This is a digital copy of a book that was preserved for generations on library shelves before it was carefully scanned by Google as part of a project to make the world's books discoverable online.

It has survived long enough for the copyright to expire and the book to enter the public domain. A public domain book is one that was never subject to copyright or whose legal copyright term has expired. Whether a book is in the public domain may vary country to country. Public domain books are our gateways to the past, representing a wealth of history, culture and knowledge that's often difficult to discover.

Marks, notations and other marginalia present in the original volume will appear in this file - a reminder of this book's long journey from the publisher to a library and finally to you.

Usage guidelines

Google is proud to partner with libraries to digitize public domain materials and make them widely accessible. Public domain books belong to the public and we are merely their custodians. Nevertheless, this work is expensive, so in order to keep providing this resource, we have taken steps to prevent abuse by commercial parties, including placing technical restrictions on automated querying.

We also ask that you:

+ *Make non-commercial use of the files* We designed Google Book Search for use by individuals, and we request that you use these files for personal, non-commercial purposes.
+ *Refrain from automated querying* Do not send automated queries of any sort to Google's system: If you are conducting research on machine translation, optical character recognition or other areas where access to a large amount of text is helpful, please contact us. We encourage the use of public domain materials for these purposes and may be able to help.
+ *Maintain attribution* The Google "watermark" you see on each file is essential for informing people about this project and helping them find additional materials through Google Book Search. Please do not remove it.
+ *Keep it legal* Whatever your use, remember that you are responsible for ensuring that what you are doing is legal. Do not assume that just because we believe a book is in the public domain for users in the United States, that the work is also in the public domain for users in other countries. Whether a book is still in copyright varies from country to country, and we can't offer guidance on whether any specific use of any specific book is allowed. Please do not assume that a book's appearance in Google Book Search means it can be used in any manner anywhere in the world. Copyright infringement liability can be quite severe.

About Google Book Search

Google's mission is to organize the world's information and to make it universally accessible and useful. Google Book Search helps readers discover the world's books while helping authors and publishers reach new audiences. You can search through the full text of this book on the web at `http://books.google.com/`

A propos de ce livre

Ceci est une copie numérique d'un ouvrage conservé depuis des générations dans les rayonnages d'une bibliothèque avant d'être numérisé avec précaution par Google dans le cadre d'un projet visant à permettre aux internautes de découvrir l'ensemble du patrimoine littéraire mondial en ligne.

Ce livre étant relativement ancien, il n'est plus protégé par la loi sur les droits d'auteur et appartient à présent au domaine public. L'expression "appartenir au domaine public" signifie que le livre en question n'a jamais été soumis aux droits d'auteur ou que ses droits légaux sont arrivés à expiration. Les conditions requises pour qu'un livre tombe dans le domaine public peuvent varier d'un pays à l'autre. Les livres libres de droit sont autant de liens avec le passé. Ils sont les témoins de la richesse de notre histoire, de notre patrimoine culturel et de la connaissance humaine et sont trop souvent difficilement accessibles au public.

Les notes de bas de page et autres annotations en marge du texte présentes dans le volume original sont reprises dans ce fichier, comme un souvenir du long chemin parcouru par l'ouvrage depuis la maison d'édition en passant par la bibliothèque pour finalement se retrouver entre vos mains.

Consignes d'utilisation

Google est fier de travailler en partenariat avec des bibliothèques à la numérisation des ouvrages appartenant au domaine public et de les rendre ainsi accessibles à tous. Ces livres sont en effet la propriété de tous et de toutes et nous sommes tout simplement les gardiens de ce patrimoine. Il s'agit toutefois d'un projet coûteux. Par conséquent et en vue de poursuivre la diffusion de ces ressources inépuisables, nous avons pris les dispositions nécessaires afin de prévenir les éventuels abus auxquels pourraient se livrer des sites marchands tiers, notamment en instaurant des contraintes techniques relatives aux requêtes automatisées.

Nous vous demandons également de:

+ *Ne pas utiliser les fichiers à des fins commerciales* Nous avons conçu le programme Google Recherche de Livres à l'usage des particuliers. Nous vous demandons donc d'utiliser uniquement ces fichiers à des fins personnelles. Ils ne sauraient en effet être employés dans un quelconque but commercial.

+ *Ne pas procéder à des requêtes automatisées* N'envoyez aucune requête automatisée quelle qu'elle soit au système Google. Si vous effectuez des recherches concernant les logiciels de traduction, la reconnaissance optique de caractères ou tout autre domaine nécessitant de disposer d'importantes quantités de texte, n'hésitez pas à nous contacter. Nous encourageons pour la réalisation de ce type de travaux l'utilisation des ouvrages et documents appartenant au domaine public et serions heureux de vous être utile.

+ *Ne pas supprimer l'attribution* Le filigrane Google contenu dans chaque fichier est indispensable pour informer les internautes de notre projet et leur permettre d'accéder à davantage de documents par l'intermédiaire du Programme Google Recherche de Livres. Ne le supprimez en aucun cas.

+ *Rester dans la légalité* Quelle que soit l'utilisation que vous comptez faire des fichiers, n'oubliez pas qu'il est de votre responsabilité de veiller à respecter la loi. Si un ouvrage appartient au domaine public américain, n'en déduisez pas pour autant qu'il en va de même dans les autres pays. La durée légale des droits d'auteur d'un livre varie d'un pays à l'autre. Nous ne sommes donc pas en mesure de répertorier les ouvrages dont l'utilisation est autorisée et ceux dont elle ne l'est pas. Ne croyez pas que le simple fait d'afficher un livre sur Google Recherche de Livres signifie que celui-ci peut être utilisé de quelque façon que ce soit dans le monde entier. La condamnation à laquelle vous vous exposeriez en cas de violation des droits d'auteur peut être sévère.

À propos du service Google Recherche de Livres

En favorisant la recherche et l'accès à un nombre croissant de livres disponibles dans de nombreuses langues, dont le français, Google souhaite contribuer à promouvoir la diversité culturelle grâce à Google Recherche de Livres. En effet, le Programme Google Recherche de Livres permet aux internautes de découvrir le patrimoine littéraire mondial, tout en aidant les auteurs et les éditeurs à élargir leur public. Vous pouvez effectuer des recherches en ligne dans le texte intégral de cet ouvrage à l'adresse `http://books.google.com`

UNIVERSITY OF CALIFORNIA
MEDICAL CENTER LIBRARY
SAN FRANCISCO



DIX-HUITIÈME CONGRÈS

DE

CHIRURGIE

PARIS — 1905

LIBRAIRIE FÉLIX ALCAN

Congrès français de chirurgie. *Procès-verbaux, mémoires et discussions*, publiés sous la direction de MM. S. Pozzi, L. Picqué et C. Walther, secrétaires généraux (17 volumes parus).

1re session. Paris, avril 1885. 1 vol. in-8, avec figures. . .	14 fr.
2e session. Paris, octobre 1886. 1 vol. in-8, avec figures.	14 fr.
3e session. Paris, avril 1888. 1 vol. in-8, avec figures. . .	14 fr.
4e session. Paris, octobre 1889. 1 vol. in-8, avec figures. .	16 fr.
5e session. Paris, avril 1891. 1 vol. in-8, avec figures. . .	14 fr.
6e session. Paris, mars 1892. 1 vol. in-8, avec figures. . .	16 fr.
7e session. Paris, avril 1893. 1 vol. in-8, avec figures. . .	18 fr.
8e session. Lyon, octobre 1894. 1 vol. in-8, avec figures.	20 fr.
9e session. Paris, octobre 1895. 1 vol. in-8, avec figures.	20 fr.
10e session. Paris, octobre 1896. 1 vol. in-8, avec figures.	20 fr.
11e session. Paris, octobre 1897. 1 vol. in-8, avec figures.	20 fr.
12e session. Paris, octobre 1898. 1 vol. in-8, avec figures.	20 fr.
13e session. Paris, octobre 1899. 1 vol. in-8, avec figures.	20 fr.
14e session. Paris, octobre 1901. 1 vol. in-8, avec figures.	20 fr.
15e session. Paris, octobre 1902. 1 vol. in-8, avec figures.	20 fr.
16e session. Paris, octobre 1903. 1 vol. in 8, avec figures.	20 fr.
17e session. Paris, octobre 1904. 1 vol. in-8, avec figures.	20 fr.
18e session. Paris, octobre 1905. 1 vol. in-8, avec figures.	20 fr.

1323-05. — Coulommiers. Imp. Paul BRODARD. — 12-05.

6867

ASSOCIATION FRANÇAISE DE CHIRURGIE

RECONNUE D'UTILITÉ PUBLIQUE PAR DÉCRET DU 26 AOUT 1893

DIX-HUITIÈME CONGRÈS

DE

CHIRURGIE

PARIS, 1905

PRÉSIDENT : M. LE DOCTEUR CHAUVEL

PROCÈS-VERBAUX, MÉMOIRES ET DISCUSSIONS

Publiés sous la direction
de M. le Dr CH. WALTHER, Secrétaire général

Avec 349 figures dans le texte.

PARIS
AU SECRÉTARIAT DE L'ASSOCIATION
21, BOULEVARD HAUSSMANN, 21
ET CHEZ M. FÉLIX ALCAN, ÉDITEUR
108, BOULEVARD SAINT-GERMAIN, 108

1905

ASSOCIATION FRANÇAISE DE CHIRURGIE

DÉCRET DE RECONNAISSANCE COMME ÉTABLISSEMENT D'UTILITÉ PUBLIQUE

Le Président de la République Française,

Sur le rapport du Ministre de l'Instruction publique, des Beaux-Arts et des Cultes :

Vu la demande formée par le Congrès français de Chirurgie *à l'effet d'être reconnu comme établissement d'utilité publique;*

Vu les statuts de cette association;

Vu l'extrait du Procès-Verbal de la séance tenue le 23 avril 1892 par l'Assemblée générale du Congrès français de Chirurgie;

Vu l'état de la situation financière;

Vu l'arrêté pris par le Préfet de Police. le 30 mai 1891, qui autorise ladite association;

Ensemble les autres pièces à l'appui;

La section de l'Intérieur, de l'Instruction publique, des Beaux-Arts et des Cultes, du Conseil d'État entendue,

Décrète :

ARTICLE I

L'Association française de Chirurgie fondée en 1884, dont le siége est à Paris, est reconnue comme établissement d'utilité publique.

ARTICLE II

Les statuts sont approuvés tels qu'ils sont ci-annexés; aucune modification ne pourra y être apportée sans l'autorisation du Gouvernement.

ARTICLE III

Le Ministre de l'Instruction publique, des Beaux-Arts et des Cultes est chargé de l'exécution du présent décret.

Fait à Fontainebleau, le 26 août 1893.

Signé : **CARNOT.**

Par le Président de la République,

Le Ministre de l'Instruction publique,
des Beaux-Arts et des Cultes,

Signé : **POINCARÉ.**

AUTORISATION PRÉFECTORALE DU 30 MAI 1891

RÉPUBLIQUE FRANÇAISE

PRÉFECTURE DE POLICE

CABINET

2e bureau, 1re section

N° du Dossier, 58,431.

SOCIÉTÉ D'ÉTUDES

ARRÊTÉ

qui en autorise la constitution.

NOUS, PRÉFET DE POLICE,

Vu la demande à nous adressée, le 1er avril 1891 par les personnes dont les noms et adresses figurent sur la liste ci-jointe, demande ayant pour but d'obtenir l'autorisation nécessaire à la constitution régulière d'une Association fondée à Paris sous la dénomination de :

Congrès français de Chirurgie;

Vu les statuts de ladite Association annexés au présent arrêté;

Vu l'art. 291 du Code pénal et la loi du 10 avril 1834 sur les associations;

ARRÊTONS :

ARTICLE PREMIER. — L'Association organisée à Paris sous la dénomination de « Congrès français de Chirurgie » est autorisée à se constituer et à fonctionner régulièrement.

ART. 2. — Les membres de l'Association devront se conformer strictement aux conditions suivantes :

1° Justifier du présent arrêté au commissaire de police du quartier sur lequel auront lieu les réunions;

2° Faire connaître à la Préfecture de police, au moins cinq jours à l'avance, le local, le jour et l'heure des réunions générales;

3° N'y admettre que les membres de la Société et ne s'y occuper, sous quelque prétexte que ce soit, d'aucun objet étranger au but indiqué dans les statuts, sous peine de suspension ou de dissolution immédiate;

4° Nous adresser, chaque année, une liste contenant les noms, prénoms, professions et domiciles des sociétaires, la désignation des membres du bureau, sans préjudice des documents spéciaux que la Société doit également fournir chaque année sur le mouvement de son personnel et sur sa situation financière.

ART. 3. — En cas de modifications aux statuts annexés au présent arrêté, l'Association devra demander de nouveau à la Préfecture de police l'autorisation prescrite par l'article 291 du Code pénal.

ART. 4. — Ampliation du présent arrêté, qui devra être inséré en tête des statuts, sera transmise au commissaire de police du quartier de l'Odéon, qui le notifiera au Président de l'Association et en assurera l'exécution en ce qui le concerne.

Fait à Paris, le 30 mai 1891.

Pour ampliation :
Le Secrétaire général,
Signé : SOINOURY.

Le Préfet de police,
Signé : H. LOZÉ.

STATUTS ET RÈGLEMENT
DE L'ASSOCIATION FRANÇAISE DE CHIRURGIE

STATUTS

Article premier. — L'Association dite *Association française de chirurgie*, fondée en 1884, a pour but de concourir au développement de la science chirurgicale en établissant des liens scientifiques entre les savants et les praticiens.

Elle a son siège à Paris.

Art. 2. — L'Association se compose de membres titulaires et de membres fondateurs.

Pour être membre titulaire, il faut : 1° être docteur en médecine; 2° être présenté par deux membres de l'Association et agréé par le Comité permanent d'administration; 3° payer une cotisation annuelle dont le minimum est de 25 francs.

La cotisation peut être rachetée en versant une somme de 200 francs au moins.

Le Comité permanent d'administration peut conférer le titre de fondateur aux membres qui ont versé une somme de 300 francs et celui de membre à vie à ceux qui ont racheté leur cotisation.

Art. 3. — L'Association est administrée par un Comité permanent d'administration qui est composé :

1° De membres de droit, c'est-à-dire des anciens Présidents des Congrès scientifiques tenus par l'Association;

2° De 6 membres nommés pour six ans par l'Assemblée générale et se renouvelant par tiers tous les deux ans.

Nul ne peut être membre du Comité s'il n'est Français.

Le Comité choisit parmi ses membres un bureau composé d'un Président, d'un Vice-Président, d'un Secrétaire, d'un Secrétaire adjoint et d'un Trésorier : toutefois les Secrétaires et le Trésorier peuvent être pris en dehors du Comité permanent.

Le Comité se réunit au moins une fois par mois et chaque fois qu'il est convoqué par le Président ou sur la demande du quart de ses membres.

Les membres sortants ne sont pas immédiatement rééligibles.

La présence du tiers des membres du Comité permanent est nécessaire pour la validité des délibérations.

Il est tenu procès-verbal des séances.

Les procès-verbaux sont signés par le Président et le Secrétaire.

Art. 4. — Les délibérations relatives à l'acceptation des dons et legs, aux acquisitions et aux échanges d'immeubles, sont soumises à l'approbation du Gouvernement.

Art. 5. — Les délibérations relatives aux aliénations, constitutions

DIX-HUITIÈME CONGRÈS

DE

CHIRURGIE

PARIS — 1905

la transmet au Conseil d'administration et la renvoie, signée, à l'intéressé. En cas d'acceptation, il est de plus délivré, contre un envoi de 25 fr., un reçu détaché d'un registre à souche, qui donne droit au titre de membre de l'Association.

3° Les membres du Congrès qui désirent faire une communication, prendre part à la discussion des sujets mis à l'ordre du jour, sont priés de le faire savoir au Secrétaire général *deux mois au moins* avant l'ouverture du Congrès. Ils devront joindre, s'il s'agit d'une communication ou d'une discussion, le titre et un résumé très bref contenant leurs conclusions principales. Le résumé est obligatoire, il sera soumis au Conseil d'administration, puis publié, s'il y a lieu, *in extenso* ou en partie, dans le programme qui sera distribué avant l'ouverture du Congrès.

4° Tout travail qui a été imprimé ou présenté à une société savante ne peut être lu devant le Congrès.

5° Les séances du Congrès sont publiques. Toutes les communications et discussions se font en français.

Chaque membre ne pourra exposer qu'une seule question particulière.

Les communications ne peuvent être lues que par l'auteur.

6° Les communications ne peuvent avoir une durée de plus de 10 minutes. Le Président a le droit, sans consulter l'Assemblée, de donner une prolongation de 5 minutes, soit 1/4 d'heure en tout. Ce temps écoulé, il est nécessaire de consulter l'Assemblée.

7° S'il y a discussion, il est accordé à l'orateur 5 minutes pour répondre et, avec l'agrément du Président, 10 minutes.

8° Les communications lues en séance sont publiées *in extenso* ou en résumé sous la surveillance du Comité.

8° *bis*. Les manuscrits des communications doivent être remis de suite au Secrétaire général ou au plus tard au début de la séance qui suit celle de la communication, faute de quoi une simple analyse en sera publiée.

9° Tout travail qui serait publié autrement que par les soins du Comité dans un délai moindre de 3 mois après la session, ne figurera que par son titre au volume des comptes rendus.

10° Les séances ont lieu l'après-midi, de 2 heures à 6 heures, mais la durée des séances peut être modifiée, selon le nombre des communications annoncées.

Des séances supplémentaires, le matin, peuvent être fixées par le Conseil, si le nombre des séances réglementaires est jugé par lui insuffisant.

11° Toute proposition de modification au règlement devra être signée par 25 membres du Congrès. Elle sera renvoyée au Conseil d'administration, qui présentera sur elle, dans la 1re séance du Congrès suivant, un rapport dont les conclusions seront soumises au vote de l'Assemblée.

Est comprise sous ce titre toute proposition relative à la date et au siège du Congrès.

COMITÉ PERMANENT D'ADMINISTRATION

BUREAU DE L'ASSOCIATION

MM. GUYON (Félix), Membre de l'Institut et de l'Académie de médecine, Professeur à la Faculté de médecine de Paris, Chirurgien de l'hôpital Necker..... *Président.*

LANNELONGUE (O.-M.), Membre de l'Institut et de l'Académie de médecine, Professeur à la Faculté de médecine de Paris, Chirurgien honoraire de l'hôpital des Enfants-Malades..... *Vice-Président.*

WALTHER (Charles), Professeur agrégé à la Faculté de médecine de Paris, Chirurgien de l'hôpital de la Pitié..... *Secrétaire du Comité.*

BROCA (Auguste), Professeur agrégé à la Faculté de médecine de Paris, Chirurgien de l'hôpital des Enfants-Malades.. *Trésorier.*

FAURE (Jean-Louis), Professeur agrégé à la Faculté de médecine de Paris, Chirurgien de l'hospice d'Ivry..... *Secrétaire adjoint du Comité.*

Anciens Présidents du Congrès faisant de droit partie du Comité d'Administration.

MM. DEMONS (Albert), Correspondant national de l'Académie de médecine, Professeur à la Faculté de médecine. — Bordeaux.

TERRIER (Félix), Membre de l'Académie de médecine, Professeur de clinique chirurgicale à la Faculté de médecine (Hôpital de la Pitié). — Paris.

GROSS (Frédéric), Correspondant national de l'Académie de médecine, Doyen et Professeur à la Faculté de médecine. — Nancy.

LE DENTU (Auguste), Membre de l'Académie de médecine, Professeur à la Faculté de médecine, Chirurgien de l'Hôtel-Dieu. — Paris.

PONCET (Antonin), Correspondant national de l'Académie de médecine, Professeur à la Faculté de médecine. — Lyon.

LUCAS-CHAMPIONNIÈRE (Just), Membre de l'Académie de médecine, Chirurgien de l'Hôtel-Dieu. — Paris.

PÉRIER (Charles), Membre de l'Académie de médecine, Professeur agrégé à la Faculté de médecine, Chirurgien honoraire des hôpitaux. — Paris.

POZZI (Samuel), Membre de l'Académie de médecine, Professeur à la Faculté de médecine, Chirurgien de l'hôpital Broca. — Paris.

CHAUVEL (Jules), Membre de l'Académie de médecine, Médecin-inspecteur de l'armée.

COMITÉ PERMANENT D'ADMINISTRATION

Membres élus.

(*Ordre de renouvellement.*)

MM. MAUNOURY (Gabriel), Correspondant national de l'Académie de médecine, Chirurgien de l'Hôtel-Dieu. — Chartres.

RICHELOT (Gustave), Membre de l'Académie de médecine, Professeur agrégé à la Faculté de médecine, Chirurgien de l'hôpital Cochin. — Paris.

PEYROT (Jean-Joseph), Membre de l'Académie de médecine, Professeur agrégé à la Faculté de médecine, Chirurgien de l'hôpital Lariboisière. — Paris.

KIRMISSON (Édouard), Membre de l'Académie de médecine, Professeur à la Faculté de médecine, Chirurgien de l'hôpital des Enfants-Malades. — Paris.

SCHWARTZ (Édouard), Professeur agrégé à la Faculté de médecine, Chirurgien de l'hôpital Cochin. — Paris.

SEGOND (Paul), Professeur à la Faculté de médecine, Chirurgien de l'hospice de la Salpêtrière. — Paris.

Secrétaires généraux honoraires.

M. POZZI (Samuel), Membre de l'Académie de médecine, Professeur à la Faculté de médecine, Chirurgien de l'hôpital Broca — (1884-1893).

M. PICQUÉ (Lucien), Chirurgien de l'hôpital Bichat — (1894-1903).

Trésorier honoraire.

M. ALCAN (Félix), Libraire-Éditeur.

PRÉSIDENTS DES CONGRÈS

1re session 1885. — TRÉLAT (Ulysse).
2e — 1886. — OLLIER (Léopold).
3e — 1888. — VERNEUIL (Aristide).
4e — 1889. — LARREY (Hippolyte).
5e — 1891. — GUYON (Félix).
6e — 1892. — DEMONS (Albert).
7e — 1893. — LANNELONGUE (Odilon).
8e — 1894. — TILLAUX (Paul).
9e (1) — 1895. — BŒCKEL (Eugène).
10e — 1896. — TERRIER (Félix).
11e — 1897. — GROSS (Frédéric).
12e — 1898. — LE DENTU (Auguste).
13e — 1899. — PONCET (Antonin.)
14e — 1901. — LUCAS-CHAMPIONNIÈRE (Just).
15e — 1902. — REVERDIN (Jaques).
16e — 1903. — PÉRIER (Charles).
17e — 1904. — POZZI (Samuel).
18e — 1905. — CHAUVEL (Jules).

(1). Alphonse Guérin, désigné pour présider le Congrès de 1895, est décédé au mois de février 1895.

Membres fondateurs décédés.

1889 — **Perrin (Maurice)**, Membre de l'Académie de médecine, Directeur de l'École d'application militaire du Val-de-Grâce. — Paris.
1890 — **Duménil (Louis)**, Correspondant national de l'Académie de médecine, Professeur à l'École de médecine. — Rouen.
1890 — **Trélat (Ulysse)**, Membre de l'Académie de médecine, Professeur à la Faculté de médecine, Chirurgien des hôpitaux. — Paris. (**Ancien Président**.)
1891 — **Cazin**, Chirurgien en chef de l'hôpital. — Berck-sur-Mer.
1892 — **David (Th.)**, Directeur de l'École dentaire. — Paris.
1893 — **Horteloup**, Chirurgien de l'hôpital Necker. — Paris.
1895 — **Guérin (Alphonse)**, Membre de l'Académie de médecine, Chirurgien honoraire des hôpitaux. — Paris. (**Président désigné**.)
1895 — **Larrey (le baron Félix-Hippolyte)**, Membre de l'Institut et de l'Académie de médecine, Professeur agrégé à la Faculté de médecine, ancien Président du Conseil de santé des armées. — Paris. (**Ancien Président**.)
1895 — **Terrillon (Octave)**, Professeur agrégé à la Faculté de médecine, Chirurgien des hôpitaux. — Paris.
1895 — **Verneuil (Aristide)**, Membre de l'Institut et de l'Académie de médecine, Professeur honoraire à la Faculté de médecine, Chirurgien honoraire des hôpitaux. — Paris. (**Ancien Président**.)
1896 — **Montaz (Léon)**, Professeur à l'École de médecine, Chirurgien en chef de l'Hôtel-Dieu. — Grenoble.
1896 — **Nicaise (Édouard)**, Membre de l'Académie de médecine, Professeur agrégé à la Faculté de médecine, Chirurgien des hôpitaux. — Paris.
1897 — **Leroux**, Chirurgien honoraire de l'hôpital civil. — Versailles.
1898 — **Péan (Jules-Émile)**, Membre de l'Académie de médecine, Chirurgien honoraire des hôpitaux. — Paris.
1898 — **Heydenreich (Albert)**, Doyen de la Faculté de médecine. — Nancy.
1899 — **Socin (Auguste)**, Professeur à l'Université de Bâle (Suisse).
1899 — **Guerlain**, Chirurgien en chef honoraire de l'hôpital. — Boulogne-sur-Mer.
1899 — **Azam (Eugène)**, Associé national de l'Académie de médecine, Professeur honoraire à la Faculté de médecine. — Bordeaux.
1900 — **Bœckel (Eugène)**, Ancien Professeur à la Faculté de médecine, Chirurgien de l'hôpital. — Strasbourg (Alsace). (**Ancien Président**.)
1900 — **Decès (Arthur)**, Professeur à l'École de médecine. — Reims.
1900 — **Ollier (Léopold)**, Correspondant de l'Institut, Associé national de l'Académie de médecine, Professeur à la Faculté de médecine. — Lyon. (**Ancien Président**.)
1900 — **Saxtorph**, Professeur à l'Université. — Copenhague (Danemark).
1902 — **Polaillon (J.-F.-B.)**, Membre de l'Académie de médecine, Pro-

fesseur agrégé à la Faculté de médecine, Chirurgien honoraire des hôpitaux. — Paris.

1903 — **Panas (Photino)**, Membre de l'Académie de médecine, Professeur honoraire à la Faculté de médecine, Chirurgien honoraire de l'Hôtel-Dieu. — Paris.

1903 — **Bouilly (Georges)**, Professeur agrégé à la Faculté de médecine, Chirurgien des hôpitaux. — Paris.

1905 — **Paquelin (Claude-André)**. — Paris.

LISTE DES MEMBRES

DE

L'ASSOCIATION FRANÇAISE DE CHIRURGIE

(MEMBRES FONDATEURS ET MEMBRES A VIE)

Membres fondateurs :

MM.

Abadie (Charles), anc. Int. des hôp. — Paris.
Angulo (Raphaël). — Paris.
Arragon (Henri), Méd.-Maj. de 1re classe. — Tunis. — (*Armée.*)
Bœckel (Jules), Corresp. de l'Acad. de méd. et de la Soc. de chir. — Strasbourg.
Casuso (Gabriel), Prof. — La Havane.
Cauchois, Chir. en chef de l'Hôtel-Dieu. — Rouen.
Cerné (Alf.-Eugène), Prof. de clin. chir. à l'Éc. de méd., Chir. de l'Hôtel-Dieu. — Rouen.
Chénieux (François), Dir. et Prof. à l'Éc. de méd. — Limoges.
Combalat, Prof. honoraire à l'Éc. de méd., Chir. en chef des hôp., Corresp. de l'Acad. de méd. et de la Soc. de chir. — Marseille.
Cusset (Jean), ancien Chef de clin. chir. — Lyon.
Dejace (Léopold). — Flemalle-Grande (Belgique).
Delore (Xavier), Corresp. nat. de l'Acad. de méd., anc. Prof. adj. à la Fac. de méd., et anc. Chir.-Major de la Charité de Lyon. — Romanèche-Thorins (Saône-et-Loire).
Demons (Albert), Prof. à la Fac. de méd., Corresp. nat. de l'Acad. de méd. — Bordeaux.
Djémil-Pacha, Prof. de clin. chir. à l'Éc. imp. de méd. — Constantinople.
Doyen (Eugène). — Paris.
Duplay (Simon), Membre de l'Acad. de méd., Prof. hon. à la Fac. de méd., Chir. hon. de l'Hôtel-Dieu. — Paris.
Ehrmann (J.), Assoc. nat. de l'Acad. de méd. et Corresp. de la Soc. de chirurgie. — Paris.
Galezowski (Xavier). — Paris.
Gross (Frédéric), Corresp. nat. de l'Acad. de méd., Doyen et Prof. de clin. chir. à la Fac. de méd. — Nancy.

Guelliot (Octave), Chir. de l'Hôtel-Dieu. — Reims.
Guyon (Félix), Membre de l'Institut et de l'Acad. de méd., Prof. à la Fac. de méd., Chir. de l'hôp. Necker. — Paris.
Jacobs (Charles), Agr. de l'Univ. — Bruxelles.
Julliard (Gustave), ancien Prof. de clin. chir. à l'Univ., Corresp. de l'Acad. de méd., Associé étranger de la Soc. de chir. — Genève.
Kœberlé (É.), Prof. à l'ancienne Fac. de méd. — Strasbourg.
Labbé (Léon), Membre de l'Institut et de l'Acad. de méd., Prof. agr. à la Fac. de méd., Chir. hon. des hôp. — Paris.
Lacaze (Raymond), anc. Int. des hôp. de Paris. — Montauban.
Lannelongue (Odilon-Marc), Membre de l'Institut et de l'Acad. de méd., Prof. à la Fac. de méd., Chir. hon. des hôp. — Paris.
Le Dentu (Auguste), Membre de l'Acad. de méd., Prof. à la Fac. de méd., Chir. de l'Hôtel-Dieu. — Paris.
Malherbe (Albert), Direct. et Prof. à l'Éc. de méd., Chir. en chef des hôp. — Nantes.
Martel, anc. Int. des hôp. de Paris, Chir. en chef hon. de l'Hôtel-Dieu, Corresp. de la Soc. de chir. — Saint-Malo.
Martin (Édouard), ancien Int. des hôp. de Paris, Corresp. de la Soc. de chir. — Genève.
Maunoury (Gabriel), Corresp. nat. de l'Acad. de méd., Chir. de l'Hôtel-Dieu. — Chartres.
Monod (Charles), Membre de l'Acad. de méd., Prof. agr. à la Fac. de méd., Chir. des hôp. — Paris.
Pamard (Alfred), Associé nat. de l'Acad. de méd., Chir. en chef de l'Hôtel-Dieu. — Avignon.
Périer (Charles), Membre de l'Acad. de méd., Prof. agr. à la Fac. de méd., Chir. hon. des hôp. — Paris.
Pozzi (Samuel), Membre de l'Acad. de méd., Prof. à la Fac. de méd., Chir. de l'hôp. Broca. — Paris.
Reverdin (Jaques-L.), Prof. à l'Univ., Associé étranger de la Soc. de chir. — Genève.
Satre (Paul). — Grenoble.
Tédenat (Émile), Prof. de clin. chir. à la Fac. de méd. — Montpellier.
Thiriar (J.), Prof. de clin. chir. à l'Univ., Chir. à l'hôp. Saint-Pierre. — Bruxelles.
Thomas (Louis), Prof. à l'Éc. de méd., Chir. en chef de l'hôp., Corresp. nat. de l'Acad. de méd. — Tours.

Membres à vie :

Adenot (Etienne), Chir. de la clin. des voies urin. du dispensaire général. — Lyon.
Bataille, Prof. à l'Éc. de méd., Chir. de l'Hôtel-Dieu. — Rouen.
Broca (Auguste), Prof. agr. à la Fac. de méd., Chir. des hôp. — Paris.

Calot (François), Chir. en chef de l'hôp. Rothschild. — Berck-sur-Mer.
Chauvel (Jules), Méd. insp. de l'armée, en retraite, Membre de l'Acad. de méd. — Paris. — (*Armée.*)
Debaisieux (Th.), Prof. de clin. chir. à l'Univ. — Louvain.
Delagénière (Henri), anc. Int. des hôp. de Paris, Chir. de l'hôp. civil. — Le Mans.
Delagénière (Paul), anc. Int. des hôp. de Paris, Prof. à l'Éc. de méd. — Tours.
Farkas (Ladislas de), Chir. des hôp. — Budapest.
Frey, Chir. adj. de l'hôp. civ. — Mulhouse.
Hartmann (Henri), Prof. agr. à la Fac. de méd., Chir. des hôp. — Paris.
Hassler (Lucien), Méd. princ. de 2e classe, Méd. chef de l'hospice mixte. — Saint-Étienne. — (*Armée.*)
Inglessis (Panagiostis). — Marseille.
Jeanne, Prof. supp. à l'Éc. de méd., Chir. des hôp. — Rouen.
Lardennois (Henri), anc. Int. des hôp. de Paris, Prof. supp. à l'Éc. de méd., Chir. des hôp. — Reims.
Le Bec (E.), Chir. de l'hôp. libre Saint-Joseph. — Paris.
Lucas-Championnière (Just), Membre de l'Acad. de Méd., Chir. de l'Hôtel-Dieu. — Paris.
Ménard, Chir. en chef de l'hôp. maritime. — Berck-sur-Mer.
Monnier, Chir. de l'hôp. libre Saint-Joseph, — Paris.
Monprofit (Ambroise), anc. Int. des hôp. de Paris, Prof. à l'Éc. de méd., Chir. de l'Hôtel-Dieu. — Angers.
Nimier (Henri-Jacques), Méd. princ. de 1re classe, Prof. à l'Éc. d'applic. du serv. de santé militaire du Val-de-Grâce. — Paris. — (*Armée.*)
Rafin (Maurice). — Lyon.
Reclus (Paul), Membre de l'Acad. de méd., Prof. à la Fac. de méd., Chir. des hôp. — Paris.
Riche (Paul), Chir. des hôp. — Paris.
Scheffer (Alfred), Méd. adj. de l'hôp. civ. — Strasbourg.
Segond (Paul), Prof. à la Fac. de méd., Chir. des hôp. — Paris.
Stockum (W.-J. van), Chir. en chef de l'hôp. — Rotterdam (Hollande).
Tachard (Élie), Méd. princ. de 1re classe de l'armée, en retraite. — Toulouse.
Toison (J.), Prof. supp. à la Fac. libre de méd. de Lille. — Douai.
Tuffier (Théodore), Prof. agr. à la Fac. de méd., Chir. des hôp. — Paris.
Vacher (Louis). — Orléans.
Vincent (Eugène), Prof. agr. à la Fac. de méd., Chir. en chef de la Charité. — Lyon.

LISTE GÉNÉRALE DES MEMBRES

DE

L'ASSOCIATION FRANÇAISE DE CHIRURGIE

(*Les noms des Membres Fondateurs sont suivis de la lettre* **F** *et ceux des Membres à vie de la lettre* **R**.)

Abadie (Charles), ancien Interne des hôpitaux, 49, boulevard Haussmann. — Paris (9e). — **F**.

Adenot (Étienne), Chirurgien de la clinique des voies urinaires du dispensaire général, 16, rue Auguste-Comte. — Lyon. — **R**.

Ader (Joseph). — Saint-Cyprien (Dordogne).

Albarran (Joaquin), Professeur agrégé à la Faculté de médecine, Chirurgien des hôpitaux, 63, rue de Varenne. — Paris (7e).

Albertin, Chirurgien des hôpitaux, 26, rue de la République. — Lyon.

Alexandre (Gaston), ancien Interne des hôpitaux, 2, rue Baudin. — Paris (9e).

Alivisatos (N. S.), Professeur agrégé à la Faculté de médecine, Chirurgien à la Polyclinique, 7, rue de Marseille. — Athènes (Grèce).

Allessandri (Robert), Professeur de pathologie chirurgicale à la Faculté de Médecine, Chirurgien des hôpitaux, 36B, rue Palestro. — Rome (Italie).

Almanza. — Buenos-Aires.

André (Maurice), Chirurgien de l'hôpital. — Péronne (Somme).

André (Paul), Professeur agrégé de la Faculté de médecine, 9, rue de Serre. — Nancy.

Andreae (Ed.), 9, rue de Candolle. — Genève (Suisse).

Anger (Théophile), Chirurgien honoraire des hôpitaux, 28, avenue Hoche. — Paris (8e).

Angulo (Raphaël), 7, avenue de l'Alma. — Paris (8e). — **F**.

Arragon (Henri), Médecin-Major de 1re classe. — Tunis (Tunisie). — (*Armée.*) — **F**.

Arrou (Joseph), Chirurgien des hôpitaux, 9, rue Bayard. — Paris (8e).

Auffret (Charles), Médecin inspecteur général, Président du Conseil supérieur de santé de la marine, Correspondant national de l'Académie de Médecine, 18, rue Caumartin. — Paris (9e). — (*Marine.*)

Auvray (Maurice), Professeur agrégé à la Faculté de médecine, Chirurgien des hôpitaux, 50, rue Pierre-Charron. — Paris (8e).

Baillet (Marcel), ancien Interne des hôpitaux de Paris, 89, boulevard Alexandre-Martin. — Orléans.

Banzet (**Ch.-S.**), ancien Chef de clinique chirurgicale à la Faculté de médecine, 19, rue de Lille. — Paris (7e).

Barbarin (**Paul**), ancien Interne des hôpitaux, 186, rue du Faubourg-Saint-Honoré. — Paris (8e).

Bardesco (**N.**), Chirurgien de l'hôpital Brancoveano, 40, Calea Dorobantilor. — Bucarest (Roumanie).

Barette (**Joseph-Pierre**), Professeur de clinique chirurgicale à l'École de médecine, 13, rue de Bernières. — Caen.

Barnsby (**Henry**), ancien Interne des hôpitaux de Paris, Professeur suppléant à l'École de médecine, 22, boulevard Heurteloup. — Tours.

Bataille, Professeur à l'École de médecine, Chirurgien adjoint des hôpitaux, 41, rue de Buffon. — Rouen. — R.

Bauby (**Denis**), Professeur agrégé à la Faculté de médecine, Chirurgien des hôpitaux, 42, rue Pharaon. — Toulouse.

Baudet, Chirurgien des hôpitaux, 206, boulevard Raspail. — Paris (14e).

Baudouin (**Marcel**), ancien Interne des hôpitaux, 21, rue Linné. — Paris (5e).

Baudry (**Sosthène**), Professeur à la Faculté de médecine, 14, rue Jacquemars-Giélée. — Lille.

Bazy (**Pierre**), Chirurgien des hôpitaux, 85, boulevard Haussmann. — Paris (8e).

Bégouin (**Paul**), Professeur agrégé à la Faculté de médecine, Chirurgien des hôpitaux, 14, rue d'Aviau. — Bordeaux.

Begoune (**Lazare**), de Cherson (Russie), 1, avenue de la Gare. — Lausanne (Suisse).

Bellatti (**Bartolomeo**), Chirurgien en chef de l'hôpital civil. — Feltre (Italie).

Bender (**Xavier**), ancien Interne des hôpitaux, 17, rue Alphonse-de-Neuville. — Paris (17e).

Bensa, 8, rue de l'Hôtel-des-Postes. — Nice.

Bérard (**Léon-Eugène**), Professeur agrégé à la Faculté de médecine, Chirurgien des hôpitaux, 1, quai de l'Hôpital. — Lyon.

Bergalonne (**Charles-J.**), 4, rue Saint-Ours. — Genève (Suisse).

Berger (**Paul**), Membre de l'Académie de médecine, Professeur de médecine opératoire à la Faculté de médecine, Chirurgien de l'hôpital Necker, 16, rue de Bourgogne. — Paris (7e).

Bergmann (**Ernest von**), professeur à l'Université, 1, Alexander Ufer. — Berlin (Allemagne).

Bergonié (**Jean**), Professeur à la Faculté de médecine, Correspondant national de l'Académie de médecine, 6 *bis*, rue du Temple. — Bordeaux.

Bernard (**Gustave**), ancien Interne des hôpitaux, 39, rue des Mathurins. — Paris (8e).

Berthomier (**A.**), Chirurgien de l'Hôpital général, 12, boulevard Ledru-Rollin. — Moulins.

Beurnier (**Louis**), Chirurgien des hôpitaux, 12, rue de Bourgogne. — Paris (7e).

Bezançon (**Paul**), ancien Interne des hôpitaux, 51, rue Miromesnil. — Paris (8e).

Bibot (Auguste), 51, rue Lucien-Namèche. — Namur (Belgique).

Bide (Jean-Baptiste), Professeur à l'École de médecine, Chirurgien suppléant à l'Hôtel-Dieu, rue Bounabaud (Villa du Terrail). — Clermont-Ferrand.

Bilhaut (Marceau), 5, avenue de l'Opéra. — Paris (1er).

Blanquinque (Paul), Chirurgien de l'Hôtel-Dieu. — Laon.

Bloch (Oscar), Professeur de clinique chirurgicale à l'Université, Chirurgien de Kgl. Frederiks-Hospital. — Copenhague (Danemark).

Boddaert (Eugène), Assistant de la clinique chirurgicale à l'Université, 36, rue Guillaume-Tell. — Gand (Belgique).

Boeckel (Jules), Correspondant national de l'Académie de médecine et de la Société de chirurgie, Chirurgien de l'hôpital civil, 2, quai Saint-Nicolas. — Strasbourg (Alsace). — **F.**

Boissier (P.), 4, place du Pont-Vieux. — Alais (Gard).

Bonmariage (A.), 43, rue du Fossé-aux-Loups. — Bruxelles (Belgique).

Boquel (A.), ancien Interne des hôpitaux de Paris, Professeur à l'École de médecine, 21, rue Saint-Martin. — Angers.

Bories (Benjamin-Louis), ancien Médecin-Major de l'armée, 7, place d'Armes. — Montauban.

Boulogne (Paul), ancien Interne des hôpitaux de Lille, Médecin de l'Hôtel-Dieu, 78, rue de Mons. — Valenciennes.

Boursier (André), Professeur à la Faculté de médecine, Chirurgien des hôpitaux, 23, rue Thiac. — Bordeaux.

Bousquet (Hippolyte), Professeur à l'École de médecine, Correspondant de la Société de chirurgie, 26, rue Blatin. — Clermont-Ferrand.

Braquehaye (J.), Professeur agrégé de la Faculté de médecine de Bordeaux, Chirurgien en chef de l'hôpital civil français, 22, rue d'Espagne. — Tunis (Tunisie).

Braun (Henry), ancien Interne des hôpitaux, ancien Chef de clinique chirurgicale, 14, faubourg de France. — Belfort.

Bremken (Henri), Chirurgien adjoint des hôpitaux, Chef de service à l'hôpital Sainte-Elisabeth, 31, rue Van Brée. — Anvers (Belgique).

Brin (Henri), ancien Interne des hôpitaux de Paris, Professeur à l'École de médecine, 12, rue du Haras. — Angers.

Broca (Auguste), Professeur agrégé à la Faculté de médecine, Chirurgien des hôpitaux, 5, rue de l'Université. — Paris (7e). — **R.**

Brodier (Henri), ancien Chef de clinique chirurgicale à l'hôpital Necker, 5, rue Pierre-le-Grand. — Paris (8e).

Broussin (Charles), ancien Interne des hôpitaux de Paris, 41, rue de la Paroisse. — Versailles.

Broussolle (Eugène), ancien Interne des hôpitaux de Paris, Professeur à l'École de médecine, Chirurgien de l'hôpital, 109, rue Jean-Jacques-Rousseau. — Dijon.

Bruch (Edmond), Professeur honoraire à l'École de médecine, 3, rue Arago. — Alger.

Brunswic-Le Bihan, ancien Interne des hôpitaux de Paris, Chirurgien en chef de l'hôpital Sadiki, 10, rue Amilcar. — Tunis (Tunisie).

Buffet (Louis), Chirurgien en chef de l'hôpital, Correspondant de la

Société de Chirurgie, 14, rue Porte-Rouge. — Elbeuf (Seine-Inférieure).

Burckardt (Von), Chirurgien en chef de l'hôpital, 26, Kriegsbergstr. — Stuttgart (Allemagne).

Buscarlet (Francis), ancien Interne des hôpitaux de Paris, Privat-Docent de chirurgie à l'Université, 12, rue Petitot. — Genève (Suisse).

Cahier (Léon), Agrégé libre du Val-de-Grâce, Médecin principal de 2e classe a l'Hôpital militaire. — Marseille. — (*Armée.*)

Caillaud (Ernest), Chirurgien en chef de l'hôpital Prince-Albert, 19, boulevard de l'Ouest. — Monaco.

Calot (François), Chirurgien en chef de l'hôpital Rothschild. — Berck-sur-Mer (Pas-de-Calais). — **R.**

Campenon (Victor), Professeur agrégé à la Faculté de médecine, Chirurgien des hôpitaux, 52, rue des Saints-Pères. — Paris (7e).

Carlier (Victor), Professeur à la Faculté de médecine, Correspondant de la Société de Chirurgie, 16, rue des Jardins. — Lille.

Cassin (Paul), Chirurgien de l'hôpital Sainte-Marthe, 15, place du Palais. — Avignon.

Castex (André), ancien Chef de clinique à la Faculté de médecine, 30, avenue de Messine. — Paris (8e).

Casuso (Gabriel), Professeur. — La Havane (île de Cuba). — **F.**

Caterinopoulos. Professeur de pathologie externe à l'Université. — Athènes (Grèce).

Cathelin (Fernand), Chef de clinique de la Faculté de médecine à l'hôpital Necker, 21, rue Pierre-Charron. — Paris (16e).

Cauchois, Chirurgien en chef de l'Hôtel-Dieu, 10, rue Morand. — Rouen. — **F.**

Cavaillon (Adolphe). — Carpentras (Vaucluse).

Cayla (André), Chirurgien en chef de l'hôpital. — Bergerac (Dordogne).

Cazin (Maurice), ancien Chef de clinique chirurgicale à la Faculté de médecine (Hôtel-Dieu), 3, rue de Villersexel. — Paris (7e).

Ceccherelli (Andrea), Professeur de clinique chirurgicale à l'Université, strada Vittorio-Emanuele, 186. — Parme (Italie).

Ceci (Antonio), ancien Professeur à l'Université de Gênes, Directeur de la clinique chirurgicale à l'Université. — Pise (Italie).

Célérier (Alphonse). — Villeréal (Lot-et-Garonne).

Cerné (Alf.-Eugène), Professeur de clinique chirurgicale à l'École de médecine, Chirurgien de l'Hôtel-Dieu, 24, rue Saint-Patrice. — Rouen. — **F.**

Chabrié (Camille), Chef du laboratoire de chimie de la Clinique des voies urinaires à l'hôpital Necker, 3, rue Michelet. — Paris (6e).

Chandelux, Agrégé libre à la Faculté de médecine, 3, rue des Archers. — Lyon.

Chaput (Henri), Chirurgien des hôpitaux, 21, avenue d'Eylau. — Paris (16e).

Chauvel (Jules), Médecin inspecteur de l'armée, en retraite, Membre de l'Académie de médecine, 27, avenue Bosquet. — Paris (7e). — (*Armée.*) — **R.**

Chavannaz (Georges), Professeur agrégé à la Faculté de médecine, Chirurgien des hôpitaux, 5, rue Hustin. — Bordeaux.

Chavasse (Paul), Médecin principal de 1re classe, Directeur du service de santé du 1er corps d'armée. — Lille. — (*Armée.*)

Chénieux (François), Directeur et Professeur à l'École de médecine, 10 *bis*, rue Pétiniaud-Beaupeyrat. — Limoges. — **F.**

Chevassu (Ernest-Auguste), Médecin principal de 1re classe, Médecin-chef de l'Hôpital militaire Bégin. — Saint-Mandé (Seine). — (*Armée.*)

Chevrier (Louis-Émile), Prosecteur des hôpitaux, 10, rue Danton. — Paris (6e).

Chibret (Albert), ancien Interne des hôpitaux de Paris, 12, allée du Barra. — Aurillac (Cantal).

Chipault (Antony), ancien Interne des hôpitaux, 24, rue Hallé. — Paris (14e).

Civel (Victor), ancien Interne des hôpitaux de Paris, 37, rue Saint-Yves. — Brest.

Clément (Gustave), ancien Chef de clinique chirurgicale à l'Université de Lausanne, rue de Pérolles. — Fribourg (Suisse).

Collin (Henri), 10, rue Danton. — Paris (6e).

Combalat, Professeur honoraire à l'École de médecine, Chirurgien en chef des hôpitaux, Correspondant de l'Académie de médecine et de la Société de chirurgie, 11, cours Pierre-Puget. — Marseille. — **F.**

Condamin, Professeur agrégé à la Faculté de médecine, 1, rue du Plat. — Lyon.

Cordier (S.), Chirurgien de l'Antiquaille, 1, rue Childebert. — Lyon.

Cottin (Émile), Professeur suppléant à l'École de médecine, rue Vauban. — Dijon.

Coudray (Paul), ancien Chef adjoint de clinique à la Faculté de médecine, 55, rue des Mathurins. — Paris (8e).

Coulon (William de), Chirurgien des hôpitaux, 10, rue de Faubourg-de-l'Hospital. — Neufchâtel (Suisse).

Cranwell (Daniel-J.), Professeur agrégé de clinique chirurgicale à la Faculté de médecine, Chirurgien des hôpitaux, 825, rue Santa-Fé. — Buenos-Aires (République Argentine).

Croisier (Alexandre), ancien Interne des hôpitaux de Paris, 26, quai Saint-Jean. — Blois.

Curtillet (J.), Professeur agrégé des Facultés de médecine, Directeur et Professeur à l'École de médecine, 25, boulevard Bugeaud. — Alger.

Cusset (Jean), ancien Chef de clinique chirurgicale à la Faculté de médecine, 16, rue Terme. — Lyon. — **F.**

Czerny (Vincent), Professeur à la Faculté de médecine, 1, Sophienstrasse. — Heidelberg (Allemagne).

Dam (Charles), Aide-chirurgien à l'hospice des Enfants-Assistés, 119, rue Gachard. — Bruxelles (Belgique).

Damalix (François-Adrien), ancien Interne des hôpitaux, Chirurgien de la Maison nationale d'aliénés de Charenton, 31, rue du Plateau. — Saint-Maurice (Seine).

Damas, Chirurgien du service départemental. — Digne (Basses-Alpes).

Dartigues (Louis), ancien Interne des hôpitaux, 14, rue d'Anjou. — Paris (8e).

Dauriac (**Jules-Stanislas**), ancien Interne des hôpitaux, 8, rue Théodule-Ribot. — Paris (17e).

Debaisieux (**Th.**), Professeur de clinique chirurgicale à l'Université, 14, rue Léopold. — Louvain (Belgique). — **R.**

Debout d'Estrées (**Albert**), Médecin aux Eaux de Contrexéville, 139, avenue Malakoff. — Paris (16e)

Dehenne (**Albert**), 19, rue de Milan. — Paris (9e).

Dejace (**Léopold**). — Flemalle-Grande, province de Liège (Belgique). — **F.**

Delage (**Jacques**), 6, passage Lonjon. — Montpellier.

Delagénière (**Henri**), ancien Interne des hôpitaux de Paris, Chirurgien de l'hôpital civil, 15, rue Erpell. — Le Mans. — **R.**

Delagénière (**Paul**), ancien Interne des hôpitaux de Paris, Professeur à l'École de médecine, 15, rue Origet. — Tours. — **R.**

Delanglade (**Édouard**), ancien Interne des hôpitaux de Paris, Professeur à l'École de médecine, 24, rue Nicolas. — Marseille.

Delangre, Chirurgien-directeur de l'Institut chirurgical, 49, Grande-Place. — Tournai (Belgique).

Delaunay (**Eugène**), ancien Interne des hôpitaux, 53, avenue Montaigne. — Paris (8e).

Delbet (**Paul**), ancien Chef de clinique chirurgicale à la Faculté de médecine, 14, rue Roquépine. — Paris (8e).

Delbet (**Pierre**), Professeur agrégé à la Faculté de médecine, Chirurgien des hôpitaux, 24, rue du Bac. — Paris (7e).

Delétrez, Chef du service de chirurgie et de gynécologie à l'Institut chirurgical, 7, rue de la Charité. — Bruxelles (Belgique).

Delore (**Xavier**), Correspondant national de l'Académie de médecine, ancien Professeur adjoint à la Faculté de médecine, et ancien Chirurgien-Major de la Charité de Lyon. — Romanèche-Thorins (Saône-et-Loire). — **F.**

Delore (**Xavier**), Chef de clinique chirurgicale à la Faculté de médecine, 22, quai de la Charité. — Lyon.

Delorme (**Edmond**), Médecin inspecteur de l'armée, Membre de l'Académie de médecine, Directeur de l'École d'application du service de santé militaire du Val-de-Grâce, 277 *bis*, rue Saint-Jacques. — Paris (5e). — (*Armée.*)

Delvoie (**Paul**), rue des Chevaliers. — Tongres (Belgique).

Demons (**Albert**), Professeur à la Faculté de médecine, Correspondant national de l'Académie de médecine, 15, rue du Champ-de-Mars. — Bordeaux. — **F.**

Démosthène, Chirurgien en chef de l'armée, Professeur à la Faculté de médecine, Correspondant de l'Académie de médecine et de la Société de chirurgie, 8, Strada Prudentu. — Bucarest (Roumanie).

Demoulin (**Alphonse**), Chirurgien des hôpitaux, 8, rue du Four. — Paris (6e).

Depage, Professeur de clinique chirurgicale à l'Université, Chirurgien de l'hôpital Saint-Jean, 75, avenue Louise. — Bruxelles (Belgique).

Descamps, 6, rue des Telliers. — Mons (Belgique).

Desguin (**Léon**), Chirurgien consultant des hôpitaux civils, 98, avenue des Arts. — Anvers (Belgique).

Desnos (**Ernest**), ancien Interne des hôpitaux, 59, rue La Boétie. — Paris (8e).

Destot (**Étienne**), 2, rue Boissac. — Lyon.

Dionis du Séjour (**Pierre**), ancien Interne provisoire des hôpitaux de Paris, Professeur suppléant à l'École de médecine, Chirurgien des hôpitaux, 42, place de Jaude. — Clermont-Ferrand.

Djémil-Pacha, Professeur de clinique chirurgicale à l'École Impériale de médecine, 8, rue Capalou-Fouroun. — Constantinople (Turquie). — **F.**

Doléris (**Amédée**), Membre de l'Académie de médecine, Accoucheur des hôpitaux, 20, boulevard de Courcelles. — Paris (17e).

Dor (**Louis**), Chef du laboratoire de clinique chirurgicale à la Faculté de médecine, 9, rue du Président-Carnot. — Lyon.

Doyen (**Eugène**), 6, rue Piccini. — Paris (16e). — **F.**

Dransart (**Narcisse**), ancien Interne des hôpitaux de Paris. — Somain (Nord).

Dubar (**Louis-Eugène**), Professeur à la Faculté de médecine, Chirurgien des hôpitaux, Correspondant national de l'Académie de médecine, 84, rue de Tournai. — Lille.

Dubourg (**G.**), Chirurgien de l'hôpital Saint-André, 30, rue des Trois-Conils. — Bordeaux.

Duchamp (**V.**), Professeur agrégé à la Faculté de médecine de Lyon, Chirurgien de l'Hôtel-Dieu, 3, rue de la Loire. — Saint-Étienne.

Duchastelet (**Louis**), 11 *bis*, rue Portalis. — Paris (8e).

Ducroquet (**Charles**), ancien Interne de l'hôpital de Berck, 67, rue d'Amsterdam. — Paris (8e).

Dudley-Tait, Président de l'Académie de médecine de la Californie, 1054, Post street. — San Francisco (E. U. A.)

Dudon (**E.**), Professeur agrégé à la Faculté de médecine, Chirurgien de l'hôpital Saint-André, 3, rue Duplessis. — Bordeaux.

Dujarier (**Charles**), Chirurgien des hôpitaux, 11 *bis*, rue de Navarre. — Paris (5e).

Dujon (**Victor**), ancien Interne des hôpitaux de Paris, 3, place du Palais. — Moulins (Allier).

Dupau (**Pierre**), Chirurgien des hôpitaux, 3, place Saintes-Escarbes. — Toulouse.

Duplay (**Simon**), Membre de l'Académie de médecine, Professeur honoraire à la Faculté de médecine, Chirurgien honoraire de l'Hôtel-Dieu, 70, rue Jouffroy. — Paris (17e). — **F.**

Dupraz (**Alfred-Louis**), 25, rue de Rive. — Genève (Suisse).

Durbesson, ancien Interne des hôpitaux de Lyon, Chirurgien de l'hôpital Sainte-Marthe, 9, rue Dorée. — Avignon (Vaucluse).

Duret (**Henri**), Professeur à la Faculté libre de médecine, Correspondant national de l'Académie de médecine, 21, boulevard Vauban. — Lille.

Duval (**Pierre**), Professeur agrégé à la Faculté de médecine, Chirurgien des hôpitaux, 202, boulevard Saint-Germain. — Paris (7e).

Ehrmann (**J.**), Associé national de l'Académie de médecine et Correspondant de la Société de chirurgie, 32, rue Pierre-Charron. — Paris (8e). — **F.**

Escat (Jean), ancien Interne des hôpitaux de Paris, Chargé du cours des maladies génito-urinaires à l'École de médecine, 34, cours Lieutaud. — Marseille.

Estor (Eugène-Charles), Professeur à la Faculté de médecine, 6, place du Palais. — Montpellier.

Ethier (A.), Professeur agrégé de l'Université Laval, Chirurgien de l'hôpital Notre-Dame, 320, rue Saint-Denis. — Montréal (Canada).

Ethier (E.-H.), 30, rue Dombasle. — Paris (15e).

Faguet (Charles), ancien Interne des hôpitaux de Bordeaux, Chirurgien de l'hôpital, 8, rue du Palais. — Périgueux.

Fargas (Michel), Professeur d'obstétrique et de gynécologie à la Faculté de médecine, 47, Rembla Cataluna. — Barcelone (Espagne).

Farkas (Ladislas de), Chirurgien des hôpitaux, VIII, Muzeum Körut, 18. — Budapest (Autriche-Hongrie). — **R.**

Faugère (Georges), ancien Interne des hôpitaux de Paris. — Faux (Dordogne).

Faure (Jean-Louis), Professeur agrégé à la Faculté de médecine, Chirurgien des hôpitaux, 10, rue de Seine. — Paris (6e).

Feron (Lucien), Chirurgien adjoint des hôpitaux civils, 15, rue Thérésienne. — Bruxelles (Belgique).

Ferrand (Gabriel), Chirurgien en chef de l'Hôtel-Dieu, 16, rue Jacques-Cartier. — Saint-Malo (Ille-et-Vilaine).

Ferron (Michel), Médecin aide-major de 1re classe, Surveillant à l'École du service de santé militaire, 15, avenue des Ponts. — Lyon.

Février (Charles-Frédéric), Médecin principal de 2e classe, Professeur agrégé à la Faculté de médecine, 68, rue Charles-III. — Nancy. — (*Armée.*)

Folet, Professeur à la Faculté de médecine, Correspondant national de l'Académie de médecine, 232, rue Solférino. — Lille.

Fontan (Émile-Jules), Médecin en chef, Directeur du service de santé de la marine, Correspondant national de l'Académie de médecine, 9, avenue Colbert. — Toulon. — (*Marine.*)

Forgue (Émile), Médecin-Major de 2e classe, hors cadre, Professeur de clinique chirurgicale à la Faculté de médecine, Correspondant national de l'Académie de médecine, 18, boulevard du Jeu-de-Paume. — Montpellier. — (*Armée.*)

Fournier (C.), Professeur à l'Ecole de médecine, 22, rue Jules-Lardière. — Amiens.

Frantz (Émile), ancien Interne des hôpitaux civils de Strasbourg, 30, rue de l'Évêché. — Metz (Lorraine).

Frey, Chirurgien adjoint de l'hôpital civil, 5, rue Neuve. — Mulhouse (Alsace). — **R.**

Froelich (René), Professeur agrégé à la Faculté de médecine, 22, rue des Bégonias. — Nancy.

Galezowski (Xavier), 103, boulevard Haussmann. — Paris (8e). — **F.**

Gampert (Alois), ancien Interne des hôpitaux de Paris, 9, rue Bellot. — Genève (Suisse).

Gangolphe (Michel), Professeur agrégé à la Faculté de médecine,

Chirurgien en chef de l'Hôtel-Dieu, 81, rue de la République. — Lyon.

Garre (Charles), Professeur à la Faculté de médecine, 6, am Birkenwäldchen. — Breslau (Allemagne).

Gaudier (Henri), Professeur agrégé à la Faculté de médecine, 25, rue Inkermann. — Lille.

Gauthier (René). — Luxeuil (Haute-Saône).

Gayet (Georges), Professeur agrégé à la Faculté de médecine, Chirurgien des hôpitaux, 6, rue Victor-Hugo. — Lyon.

Genouville (Louis), Chef de clinique de la Faculté de médecine à l'hôpital Necker, 75, rue de Lille. — Paris (7e).

Gilis (F.), ancien Interne des hôpitaux de Paris, Chirurgien de l'Hôtel-Dieu, 8, boulevard Amiral-Courbet. — Nîmes.

Gilis (Paul), Professeur d'anatomie à la Faculté de médecine, 5, rue de l'Observance. — Montpellier.

Gillis (Emmanuel), 4, rue Léopold. — Malines (Belgique).

Giordano, Chirurgien en chef de l'hôpital, 4089, rue San Luca. — Venise (Italie).

Girard (Charles), Professeur de clinique chirurgicale à l'Université, 20, rue Sénebier. — Genève (Suisse).

Girard (Jules), ancien Interne des hôpitaux de Paris, Professeur à l'École de médecine, Chirurgien en chef honoraire de l'hôpital, 4, rue Vicat. — Grenoble.

Girou (Joseph-Firmin), Chirurgien en chef de l'hôpital, 11, avenue Gambetta. — Aurillac (Cantal).

Goris, Chirurgien à l'Institut chirurgical, 181, rue Royale. — Bruxelles (Belgique).

Gosset (A.), Professeur agrégé à la Faculté de médecine, Chirurgien des hôpitaux, 81, rue de Lille. — Paris (7e).

Goullioud (Paul), 7, quai Tilsitt. — Lyon.

Gourdet (Julien), Chirurgien suppléant des hôpitaux, 1, rue Royale. — Nantes (Loire-Inférieure).

Gourdon (Joseph), Directeur du service orthopédique de l'hôpital des Enfants, 206, cours Victor-Hugo. — Bordeaux.

Grinda (Édouard), Chirurgien de l'hôpital civil, 2, boulevard Gambetta. — Nice.

Gripat (Henri), ancien Interne des hôpitaux de Paris, 10, rue de l'Aubrière. — Angers.

Gross (Frédéric), Doyen et Professeur de clinique chirurgicale à la Faculté de médecine, Correspondant national de l'Académie de médecine, 25, rue Isabey. — Nancy. — **F.**

Gross (Georges), Professeur agrégé à la Faculté de médecine, 7, rue du Grand-Verger. — Nancy.

Gross (Jules), Médecin principal de 2e classe à l'hôpital militaire Saint-Martin, 19, quai aux Fleurs. — Paris (4e). — (*Armée.*)

Grynfeltt, Professeur honoraire à la Faculté de médecine, 8, place Saint-Côme. — Montpellier.

Guelliot (Octave), Chirurgien de l'Hôtel-Dieu, 9, rue du Marc. — Reims. — **F.**

Guermonprez (François), Correspondant de la Société de chirurgie, 63, rue d'Esquermes. — Lille.

Guillemain (Alexandre), Chirurgien des hôpitaux, 5, rue d'Edimbourg. — Paris (8e).

Guillet (Eugène), ancien Interne des hôpitaux de Paris, Professeur à l'École de médecine, 28, rue des Carmélites. — Caen.

Guinard (Aimé), Chirurgien des hôpitaux, 20, rue Godot-de-Mauroi. — Paris (9e).

Guisez (Jean-Auguste), ancien Interne des hôpitaux de Paris, 16, boulevard Malesherbes. — Paris (8e).

Guyon (Félix), Membre de l'Institut et de l'Académie de médecine, Professeur à la Faculté de médecine, Chirurgien de l'hôpital Necker, 28, rue de La Baume. — Paris (8e). — **F.**

Guyot (Joseph), Chirurgien des hôpitaux, 21, rue Saint-Genès. — Bordeaux.

Hallé (Noël), ancien Interne des hôpitaux, 108, rue du Bac. — Paris (7e).

Hallion (Louis), ancien Interne des hôpitaux de Paris, Directeur adjoint du Laboratoire de physiologie pathologique des Hautes-Études au Collège de France, 54, rue du Faubourg-Saint-Honoré. — Paris (8e).

Hamon du Fougeray, ancien Médecin de la marine, 6, quai Amiral-Lalande. — Le Mans.

Harrison (Reginald), Chirurgien de l'hôpital Saint-Peter, 6, Lower Berkeley Street, Portman Square. — Londres, W. (Angleterre).

Hartmann (Henri), Professeur agrégé à la Faculté de médecine, Chirurgien des hôpitaux, 4, place Malesherbes. — Paris (17e). — **R.**

Hassler (Lucien), Médecin principal de 2e classe, Médecin chef de l'hospice mixte, 6, place Badouillère. — Saint-Étienne (Loire). — (*Armée.*) — **R.**

Hauben (Th.), Professeur à l'Université, 40, boulevard de Waterloo. — Bruxelles (Belgique).

Hedrich (Charles), 52, Porte-haute. — Mulhouse (Alsace).

Heitz (Victor), Professeur à l'École de médecine, Chirurgien de l'hôpital Saint-Jacques, 45, Grande-Rue. — Besançon.

Henriques Pimentel (M.), 65, Sarphatistraat. — Amsterdam (Hollande).

Herbet (Georges-Henri), Chirurgien des hôpitaux, 14, rue du Four. — Paris (6e).

Heurtaux (Alfred-Aimé), Professeur honoraire à l'École de médecine, Correspondant national de l'Académie de médecine, 2, rue Newton. — Nantes.

Hingston (Sir William), M.D., L.L.D., D.C.L., F.R.C.S., Professeur de clinique chirurgicale à la Faculté de médecine, 882, Sherbrooke street. — Montréal (Canada).

Horand, ancien Chirurgien en chef de l'Antiquaille, 99, rue de l'Hôtel-de-Ville. — Lyon.

Houzel (Gaston), Correspondant de la Société de chirurgie, 4, rue des Vieillards. — Boulogne-sur-Mer.

Hüe (François), Professeur à l'École de médecine, Chirurgien de l'hospice général, 48, rue aux Ours. — Rouen.

Hügel (**Georges**), 12, rue du Dôme. — Strasbourg (Alsace).

Huyberechts (**Théo**), Chirurgien à l'Institut chirurgical des Sœurs Augustines, 77, avenue de la Toison-d'Or. — Bruxelles (Belgique).

Imbert (**Léon**), Professeur de clinique chirurgicale à l'École de médecine, 2, cours du Chapitre. — Marseille.

Inglessis (**Panagiostis**), 58, cours Pierre-Puget. — Marseille. — **R.**

Isch-Wall (**Maxime**), ancien Interne des hôpitaux, 64, rue Taitbout. — Paris (9e).

Israël (**James**), Professeur à la Faculté de médecine, 5a, Luetzowufer. — Berlin (Allemagne).

Jaboulay, Professeur de clinique chirurgicale à la Faculté de médecine, 54, rue de la République. — Lyon.

Jacobs (**Charles**), Agrégé de l'Université, 53, boulevard de Waterloo. — Bruxelles (Belgique). — **F.**

Jacques (**Paul**), Professeur agrégé à la Faculté de médecine, 9, rue Saint-Léon. — Nancy.

Jalaguier (**Adolphe**), Professeur agrégé à la Faculté de médecine, Chirurgien des hôpitaux, 25, rue Lavoisier. — Paris (8e).

Janet (**Jules**), ancien Interne des hôpitaux, 4, rue Tronchet. — Paris (8e).

Jayle (**Félix**), ancien Interne des hôpitaux, 232, boulevard Saint-Germain. — Paris.

Jeanbrau (**E.**), Professeur agrégé à la Faculté de médecine, 2, rue du Petit Saint-Jean. — Montpellier.

Jeanne, Professeur suppléant à l'École de médecine, Chirurgien des hôpitaux, 14, rue des Carmes. — Rouen. — **R.**

Jeannel (**Maurice**), Professeur de clinique chirurgicale à la Faculté de médecine, Correspondant national de l'Académie de médecine, 3, allée Saint-Étienne. — Toulouse.

Jonnesco (**Thomas**), Professeur à la Faculté de médecine, Chirurgien de l'hôpital Coltzea, Directeur de l'Institut anatomique, 69, Calea Dorobantilor. — Bucarest (Roumanie).

Jordan, Professeur à la Faculté de médecine. — Heidelberg (Allemagne).

Jotton (**Eugène**), Chirurgien suppléant des hôpitaux, Professeur suppléant à l'École de médecine, 6, rue du Chapeau Rouge. — Nantes.

Jourdan (**Maurice**), ancien Interne des hôpitaux de Paris, 61, rue Breteuil. — Marseille.

Julliard (**Charles**), Privat-Docent à la Faculté de médecine, ancien Chef de clinique chirurgicale à l'hôpital cantonal, 42, rue du Rhône. — Genève (Suisse).

Julliard (**Gustave**), ancien Professeur de chirurgie opératoire à l'Université, Correspondant de l'Académie de médecine, Associé étranger de la Société de chirurgie, 6, avenue Marc-Monnier. — Genève (Suisse). — **F.**

Jullien (**Louis**), ancien Agrégé de la Faculté de médecine de Nancy, Chirurgien de l'infirmerie de Saint-Lazare, 12, rue de la Chaussée-d'Antin. — Paris (9e).

Kalliontzis (**Euangelos-D.**), Professeur de chirurgie opératoire à l'Université, Correspondant de la Société de chirurgie de Paris, 79, rue de l'Université. — Athènes (Grèce).

Kayser (Robert), rue des Têtes. — Colmar (Alsace).

Kirmisson (Édouard), Membre de l'Académie de médecine, Professeur à la Faculté de médecine, Chirurgien de l'hôpital des Enfants-Malades, 42, boulevard des Invalides. — Paris (7e).

Kocher (Théodore), Professeur à l'Université, 25, Villette. — Berne (Suisse).

Kœberlé (E.), Professeur à l'ancienne Faculté de médecine, quai de Paris. — Strasbourg (Alsace). — **F.**

Kœnig (René), 3, rue de la Monnaie. — Genève (Suisse).

Körte (Werner), Professeur, chirurgien de l'hôpital Urban, 39, Postdammerstrasse. — Berlin (Allemagne).

Krafft (Charles), Médecin-Chirurgien de la clinique de Beaulieu, 5, boulevard de Grancy. — Lausanne (Suisse).

Krajewski (Ladislas de), Chirurgien en chef de l'hôpital de l'Enfant-Jésus, 66, rue Jerozolimska. — Varsovie (Pologne russe).

Kummer (Ernest), Privat-Docent de chirurgie à l'Université, 15, Plateau de Champel. — Genève (Suisse).

Labbé (Léon), Membre de l'Institut et de l'Académie de médecine, Professeur agrégé à la Faculté de médecine, Chirurgien honoraire *des* hôpitaux, 117, boulevard Haussmann. — Paris (8e). — **F.**

Labéda (Aristide-Antoine), Doyen honoraire et Professeur à la Faculté de médecine, 19, rue Héliot. — Toulouse.

Lacaze (Raymond), ancien Interne des hôpitaux de Paris, allées Mortarieu. — Montauban. — **F.**

Lafourcade (Jules), ancien Chef de clinique chirurgicale à la Faculté de médecine de Paris, 2, rue Jacques-Laffitte. — Bayonne (Basses-Pyrénées).

Lagrange (Félix), Professeur agrégé à la Faculté de médecine, Chirurgien des hôpitaux, 1, rue d'Enghien. — Bordeaux.

Lambotte (Albin), Chirurgien en chef à l'hôpital Stuivenberg, 28, rue Louise. — Anvers (Belgique).

Lambotte (Elie), Chirurgien de l'hôpital de Schaerbeck, 11, avenue des Arts. — Bruxelles (Belgique).

Lambret (Oscar), Professeur agrégé à la Faculté de médecine, 35, rue Jean-Bart. — Lille.

Lancial (Louis), ancien Chef de clinique chirurgicale à la Faculté de médecine de Lille, 5, boulevard de Strasbourg. — Arras

Landolt (Edmond), 4, rue Volney. — Paris (2e).

Lanelongue (Martial), Professeur à la Faculté de médecine, Correspondant national de l'Académie de médecine, 24, rue du Temple. — Bordeaux.

Lannelongue (Odilon-Marc), Membre de l'Institut et de l'Académie de médecine, Professeur à la Faculté de médecine, Chirurgien honoraire des hôpitaux, 3, rue François-Ier. — Paris (8e). — **F.**

Lapeyre (L.), Professeur à l'École de médecine, Chirurgien en chef de l'hôpital, 25, boulevard Béranger. — Tours.

Lapointe (A.), Chirurgien des hôpitaux, 11, avenue de Villiers. Paris (17e).

Lardennois (Henri), ancien Interne des hôpitaux de Paris, Chirurgien des hôpitaux, Professeur suppléant à l'Ecole de médecine, 1, rue Thiers. — Reims (Marne).

Larre (**Félix**), ancien Professeur de l'École de médecine de Poitiers. — Lima. — (Pérou).

Lassabatie, Médecin principal de la marine, Professeur à l'École de médecine navale, 2, rue Gimelli. — Toulon. — (*Marine.*)

Latouche (**Frédéric**), ancien Interne des hôpitaux de Paris, Chirurgien en chef de l'hôpital, Correspondant de la Société de chirurgie, 33, rue de l'Arbalète. — Autun.

Launay (**Paul**), Chirurgien des hôpitaux, 12, rue La Boétie. — Paris (8e).

Laurens (**Georges**), ancien Interne des hôpitaux, 60, rue de la Victoire. — Paris (9e).

Lavaux (**Jean-Maximin**), ancien Interne des hôpitaux, 18, boulevard Émile-Augier. — Paris (16e).

Le Bec (**Ed.-Marie**), Chirurgien de l'hôpital libre Saint-Joseph, 26, rue de Grenelle. — Paris (7e). — **R**.

Le Blond (**Albert**), Médecin de Saint-Lazare, 28, place Saint-Georges. — Paris (9e).

Lebrun (**Édouard**), Chirurgien de l'hospice Fernand Kegeljan, 96, rue de Bruxelles. — Namur (Belgique).

Le Dentu (**Auguste**), Membre de l'Académie de médecine, Professeur à la Faculté de médecine, Chirurgien de l'Hôtel-Dieu, 27, rue du Général-Foy. — Paris (8e). — **F**.

Le Fort (**René**), Professeur agrégé à la Faculté de médecine, Chirurgien des hôpitaux, 44, rue Colbert. — Lille.

Legrand (**Hermann**), ancien Interne des Hôpitaux de Paris, Médecin sanitaire de France en Orient, Chirurgien de l'hôpital Européen, 4, rue de la gare de Ramlek. — Alexandrie (Égypte).

Lagueu (**Félix**), Professeur agrégé à la Faculté de médecine, Chirurgien des hôpitaux, 29, rue de Rome. — Paris (8e).

Lejars (**Félix**), Professeur agrégé à la Faculté de médecine, Chirurgien des hôpitaux, 96, rue de la Victoire. — Paris (9e).

Lemaistre (**Justin**), Correspondant national de l'Académie de médecine, Professeur à l'École de médecine, 6, rue des Feuillants. — Limoges.

Lenger (**Louis**), Chirurgien en chef des hôpitaux civils, 32, rue Charles-Morren. — Liège (Belgique).

Lenormant (**Charles**), Chirurgien des hôpitaux, 5, cité Vaneau. — Paris (7e).

Le Nouëne, 87, boulevard François-Ier. — Le Havre.

Lentz (**Nicolas**), Chirurgien des hôpitaux civils, 24, boulevard Empereur Guillaume. — Metz (Lorraine).

Leonte, Chirurgien des hôpitaux, 10, Strada Varnei. — Bucarest (Roumanie).

Lepetit, Professeur à l'École de médecine, 32, rue Saint-Genès. — Clermont-Ferrand.

Leriche (**Émile**), 20, avenue de la Gare. — Nice.

Lermoyez (**Marcel**), Médecin des hôpitaux, 20 *bis*, rue La Boétie. — Paris (8e).

Letoux (**Maxime**), Chirurgien en chef de l'hôpital, 34, rue du Port. — Vannes (Morbihan).

Levassort (**Charles**), 2, place des Vosges. — Paris (4e).

Licéaga (Eduardo), Professeur de thérapeutique chirurgicale à l'École de médecine, Directeur de l'hôpital de la Maternité et des Enfants-Malades, 31, Rosalès. — Mexico (Mexique).

Lœwy (Robert), ancien Interne des hôpitaux, 95, boulevard Saint-Michel. — Paris (6e).

Loison, ancien Chef de clinique chirurgicale à la Faculté de médecine, 9, rue du Plat. — Lyon.

Loison (Dominique-Edmond-Marie), Agrégé du Val-de-Grâce, Médecin-Major de 1re classe, à l'Hôpital militaire. — Versailles (Seine-et-Oise). — (*Armée.*)

Loubet (Louis), ancien Interne des hôpitaux de Paris, 24, boulevard d'Athènes. — Marseille.

Loumeau (Émilien), 40, cours du Jardin-Public. — Bordeaux.

Lucas-Championnière (Just), Membre de l'Académie de médecine, Chirurgien de l'Hôtel-Dieu, 3, avenue Montaigne. — Paris (8e). — **R.**

Luys (Georges), ancien Interne des hôpitaux, 20, rue de Grenelle. — Paris (7e).

Machard, ancien Chef de clinique chirurgicale à l'hôpital, 33, rue de la Croix-d'Or. — Genève (Suisse).

Maire (Léon), Chirurgien en chef de l'Hôtel-Dieu, 6, rue Desbrest. — Vichy (Allier).

Malherbe (Albert), Directeur et Professeur à l'École de médecine, Chirurgien en chef des hôpitaux, Correspondant national de l'Académie de médecine, 7, rue Bertrand-Geslin. — Nantes. — **F.**

Malherbe (Aristide), ancien Interne des hôpitaux, 12, place Delaborde. — Paris (8e).

Malinas (Albert), Médecin principal de 2e classe, Directeur du service de santé de la division d'occupation militaire. — Tunis (Tunisie). — (*Armée.*)

Mantel (Paul), ancien Interne des hôpitaux de Paris, Chirurgien de l'hôpital Saint-Louis, 9, place Victor-Hugo. — Saint-Omer (Pas-de-Calais).

Marcorelles (Joseph), Chirurgien en chef des hôpitaux, Professeur suppléant à l'École de médecine, 18, rue Armény. — Marseille.

Mariage, ancien Interne des hôpitaux de Paris, Chirurgien de l'Hôtel-Dieu, 1, rue du Grand-Fossart. — Valenciennes (Nord).

Marian (Albert), 5, rue Puchotte. — Péronne (Somme).

Maritan (Maurice), 51, cours du Chapitre. — Marseille.

Martel (Ed.-Alex.), ancien Interne des hôpitaux de Paris, Chirurgien en chef honoraire de l'Hôtel-Dieu, Correspondant de la Société de chirurgie, 4, rue des Cordiers. — Saint-Malo. — **F.**

Martin (Albert), ancien Interne des hôpitaux de Paris, Professeur à l'École de médecine, Correspondant de la Société de chirurgie, 6, place de la Cathédrale. — Rouen.

Martin (Claude), 30, rue de la République. — Lyon.

Martin (Édouard), ancien Interne des hôpitaux de Paris, Correspondant de la Société de chirurgie, 3, route Malagnou. — Genève (Suisse). — **F.**

Martin (Francisque), 30, rue de la République. — Lyon.

Masse (E.), Professeur à la Faculté de médecine, 22, rue du Manège. — Bordeaux.

Massot (Joseph), ancien Interne des hôpitaux de Lyon, Chirurgien en chef de l'hôpital civil Saint-Jean, 8, place Gambetta. — Perpignan.

Matton (René), ancien Interne des hôpitaux de Paris, rue des Salines. — Salies-de-Béarn (Basses-Pyrénées).

Mauclaire (Louis-Placide), Professeur agrégé à la Faculté de médecine, Chirurgien des hôpitaux, 40, boulevard Malesherbes. — Paris (8e).

Maunoury (Gabriel), Correspondant national de l'Académie de médecine, Chirurgien de l'Hôtel-Dieu, 26, rue de Bonneval. — Chartres. — **F**.

Mauny (Marius-Jean), ancien Interne des hôpitaux de Paris, Chirurgien de l'hôpital, 9, rue Cuvilliers. — Saintes (Charente-Inférieure).

Mayer (Léopold), Assistant à l'hôpital Saint-Jean, 12, rue du Boulet. — Bruxelles (Belgique).

Ménard (V.), Chirurgien en chef de l'hôpital maritime, Correspondant de la Société de chirurgie. — Berck-sur-Mer. — **R**.

Mencière (Louis), 38, rue Courlancy. — Reims.

Michaux (Paul), Chirurgien des hôpitaux, 197, boulevard Saint-Germain. — Paris (7e).

Michel (Gaston), Professeur agrégé à la Faculté de médecine, 15, rue de Rigny. — Nancy.

Michon (Édouard), Chirurgien des hôpitaux, 28, rue Barbet-de-Jouy. — Paris (7e).

Mignon (Henri), Médecin-Major de 1re classe, Professeur agrégé à l'École d'application du Val-de-Grâce, 158, rue Saint-Jacques. — Paris (5e).

Mills (Albert), Chargé des recherches cliniques à l'hôpital Saint-Pierre, 30, rue du Pépin. — Bruxelles (Belgique).

Molk (Alfred), Chirurgien de l'hôpital civil, 1, rue Corberou. — Colmar (Alsace).

Molk (Marcel), 5, rue de la Porte-Neuve. — Colmar (Alsace).

Mondot, Chirurgien de l'hôpital civil, ancien Chirurgien de la marine. 42, boulevard National. — Oran (Algérie).

Monnier (Louis), Chirurgien de l'hôpital libre Saint-Joseph, 49, rue de Bellechasse. — Paris (7e). — **R**.

Monod (Charles), Membre de l'Académie de médecine, Professeur agrégé à la Faculté de médecine, Chirurgien des hôpitaux, 121, avenue de Wagram. — Paris (17e). — **F**.

Monod (Eugène), Chirurgien des hôpitaux, 19, rue Vauban. — Bordeaux.

Monprofit (Ambroise), ancien Interne des hôpitaux de Paris, Professeur à l'École de médecine, Chirurgien de l'Hôtel-Dieu, 7, rue de la Préfecture. — Angers. — **R**.

Morestin (Hippolyte), Professeur agrégé à la Faculté de médecine, Chirurgien des hôpitaux, 1, square Moncey. — Paris (9e).

Moty (Fernand), Agrégé libre du Val-de-Grâce, Médecin principal de 1re classe, Médecin-chef de l'hôpital militaire Saint-Martin, 8, rue des Récollets. — Paris (10e). — (*Armée*.)

Moulonguet (Albert), ancien Interne des hôpitaux de Paris, Directeur

et Professeur à l'École de médecine, Chirurgien des hôpitaux, 55, rue de la République. — Amiens.

Moure (E.-J.), 25 *bis*, cours du Jardin-Public. — Bordeaux.

Nélaton (Charles), Professeur agrégé à la Faculté de médecine, Chirurgien des hôpitaux, 368, rue Saint-Honoré. — Paris (1er).

Nimier (Henri-Jacques), Médecin principal de 1re classe, Professeur à l'École d'application du Service de santé militaire du Val-de-Grâce, 146, boulevard Raspail. — Paris (6e). — (*Armée.*) — **R.**

Nové-Josserand (Pierre-Marie-Gabriel), Professeur agrégé à la Faculté de médecine, Chirurgien des hôpitaux, 9, rue des Archers. — Lyon.

Olshausen (Robert), Professeur à la Faculté de médecine, Directeur de la clinique chirurgicale de l'Université, 19, Artilleriestrasse. — Berlin (Allemagne).

Ombrédanne (Louis), Chirurgien des hôpitaux, 1, quai aux Fleurs. — Paris (4e).

Ouvry, 27, rue Olivier. — Lisieux (Calvados).

Ovion (Louis), ancien Interne des hôpitaux de Paris, Chirurgien en chef de l'hôpital, Correspondant de la Société de chirurgie, 16, boulevard du Prince-Albert. — Boulogne-sur-Mer.

Ozenne (Émile), Chirurgien adjoint de l'Infirmerie de Saint-Lazare, 110, boulevard Haussmann. — Paris (8e).

Pamard (Alfred), Associé national de l'Académie de médecine, Chirurgien en chef de l'Hôtel-Dieu, 4, place Lamirande. — Avignon. — **F.**

Pamard (Paul), ancien Interne provisoire des hôpitaux de Paris, 4, place Lamirande. — Avignon.

Panné (Gilbert), ancien Interne des hôpitaux de Paris, Chirurgien en chef de l'hôpital, 8, avenue Marceau. — Nevers.

Pantaloni (Joseph), 11a, rue d'Armény. — Marseille.

Paoli (Erasmo de), Professeur à l'Université. — Pérouse (Italie).

Pasteau (Octave), ancien Chef de la clinique des maladies des voies urinaires à l'hôpital Necker, 13, avenue de Villars. — Paris (7e).

Pauchet, ancien Interne des hôpitaux de Paris, Chirurgien des hôpitaux, 19 *bis*, rue Pierre-l'Ermite. — Amiens (Somme).

Paulidès (Paul), 14, rue Chérif-Pacha. — Alexandrie (Égypte).

Pawlik, 3a, Spálená ulice. — Prague. — Bohême (Autriche-Hongrie).

Péraire (Maurice), ancien Interne des hôpitaux, 11, rue Solférino. — Paris (7e).

Périer (Charles), Membre de l'Académie de médecine, Professeur agrégé à la Faculté de médecine, Chirurgien honoraire des hôpitaux, 9, rue Boissy-d'Anglas. — Paris (8e). — **F.**

Perret (Louis), Professeur à la Faculté de médecine, 2, rue du Midi. — Lausanne (Suisse).

Perriol (M.), Chirurgien en chef des hôpitaux, Professeur à l'École de médecine, 11 *bis*, place Victor-Hugo. — Grenoble.

Perruchet (Émile-Victor), ancien Interne des hôpitaux, 14, rue Miromesnil. — Paris (8e).

Peugniez (Paul), Professeur de clinique chirurgicale à l'École de méde-

cine, Correspondant de la Société de Chirurgie, 7, rue Lamartine. — Amiens.

Peyrot (J.-J.), Membre de l'Académie de médecine, Professeur agrégé à la Faculté de médecine, Chirurgien de l'hôpital Lariboisière, 33, rue Lafayette. — Paris (9e).

Pezzer (Oscar de), 8, boulevard Malesherbes. — Paris (8e).

Phocas (Gérasime), Professeur à la Faculté de médecine, 17, rue Pindare. — Athènes (Grèce).

Pichevin (Roland), ancien Interne des hôpitaux, 60, rue de Rome. — Paris (8e).

Picqué (Lucien), Chirurgien de l'hôpital Bichat, 81, rue Saint-Lazare. — Paris (9e).

Piéchaud (Th.), Professeur de clinique chirurgicale à la Faculté de médecine, 18, rue Porte-Dijeaux. — Bordeaux.

Pierra (Louis), Chirurgien adjoint de l'hôpital Saint-Michel, 182, boulevard Saint-Germain. — Paris (6e).

Pillon (Lucien), ancien Chef de clinique chirurgicale à la Faculté de médecine, 3, rue Gilbert. — Nancy.

Poirier (Paul), Membre de l'Académie de médecine, Professeur à la Faculté de médecine, Chirurgien des hôpitaux, 5, quai Malaquais. — Paris (6e).

Poisson (Louis), ancien Interne des hôpitaux de Paris, Professeur à l'École de médecine, 5, rue Bertrand-Geslin. — Nantes.

Pollosson (Auguste), Professeur agrégé à la Faculté de médecine, Chirurgien de l'hospice de la Charité, 101, rue de l'Hôtel-de-Ville. — Lyon.

Pollosson (Maurice), Professeur à la Faculté de médecine, Chirurgien de l'Hôtel-Dieu, 5, place Bellecour. — Lyon.

Poncet (Antonin), Professeur à la Faculté de médecine, Correspondant national de l'Académie de médecine, 11, place de la Charité. — Lyon.

Popelin, 49, rue d'Arlon. — Bruxelles (Belgique).

Potel (Gaston), ancien Chef de clinique chirurgicale à la Faculté de médecine, 189, boulevard de la Liberté. — Lille.

Potherat (Edmond), Chirurgien des hôpitaux, 35, rue Barbet-de-Jouy. — Paris (7e).

Poullet (Jules), Agrégé libre d'accouchements à la Faculté de médecine, 105, Grande-Rue de la Guillotière. — Lyon.

Pousson (Alfred), Professeur agrégé à la Faculté de médecine, Chirurgien des hôpitaux, 10, cours Tournon. — Bordeaux.

Pozzi (Adrien), Professeur à l'École de médecine, 11, rue Piper. — Reims.

Pozzi (Samuel), Membre de l'Académie de médecine, Professeur à la Faculté de médecine, Chirurgien de l'hôpital Broca, 47, avenue d'Iéna. — Paris (16e). — F.

Princeteau (Laurent), Professeur agrégé à la Faculté de médecine, Chirurgien des hôpitaux, 29, rue Bergeret. — Bordeaux.

Proust (Robert), Professeur agrégé à la Faculté de médecine, 136, boulevard Saint-Germain. — Paris (6e).

Queirel (Auguste), Correspondant national de l'Académie de médecine,

Directeur et Professeur de clinique obstétricale à l'École de médecine, Chirurgien en chef de la Maternité, 18a, rue Dieudé. — Marseille.

Quénu (**Édouard**), Professeur agrégé à la Faculté de médecine, Chirurgien des hôpitaux, 10, rue de Lisbonne. — Paris (8e).

Racoviceano-Pitesti, Chirurgien en chef des hôpitaux, 153, Calea Mosilor. — Bucarest (Roumanie).

Rafin (**Maurice**), 120, avenue de Saxe. — Lyon. — **R.**

Rastouil (**Alexandre**), ancien Interne des hôpitaux de Paris, Chirurgien des hospices civils, 2, rue des Ormeaux. — La Rochelle.

Raugé (**Paul**), ancien Interne des hôpitaux de Lyon. — Challes (Savoie).

Reblaub (**Th.**), ancien Chef de clinique chirurgicale à la Faculté de médecine, 103, rue Saint-Lazare. — Paris (9e).

Reboul (**Jules**), ancien Interne des hôpitaux de Paris, Chirurgien de l'Hôtel-Dieu, Correspondant de la Société de chirurgie, 1, rue d'Uzès. — Nîmes.

Récamier (**Joseph**), ancien Interne des hôpitaux, 1, rue du Regard. — Paris (6e).

Reclus (**Paul**), Membre de l'Académie de médecine, Professeur à la Faculté de médecine, Chirurgien des hôpitaux, 1, rue Bonaparte. — Paris (6e). — **R.**

Redard (**Paul**), ancien Chef de clinique à la Faculté de médecine, Chirurgien en chef du dispensaire Furtado-Heine, 3, rue de Turin. — Paris (8e),

Reinbach (**Georges**), Privat-Docent de chirurgie à l'Université, 12. Schweidnitzer-Stadtgraben. — Breslau (Allemagne).

Rémy (**Charles**), Professeur agrégé à la Faculté de médecine, 31, rue de Londres. — Paris (9e).

Reverdin (**Auguste**), Professeur à la Faculté de médecine, Correspondant de la Société de chirurgie, 15, rue du Général-Dufour. — Genève (Suisse).

Reverdin (**Jaques-L.**), Professeur à l'Université, Associé étranger de la Société de chirurgie, 43, rue du Rhône. — Genève (Suisse). — **F.**

Reymond (**Charles**), Professeur à l'Université. — Turin (Italie).

Reymond (**Émile**), Chirurgien de la maison départementale de la Seine, 52, boulevard Malesherbes. — Paris (8e).

Reynès (**Henry**), Chirurgien des hôpitaux, Professeur suppléant à l'École de Médecine, 43, boulevard du Muy. — Marseille.

Reynier (**Paul**), Membre de l'Académie de médecine, Professeur agrégé à la Faculté de médecine, Chirurgien des hôpitaux, 12 *bis*, place Delaborde. — Paris (8e).

Ricard (**Alfred-Louis**), Professeur agrégé à la Faculté de médecine, Chirurgien des hôpitaux, 68, rue Pierre-Charron. — Paris (8e).

Riche (**Paul**), Chirurgien des hôpitaux, 16, rue du Four. — Paris (6e). — **R.**

Richelot (**Gustave**), Membre de l'Académie de médecine, Professeur agrégé à la Faculté de médecine, Chirurgien des hôpitaux, 3, rue Rabelais. — Paris (8e).

Rieffel (**Henri**), Professeur agrégé, Chef des travaux anatomiques à la Faculté de médecine, Chirurgien des hôpitaux, 7, rue de l'École-de-Médecine. — Paris (6e).

Rioblanc (**Gustave**), Médecin-Major de 1re classe à l'hôpital du Belvédère, ancien Répétiteur de pathologie chirurgicale à l'École du Ser-

vice de santé militaire, 29, rue Es-Sadikia. — Tunis. — (*Armée.*)

Robert (Albert), Médecin-Inspecteur de l'armée, ancien Professeur à l'École d'application du Val-de-Grâce, Directeur du Service de santé du 19e corps d'armée. — Alger. — (*Armée.*)

Robin (V.), 83, rue de la République. — Lyon.

Robineau (Maurice), Chirurgien des hôpitaux, 18, rue Marbeuf. — Paris (8e).

Rochard (Eugène), Chirurgien des hôpitaux, 19, rue de Téhéran. — Paris (8e).

Rochet (Victor), Professeur agrégé à la Faculté de médecine, Chirurgien-Major, désigné, de l'Antiquaille, 8, rue de la Barre. — Lyon.

Roersch (Charles), Chirurgien adjoint des hospices, 118, boulevard de la Sauvenière. — Liége (Belgique).

Rogée (Léonce), Médecin en chef de l'hôpital. — Saint-Jean-d'Angély (Charente-Inférieure).

Rotgans (Jacob), Professeur de chirurgie à la Faculté de médecine de l'Université municipale, 780, Keizersgracht. — Amsterdam (Hollande).

Roussel (Georges), ancien Interne des hôpitaux de Paris, 5, rue de la Tirelire. — Reims.

Routier (Armand), Chirurgien des hôpitaux, 22, rue Clément-Marot. — Paris (8e).

Roux (César), Professeur de clinique chirurgicale à l'Université, 1, avenue de la Gare. — Lausanne (Suisse).

Rusca (François), Chirurgien de l'hôpital de Sagrado Corazon, 41, Paseo de Gracia. — Barcelone (Espagne).

Sabadini (Jean-Dominique), Chirurgien à l'hôpital civil, 12, rue du Hamma. — Alger.

Sardou (Gaston), ancien Interne des hôpitaux de Paris, 8, rue Verdi. — Nice

Satre (Paul), 1, rue Montorge. — Grenoble. — **F.**

Savariaud (Maurice), Chirurgien des hôpitaux, 41, rue Lafayette. — Paris (9e).

Saxtorph (Sylvester), Chirurgien de l'hôpital communal, 47, Bredgade. — Copenhague (Danemark).

Scheffer (Alfred), Médecin adjoint de l'hôpital civil, 7, rue du Bouclier. — Strasbourg (Alsace). — **R.**

Schlumberger (Émile), Chirurgien de l'hôpital civil, 3, faubourg du Miroir. — Mulhouse (Alsace).

Schjerning, Général Arzt, chef de la direction médicale du Ministère de guerre, 4, Eisenacherstrasse. — Berlin (Allemagne).

Schmid (Edmond), ancien interne des hôpitaux de Paris, 5, rue Deloye. — Nice (Alpes-Maritimes).

Schwartz (Charles-Édouard), Professeur agrégé à la Faculté de médecine, Chirurgien des hôpitaux, 183, boulevard Saint-Germain. — Paris (7e).

Sebileau (Pierre), Professeur agrégé à la Faculté de médecine, Chirurgien des hôpitaux, 78, boulevard Malesherbes. — Paris (8e).

Sée (Marc), Membre de l'Académie de médecine, Professeur agrégé à la Faculté de médecine, Chirurgien des hôpitaux, 126, boulevard Saint-Germain. — Paris (6e).

Segond (**Paul**), Professeur à la Faculté de médecine, Chirurgien des hôpitaux, 11, quai d'Orsay. — Paris (7e). — **R.**

Seiler (**Hermann**), rue Neuve, 39. — Berne (Suisse).

Silhol (**Jacques**), Professeur suppléant à l'École de médecine, 60, boulevard Périer. — Marseille.

Simonet (**Paul**), 2, place de l'Écluse. — Nîmes.

Smitt (**Bern. S. de**), 515, Heerengracht. — Amsterdam (Hollande).

Sonnenburg (**Eduard**), Professeur à la Faculté de médecine, 3, Hitzigstrasse. — Berlin (Allemagne).

Sorel (**Robert**), 8, place Darcy. — Dijon (Côte-d'Or).

Souligoux (**Charles**), Chirurgien des hôpitaux, 8, rue de l'Isly. — Paris (8e).

Steeg (**Charles**), Chirurgien des hospices, 38, quai Berigny. — Dieppe.

Stockum (**W.-J. van**), Chirurgien en chef de l'hôpital, Westersingel, 26. — Rotterdam (Hollande). — **R.**

Suarez de Mendoza (**Alberto**), Professeur à la Faculté de Médecine, 18, calle de Alcala. — Madrid (Espagne).

Suarez de Mendoza (**Ferdinand**), 22, avenue de Friedland. — Paris (8e).

Tachard (**Elie**), Médecin principal de 1re classe de l'armée, en retraite, 11, rue Monplaisir. — Toulouse. — **R.**

Tailhefer (**Émile**), ancien Chef de clinique chirurgicale à la Faculté de médecine de Toulouse, place David d'Angers. — Béziers (Hérault).

Tavel (**Ernest**), Professeur à la Faculté de médecine, Chirurgien de l'hôpital des Enfants, 19, Effingerstrasse. — Berne (Suisse).

Tédenat (**Émile**), Professeur de clinique chirurgicale à la Faculté de médecine, 4, rue Castillon. — Montpellier. — **F.**

Tellier (**Julien**), ancien Chef de clinique chirurgicale à la Faculté de médecine, 11, rue du Président-Carnot. — Lyon.

Témoin (**Daniel**), ancien Interne des hôpitaux de Paris, Chirurgien en chef de l'Hôtel-Dieu, 6, place des Quatre-Piliers. — Bourges (Cher).

Terrier (**Félix**), Membre de l'Académie de médecine, Professeur de clinique chirurgicale à la Faculté de médecine (Hôpital de la Pitié), 11, rue de Solférino. — Paris (7e).

Thévenot, Chef de clinique chirurgicale à la Faculté de médecine. 54, rue Auguste-Comte. — Lyon.

Thiéry (**Paul**), Professeur agrégé à la Faculté de médecine, Chirurgien des hôpitaux, 6, rue de Seine. — Paris (6e).

Thiriar (**J.**), Professeur de clinique chirurgicale à l'Université, Chirurgien à l'hôpital Saint-Pierre, 4, rue d'Egmont. — Bruxelles (Belgique). — **F.**

Thomas (**Louis**), Correspondant national de l'Académie de médecine, Professeur à l'École de médecine, Chirurgien en chef de l'hôpital, 19, boulevard Heurteloup. — Tours. — **F.**

Tilanus (**C.-B.**), Professeur agrégé à la Faculté de médecine, Chirurgien des hôpitaux, 460, Heerengracht. — Amsterdam (Hollande).

Tillaye (**Paul**), ancien Interne des hôpitaux de Paris, Chef de clinique chirurgicale à l'École de médecine, 1, rue Grécourt. — Tours.

Titeff (**Étienne**), Chirurgien de l'hôpital d'État de 1re classe. — Vidin (Bulgarie).

Tixier (Louis), Professeur agrégé à la Faculté de médecine, Chirurgien des hôpitaux, 4, rue de la Charité. — Lyon.

Toison (J.), Professeur suppléant à la Faculté libre de médecine de Lille, 5, rue de l'Université. — Douai. — **R.**

Tournay (Gustave), Professeur d'accouchements à la Maternité, 75, boulevard de Waterloo. — Bruxelles (Belgique).

Toussaint (Henri), Médecin-Major de 1re classe à l'hôpital militaire Bégin, 69, rue de Paris. — Saint-Mandé (Seine). — (*Armée.*)

Trendelenburg (Friedrich), Professeur à la Faculté de médecine, 33, Königstrasse. — Leipzig (Allemagne).

Tuffier (Théodore), Professeur agrégé à la Faculté de médecine, Chirurgien des hôpitaux, 42, avenue Gabriel. — Paris (8e). — **R.**

Vacher (Louis), 3, rue Sainte-Anne. — Orléans. — **R.**

Vallas (Maurice), Professeur agrégé à la Faculté de médecine, Chirurgien-Major, désigné, de l'Hôtel-Dieu, 2, rue Auguste-Comte. — Lyon.

Van Nieuwenhuyse (Charles), Aide de clinique chirurgicale à l'hôpital Saint-Pierre, 72, avenue du Midi. — Bruxelles (Belgique).

Vanverts (Jules), ancien Interne des hôpitaux de Paris, Chef de clinique à la Faculté de médecine, 238, rue Solférino. — Lille.

Vast (Louis), ancien Interne des hôpitaux de Paris, Chirurgien de l'hôpital, Correspondant de la Société de chirurgie. — Vitry-le-François (Marne).

Vautrin (Alexis), Professeur agrégé à la Faculté de médecine, 45, cours Léopold. — Nancy.

Veras (Solon). — Smyrne (Turquie d'Asie).

Verchère (Fernand), ancien Chef de clinique chirurgicale à la Faculté de médecine, Chirurgien de l'Infirmerie de Saint-Lazare, 101, rue du Bac. — Paris (7e).

Verhoef (Léon), Chirurgien de l'hôpital Saint-Jean, 49, rue Longue. — Bruges (Belgique).

Verhoogen (Jean), Agrégé à l'Université, Chirurgien des hôpitaux, 11, rue du Congrès. — Bruxelles (Belgique).

Vermeij (A.-C.), 45, Frederiksplein. — Amsterdam (Hollande).

Verneuil (H.), Chirurgien de l'hôpital maritime, 1, avenue Joseph-Casse. — Middelkerke (Belgique).

Verron, 19, rue de l'Écaille. — Épernay (Marne).

Veslin (Lucien-Claude), Chirurgien en chef de l'hôpital, rue Saint-Thomas. — Évreux (Eure).

Vidal (Étienne), ancien Chef de clinique chirurgicale, 10, rue des Fours. — Arras.

Vignard (Edmond), ancien Interne des hôpitaux de Paris, Professeur à l'École de médecine, 6, rue de l'Héronnière. — Nantes.

Vignard (Paul), Chirurgien des hôpitaux, 9, rue Boissac. — Lyon.

Villar (Francis), Professeur agrégé à la Faculté de médecine, Chirurgien des hôpitaux, 9, rue Castillon. — Bordeaux.

Villard (Eugène), Professeur agrégé à la Faculté de médecine, Chirurgien des hôpitaux, 3, rue Président-Carnot. — Lyon.

Villemin (Julien-Paul), Chirurgien des hôpitaux, 5, rue du Général-Foy. — Paris (8e).

Villière (Jules), ancien Interne des hôpitaux de Paris, 5, rue Catulienne — Saint-Denis (Seine).

Vincent, Professeur à l'École de médecine, Chirurgien de l'hôpital civil, 9, boulevard Carnot. — Alger.

Vincent (Eugène), Professeur agrégé à la Faculté de médecine, Chirurgien en chef de la Charité, 35, rue Sainte-Hélène. — Lyon. — **R.**

Vitrac (Junior), ancien Chef de clinique chirurgicale à la Faculté de médecine de Bordeaux, 56, rue Gambetta. — Libourne (Gironde).

Vulpius (Oscar), Professeur de chirurgie à l'Université, Gaisbergstrasse, 55. — Heidelberg (Allemagne).

Walther (Charles), Professeur agrégé à la Faculté de médecine, Chirurgien des hôpitaux, 21, boulevard Haussmann. — Paris (9e).

Wassermann (Melville), 1, rue du Général-Foy. — Paris (8e).

Weiss (Théodore), Professeur à la Faculté de médecine, 53, rue Stanislas. — Nancy.

Willems (Charles), Agrégé à l'Université, 6, place Saint-Michel. — Gand (Belgique).

Zawaski (Alexandre de), 8, rue Sienna. — Varsovie (Pologne russe).

BUREAU DU 18e CONGRÈS

(Du 2 au 7 octobre 1905.)

Président :

M. CHAUVEL, Membre de l'Académie de médecine, Médecin-Inspecteur de l'armée. — Paris.

Vice-Président :

M. MONPROFIT (A.), Professeur à l'Ecole de médecine, Chirurgien de l'Hôtel-Dieu. — Angers.

Secrétaire général :

M. WALTHER (CHARLES), Professeur agrégé à la Faculté de médecine, Chirurgien de l'hôpital de la Pitié. — Paris.

Secrétaire général adjoint :

M. FAURE (J.-L.), Professeur agrégé à la Faculté de médecine, Chirurgien de l'hospice d'Ivry. — Paris.

Trésorier :

M. BROCA (AUG.), Professeur agrégé à la Faculté de médecine, Chirurgien de l'hôpital des Enfants-Malades. — Paris.

Secrétaires :

MM. COUDRAY, ancien Chef adjoint de clinique chirurgicale à la Faculté de médecine. — Paris.

BAUDOUIN (MARCEL), ancien interne des hôpitaux. — Paris.

MAUCLAIRE, professeur agrégé à la Faculté de médecine, Chirurgien des hôpitaux. — Paris.

REBLAUB, ancien Chef de clinique chirurgicale à la Faculté de médecine. — Paris.

PRÉSIDENTS D'HONNEUR

ÉLUS PAR LE CONGRÈS

MM.

DEPAGE, Professeur à l'Université. — Bruxelles.
FORGUE, Professeur à la Faculté de médecine. — Montpellier.
GARRÉ, Professeur à la Faculté de médecine. — Breslau.
ISRAËL, Professeur à la Faculté de médecine. — Berlin.
KINGSTON (SIR WILLIAM), M.D., L.L.D., D.C.L., F.R.C.S., Professeur à la Faculté de médecine. — Montréal.
JABOULAY, Professeur de clinique chirurgicale à la Faculté de médecine. — Lyon.
KALLIONTZIS, Professeur à l'Université. — Athènes.
KIRMISSON, Professeur à la Faculté de médecine. — Paris.
OLSHAUSEN, Professeur à la Faculté de médecine. — Berlin.
REVERDIN (AUGUSTE), Professeur à la Faculté de médecine. — Genève.
ROUX, Professeur à l'Université. — Lausanne.
SCHJERNING, Général Arzt. — Berlin.
SEGOND, Professeur à la Faculté de médecine. — Paris.
TRENDELENBURG, Professeur à la Faculté de médecine. — Leipzig.

QUESTIONS MISES A L'ORDRE DU JOUR DU 18e CONGRÈS

De la Chirurgie conservatrice dans les traumatismes des membres. — Rapporteur : M. NIMIER, de Paris.

Chirurgie du pancréas. — Rapporteur : M. VILLAR, de Bordeaux.

Chirurgie réparatrice de la face. — Rapporteur : M. DEPAGE, de Bruxelles.

SÉANCE D'INAUGURATION

Lundi 2 Octobre (10 heures).

La séance est ouverte à dix heures, dans le grand amphithéâtre de la Faculté de Médecine sous la présidence de M. CHAUVEL, médecin-inspecteur de l'armée, président du Congrès.

Sur l'estrade, prennent place aux côtés du président : M. le prof. DEBOVE, doyen de la Faculté de Médecine; M. MESUREUR, directeur de l'Assistance publique; M. le Dr CLAUDOT, médecin-inspecteur général de l'armée; M. le Dr AUFFRET, médecin-inspecteur général de la marine; M. le Dr KERMORGANT, médecin-inspecteur général des colonies; M. le Dr GUÉNIOT, vice-président de l'Académie de Médecine; M. le prof. SEGOND, vice-président de la Société de Chirurgie; MM. les prof. TRENDELENBURG, de Leipzig, ISRAEL, de Berlin; GARRÉ, de Breslau; OLSHAUSEN, de Berlin; M. le Dr SCHJERNING, général arzt, de Berlin, invités du Congrès; M. BAYET, directeur de l'Enseignement supérieur; M. le Dr CATTEAU, directeur du Service de santé au Ministère de la Guerre; M. le prof. LANNELONGUE, membre de l'Institut, vice-président du Comité d'administration de l'Association française de Chirurgie; M. le prof. DEMONS, de Bordeaux; M. le prof. GROSS, de Nancy; M. le prof. PONCET, de Lyon; M. le Dr PERIER, de Paris; M. le prof. S. POZZI, de Paris; M. le Dr RICHELOT, de Paris; M. le prof. KIRMISSON, de Paris; M. le Dr MAUNOURY, de Chartres, membres du Comité de l'Association; M. le Dr MONPROFIT, d'Angers, vice-président du Congrès; M. le prof. DEPAGE, de Bruxelles; M. le Dr VILLAR, de Bordeaux; M. le Dr NIMIER, de Paris, rapporteurs; M. le Dr BROCA, de Paris, trésorier; M. le Dr WALTHER, de Paris, secrétaire-général; M. le Dr J.-L. FAURE, de Paris, secrétaire-général adjoint.

DISCOURS DE M. LE Dr CHAUVEL

Président du 18e Congrès.

Messieurs,

En m'appelant à présider ce Congrès, moi qui n'y ai d'autre titre que d'être un *Vétéran* de la Médecine militaire, vous avez voulu, j'en suis certain, honorer en mon humble personne le Corps de Santé de notre armée.

Pour mériter cette haute distinction, je ne possède en effet ni la notoriété scientifique de mes éminents prédécesseurs, ni leur tribut d'éclatantes contributions au progrès de la Chirurgie. Mon apport est bien minime, vis-à-vis de l'œuvre considérable des Ollier, des Trélat, des Bœckel, des Verneuil, ces maîtres disparus de nos rangs; mon labeur est de valeur négligeable comparé aux travaux de nos collègues Guyon, Terrier, Championnière, Lannelongue, Poncet, etc., pour ne citer que quelques-uns; travaux qui jettent tant de lustre sur notre Chirurgie française.

En cette séance d'ouverture, votre Président, dans son allocution familiale, évoque d'ordinaire une récente conquête de la science ou étudie l'un des délicats problèmes que soulève incessamment la pratique. Son but semble être de convaincre, même les plus sceptiques, que par un labeur persistant, par de constants efforts, nous ajoutons tous les jours une pierre nouvelle à l'édifice chirurgical dont nos pères ont posé les assises, que chaque génération surélève, mais qu'en cédant la place à de plus jeunes, elle laisse à son tour inachevé.

Médecin militaire de carrière, permettez-moi de rester sur le terrain un peu spécial, moins intéressant peut-être, de la chirurgie d'armée; celui-ci m'est plus familier. Aussi bien, beaucoup parmi vous, mes chers collègues, les plus jeunes, les plus actifs, ceux qui ont l'heureux privilège de n'avoir pas encore atteint la cinquantaine, ne sont-ils pas destinés à revêtir l'uniforme si la guerre venait nous surprendre? Médecins de réserve, médecins de la territoriale, nombreux sont ceux que la mobilisation de l'armée jetterait en première ligne, ici dans un corps de troupe, là dans une ambulance, souvent à la tête d'un hôpital de campagne.

Quant aux plus anciens, que leur âge abrite contre un appel direct aux armées, tous, j'en suis assuré, offriraient leur concours à l'autorité militaire et trouveraient à utiliser leurs capa-

cités, leurs talents, leur expérience consommée, dans les formations sanitaires du territoire ou dans les hôpitaux des sociétés de secours, en attendant qu'une législation bienfaisante les appelle à des fonctions plus élevées, plus dignes de leur haute situation professionnelle.

I. — La chirurgie d'armée. Son indépendance nécessaire.

Nul de nous n'ignore le rôle considérable qu'ont tenu les chirurgiens dans nos armées, depuis le temps déjà lointain où l'entrée d'Ambroise Paré, notre glorieux ancêtre, dans les murs de Metz assiégé, suffisait à relever le moral des troupes et contribuait grandement à la retraite de l'ennemi. Sous Louis XIV, sous Louis XV, durant les XVIIe et XVIIIe siècles, chirurgie d'armée et chirurgie civile furent unies par les liens les plus étroits. Parmi les membres de l'Académie royale, beaucoup d'entre les plus illustres appartenaient, comme son fondateur La Peyronnie, à la chirurgie des camps; ils y avaient fait leurs premières armes, par leurs fonctions ils s'y rattachaient encore et s'en faisaient honneur.

En entraînant nos soldats dans des contrées de plus en plus distantes du sol natal, en les conduisant en Italie, en Autriche, en Prusse, en Espagne, jusque dans les sables brûlants de l'Egypte et les plaines glacées de la Russie, les guerres presque continues de la République et de l'Empire firent plus nécessaire, plus indispensable, l'organisation d'un corps médical spécial toujours disponible, partie intégrante des troupes combattantes, les accompagnant partout, supportant leurs fatigues, leurs misères, partageant enfin leurs dangers sans avoir sa part de leur gloire.

Déjà se poursuivait avec constance, sous l'impulsion hardie et féconde des Percy, des Larrey, par l'initiative empressée de leurs subordonnés, cet idéal de la chirurgie de bataille : *Le médecin doit aller au blessé, non le blessé au médecin*, que réalisaient dans la mesure possible les ambulances volantes.

Grâce à l'activité prodigieuse, grâce à l'énergie, à la résistance inlassable de ces illustres maîtres et de leurs collaborateurs les chirurgiens-majors, le Service de Santé, malgré tous les obstacles, malgré l'impéritie et trop souvent le mauvais vouloir des commissaires des guerres et des ordonnateurs, put fonctionner durant vingt ans dans des conditions toujours difficiles et sauver des milliers d'existences.

Quelques années de paix firent malheureusement oublier les

durs enseignements de ces luttes gigantesques. La création d'un Corps de Santé autonome, l'organisation d'un Service de Santé indépendant que Napoléon avait projetée, qu'il avait promise à ses chirurgiens en chef, ses lieutenants, devenus ministres de la Restauration, en prirent exactement le contrepied. Rejeté par eux au rang infime d'*accessoire administratif*, le service sanitaire de l'armée passa sous la direction, parfois gracieuse, souvent tracassière, toujours incompétente, des fonctionnaires de l'Intendance militaire.

Cette situation dura plus d'un demi-siècle. Il fallut les désastres de la Crimée et de l'Italie dévoilés par les navrantes statistiques du médecin principal Chenu, les enseignements de la guerre de sécession aux États-Unis; il fallut ses résultats frappants des luttes austro-prussienne de 1866, franco-allemande de 1870-1871, turco-russe de 1878, pour qu'on se décidât à discuter de nouveau, dans les hautes sphères militaires, l'émancipation possible du Corps de Santé de notre armée.

Si forte était la routine, si puissants les préjugés, si enracinés les principes dits administratifs, que la pression de l'opinion publique, guidée par les travaux du professeur L. Lefort, par les discussions et les vœux de l'Académie de Médecine, par les réclamations de la Presse tout entière, médicale et politique, put seule décider nos gouvernants à adopter cette mesure naturelle, judicieuse, que n'avait pas craint de demander dix ans auparavant le général Lœwal : *Aux médecins la Direction des services sanitaires.*

Les lois de 1882 et de 1889 sur l'Administration de l'armée ont consacré dans notre pays l'autonomie du Corps de Santé militaire et donné aux médecins la direction de leur service technique. Elles leur ont cependant refusé la situation rationnelle, les attributions des officiers du Génie et de l'Artillerie, seuls chefs de leurs troupes, seuls maîtres dans leurs établissements.

Le médecin-chef d'un hôpital militaire n'est pas le commandant de ses soldats, *les infirmiers militaires*. Le médecin-chef d'une ambulance de guerre ne commande pas les conducteurs de sa formation sanitaire, et le *train des équipages* qui attelle et conduit ses voitures est, par un règlement manifestement contraire aux intentions du législateur, soustrait à son autorité.

Cette direction si difficilement obtenue, cette autorité si incomplète, elles sont cependant devenues depuis quelques mois, dans une certaine presse politique et jusque dans le Parlement, l'objet d'attaques violentes et répétées.

Insoucieux de ce qui se fait dans les armées étrangères et de

ce qui vient de se passer sous nos yeux dans les plaines de la Mandchourie, ignorants volontaires des progrès accomplis chez nous depuis l'autonomie médicale, oublieux de l'organisation solide de notre Service de Santé en campagne réalisée par les mains professionnelles et compétentes, inconscients plus encore des nécessités de la guerre, certains esprits voudraient nous ramener en arrière et rendre à des administrateurs, les *Commissaires des guerres*, le commandement des hôpitaux et des formations sanitaires de l'armée.

Sur quelles raisons s'appuient les défenseurs de ce retour à un passé si durement et si justement condamné? *Le médecin n'a rien d'un administrateur*, répètent-ils sur tous les tons.

Faudrait-il le regretter?

Pour le bien qu'en général réalisent les administrations; pour la façon souvent peu rationnelle, parfois désagréable et autoritaire dont quantité de leurs membres dirigent les services, le pays ne perdrait guère à les voir transformer ou disparaître. Multiplier les écritures, compliquer inutilement les rouages, tout sacrifier à une régularité apparente; faire sentir à tous leur infaillibilité et trancher du fond de leurs bureaux les questions les plus délicates; surtout ne se préoccuper en rien des besoins les plus urgents comme des aspirations les plus légitimes, tel nous semble être aujourd'hui, comme il l'était hier et comme il le sera demain sans doute, le programme ordinaire de nombre d'administrations. C'est parce qu'il a des idées toutes différentes, c'est parce qu'il comprend autrement les choses, c'est parce qu'il est homme de progrès et d'initiative, que le médecin doit être le chef dans les établissements sanitaires.

Dans un hôpital, en paix comme en guerre, l'intérêt des patients prime tout : Aménagement et installation des bâtiments, disposition des locaux, distribution des services, organisation et attribution du matériel, nature et préparation des aliments, conduite et instruction des infirmiers; tout ce que les *incompétents*, et ils sont légion, considèrent comme en dehors du médecin, ne saurait être cependant réalisé convenablement qu'avec sa participation et sous son contrôle direct. A plus forte raison la tenue des salles de malades, l'hygiène de l'établissement, la surveillance du service pharmaceutique, la direction de l'hydrothérapie, de l'électrothérapie, l'entretien de l'appareil instrumental, sont-ils de son ressort. La vieille conception du médecin *Conseiller technique*, n'ayant pour rôle que de poser un diagnostic, de libeller une ordonnance, d'appliquer un appareil, de donner s'il le faut un coup de bistouri, ne répond plus à l'état actuel de la science. Pour obtenir des succès, le chirugien d'hôpital doit

commander à la cuisine comme il commande dans sa salle d'opérations; il doit surveiller l'aménagement des locaux, la désinfection du matériel, en même temps que la préparation des aliments et la stérilisation des objets de pansement. Il n'est rien qui lui échappe; en tout, partout, son action est indispensable; son autorité, nécessaire, doit être indiscutée.

Ces droits, que nous revendiquons dans nos hôpitaux pour le plus grand bénéfice des patients, à plus forte raison les réclamons-nous aux armées en temps de guerre. Là, dans les ambulances, dans les hôpitaux de campagne, le chirurgien doit être le maître absolu; il doit disposer du personnel comme du matériel, et sous la haute autorité du commandement rester seul responsable de l'exécution du service. Que faut-il en ces moments difficiles? Il faut l'utilisation de toutes les forces, la concentration de toutes les activités, l'union de toutes les énergies pour le rapide soulagement des blessés. Seul le médecin chef est à même de les obtenir et d'en tirer parti, car seul il possède la compétence, la science, l'autorité morale nécessaires.

Mais, objectent nos contradicteurs, en chargeant les médecins militaires de fonctions de direction, de contrôle, de commandement, vous les détournez, et l'on ajoute *malgré eux*, ce qui est contraire à la vérité, du rôle si beau qui leur appartient en propre et que personne ne songe à leur ravir : *soigner les malades, panser et guérir les blessés*. C'est pour le plus grand bien de tous que nous voulons ramener les chirurgiens à leur mission purement humanitaire, à leurs occupations strictement professionnelles.

Nous connaissons cette objection spécieuse à laquelle le public se laisse prendre trop volontiers. Elle fut toujours mise en avant par qui voulut donner aux administrateurs la direction effective des services sanitaires. Intendants dans l'armée, commissaires dans la marine, directeurs ou économes dans les hôpitaux et hospices civils, comptables dans les sociétés de secours, si limitées que fussent leurs attributions primitives, tous, par une lente et progressive absorption, sont arrivés à concentrer le pouvoir dans leurs mains et à reléguer les médecins dans les salles de malades et les cabinets de consultation. Encore ne leur ont-ils laissé dans ces salles qu'une autorité limitée et précaire puisqu'ils n'y commandent pas aux infirmiers, aux servants, et que pour le matériel ils sont soumis également au bon vouloir de l'administration, de ses fonctionnaires et de ses représentants.

Les chirurgiens de la République et de l'Empire, les médecins de nos armées d'Algérie, de Crimée, d'Italie, étaient certainement, pour la plupart, d'excellents praticiens et d'habiles opéra-

teurs. Certes ils maniaient supérieurement le couteau les Percy, les Larrey, les Bégin et leurs zélés collaborateurs; sans conteste les Baudens, les Scoutetten, les Scrive, les Legouest, les Perrin, savaient pratiquer avec dextérité les interventions les plus délicates et appliquer avec aisance les appareils les plus compliqués. Si cependant quelques-uns à peine de leurs opérés arrivaient à guérison, si l'immense majorité des blessés succombaient en nos ambulances, à quoi donc servait leur habileté professionnelle? de quel bien pour les soldats leurs soins empressés, leur dévouement, leur sollicitude?

A rien, hélas! à rien qu'à de navrantes hécatombes n'aboutit la chirurgie de ces guerres, malgré le zèle, malgré la science des médecins militaires réduits à ce rôle technique : *soigner les malades, panser les blessés*, auquel on voudrait les ramener encore. C'est que par l'incompétence, par l'inertie, par l'impéritie de l'administration toute-puissante, les blessés restaient des heures, sinon des journées, abandonnés sur les champs de bataille faute de brancardiers pour les relever, de voitures pour les emporter; c'est que souvent manquaient les médecins, les infirmiers, les objets de pansement là où ils étaient le plus nécessaires; c'est que, sans souci des règles élémentaires de l'hygiène, mal nourris, mal couchés, les patients étaient accumulés dans des locaux étroits, peu aérés, souvent infectés par avance et où sévissaient après quelques jours les épidémies les plus meurtrières.

Pas plus qu'ils n'étaient aptes à prescrire les mesures capables de prévenir ou d'arrêter l'invasion des maladies contagieuses parmi les troupes, pas davantage les commissaires des guerres, les intendants, les administrateurs ne savaient se préoccuper du bon fonctionnement des établissements médicaux dont la direction leur était confiée. Les plaintes incessantes des malades, les réclamations journalières des chefs militaires, les lettres indignées de nos aïeux et de nos maîtres, les faits plus éloquents encore, montrent à quels désastres peut conduire dans l'exécution du Service de Santé aux armées le défaut de compétence technique.

Unissons-nous donc pour lutter contre cette néfaste campagne dont les meneurs cachent le but véritable sous de spécieux prétextes et des tirades humanitaires; ne cessons pas de proclamer, d'affirmer hautement que la Direction médicale est pour l'armée la sauvegarde du malade et du blessé, que loin de l'amoindrir il est indispensable d'accroître l'indépendance du Corps de Santé militaire, de compléter son autonomie, en lui donnant les droits et les prérogatives des armes combattantes.

N'est-il pas *un combattant* le médecin qui vit avec les troupes, accompagne les soldats au feu, porte les secours de son art sur les champs de bataille; le médecin qui dans les ambulances et les hôpitaux, au chevet des patients, risque chaque jour son existence? Qui donc oserait y contredire?

III. — La chirurgie militaire en action. Ses tendances. Opérations et pansements. Évacuations et traitement sur place. Organisation rationnelle.

Dans le traitement des plaies de guerre, la chirurgie tend de plus en plus à la *Conservation*, je pourrais presque dire à l'*Abstention opératoire*. La pratique des chirurgiens de la République et de l'Empire, de nos maîtres de la première moitié du XIXe siècle, la doctrine de l'*Intervention immédiate*, du débridement, de la recherche des projectiles, de l'ablation des fragments osseux, des amputations et des excisions, ne compte plus que de très rares adeptes.

L'ambulance volante de D. Larrey, nous nous la représentons volontiers comme une dépression du sol, un abri naturel ou improvisé, un hangar où, armés de longs couteaux, d'énormes scies, de pinces formidables, des chirurgiens empressés, les mains rouges de sang, les vêtements couverts de boue et de poussière, abattent prestement des bras, des jambes, ouvrent largement les plaies et y fouillent avec leurs doigts, leurs sondes, leurs tenettes, heureux s'ils arrivent à mettre sous les yeux du patient la balle ou le boulet dont l'ennemi l'a gratifié tout à l'heure. L'ambulance d'aujourd'hui, c'est en principe une vaste tente, une baraque légère, une pièce largement aérée, où les blessés recueillis sur le champ de bataille, venus des postes de secours, minutieusement examinés et triés, sont avec toute l'asepsie réalisable pansés, empaquetés, restaurés, puis rapidement dirigés vers des formations sanitaires plus calmes, mieux outillées pour leur confort et leur prompt rétablissement. D'opérations, peu ou pas.

D'où vient ce changement complet? En partie, sans doute, d'une expérience chèrement acquise, des transformations de l'armement limitant les traumatismes, d'une meilleure organisation; plus encore cependant de l'acceptation par tous les chirurgiens des doctrines pastoriennes sur la nature, l'origine, la propagation des accidents septiques des plaies. En démontrant que l'*Infection* ne naît pas spontanément, en démontrant que ses agents sont introduits dans les tissus lésés par l'air, par les objets

de pansement, par les instruments, par les doigts des aides et de l'opérateur, Pasteur faisait évidente, indiscutable, cette notion de *Contagiosité* que d'autres avaient conçue et défendue avant lui, mais sans en préciser l'essence, sans parvenir à entraîner les convictions.

Cette notion rend plus scientifique le traitement des blessures, plus aisée la prévention de leurs complications. On comprend le danger d'explorations répétées avec des stylets, des sondes, des mains rarement sans souillures; on s'explique les méfaits de la déchirure des tissus par les pinces, les tire-balles; de l'extraction de fragments osseux irréguliers; on se rend compte des guérisons obtenues par la simple expectation et de la cure fréquente des fractures graves abandonnées à elles-mêmes.

De la chirurgie civile, l'antisepsie et bientôt l'asepsie pénètrent dans la chirurgie d'armée. Elles y sont appliquées depuis vingt ans, elles y deviennent réglementaires, elles en transforment les résultats.

Par elles on voit guérir des lésions jadis presque constamment mortelles; par elles on voit se consolider sans suppuration profuse et presque sans fièvre les coups de feu des diaphyses osseuses; par elles on voit se terminer favorablement des traumatismes articulaires, considérés, il y trente ans à peine, comme nécessitant l'amputation ou la résection immédiates.

Les transformations des armes portatives favorisent également ces promptes guérisons.

Plus allongés, plus minces, plus perforants, les projectiles actuels ont leur noyau recouvert d'une cuirasse métallique résistante qui tend à en maintenir la forme et la régularité. De 11 millimètres le calibre des fusils s'est abaissé à 8, à 7, jusqu'à 6 millimètres et demi; de 30 grammes le poids des balles est descendu à 15, à 12, même à 10 grammes seulement. Leur vitesse initiale s'est accrue, il est vrai, en même temps que leur puissance de pénétration et de perforation; mais, en somme, les blessures des tissus mous plus limitées, plus circonscrites, moins contuses, s'obturent en quelques jours sous la croûte sanguine qui ferme leurs orifices. Les fractures, même esquilleuses, se consolident également pour la plupart, sans pus, sans inflammation notable, si le membre est soigneusement, solidement immobilisé sous un pansement antiseptique ou aseptique; si, fermement convaincu de leur nocivité, le médecin sait s'abstenir des débridements, des explorations prolongées, des recherches et des extractions de fragments osseux.

Aussi aisément se cicatrisent les lésions des épiphyses, les perforations pulmonaires. Dans les coups de feu du cœur, de

l'encéphale, des viscères abdominaux, le bénéfice de l'abstention paraît moins évident. Beaucoup pensent cependant que, dans ces graves blessures, les conditions matérielles difficiles de la chirurgie aux armées, sont peu favorables aux interventions acceptées, appliquées chaque jour dans la pratique civile. La statistique semble plaider en ce sens.

A l'expérience des dernières campagnes nous devons la preuve de l'incontestable supériorité des *pansements aseptiques secs*, dans le traitement des coups de feu. Est-ce à dire qu'il nous faut abandonner tous les autres modes de faire; que les lavages, les irrigations, les enveloppements humides n'ont pas leurs indications spéciales? Faut-il donc, de nos approvisionnements, rejeter tous les antiseptiques et surtout les désinfectants liquides?

Il y aurait, je crois, ingratitude notoire à ne pas se souvenir des services que ces agents nous ont rendus; il y aurait présomption, danger peut-être, à compter sur une asepsie parfaite et persistante de notre gaze, de nos compresses, de nos ouates. Toutefois, à cet égard, une amélioration immédiate s'impose : retirer du paquet individuel de pansement du soldat le carré de tissu imperméable qu'il renferme, ou du moins en proscrire formellement l'emploi.

De très grands progrès ont été réalisés dans les services sanitaires de notre armée depuis que la Direction en fut confiée aux médecins, il y a de cela vingt ans à peine. Nous leur devons : l'organisation des formations sanitaires de campagne, la constitution des hôpitaux auxiliaires du territoire, la réglementation des sociétés de secours; ils ont muni nos ambulances d'un matériel nouveau à la hauteur des exigences scientifiques; ils poursuivent des recherches sur l'éclairage des champs de bataille et le relèvement nocturne des blessés; ils ont pourvu au recrutement, à l'instruction, à la répartition rationnelle d'un personnel de réserve ferme et vigoureux; nous leur sommes enfin redevables de l'utilisation de toutes les forces médicales, de l'emploi de toutes les activités professionnelles que les lois mettent à la disposition de l'armée. Si la direction médicale n'a pas été plus loin dans cette voie, c'est que ses projets ne furent pas toujours accueillis favorablement par l'autorité suprême, le *Ministre*, ou acceptés par le Parlement, malgré l'appui des confrères civils les plus éminents.

Nous venons d'énumérer les progrès obtenus; voyons maintenant les améliorations nécessaires. La *création* de chirurgiens et médecins consultants aux armées est déjà à demi réalisée

par la Commission mixte supérieure qui siège au ministère. L'*unification* des formations sanitaires de l'avant en un type unique, simple, aisément maniable, est, depuis des années, réclamée par tous les bons esprits; elle doit être acquise sans retard. Jointe à la *multiplication*, également indispensable, de ces ambulances légères, à leur concentration dans une main compétente, elle rendra possible le service si délicat du champ de bataille. Avantageuse aussi serait l'introduction dans les musettes des infirmiers, dans les paniers de nos voitures techniques, de pansements préparés par avance, de trois à quatre dimensions. Gagner du temps, faire bien mais faire vite, c'est plus que jamais épargner des douleurs et sauver des existences. Des caissons de chirurgie, légers, bien attelés, susceptibles de suivre les troupes, d'accompagner les médecins dans tous les terrains, sont depuis longtemps à l'étude. Ils devront entrer dans les formations transformées que nous ne cesserons de réclamer.

Il est un point cependant sur lequel je ne suis en accord, ni avec l'opinion générale, ni avec les prescriptions des règlements en vigueur. Les ambulances et les postes de secours, a écrit un chirurgien éminent, ne doivent être que *des ateliers d'emballage pour blessés*. Je m'inscris nettement contre cette formule trop absolue.

Oui, les évacuations après une bataille sont nécessaires; oui, j'y consens, elles sont le plus souvent indispensables. Mais sont-elles toujours favorables aux patients? Non. Imposées par les conditions militaires, elles ne laissent pas d'être nuisibles pour nombre de blessés, et pour les plus gravement atteints elles sont constamment dangereuses. Dans les lésions des viscères thoraciques et abdominaux, dans les plaies des gros vaisseaux comme dans les fractures du crâne, des os volumineux du bassin et des membres inférieurs, dans les traumatismes du rachis, l'*immobilisation* est la première, la plus importante condition de la guérison. Le traitement sur place en serait l'idéal.

Je souhaiterais que les instructions officielles mettent ce point mieux en relief, j'aimerais qu'elles atténuent en ce qui concerne ces graves traumatismes de guerre le dogme général de l'*évacuation*, je serais heureux de les voir affirmer une fois de plus le but que, selon moi, le Service de Santé doit s'efforcer d'atteindre : *Le secours doit aller au blessé, non le blessé au secours.*

Une longue paix conduit aisément à méconnaître les enseignements des guerres passées. Hors des moments de lutte, les états-majors comme l'administration supérieure oublient volontiers le Service de Santé, sauf en ce qui concerne les manifesta-

tions des maladies épidémiques dans les diverses garnisons. Il appartient à la Direction médicale supérieure de montrer, qu'attentive aux changements que des lois nouvelles apportent chaque jour à l'organisation des armées, elle est toute prête à élever ses Institutions à la hauteur des progrès réalisés dans les autres armes. Alors que tout se modifie dans les règles du combat, la chirurgie ne saurait rester seule immuable en son action ; elle a le devoir de l'adapter aux exigences des luttes futures; elle a le droit aussi de rappeler aux chefs militaires les besoins et l'importance de sa mission bien que toute de science et d'humanité.

*
* *

Depuis notre dernière réunion un bien grand nombre de collègues, d'amis, nous ont été enlevés par la mort.

Paquelin était des fondateurs de notre Association. Caractère indépendant, esprit ouvert, mais volontiers paradoxal, il a doté la médecine de cet admirable instrument, le *thermo-cautère* dont la simplicité égale la puissance. Le nom de notre regretté confrère reste attaché à cette utile invention.

Né en Asie Mineure, *Clado* s'était définitivement fixé à Paris. Successivement interne des hôpitaux, aide d'anatomie, chef de laboratoire et de clinique du professeur Duplay, les maladies de la vessie, l'appendicite, les suppurations pelviennes, avaient été l'objet de ses principaux travaux. Il a succombé aux suites d'une piqûre anatomique il y a deux mois à peine, victime du devoir professionnel.

A la nationalité grecque appartenait aussi le Dr *Metaxas-Zani* devenu Français par adoption. Comme Clado il avait été interne des hôpitaux de Paris et aide d'anatomie à la Faculté, mais abandonnant la capitale il fut s'établir à Marseille, qui lui rappelait sans doute davantage sa race et son pays ensoleillé. La chirurgie infantile semblait l'avoir conquis et par l'École de Médecine il fut chargé d'un cours de pédiatrie. Il meurt jeune encore, atteint par la tuberculose pulmonaire.

Mikulicz-Radecki, si connu par son mode de drainage, s'est vu frapper dans la force de l'âge, dans la maturité du talent, par un néoplasme stomacal. Il comptait parmi les savants les plus éminents de l'Allemagne; la seule énumération de ses publications remplirait des pages entières. Assistant de Billroth à Vienne, professeur à Cracovie, à Kœnigsberg, à Breslau, il introduisit l'iodoforme en chirurgie, il modifia les procédés de l'antisepsie et de l'asepsie, il agrandit le champ des interven-

tions abdominales. Travailleur acharné, il porta ses investigations sur tous les points discutés de la science et lui ouvrit des horizons nouveaux. Professeur éminent, opérateur habile, il laisse aussi dans nos rangs un vide que nous aurons peine à combler.

Plus considérable encore est la perte qu'a faite notre association en la personne du professeur *Tillaux*. Il s'éteignait, il y a un an, durant notre dernier congrès, après une longue et douloureuse maladie, vaillant jusqu'à son dernier jour. J'ai eu l'honneur de le connaître il y a trente ans, alors que, directeur de l'Amphithéâtre des hôpitaux, il attirait à Clamart tout un monde d'étudiants et de docteurs, par son enseignement si clair, si vivant, si pratique. Anatomiste hors pair, chirurgien éminent, il dut au concours, au seul mérite les situations les plus élevées et les plus hautes distinctions. Il fut le président de notre Congrès en l'année 1894. Adoré de ses malades pour sa bonté et sa sollicitude toutes paternelles, aimé des élèves qu'il traitait avec justice en même temps qu'avec bienveilllance, estimé de ses confrères, il a passé en faisant le bien. Il vivra dans notre mémoire comme le modèle du chirurgien consciencieux, du professeur disert, du savant modeste, comme le type du *Maître* dont l'image reste gravée au fond des cœurs.

Je croyais, mes chers collègues, avoir clos définitivement cette liste déjà trop longue, quand de nouveaux deuils sont venus frapper encore notre Association. Nous avons perdu le Dr L. *Clément*, ancien interne de Paris et médecin des hôpitaux d'Avignon, puis, il y a quelques jours à peine, le Dr E. *Chevalier*, chirurgien du Bureau central. Tout jeune encore, et sans avoir pu jouir un moment de la situation qu'il avait gagnée par son travail, ce distingué et méritant collègue s'est éteint après trois années de souffrance, victime de cette terrible affection, le cancer, qu'il avait appris à combattre, et dont la chirurgie, hélas! n'arrive trop souvent encore qu'à retarder la marche ou à pallier les accidents.

Ayant payé notre tribut de regrets aux collègues disparus, il reste à votre Président une tâche plus agréable. En notre nom à tous, j'adresse mes sincères remerciements à :

M. le Président du Conseil municipal de Paris, notre confrère le Dr Brousse, dont j'ai pu jadis apprécier au Conseil d'hygiène la haute valeur et l'extrême bienvaillance;

A M. le Directeur de l'Enseignement supérieur;

A M. le Directeur de l'Assistance au ministère de l'Intérieur, dont nous connaissons les constants efforts pour le développement des sociétés scientifiques;

A M. le doyen de la Faculté de Médecine, toujours prêt à mettre ses bâtiments, son personnel, à se mettre lui-même, avec son amabilité coutumière, à la disposition de notre Association;

A M. le médecin Inspecteur général Auffret, notre éminent collègue de la Marine;

A M. l'Inspecteur général Kermorgant, des troupes coloniales;

A M. le médecin Inspecteur général Claudot, membre du Comité technique de santé de l'armée;

A M. le Vice-Président de l'Académie de Médecine;

A M. le Vice-Président de la Société de Chirurgie;

qui ont bien voulu honorer de leur présence cette séance d'ouverture.

Je remercie également ceux de nos invités que les occupations, les nécessités du travail, ont empêchés de se rendre à notre appel.

D'éminents confrères étrangers nous font le grand honneur de vouloir bien prendre part aux travaux de notre Congrès. Je suis véritablement glorieux d'avoir à saluer en votre nom MM. les professeurs *Trendelenburg* (de Leipzig), *Olshausen* et *Israël* (de Berlin), *Garré* (de Kœnigsberg), *Hingston* (de Montréal), dont la haute valeur scientifique vous est depuis longtemps connue.

M. le Médecin général *Schjerning*, chef de la Direction médicale du Ministère de la Guerre en Allemagne, nous fait également le plaisir d'assister à notre réunion. J'espère que tous emporteront de leur trop court séjour parmi nous un souvenir agréable et qu'ils n'oublieront pas le chemin de Paris à l'heure de nos sessions à venir.

M. le Secrétaire général va vous donner à l'instant les noms des membres nouveaux de notre Association. Je manquerais à mon premier devoir, si je ne souhaitais la bienvenue parmi nous à ces confrères qui viennent grossir nos rangs, nous apporter le concours de leur bonne volonté et l'appoint de leurs travaux. Il ne nous appartient pas de faire l'éloge de nos Congrès et de dire le bénéfice que notre profession en a pu retirer; contentons-nous de rester fidèles à la belle devise de la Société de Chirurgie, que nous aurions bien le droit. comme elle, d'inscrire en tête de nos statuts :

Vérité dans la Science, moralité dans l'Art.

RAPPORT DU SECRÉTAIRE GÉNÉRAL

Messieurs,

Cette année marque la fin d'une étape dans notre histoire.

Notre association a vingt ans. Elle est née en 1885 de l'Union de 155 chirurgiens. Elle compte aujourd'hui 500 adhérents, depuis une heure.

Trente membres avaient été admis dans le courant de cette année; il y a quelques instants notre comité vient d'élire douze candidats.

Cette élection est faite, vous le savez, sur la présentation par deux membres de l'association. Le comité a pensé qu'il était juste de consacrer ce parrainage par la publication du nom des parrains, et en même temps de vous faire connaître chaque année nos nouveaux collègues.

Pour me conformer à cette décision, je dois vous dire quels sont les élus de l'année et quels sont leurs parrains :

Messieurs.	Parrains.
E. von Bergmann (de Berlin).	Pozzi-Walther.
Caillaud (de Monaco).	Tuffier-Rieffel.
Ceccherelli (de Parme).	Pozzi-Walther.
Chevrier (de Paris).	Schwartz-Rieffel.
Clément (de Fribourg).	Roux-Monprofit.
Czerny (de Heidelberg).	Pozzi-Walther.
Dauriac (de Paris).	Lannelongue-Pozzi.
Debout d'Estrées (de Paris).	Poirier-Walther.
Dujarier (de Paris).	Terrier-Walther.
Duval (de Paris).	Faure-Walther.
Faguet de Périgueux).	Demons-Chavannaz.
Fargas (de Barcelone).	Pozzi-Walther.
Féron (de Bruxelles).	Lambotte-Tournay.
Herbet (de Paris).	Bazy-Walther.
Joüon (de Nantes).	Kirmission-Malherbe.
Ch. Julliard (de Genève).	Terrier-Julliard.
Lenormant (de Paris).	Faure-Walther.
Le Nouène (du Havre).	Sorel-Perruchet.
Mantel (de Saint-Omer).	Baudouin-Delagénière.
Von Mikulicz (de Breslau).	Pozzi-Walther.
Ombrédanne (de Paris).	Nélaton-Walther.
Potel (de Lille).	Dubar-Vanverts.

Rastouil (de La Rochelle).	Jalaguier-Walther.
Riche (de Paris).	Schwartz-Walther.
Robineau (de Paris).	Gosset-Walther.
Rotgans (d'Amsterdam).	Chauvel-Walther.
Sonnenburg (de Berlin).	Pozzi-Walther.
Tillaye (de Tours).	Kirmisson-Guinard.
Veslin (d'Évreux).	Michaux-Walther.
Vincent (d'Alger).	Le Dentu-Terrier.

Dans sa séance d'aujourd'hui le comité vient d'élire :

Messieurs.	Parrains.
Alivisatos (d'Athènes).	Kalliontzis-Walther.
Caterinopoulos (d'Athènes).	Broca-Hartmann.
Cathelin (de Paris).	Desnos-Pasteau.
Dam (de Bruxelles).	Depage-Broca.
Pimentel (d'Amsterdam).	Tilanus-Vermeij.
Dudley-Tait (de San Francisco).	Faure-Walther.
Giordano (de Venise).	Bazy-Walther.
Marcel Molk (de Colmar).	Bœckel-Schwartz.
Pierra (de Paris).	Potherat-Récamier.
Psaltoff (de Smyrne).	Faure-Walther.
Titeff (de Vidin).	Gosset-Walther.
De Zawadzki (de Varsovie).	Hartmann-Walther.

Je suis sûr, Messieurs, d'être votre interprète à tous, en disant à nos nouveaux collègues qu'ils sont les bienvenus parmi nous.

Les uns sont jeunes; ils sont notre espoir, notre force dans l'avenir; d'autres, des maîtres, nous apportent l'appui de leur expérience, de leur autorité; parmi ceux-ci je ne citerai que les invités étrangers de notre dernier congrès qui tous ont tenu à faire partie de notre association : les professeurs M. Bergmann, Ceccherelli, Czerny, Fargas, Sonnenburg, et le regretté professeur von Mikulicz, si peu après emporté par une cruelle maladie, mais de qui le nom ne périra pas dans notre souvenir.

Deux rapports vous ont été envoyés au mois d'avril. Le rapport de M. Villar n'a pu être terminé qu'il y a quelques jours; vous ne serez pas surpris de ce retard en lisant le travail considérable et si documenté que nous apporte notre collègue. Je tiens à adresser mes excuses à nos rapporteurs, et ils les ont bien méritées, pour les incessantes réclamations dont je les ai harcelés pour obtenir leurs manuscrits en temps opportun. Je m'excuse de l'importunité de mes objurgations, mais je suis

bien résolu à recommencer l'an prochain, parce qu'il est indispensable de distribuer les rapports assez tôt pour qu'ils puissent être lus et étudiés avant le congrès.

Je vous rappelle, Messieurs, qu'à la dernière assemblée générale, vous avez voté, conformément aux conclusions d'un rapport de M. Kirmisson, une résolution qui consacre une large participation de tous nos collègues au choix des questions à mettre à l'ordre du jour :

Chaque question qui aura réuni 20 signatures sera transmise au comité d'administration. Vous pouvez, si vous le désirez, y joindre le nom d'un rapporteur.

Toutes les questions devront parvenir au comité avant la séance générale, c'est-à-dire le jeudi matin, avant midi, au plus tard, et c'est parmi ces questions proposées par l'assemblée elle-même que le comité fera son choix.

L'application du nouveau règlement n'admettant qu'une seule question particulière nous a permis de laisser libres toutes les matinées pour les visites dans les hôpitaux. Aujourd'hui seulement la coïncidence de la séance inaugurale du Congrès de la Tuberculose nous a malheureusement obligés à changer l'heure traditionnelle de notre première réunion et à consacrer cette matinée au début de nos travaux.

Plusieurs de nos collègues m'ont fait parvenir trop tard leur demande d'inscription pour des questions particulières. A mon grand regret, j'ai dû refuser de très intéressantes communications qui m'ont été envoyées alors que les ordres du jour étaient déjà définitivement tirés. Pour éviter ces refus si pénibles et si regrettables, je vous demande encore de m'envoyer les titres des communications à la date fixée, avant le 31 juillet.

Je vous ai dit l'an dernier, messieurs, comment nous avions pu organiser l'exposition d'instruments et je vous ai promis de consacrer tous mes efforts au développement de cette œuvre nouvelle.

Le succès de notre première exposition a dépassé nos espérances. Cette année nous avons, je crois, pu faire mieux encore.

Nous avons demandé un local plus vaste. La faculté nous l'a donné.

Au nom du Comité, au nom de l'Association, je remercie encore M. le Doyen. Chaque année s'accroît la dette de notre reconnaissance, dette que nous avouons avec joie et qui n'est pas près de s'éteindre.

Les exposants sont venus plus nombreux; instruits par l'expérience, nous avons pu les grouper en meilleur ordre.

Je ne doute pas de l'intérêt que vous trouverez à la visite

de nos galeries, à l'étude des appareils exposés; beaucoup témoignent d'un effort suivi, d'un réel progrès.

Plusieurs de nos collègues nous apportent des instruments, des appareils nouveaux que vous trouverez dans la partie de l'exposition réservée aux membres de l'Association.

Enfin, à côté de notre exposition particulière, dans une salle attenante au Secrétariat du Congrès, vous pourrez voir une très intéressante collection de moulages, de photographies, de radiographies. Nous devons ces pièces, relatives à la radiothérapie, à l'obligeance de M. le Dr Béclère, qui a bien voulu mettre à notre disposition une partie de son beau musée radiologique de l'hôpital Saint-Antoine.

Plusieurs de nos collègues étrangers, de nos collègues de Province, m'ont écrit pour s'excuser de ne pouvoir assister au Congrès. Je ne vous citerai que M. Reynès, de Marseille, retenu par la maladie.

A tous ces absents, j'envoie l'expression de nos regrets; à tous ceux qui sont venus, aux invités étrangers qui nous font l'honneur d'assister à notre réunion, à nos collègues de l'étranger, à nos collègues de Province, je souhaite la bienvenue. Je souhaite qu'ils aient, à venir au milieu de nous, autant de plaisir que nous en avons à les recevoir.

Séance supplémentaire (Lundi 11 heures).

Présidence de M. le Docteur CHAUVEL.

QUESTION MISE A L'ORDRE DU JOUR :

De la conservation dans le traitement des traumatismes des membres.

Rapport de M. NIMIER, de Paris.
Médecin principal de 1re classe,
Professeur au Val-de-Grâce.

A la lecture des dix-sept volumes qui reflètent l'œuvre chirurgicale de l'Association Française de Chirurgie, l'on ne peut manquer d'être frappé du nombre relativement faible des pages consacrées à l'étude des traumatismes des membres. Sans doute cette constatation n'a rien d'étonnant pour qui a suivi l'évolution de la chirurgie française durant ces vingt-cinq dernières années. Il convient toutefois de rappeler que, l'an dernier, lorsque fut indiquée comme devant être soumise à votre discussion actuelle la question de la *Conservation dans le traitement des traumatismes des membres*, ce sujet provoqua tout d'abord une certaine surprise. Or, à la réflexion, ne semble-t-il pas plutôt surprenant que le présent rapport n'ait pas été établi comme une suite logique du discours de M. Périer à la séance d'ouverture du XVIe Congrès en 1903. Notre président, en effet, faisait prévoir les difficultés nouvelles que créait pour la chirurgie la loi du 19 avril 1898 concernant les responsabilités des accidents dont les ouvriers sont victimes dans leur travail. Comme conséquences de ces accidents, les lésions des membres tiennent la plus grande place, aussi la loi nouvelle a-t-elle ravivé l'intérêt de la thérapeutique de ces désordres.

Incités au travail par une législation vieille d'une vingtaine d'années, certains de nos confrères à l'étranger ont déjà creusé la question des *moyens* et des *résultats* de la chirurgie conservatrice à l'égard des traumatismes des membres. En France, les documents sur ce sujet ne font pas défaut, mais ils n'ont pas encore été coordonnés dans tout leur ensemble. Certes le présent

rapport ne saurait avoir pareille prétention; il aura mén dépassé mes espérances, s'il réussit à vous faire renouveler compléter l'exposé des données de votre expérience, à vo faire préciser quelques directives nouvelles pour vos recherche

Un rapport sur la *Conservation dans le traitement des tra matismes des membres*, à notre époque, ne saurait plus être u simple plaidoyer en faveur de la *Chirurgie conservatrice*. I question est jugée, et, parmi les chirurgiens actuels, bien pe trouveraient encore quelque intérêt aux statistiques qui, le siècl dernier, servirent de base aux discussions de nos devanciers su la gravité relative au point de vue vital de la *conservation* et d l'*amputation primitive* ou *retardée*. De nos jours, du reste, l'espri public se pénètre de plus en plus de la valeur réelle du capita humain, aussi il ne lui suffit plus de savoir que, avec le traitement conservateur, les chances de mort sont réduites à un minimum dont il fait presque abstraction; ce qui l'intéresse, ce sont les résultats thérapeutiques obtenus : c'est-à-dire la *guérison complète* de la blessure ou le degré d'*invalidité* qu'elle laisse après elle.

Pour estimer ce que vaut comme résultat la conservation des membres traumatisés, il importe tout d'abord de préciser le but que vise le chirurgien et, *a fortiori*, le blessé. Ce but des efforts de la chirurgie conservatrice, c'est non seulement la *restauration de la forme*, mais plus encore le *rétablissement de la fonction* ou, à son défaut, l'obtention d'une *suppléance fonctionnelle* du segment traumatisé. Plus le résultat anatomique sera voisin de la perfection, plus le résultat fonctionnel sera satisfaisant, moindre sera le dommage temporaire subi par le patient; dans les hypothèses contraires il y aura infirmité, trace définitive du traumatisme. Mais, dans l'estimation de la valeur de ces résultats, doit encore intervenir la rapidité de leur obtention, la durée du traitement suivi : c'est bien là un facteur caractéristique de notre époque pour laquelle « le temps vaut de l'argent ».

Plus que par le passé ces considérations d'ordre social doivent désormais toucher le chirurgien auquel, en sus de son rôle de guérisseur, la loi reconnaît celui d'expert chargé du soin d'indiquer le taux de l'invalidité que son art n'a pas su ou pu prévenir. Juge et partie au total, la chirurgie conservatrice se doit de perfectionner sans cesse ses procédés, afin d'améliorer ses résultats et de reculer encore les limites de son domaine.

Mais, que faut-il entendre par *conservation*? Il est assez piquant de constater que nos grands dictionnaires de médecine n'en donnent aucune définition, ne lui consacrent aucun article. Le dictionnaire de l'Académie lui-même ne nous renseigne pas

d'une manière satisfaisante au point de vue chirurgical. Pour l'Académie, en effet, « conserver, c'est maintenir en bon état ». Or, à notre esprit le terme conservation dit quelque chose d'autre; conserver un membre n'exprime pas simplement que le chirurgien doit « faire que ce membre ne périsse pas », il s'y ajoute l'idée de *réparation* anatomique et fonctionnelle. Inutile de définir davantage; avec nos anciens bornons-nous à opposer *amputation* et *conservation*. Un membre traumatisé peut être amputé ou conservé. Que cette opposition toutefois ne fasse pas commettre l'erreur de confondre la conservation et l'*expectation* pure et simple. En réalité la conservation réclame plus d'activité chirurgicale que l'amputation. Pansements, interventions opératoires fort variées, soins orthopédiques et aussi médicaux, voilà tout ce que doit éveiller l'idée de la conservation.

Même en se limitant aux traumatismes des membres, cette activité de la chirurgie conservatrice trouve à s'exercer dans des conditions bien diverses comme *milieu* — accidents de la vie civile, épidémies de blessures sur les champs de bataille — et comme *variétés de lésions*. L'aspect des traumatismes n'est-il pas en rapport d'une part avec la nature et le mode d'action des agents vulnérants — et combien ils sont nombreux, — de l'autre avec les éléments anatomiques traumatisés? De plus, il convient encore de tenir compte et des *infections* qui peuvent se surajouter à la lésion, et de l'état de santé ou mieux de la *résistance vitale* du blessé. C'est dire combien est vaste le programme du présent rapport.

Pour mettre un peu d'ordre dans l'exposé des *limites*, des *moyens*, et des *résultats de la conservation* dans le traitement des traumatismes des membres, il nous paraît avantageux d'envisager cette méthode en tant que :

1° *Conservation primitive*, c'est-à-dire appliquée au traitement du traumatisme qui vient d'être reçu;

2° *Conservation prolongée*, évolution en bien ou en mal des tentatives de conservation;

3° *Conservation définitive :* le résultat du traumatisme est acquis le membre est restauré ou infirme.

Cette classification est commode pour une étude didactique, parce qu'elle met en relief dans un ordre chronologique les données thérapeutiques qui intéressent le praticien. Elle peut, en outre, être complétée suivant une base anatomique et physiologique, si l'on tient compte de ce qu'un membre se résume dans un assemblage de leviers actifs. Par suite, à notre point de vue spécial, les indications thérapeutiques découlent des lésions :

1° du système des leviers, *système ostéo-articulaire*;

2° du système *moteur musculaire*;

3° des *agents vasculaires* et *nerveux* qui l'irriguent et l'animent;

4° enfin de la gaine d'enveloppe *cutanéo-aponévrotique*.

Mais qu'il soit bien entendu que le présent rapport n'est pas l'exposé complet d'une question qu'un traité magistral pourrait à peine épuiser. Il laissera de côté tout ce qui, dans la pratique actuelle de la chirurgie, est hors de discussion, et s'efforcera de mettre en relief les *desiderata* et les *tentatives nouvelles* de la thérapeutique conservatrice, laquelle devient de plus en plus *réparatrice*.

La chirurgie conservatrice en présence des traumatismes des membres *a évolué*. Tout d'abord conservation valait expectation; la nature faisait presque à elle seule les frais de la guérison, voire même elle fut longtemps troublée dans ses efforts par de malencontreuses pratiques chirurgicales.

Celles-ci disparues à l'avènement de l'ère pasteurienne, les allures de la conservation se modifient; le chirurgien se décide à agir sans attendre d'avoir la main forcée. Il considère l'amputation comme une dernière ressource; il s'efforce de prévenir et de dissiper les difficultés que lui crée l'infection; enfin, grâce aux progrès de sa technique opératoire, il devient assez hardi pour chercher — tardivement il est vrai — la correction des lésions persistantes.

Actuellement, grâce aux facilités plus grandes d'un diagnostic précoce, la *chirurgie conservatrice doit s'efforcer d'obtenir la correction des lésions primitives, non seulement par une application plus exacte des procédés non sanglants, mais encore au besoin par une intervention opératoire pratiquée sans retard, aussitôt que l'indication en est saisie.*

I. — Conservation primitive.

Grâce au perfectionnement incessant de sa technique, la chirurgie conservatrice a élargi son domaine au point qu'elle semble ne plus lui reconnaître de *limites*. Quelles que soient l'étendue et l'intensité de la lésion, la conservation d'un membre blessé trouve des défenseurs. Pour amputer ils veulent avoir la main forcée. La *mortification de la partie traumatisée*, la *mort par infection de l'organisme* doivent pour eux devenir menaçantes avant qu'il soit indiqué de recourir au couteau. Déjà au Congrès de 1895 Reclus [1] disait : « Depuis plus de sept ans je propose de proscrire, absolument et sans exception, les amputations dans

1. Reclus, *IX*e *Congrès français de Chirurgie*, p. 682.

les traumatismes des membres ». Incontestablement, à l'heure actuelle, ses imitateurs sont légion.

Sans doute le premier devoir d'un chirurgien, aussitôt après un gros traumatisme, est de combattre la dépression nerveuse, le *shock* qu'il a provoqué. Alors, sauf une ligature d'artère indispensable en cas d'hémorragie, tout traumatisme chirurgical sûrement aggraverait la situation qu'un traitement, taxé de médical, contribuera à dissiper. C'est là de la conservation si l'on veut, ou plutôt, c'est un délai que s'impose le chirurgien avant de prendre une décision : amputer ou conserver.

Le shock dissipé, l'hémorragie primitive arrêtée, le choix doit être basé sur les *chances de mort* plus que sur les *risques d'inutilité et de gêne du membre conservé*; nombreux sont en effet les résultats satisfaisants obtenus contre tout espoir. Dans la pratique des traumatismes des membres, la mort à plus ou moins courte échéance relève de l'*infection* dont les fauteurs habituels sont les agents pyogènes, les agents septiques, voire encore le bacille tétanique. Mais leur intervention n'est pas fatale; leur action n'est pas rapide au point que toute lutte contre leur envahissement soit impossible. Contre la toxine du bacille de Nicolaïer nous avons un sérum dont la puissance préventive est bien établie. Si son utilisation ne s'est pas généralisée à titre de règle constante, sauf dans certaines régions particulièrement tétanigènes, c'est que la pullulation du microbe de Nicolaïer dans les tissus trouve moins souvent que par le passé des conditions favorables, précisément parce que nous réussissons à le priver de ses complices, les microbes favorisants, les agents pyogènes ou septiques. Sans doute, contre ces derniers nous ne possédons pas de sérum préventif, mais à leur égard la nature a des ressources défensives que nous savons respecter et que nous pouvons favoriser. Une plus exacte compréhension des choses a montré combien était exagérée la prétention du terme *désinfection*, si couramment employé en chirurgie. La confiance dans les antiseptiques chimiques a fait place au scepticisme, voire même à la crainte de leur influence néfaste sur les éléments des tissus. Il ne faudrait cependant pas exagérer, et l'oxygène en particulier, à juste titre puisqu'il est le grand excitateur de la vitalité de nos tissus, mérite, d'après l'expérience de Thiriar [1], d'être utilisé en qualité d'antiseptique sous forme de lavages ou d'injections d'eau oxygénée, d'insufflation d'oxygène gazeux. Malgré cela il faut bien reconnaître que, dans la pratique générale de la conservation primitive, à la *chirurgie antiseptique* a succédé la *chirurgie asep-*

1. Thiriar, *Académie de médecine de Belgique*, séance du 28 mai 1904.

tique. Cette dernière se caractérise par son respect des efforts spontanés de l'organisme, et l'aide qu'elle lui apporte vise l'élimination plutôt que la destruction *in situ* des germes microbiens, l'excrétion des toxines à défaut de leur neutralisation. Ses procédés sont *d'ordre physique*; elle lave, elle débride au besoin pour chasser les corps étrangers, grossiers véhicules des germes nocifs. Elle panse le membre blessé de façon à aspirer ou exprimer les humeurs qui permettraient aux microbes de pulluler au sein des tissus. C'est l'*embaumement de Reclus* moins les antiseptiques. Elle injecte sous la peau, plus souvent que dans les veines, un liquide analogue au sérum sanguin et favorise ainsi les excrétions cutanées, rénales et intestinales. Parfois même, faisant pour ainsi dire le plein dans le réseau circulatoire, l'injection de sérum artificiel rétablit une irrigation sanguine suffisante et, comme on le dit d'un mot, elle remonte l'organisme.

Grâce à cette technique, il est permis au chirurgien de ne plus considérer les *prévisions d'infection* comme une contre-indication à la conservation primitive des membres traumatisés. Il peut attendre et laisser se dessiner la lutte, qui se déroulera peut-être sous ses yeux entre l'organisme et les agents microbiens, quitte à intervenir au moment jugé opportun.

Si l'on ne peut trouver de *limite* à la conservation primitive, dans la crainte de *mort du blessé* par infection, la *mortification* manifestement fatale du *segment traumatisé* ne mérite-t-elle pas par contre d'être invoquée comme une indication d'amputer primitivement? En raison même des ressources de leur art, la majorité des chirurgiens, tout en admettant dans un cas donné la probabilité, voire même la nécessité de l'intervention, la reculent. Ils laissent, disent-ils, au patient, le temps de reconnaître l'urgence du sacrifice, à la nature, la possibilité de mettre en œuvre ses ressources en vue de réduire l'étendue de la mutilation. Préciser le moment d'agir devient alors une question de tact chirurgical et non l'expression d'une règle formelle.

Au risque de paraître tout d'abord émettre un paradoxe, on peut avancer que ce ne sont pas les gros traumatismes des membres, mais des lésions localisées à leur extrémité qui mettent le plus souvent en défaut la chirurgie conservatrice. Relativement rares en effet sont les circonstances où le chirurgien doit sectionner le lambeau de parties contuses qui retient encore le membre aux trois quarts amputé par le passage d'une roue de wagon ou le choc d'un volumineux éclat d'obus. L'amputation primitive d'un ou plusieurs orteils broyés, de l'avant-pied dilacéré, voire même d'un doigt à moitié détaché, par contre, ne soulève guère d'objection. Le peu d'importance, au point de vue

fonctionnel, des orteils, la faible infirmité qui résulte de la suppression de l'avant-pied, la gêne que provoque un moignon digital immobile et difforme, telles sont les raisons qui autorisent le sacrifice de la partie. Du reste nous aurons à revenir sur leur légitimité, lorsque nous étudierons les résultats de la conservation dans les traumatismes de la main et du pied. Disons seulement que, dans ces cas encore, lorsqu'il s'agit d'accident du travail, le chirurgien pourra être accusé par l'une ou l'autre partie s'il préfère l'amputation à la conservation pour peu que cette dernière soit possible; aussi fera-t-il bien, le cas échéant, de s'inspirer du taux de l'invalidité ou, pour mieux dire, du degré de gêne fonctionnelle qui résulte d'un moignon opératoire et de celui que peut entraîner une extrémité difforme.

A côté de ces traumatismes graves ou limités à propos desquels se discute l'indication d'une amputation primitive, il en est une foule d'autres à l'égard desquels ne saurait même pas naître l'idée d'une pareille intervention. Inutile de les énumérer ici. Mais, avant d'envisager les moyens dont dispose à leur égard la chirurgie conservatrice, une question intéressante mérite d'être soulevée. Mis en présence d'un blessé, le chirurgien conservateur doit-il prévoir une *conduite identique*, qu'il s'agisse d'une blessure des *membres inférieurs* ou d'une lésion des *membres supérieurs*? Une réponse négative s'impose, basée sur les différences de fonction de ces membres.

Au point de vue fonctionnel, le *membre supérieur* se caractérise parce qu'il porte une *main mobile*, laquelle n'a pas son homologue au membre inférieur. Celui-ci réclame plutôt de la *solidité*; immobilisé, il peut encore rendre service, tandis que le supérieur devient en pareille occurrence un fardeau plutôt gênant. Autre différence qui nous intéresse : les deux membres inférieurs sont, de règle, fonctionnellement congénères, et à cet effet leur identité de conformation et surtout de longueur est chose importante. Mais, dans la vie courante, ils agissent de règle d'une façon identique, et les métiers qui réclament de chacun d'eux un travail différent sont loin d'être les plus nombreux; souvent de plus ils permettent la suppléance d'une jambe par l'autre. Pour ce qui est des membres supérieurs, au contraire, dans les usages de la vie comme pour nombre de travaux, leur indépendance fonctionnelle est incessante; leur similitude d'action est plutôt l'exception. Par suite, tous les efforts doivent tendre à conserver à chacune des deux mains ses aptitudes fonctionnelles et la mobilité du levier articulé qui la soutient et dont relève son champ d'action. Enfin, si la suppression d'un seul ou même des deux membres inférieurs constitue pour le patient une mutilation fort pénible,

la prothèse, dans une mesure assez large, y porte remède. Par contre, on est en droit de considérer son efficacité comme bien minime quand il s'agit pour elle de suppléer un membre supérieur amputé.

Conservation primitive, réparation par intervention opératoire. — Membre supérieur.

a) *Système ostéo-articulaire.* — *Luxations* et *fractures*, telles sont les principales lésions qui, portant atteinte à la mobilité normale des leviers articulés du membre supérieur, réclament une intervention thérapeutique particulièrement soignée. A cet effet le *radio-diagnostic* est, sinon une condition indispensable de succès, du moins un moyen de haute valeur pour préciser la lésion qu'il s'agit de réparer, et constater l'efficacité des tentatives pratiquées dans ce but. Déjà d'une façon presque courante, le chirurgien demande à un ou mieux à deux radiogrammes complémentaires la confirmation de son diagnostic clinique, puis la même recherche lui fournit la vérification plus ou moins tardive de la réparation obtenue. A titre de progrès il est même désirable que l'outillage radioscopique permette d'opérer couramment la réduction d'un os luxé ou fracturé sous le contrôle de la vue. La chose est possible (Tuffier [1], Civel [2], Gilchrist [3]) et pas n'est besoin de nous étendre sur les avantages que procure la vision de l'évolution plus ou moins correcte vers sa position normale de l'os lésé. C'est là du reste une constatation d'ordre général qui s'applique aussi bien aux traumatismes du membre supérieur qu'à ceux du membre inférieur, aux traumatismes récents comme aux anciens.

Tout aussi générale est également l'indication de recourir à la *chloroformisation* ou à l'*éthérisation* pour peu qu'une réaction douloureuse, qu'une résistance musculaire donne à l'acte même de la réduction les allures d'un traumatisme véritable, susceptible d'exagérer les désordres primitifs. A défaut même de cette considération, l'anesthésie n'est-elle pas souvent justifiée par la douleur qu'elle épargne au patient et par les facilités qu'elle donne au chirurgien au cours des manœuvres de réduction et de contention.

Dans l'état actuel de la chirurgie, le traitement primitif des *luxations simples* de l'épaule, du coude, du poignet ou des diverses articulations de la main ne saurait nous arrêter longuement. Les

1. Tuffier, Communication orale.
2. Civel, *Arch. prov. de Chirurgie*, 1er déc. 1904, p. 725.
3. H.-L. Gilchrist, *New-York med. J.*, 22 oct. 1904.

procédés de réduction, les moyens de contention semblent désormais bien établis et, si pour des cas similaires la conduite chirurgicale n'est pas toujours uniforme, elle ne présente cependant pas de divergences capitales. Aussi, laissant pour le moment de côté les déplacements des petits os du carpe, nous constatons que seule la luxation de la clavicule sur l'acromion, quelques déplacements de la tête humérale, de la tête radiale, et certaines dislocations articulaires digitales ont soulevé la question d'une intervention opératoire hâtive.

Schwartz [1], quatre jours après l'accident, fixe à l'acromion l'extrémité externe de la *clavicule* au moyen d'une agrafe de Jacoel. La correction anatomique immédiatement est parfaite, mais la raréfaction osseuse signalée lors de la présentation du blessé au niveau des points d'implantation du corps métallique, qui semble devoir se détacher, laisse planer quelques doutes sur le résultat définitif. Ce procédé, qui le cas échéant devrait céder le pas à la simple réfection du surtout fibreux acromio-claviculaire, paraît toutefois, s'il est efficace, préférable à la suture osseuse métallique après abrasion des cartilages articulaires, voire même résection de la lamelle osseuse sous-jacente. Il répare avec un minimum de modifications anatomiques; il ne détruit pas la jointure.

Une luxation de l'*épaule* d'emblée irréductible entre les mains de Tillaux [2] fut traitée par la section à ciel ouvert d'une bride musculaire qui enserrait le col, et, bien qu'il s'agît d'un homme de soixante ans, plus d'un an après l'opération le mouvement d'abduction était normal. Seule l'élévation était très bornée, cependant le blessé portait la main à la bouche. Dans ce cas il ne fut pas possible de préciser par quel muscle était constituée la bride, mais dans d'autres observations il est spécifié que la tête a passé à travers une boutonnière du deltoïde, du grand pectoral, ou bien qu'elle est bridée par le coraco-biceps, les tendons sus-épineux et sous-scapulaire. Si le chloroforme peut en pareil cas avoir parfois raison de la résistance musculaire, il reste sans efficacité contre un étranglement dans une étroite déchirure de la capsule et cette fois encore la conduite de Tillaux doit être imitée. *A fortiori* encore le serait-elle, si l'irréductibilité tenait à ce que le tendon de la longue portion du biceps ou un fragment osseux, telle la grosse tubérosité détachée (Delbet), s'était interposé entre la glénoïde et la tête déplacée.

Les déplacements de la *tête radiale* résistant parfois aux tenta-

1. Schwartz, *Soc. de Chirurg.*, 22 juillet 1903, p. 850.
2. Tillaux, *in* Rigal, thèse de Paris, 1902-1903.

tives de réduction primitive, les chirurgiens attribuent leur échec à ce qu'un lambeau capsulaire s'est interposé entre les surfaces radiale et humérale ou encore entre le radius et la petite cavité sigmoïde du cubitus. Nul doute qu'en pareil cas il ne soit indiqué d'agir sans délai pour supprimer un obstacle qui ne peut disparaître spontanément. La même indication existe quand, dans la luxation en dehors, l'épitrochlée arrachée s'interpose entre les surfaces articulaires (Lejars[1]).

Enfin, lorsqu'une luxation métacarpo-phalangienne complexe en arrière du *pouce* et même des autres doigts n'a pu être réduite par le procédé non sanglant de Farabeuf, avec Jalaguier[2] il convient d'aller sectionner sur la face dorsale du métacarpien le ligament glénoïdien interposé, plutôt que d'imiter Ranke[3], qui l'attaque par une incision palmaire.

Tout particulier est l'intérêt chirurgical, quand il y a *fracture des extrémités articulaires*, fracture avec déformation ou avec dislocation. Nous ne nous trouvons plus alors en présence d'une lésion jusqu'à un certain point facile à corriger et constituant pour la mobilité du membre supérieur une menace temporaire. Le dégât est de correction assez délicate pour autoriser une action directe sur le foyer osseux. Certes une règle rigide, ici encore, ne serait pas chirurgicale : pour chaque articulation les lésions sont trop variées. Mais l'analyse clinique doit être poussée au point que, de l'existence constatée de telle ou telle déformation osseuse découle comme conclusion l'impossibilité d'une *restauration naturelle* de l'article, et par suite la nécessité d'une *réparation chirurgicale.*

Pour que l'*épaule* roule normalement, il faut que la surface articulaire humérale non seulement garde son contact avec la cavité glénoïde scapulaire, mais encore qu'elle conserve son inclinaison sur l'axe huméral. Il ne faut pas que les tubérosités de l'humérus élargies ou le rebord déformé de la portion articulaire de l'omoplate jouent le rôle de cales susceptibles d'arrêter le mouvement ou de provoquer son déclanchement à un moment donné de sa course. Or, pour qui connaît les multiples variétés des fractures de l'épaule, il en est un bon nombre qui ne sauraient se consolider en l'état sans provoquer une infirmité réelle; peu sont susceptibles de réduction exacte par manœuvres externes; par suite logiques sont les interventions opératoires pratiquées primitivement à titre de manœuvres réparatrices. Dans son livre

1. Lejars, *Soc. de Chirurg.*, 4 mars 1903, p. 289.
2. Jalaguier, *Dict. encycl. des sc. médic.*, article : Doigt.
3. Ranke, *Rev. de Hayem*, 1878, XI, p. 295.

sur les fractures de l'humérus et du fémur Th. Kocher[1] en fournit des exemples. Mais déjà au Congrès de 1886, Tripier[2] rapporte que, une douzaine de jours après l'accident, vu les tentatives infructueuses de réduction non sanglante d'une *tête humérale* luxée et fracturée, il ouvrit l'article, et, ne parvenant pas encore à réduire, enleva la tête et quelques débris osseux. En raison du résultat obtenu, le chirurgien lyonnais se déclare tout disposé à intervenir après échec de la réduction non sanglante toutes les fois que la tête fracturée « est encore en rapport avec le corps de l'os ». Par contre, lorsqu'elle s'en est complètement détachée il préconise l'abstention, tout au moins l'attente, contrairement à Delpech qui, dès 1808, se prononçait formellement pour l'extraction de la tête détachée. Cette extraction, Poirier[3] la pratique et Mac Cormac[4] la conseille au Congrès de 1893, se basant sur deux faits d'intervention presque primitive; mais de plus il pose cette question : « Serait-il préférable d'imiter Helferich et de fixer la tête de l'os au moyen d'une cheville? » Tuffier s'est chargé de répondre en montrant que cette fixation est possible et qu'elle a été utile à son opéré. Il s'agissait d'une fracture de l'extrémité supérieure en plusieurs morceaux, avec luxation de la portion articulaire dans l'aisselle. Après résection des divers fragments, Tuffier[5] enleva le disque recouvert de cartilage, et le tailla de façon à pouvoir en coiffer l'extrémité humérale. Quatre mois plus tard tous les mouvements passifs de l'épaule étaient normaux, et l'opéré imprimait à son bras des mouvements de rotation et une abduction de 50°.

Il ne saurait rentrer dans le cadre de ce rapport d'énumérer les faits d'extraction primitive de la *tête humérale* fracturée ou de *fragments articulaires* détachés, pas plus que de rappeler le cas de fixation par un clou, de la *grosse tubérosité* plus ou moins arrachée. Les résultats obtenus, quoique peu nombreux sauf publications nouvelles, justifient ces interventions. Par contre, les faits manquent relatifs à la correction primitive des *fractures extracapsulaires* avec déplacement de l'axe de la tête : sa surface articulaire regarde trop en haut ou trop en bas, trop en avant ou trop en arrière. Ce déplacement, qui s'accompagne d'engrènement au niveau de la fracture, peut-il être corrigé? Chez l'enfant, la résignation chirurgicale sous forme de mobilisation méthodique et de massage suffira sans doute pour modeler à nouveau des surfaces

1. Kocher, *Les fractures de l'humérus et du fémur*, trad. Senn, 1904.
2. Tripier, *IIe Congrès français de Chirurgie*, 1886, p. 327.
3. Poirier, *Semaine médicale*, 1892, p. 381.
4. Mac Cormac, *VIIe Congrès français de Chirurgie*, 1893, p. 384.
5. Tuffier, *Société de Chirurgie*, 9 janvier 1901, p. 10; et 1er mai 1901, p. 492.

articulaires de forme suffisante, mais en est-il de même chez l'adulte? D'après ce que nous avons vu il nous semble que les résultats médiocres, sinon mauvais, en pareils cas sont fréquents ; le sont-ils assez pour justifier la résection primitive comme moyen de reconstituer une articulation meilleure, ou à leur propos Berger[1] reproduirait-il aujourd'hui comme au Congrès de 1895, d'accord avec Nélaton, la condamnation formelle de l'intervention sanglante primitive pour les fractures de l'extrémité supérieure de l'humérus, en raison de ce que la résection complète ou partielle serait alors un remède pire que le mal? Grâce aux données fournies par la radiographie pour chaque cas particulier, le degré de la déviation axiale peut être déterminé et la légitimité d'une intervention opératoire être discutée.

La question du *décollement épipyhsaire* de l'extrémité supérieure de l'humérus ayant été traitée devant le Congrès l'an dernier, dans un rapport de Kirmisson[2] et diverses communications, il est inutile d'y revenir ici.

Si, au lieu d'être transtuberculaire, la fracture siège un peu plus bas, ou si elle est infratuberculaire (Kocher), s'il s'agit d'une *fracture du col chirurgical*, il y a alors lieu de tenir compte surtout du déplacement de l'extrémité diaphysaire par rapport au fragment supérieur resté en place. Lorsque la pointe osseuse a perforé les parties molles, sa réduction à ciel ouvert et la suture paraosseuse ou osseuse ne sauraient soulever de bien grosses objections. Dans le cas de fracture fermée, nous ne saurions oublier les remarquables résultats, en tant que réduction et contention, obtenus avec l'appareil à tubes-attelles extenseurs de Heitz-Boyer[3], voire même ce que peut donner l'appareil d'Hennequin. Une réduction satisfaisante toutefois n'est pas toujours possible; l'on manque de prise sur la tête humérale, la perforation de la peau au cours des manœuvres de réduction est parfois fort menaçante. En pareille occurrence, la réduction par traction et contre-extension est facilitée grâce à l'action directe dans le foyer osseux d'un élévateur comme le préconise Tuffier; puis, la coaptation obtenue, une griffe de Jacoel fixe la réduction. C'est en agissant ainsi que Gaudier[4], au dixième jour, put supprimer tout pansement à son opéré qui, dès le quinzième, exécutait tous les mouvements de l'épaule. Il est vrai que chez un opéré de Tuffier[5], au bout de quelques jours les agrafes de Jacoel ayant lâché,

1. Berger, *IXe Congrès français de Chirurgie*, 1895, p. 615.
2. Kirmisson, *XVIIe Congrès français de Chirurgie*, 1904, p. 584.
3. Schwartz, Quénu, Reclus, *Soc. de Chirurg.*, 28 déc. 1904, p. 1101.
4. Gaudier, *Soc. de Chirurg.*, 5 octobre 1904, p. 816.
5. Tuffier, *Soc. de Chirurg.*, 27 mai 1903, p. 576.

le déplacement cessa d'être corrigé et le chirurgien dut placer un appareil plâtré sur le membre en abduction. Quoi qu'il en soit de cet échec, les faits de correction tardivement réclamée de fractures du col mal consolidées montrent combien doit être surveillée la réduction primitive. Par suite, si l'appareil suffit à la contention, inutile d'agir; mais si le résultat qu'il donne laisse à désirer, ce que la radiographie démontre, pourquoi ne pas ouvrir, réduire et suturer? Déjà au IXe Congrès, en 1895, le professeur Berger rappelait qu'en pareil cas Roux (de Brignolles) et Pfeil Schneider avaient proposé et mis à exécution la suture osseuse que pour sa part il rejetait formellement. Grâce à l'évolution normale de la chirurgie, il nous semble que cette condamnation doit être rapportée et que, dans un certain nombre de cas, le maintien de la coaptation des fragments en bonne position grâce à la suture devra être recherchée.

Les multiples variétés de *luxations du coude* en général n'opposent pas grande difficulté au chirurgien qui cherche leur réduction, surtout s'il a soin de vaincre par l'anesthésie générale les résistances musculaires, et s'il a pour guide un diagnostic précis tel que le fournit la radiographie. En cas d'échec, il y aurait lieu d'imiter Walther[1] qui, quarante-huit heures après l'accident, met à nu les surfaces articulaires, refoule une masse charnue dépendant du brachial antérieur, interposée entre la trochlée et le cubitus — masse qui du reste ne constituait pas l'obstacle à la réduction, — et réussit à corriger le déplacement par une traction sur l'avant-bras demi-fléchi, grâce à l'issue au dehors d'une lamelle de cartilage appartenant à un fragment de la coronoïde fracturée. Lejars[2], lui aussi, chez un blessé, deux jours après une luxation qu'il ne parvenait pas à réduire, intervint pour enlever une esquille du bord antérieur de la cupule radiale et le bec détaché de l'apophyse coronoïde. A noter que le résultat fonctionnel fut juste suffisant.

Ces interpositions dans d'autres cas mettent obstacle non à la réduction mais à la contention. A peine les os paraissent-ils revenus en place que la luxation se reproduit : alors, ainsi que le fit dans deux cas Dubar[3], l'on ouvrira la jointure, et le lambeau capsulaire ou musculaire flottant sera excisé ou fixé de manière à ce qu'il ne puisse plus s'interposer entre les surfaces articulaires.

Mais les difficultés réelles résultent plutôt des *fractures*. S'il s'agit, comme chez un blessé de Kirmisson[4], d'un écrasement du

1. Walther, *Soc. de Chirurgie*, décembre 1894, p. 786.
2. Lejars, *Soc. de Chirurg.*, 4 mars 1903, p. 289.
3. Dubar, *Écho méd. du Nord*, 3 juillet 1904.
4. Kirmisson, *Soc. de Chirurg.*, 19 novembre 1902, p. 1097.

membre supérieur avec large ouverture de l'articulation du coude et fracture compliquée de l'humérus, l'ablation du fragment inférieur huméral peut s'imposer. Après guérison le blessé aura conservé une main utile, avec peut-être un coude ballant. Ce fut encore cette mobilité exagérée du coude qu'obtint Montaz[1] après résection immédiate de l'extrémité humérale, dans un cas de fracture esquilleuse ouverte avec luxation radio-cubitale en arrière. Bien que, finalement, le blessé de Montaz présenta un coude très satisfaisant après une deuxième intervention (fixation des rapports cubito-huméraux par suture avec un gros fil d'argent jouant le rôle de ligament), il est permis de croire que la conservation pure et simple — avec large drainage articulaire en cas d'infection soupçonnée — est préférable à la résection primitive, lorsque celle-ci comporte un sacrifice osseux susceptible d'aboutir à la production d'une articulation ballante. Mieux vaut alors, du fait de la conservation primitive, marcher vers l'ankylose, quitte ensuite pour le chirurgien à saisir de bonne heure le moment de pratiquer une résection orthopédique.

Parmi les *fractures de l'extrémité inférieure de l'humérus* il en est qui s'accompagnent d'une modification de forme de la surface articulaire sur laquelle glissent les os de l'avant-bras, ce sont les fractures *à trait vertical* détachant le condyle en tout ou en partie. Alors, qu'il résulte de la violence traumatique ou de l'action musculaire, le déplacement du condyle fracturé prive de son appui normal l'extrémité radiale ou cubitale correspondante, d'où un trouble de la mobilité articulaire. De plus, difficile à réduire et à maintenir, la fracture condylienne risque fort de se consolider en position vicieuse. Or, pour s'opposer à la déformation définitive de la poulie humérale, comme Bircher[2], comme Tuffier[3], on pourra enclouer en bonne place les fragments osseux. Kocher[4] n'hésite pas à écrire « l'unique thérapeutique de la fracture du condyle externe est l'opération qui consiste soit dans l'arthrotomie avec suture osseuse, comme nous l'avons fait il y a quelque temps avec succès, soit dans l'excision si la réduction n'est point praticable ».

Aussi intéressantes au point de vue intervention se présentent les *fractures à trait transversal* de l'extrémité inférieure de l'humérus. Déjà en 1895 le professeur Berger les considérait comme se prêtant le mieux à l'intervention primitive.

1. Montaz, *VIe Congrès français de Chirurgie*, 1892, p. 577.
2. Bircher, *Arch. f. klin. Chirurg.*, 1887, XXXIV, p. 410.
3. Tuffier, *Soc. de Chirurg.*, 26 avril 1893, p. 300 et 320.
4. Kocher, *Les fractures de l'humérus et du fémur*, p. 131, 1904.

Broca[1] a présenté à la Société de Chirurgie une épiphyse humérale inférieure enlevée trois mois après une fracture du coude chez une fille de neuf ans; mais sans aucun doute, s'il avait vu la blessé après l'accident, notre collègue eût primitivement extrait le fragment, condyle et trochlée, qui était libre dans la cavité articulaire, relié au reste de l'os par « une mince et étroite bande ligamenteuse, insérée sur la partie externe de la rainure supérieure du condyle ».

Plus complexe, la fracture en T ou en Y avec ses fragments articulaires mobiles menace par son cal difforme la mobilité de la jointure; aussi, chez une femme de soixante-huit ans atteinte de fracture ouverte, Kocher[2] excisa le condyle externe dont l'ablation d'après lui peut être pratiquée sans préjudice essentiel pour la fonction articulaire, car la trochlée suffit pour le mouvement angulaire du coude et l'union normale radio-cubitale suffit pour la rotation. A noter encore que chez son opérée le chirurgien de Berne n'a pas eu recours à la résection, parce que la perte de substance osseuse eût entraîné une articulation ballante. Pareille terminaison n'était pas à craindre chez un blessé à qui Routier[3] réséqua le coude pour une lésion similaire.

Lorsque la fracture de l'extrémité inférieure de l'humérus ou celle de l'extrémité supérieure cubitale ou radiale complique la luxation du coude, l'intervention primitive est plus impérieuse encore, car la réduction de la luxation et la correction de la fracture sont en général difficiles, voire même impossibles à maintenir, et de plus la lésion, d'ordinaire, aboutit à l'ankylose[4].

Franchement *sus-condylienne*, *la fracture humérale* n'intéresse pas directement la jointure, mais elle peut en troubler le fonctionnement par suite du déplacement que subit l'article, entraîné qu'il est par le fragment inférieur. Celui-ci sera d'ordinaire attiré en arrière et en haut, et de plus il pourra subir une rotation de plus d'un quart de cercle (Destot[5]). En pareil cas, rejeté en arrière, le coude est limité dans sa flexion par l'extrémité du fragment diaphysaire. Plus rarement il se présentera projeté en avant. Dans les deux cas, du reste, en sus de l'intérêt propre à la restitution de la forme osseuse par coaptation de la fracture, il y a lieu de tenir compte des dangers que font courir aux troncs nerveux les fragments déplacés : danger primitif de déchirure ou de contusion au moment de l'accident contre lequel la réduction de la lésion ne

1. Broca, *Soc. de Chirurg.*, 30 nov. 1904, p. 1016.
2. Kocher, *Les fractures de l'humérus et du fémur*, p. 158.
3. Routier, *Soc. de Chirurg.*, 1889, p. 192.
4. Durand, Jaboulay, Vallas, *Société de Chirurgie de Lyon*, 1901, t. IV, p. 192.
5. Destot, *Lyon médical*, 4 sept. 1904, p. 404.

peut avoir d'influence heureuse, tandis qu'elle importe pour prévenir le danger ultérieur des compressions nerveuses. Du reste nous aurons à revenir sur ces accidents nerveux.

La réduction de la fracture sus-condylienne, non seulement doit rétablir la projection normale en avant de la surface articulaire humérale, mais de plus elle doit respecter l'obliquité transversale naturelle de l'axe du coude. Sans doute avec les appareils on arrive à une correction satisfaisante, mais leur efficacité est loin d'être constante, à preuve même les discussions sur les avantages de l'immobilisation en extension ou en flexion, sur l'utilité des tractions continues.

Incité à intervenir par suite de l'existence d'une paralysie radiale primitive, Albertin[1], dans un cas de fracture sus-épiphysaire avec déjettement en dehors et en arrière du fragment inférieur, le sutura en bonne position, et obtint un résultat osseux et articulaire excellent.

Si, dans les variétés de fractures précédentes, l'intervention primitive a chance d'être acceptée en cas d'échec de réduction et de contention non sanglantes, il semble que l'opération peut être posée comme règle en cas de fracture de l'*épitrochlée*. Kocher nous en fournit deux exemples : « L'expérience prouve, dit-il (p. 140), que la coaptation des fragments est impossible au moyen d'un pansement, et que le meilleur moyen pour les rapprocher et les fixer est de les clouer. On peut pratiquer l'excision de l'épitrochlée fracturée inutile pour la mobilité normale de l'articulation ». Conservé, le fragment, englobé dans les proliférations osseuses, peut plus tard gêner les mouvements ou plutôt menacer dans sa gouttière le nerf cubital. Cette dernière indication fut surtout mise en relief avec quelque exagération par Pauli dès 1882[2]. L'intervention, de plus, dans les cas fréquents de large ouverture capsulaire avec hémarthrose, permet de vider du sang qui s'y trouve l'articulation et, dans une certaine mesure, les parties péri-articulaires.

Enfin sans nul doute l'on acceptera l'intervention primitive dans les cas de fracture partielle du *condyle*, de fracture par décortication ou encore de décalottement cartilagineux. Alors, il s'agit en effet de l'extraction d'un corps étranger articulaire, lequel laissé en place provoquera les douleurs bien connues de ce genre de lésion. « Il ne peut être question de soudure de la partie fracturée; l'excision au moyen d'une incision latérale sera seule efficace, la capsule fendue on enlèvera cette calotte cartilagineuse avec un

1. Albertin in Bérard, *Soc. de Chirurg. de Lyon*, 17 nov. 1904.
2. Pauli, *Centralb. f. Chir.*, 1882, p. 157.

ténaculum. » Ainsi s'exprime Kocher, qui fournit deux exemples d'intervention primitive.

On serait presque en droit de ranger dans la catégorie des corps mobiles articulaires la *tête radiale* fracturée partiellement ou en totalité; son extraction est alors indiquée, en particulier si elle a subi un renversement tel que sa cupule regarde en bas comme dans un cas de Cheyne.

Vallas[1], d'accord avec Destot, constate qu'il n'a jamais obtenu après fracture de la tête du radius une guérison intégrale avec récupération de tous les mouvements; presque toujours il a dû proposer ou pratiquer plus tard la résection de cette tête. Comme il se produit rapidement après le traumatisme initial des ossifications ligamenteuses et des jetées ostéo-périostiques, le résultat de la résection tardive laisse lui-même à désirer. Pour cette raison Vallas serait assez partisan de la résection d'emblée que Bérard[2] a pratiquée.

Enfin il nous paraît inutile de revenir sur les discussions soulevées jadis à propos de la suture de l'*olécrâne* fracturé. L'indication ne saurait plus être révoquée en doute pour peu qu'il existe un certain écart entre les surfaces osseuses. Fort simple est l'acte opératoire, si l'on s'en tient — ce qui en général suffit — à la suture des parties fibreuses périphériques. En vidant l'hémarthrose, en rétablissant l'insertion tricipitale et les ligaments olécrâniens, on restaurera la jointure.

A noter encore avec Destot[3], que certaines fractures de la base de l'olécrâne s'accompagnent de luxation de la tête du radius, comme les fractures de la moitié supérieure de la diaphyse cubitale, et que, à leur propos, il convient aussi de rappeler le précepte de Malgaigne : « Dans toute fracture du cubitus, il faut avant tout surveiller le radius ». En pareil cas, le chirurgien réduira la tête radiale par extension forcée avec refoulement de l'avant-bras, puis il fixera le membre réduit dans l'extension et la supination.

Les données fournies par la radiographie ont notablement modifié ce que nous savions des traumatismes du *poignet*. Si, en effet, les désordres des extrémités inférieures radiale et cubitale n'ont été de ce fait que plus complètement décrits, les fractures et les luxations concomitantes des os du carpe ont été en réalité découvertes. Par suite, le diagnostic devenu plus précis, la thérapeutique elle aussi doit devenir plus exacte.

Au poignet, les mouvements articulaires sont troublés moins par

1. Vallas, *Soc. de Chirurg. de Lyon*, 1903, t. VI, p. 304.
2. Bérard, *Soc. de Chirurg. de Lyon*, 1904, t. VII, p. 123.
3. Destot, *Soc. de Chirurg. de Lyon*, 1902, t. V, p. 235.

la déformation des surfaces articulaires que par les déviations qu'elles subissent du fait des déplacements de l'épiphyse radiale fracturée, ou de la première rangée carpienne subluxée, voire encore par le diastasis radio-cubital inférieur. De plus, la lésion osseuse retentit souvent sur les tendons qui mobilisent la main; elle en modifie le trajet et en altère les gaines.

Sans doute dans la fracture vulgaire du radius par arrachement aux degrés les moins accentués, le déplacement est si minime que sa correction ne s'impose pas; mais, lorsque l'épiphyse arrachée constitue le dos de fourchette, la réduction est de toute nécessité. Cette même nécessité se retrouve pour la fracture par tassement, laquelle non seulement se traduit par le déjettement de la main sur le bord radial, conséquence de l'engrènement des fragments, mais aussi par la subluxation en arrière de la première rangée du carpe et le diastasis radio-cubital inférieur. Destot[1], avec juste raison, insiste pour que l'on rétablisse la correspondance normale des surfaces articulaires radio-cubitale d'une part, radio-carpienne de l'autre. A cet effet, quand il y a engrènement il est indispensable d'opérer un véritable écrasement radial. « Pour ce faire, écrit le chirurgien lyonnais, j'ai pris l'habitude d'appuyer l'extrémité inférieure du radius sur le rebord aigu d'une table et d'appuyer de tout mon poids sur le trait de fracture en tenant mes pouces fixés sur la face dorsale[2]. » Dans bon nombre de cas moins solidement déplacés la réduction sera obtenue par le procédé habituel de la brusque flexion de la main et la traction sur le bord cubital, sous chloroforme, cela va sans dire. Quant au maintien de cette réduction, quoique demandant d'être surveillé d'assez près pendant quelques jours, il est assuré par l'appareil plâtré. Enfin, à propos des *décollements épiphysaires* de l'extrémité inférieure du radius, il nous suffira de renvoyer le lecteur à ce qu'en a dit Kirmisson[3] dans son rapport au Congrès de l'an dernier.

Ce serait sortir du cadre de ce rapport que de développer les conséquences des lésions traumatiques des différents os du carpe sur la mobilité du poignet, que ces désordres soient isolés ou qu'ils compliquent les fractures de l'extrémité radiale ou la dislocation médio-carpienne. Destot[4], qui a si particulièrement étudié ces traumatismes, insiste avec juste raison sur la longue période d'impotence ou de gêne qui en est la suite habituelle, et notre camarade Vialle[5], allant plus loin dans le même ordre d'idées, se

1. Destot, *Soc. de Chirurg. de Lyon*, 21 avril 1904.
2. Destot, *Soc. de Chirurg. de Lyon*, 21 janvier 1904.
3. Kirmisson, *XVIIe Congrès français de Chirurgie*, 1904, p. 587.
4. Destot, *Soc. de Chirurg. de Lyon*, 7 janvier, 11 février, 9 juin et 7 juillet 1904.
5. Vialle, *Soc. de Chirurg. de Lyon*, 7 janvier et 23 juin 1904.

demande pourquoi ne pas supprimer d'emblée ou de bonne heure le scaphoïde, lorsqu'il est fracturé. La même question peut du reste être posée à propos du grand os, du semi-lunaire, en un mot de chacun des os du carpe dont la lésion, dans un cas donné, peut constituer le désordre prédominant dans le traumatisme général du poignet.

Dans la thèse de Gallony[1] nous trouvons, à côté de quelques cas de réduction du semi-lunaire, relatée son extraction primitive par Cameron, par Grangee; et si Wendt[2], lui aussi, signale la réduction, dans les cas récents, deux de nos confrères de l'armée anglaise, M. S. Haughton et Holt[3], donnent comme seul traitement rationnel en cas d'échec de la réduction l'extraction par incision dorsale. Vallas[4], par contre, n'hésite pas à conseiller la résection du poignet pour les fractures du scaphoïde, du col du grand os, etc., qui entrainent à leur suite des troubles fonctionnels graves, incompatibles avec l'usage régulier de la main. Il serait à désirer que l'accord se fît entre les partisans de l'extirpation limitée à l'os lésé et ceux qui préconisent la résection totale, intervention, *a priori* tout au moins, d'importance supérieure.

Les *fractures diaphysaires du membre supérieur* après consolidation en limitent parfois la mobilité, soit d'une façon indirecte par retentissement du cal sur les *troncs nerveux*, désordre que nous laissons de côté pour l'instant, soit directement par le fait de la déformation des leviers osseux. A noter toutefois que la question du *raccourcissement diaphysaire* n'offre pas ici l'importance qu'il convient de lui attribuer au membre inférieur. Son influence fonctionnelle, à peu près nulle au niveau de l'humérus, se manifeste cependant à l'avant-bras par suite de l'inégalité des deux os dont la concordance de longueur importe aux mouvements de pronation et de supination que parfois gêne, de plus, le rétrécissement de l'espace interosseux par la saillie des fragments chevauchés.

La consolidation défectueuse de l'humérus menace d'aboutir à la *pseudarthrose*, d'où faiblesse et imprécision des mouvements du membre, ou à la *fixation angulaire des fragments*, d'où retentissement articulaire. Mais les appareils, en règle générale, suffisent pour prévenir de pareils désordres et si, en 1895, Berger[5] condamne l'intervention primitive, actuellement encore elle ne saurait être préconisée que dans des cas exceptionnels. En parti-

1. Gallony, thèse Paris, 1901-1902.
2. Wendt, *Munch. mediz. Wochensch.*, 1904, n° 24.
3. Haughton et Holt, *Journ. of the roy. army med. corps*, sept. 1904, p. 282.
4. Vallas, *Soc. de Chirurg. de Lyon*, 1904, p. 49.
5. Berger, *IXe Congrès français de Chirurgie*, 1895, p. 604.

culier ne serait-il pas indiqué d'agir, lorsque la radiographie, d'accord avec la clinique, montre entre les extrémités fragmentaires une interposition de parties molles, menace de pseudarthrose? Sans doute par l'extension continue, par des manœuvres de coaptation osseuse on arrive parfois à corriger ce désordre, mais en cas d'échec il ne paraît pas utile de retarder la coaptation sanglante complétée par la suture avec agrafes.

Pour les fractures de *l'avant-bras*, les fractures isolées du *radius* et du *cubitus*, Berger écrit : « Le danger de pseudarthrose n'existe pas quand elles sont bien soignées; quant à la menace que constitue pour les mouvements de pronation et de supination la fusion des os en un cal unique ou la saillie exagérée de ce cal, on l'évite à peu près sûrement par l'application, répétée jusqu'à la consolidation complète, de compresses graduées au niveau de l'espace interosseux sur les faces antérieures et postérieures de l'avant-bras ». A juste titre le savant professeur insiste sur la nécessité, en pareil cas, d'une surveillance de tous les jours; mais ce besoin de surveillance, condition indispensable de succès, n'incitera-t-il pas quelques chirurgiens à rechercher une fixation directe des fragments séparés? A l'avenir d'en démontrer les avantages. Déjà Durand [1], quoique peu partisan de l'intervention sanglante dans les fractures fermées, trouve une indication d'agir dans la fracture de la partie moyenne de la diaphyse radiale avec déplacement interne des fragments sans lésion du cubitus, fracture généralement de cause directe, et dans laquelle le déplacement du foyer de fracture et sa situation au milieu des masses musculaires rendent vaines les tentatives de réduction. Du reste cette intervention primitive est de rigueur dans les lésions complexes et ouvertes comme celles dont Bilhaut [2] nous a fourni un exemple. Notre confrère, il est vrai, intervint secondairement contre la consolidation vicieuse d'une fracture ouverte de l'avant-bras au tiers inférieur, mais sans aucun doute, s'il avait vu le blessé lors de l'accident, Bilhaut n'eût pas hésité à restaurer sur-le-champ la lésion dans la mesure du possible.

b) *Système musculo-tendineux.* — Au membre supérieur les lésions traumatiques du système musculo-tendineux — plaies, déchirures, ruptures, luxations — sont souvent justiciables de l'expectation plus ou moins aidée du repos, de la compression, du massage et de l'électrisation. Pour certaines cependant une intervention opératoire primitive s'impose sans discussion; c'est ainsi que, après *section*, les *tendons* extenseurs ou fléchisseurs des

1 Durand, *Soc. de Chirurg. de Lyon*, 1903, p. 121.
2. Bilhaut, *IXe Congr. français de Chirurg.*, 1893, p. 601.

doigts seront suturés le plus tôt possible avant que la rétraction musculaire ait encore exagéré l'éloignement du bout central, et que les modifications survenues dans le corps du muscle et dans le tendon lui-même aient rendu la réparation plus difficile.

En dehors même de toute section, la *dénudation* traumatique d'un tendon menace son intégrité et son libre glissement, aussi convient-il de lui reconstituer une couverture à défaut d'une gaine.

Autrement encore la *rupture tendineuse* ou l'*arrachement* de son insertion seront utilement réparés. La rupture porte sur la longue portion du biceps, sur le tendon olécrânien du triceps ou encore sur le long supinateur, le long extenseur du pouce. En pareil cas, l'ouverture du foyer de rupture, l'enlèvement des caillots, la régularisation au besoin et enfin la suture des parties est indiquée. De même dans le cas d'arrachement du point d'insertion du tendon extenseur d'un doigt ou de sa déchirure avec ouverture de l'article (Segond, P. Delbet), il ne faut pas hésiter à imiter Schwartz et à suturer les parties.

Pour ce qui est des *luxations tendineuses*, celle de la longue portion du biceps accompagne la luxation de la tête humérale et ne fournit aucune indication thérapeutique particulière autre que la réduction de l'article, tandis que la luxation des tendons extenseurs du pouce mériterait une correction sanglante primitive par reconstitution de leurs moyens de fixation, ou limitation de leur déplacement par leur suture avec le tendon congénère non déplacé.

Enfin, si l'on tient compte de la gêne considérable définitive, si souvent apportée chez l'adulte aux mouvements du coude par les parties molles périphériques fortement altérées après une simple luxation de l'article, l'on en vient à se demander s'il ne conviendrait pas d'exprimer primitivement dans la mesure du possible l'infiltrat sanguin de règle abondant dans le brachial antérieur. Sans vouloir soulever ici de discussion sur l'origine des ostéomes si fréquents dans ce muscle, chez l'adulte après la luxation du coude, il nous semble indéniable que, en pareil cas, le massage, loin d'aider à la résorption du sang infiltré, favorise plutôt le développement de la tumeur osseuse qui se développe dans le muscle gorgé de sang (Nimier [1]).

c) *Système vasculaire.* — Les traumatismes de l'*appareil circulatoire* du membre supérieur soulèvent la question intéressante de la *suture vasculaire.* Sans doute, lorsqu'il s'agit d'un broiement assez profond pour que la gangrène doive en être la conséquence, comme le prescrit Reclus, on attendra que la nature sépare le

1. Nimier, *Gaz. hebdomad.*, 1893, p. 123.

mort du vif, sous la garantie de l'embaumement du segment broyé. Mais, au cas où la double *lésion axillaire veineuse et artérielle* ne se complique pas de désordres graves des parties voisines, le sphacèle du bras n'en est pas la conséquence fatale, et les succès obtenus après suture de plaies chirurgicales de ces vaisseaux (Ricard [1]) doivent inciter à préférer cette intervention à la simple ligature. A part ce cas, la suture vasculaire présente-t-elle au membre supérieur quelque avantage pratique sur la ligature? Certains chirurgiens, sans doute, hésiteront encore à poser un fil sur la portion initiale de l'*artère humérale* entre les origines de la scapulaire inférieure et de l'humérale profonde, par crainte d'absence de développement de la circulation collatérale. Cependant, même en cette occurrence, la suture n'est pas de règle à préférer à la ligature, car des observations, en particulier celle de Morestin [2], ont établi que pareille crainte n'était pas fondée; et, d'autre part, un fait de Gérard Marchant [3] semble bien prouver que la suture de l'humérale au tiers supérieur du bras a bien peu de chances de laisser au vaisseau une lumière perméable. Ce serait toutefois une erreur que de condamner toute tentative de suture, car Torbance [4] rapporte que, huit jours après le broiement du bras, en vue d'arrêter une hémorragie secondaire, il sutura une plaie de l'humérale; le pouls qui, aussitôt après l'opération, ne pouvait être perçu, reparut au bout de cinq heures et la guérison évolua normalement. Plus heureux, Glauner [5] constata la persistance du pouls immédiatement après la suture d'une fente, longue de deux centimètres, située sur le tiers inférieur de l'artère humérale.

Enfin, dans un cas de section jusqu'à l'os des parties molles de la face antérieure de l'avant-bras, Delanglade [6] a suturé les deux bouts de l'artère *radiale* et ceux de l'artère *cubitale*, toutes deux coupées un travers de doigt au-dessous de leur origine. Il put constater le rétablissement immédiat de la circulation du membre, et, malgré l'infection du foyer, les sutures tinrent; on observa seulement un léger sphacèle des téguments antérieurs. « Il n'y a pas eu oblitération, mais simple rétrécissement suffisant à rendre le pouls imperceptible, car la circulation s'est rétablie dans l'avant-bras, chose impossible par les collatérales non existantes à ce niveau. »

Sans prétendre à un historique de la question, rappelons que

1. Ricard *in* Veau, *Gaz. des hôpitaux*, 14 mars 1901, p. 297.
2. Nélaton, *Soc. de Chirurgie*, 3 avril 1901.
3. Gérard Marchant, *Soc. de Chirurgie*, 6 juillet 1898, p. 747.
4. Torbance, *Annals of Surgery*, juillet 1904.
5. Glauner, *Deutsche med. Wochensch.*, 1904, n° 45.
6. Delanglade, *Soc. de Chirurgie*, 8 avril 1903.

le premier cas de suture artérielle appartiendrait à un médecin anglais, Hallowel, qui, d'après Jassinowsky [1], aurait suturé en 1759 l'artère cubitale blessée au cours d'une saignée. Il ne nous semble pas de plus qu'il nous appartienne de discuter la technique de l'intervention, — qu'il s'agisse de la suture par invagination préconisée par Murphy [2], lequel rapporte un exemple de résection suivie de suture de l'artère axillaire perforée par une balle de revolver, ou encore qu'il s'agisse de l'autoplastie vasculaire étudiée par Glück [3] et Payr [4], Jansen [5], sans oublier Bouglé [6].

d) Système nerveux. — Les *lésions traumatiques des nerfs du membre supérieur* dans nombre de cas ont échappé à un diagnostic précoce. Inutile de rappeler les surprises procurées par la paralysie du *circonflexe* après une luxation de l'épaule, celle du *radial* après une fracture de l'humérus, celles du *médian* et du *cubital* après les traumatismes du coude. Sans doute il paraît établi que la réparation de la *section nerveuse* réclame le même délai, que la suture ait été pratiquée primitivement ou secondairement. Mais plus l'intervention chirurgicale est retardée, plus tardivement débute la réparation nerveuse, et par suite le blessé méconnu ou non suturé est en droit de reprocher à son chirurgien la prolongation d'invalidité que lui procure une lésion dont il y a tout lieu de tenter la restauration le plus tôt possible, ceci, dans le but de réduire les désordres trophiques, conséquence de la suppression fonctionnelle du nerf blessé et aussi dans l'intérêt de l'opérateur, car la recherche du tronc nerveux dans le foyer traumatique récent est plus aisée qu'au milieu des tissus néoformés ou déformés d'une lésion ancienne.

L'examen systématique de l'innervation d'un membre après tout traumatisme susceptible d'avoir lésé les organes profonds, doit être pratiqué régulièrement. A cet effet, il importe que l'*électro-diagnostic* trouve sa place en chirurgie à côté du *radio-diagnostic* et vienne nous éclairer sur l'état des troncs nerveux traumatisés. La clinique, en effet, est insuffisante pour un diagnostic précis. La suppression de la sensibilité et de la motilité cliniquement reconnue n'autorise pas à conclure à la solution de continuité anatomique du tronc nerveux, voire même à sa contusion profonde. A ce point de vue, bien suggestives sont les nombreuses observations de *commotion des nerfs* par coup de feu

1. Jassinowsky, Inaug. Dissertat., Dorpat, 1889.
2. Murphy, *N. Y. med. Record*, 16 janvier 1897.
3. Glück, *Berliner Klinik*, juin 1898.
4. Payr. *Arch. f. klin. Chirurg.*, t. 62.
5. Jansen, *Arch. f. klin. Chirurg.*, t. 69, 1903, p. 938.
6. Bouglé, *Arch. de Méd. expér.*, mars 1901, p. 205.

relatées au cours des dernières guerres. Makins [1] en particulier, de sa pratique au Transvaal, conclut au rejet de l'intervention primitive, dans les cas de paralysie des troncs nerveux; cela parce que, cliniquement, le chirurgien ne peut différencier les cas où la guérison spontanée arrivera et ceux où elle fera défaut. Pareille conclusion ne saurait être tenue pour définitive, et il nous appartient de rechercher comment obtenir la précision du diagnostic anatomique.

Sans doute en cas de *plaie par coupure* ou même par *piqûre*, le diagnostic de l'atteinte du tronc nerveux pourra être posé; mais, si nous en sommes encore à noter comme intéressants les cas d'intervention primitive, trop nombreux sont les faits d'intervention secondaire pour *plaie des nerfs*. Or cette critique s'adresse plus encore aux *lésions nerveuses sous-cutanées*. Trop souvent, en effet, l'attention du chirurgien se concentre exclusivement sur la luxation de l'épaule ou du coude, sur la fracture humérale ou le traumatisme du poignet, et néglige la lésion du circonflexe, du médian, du radial ou du cubital.

Après une luxation de l'épaule, lorsque le *circonflexe* a été tiraillé, le rôle du chirurgien ne se borne pas à recourir au traitement électrique, il lui importe de prévenir le patient de l'existence d'une lésion, qui, une fois l'épaule remise, passe au premier plan; il serait même intéressant de préciser si parfois une correction chirurgicale primitive ne pourrait prévenir une paralysie définitive.

Toute fracture de l'humérus à sa partie moyenne doit éveiller la crainte d'une lésion du *radial* par la dislocation des fragments ou par compression du nerf entre la violence extérieure et la résistance osseuse. De même au coude, l'extrémité inférieure du fragment supérieur menace les nerfs préhuméraux : *médian* et *radial*; enfin les fractures et luxation du coude peuvent violenter le *cubital*, voire aussi le luxer de sa gouttière. Enfin, au poignet, nous trouvons relaté par Gallony [2] que Cameron et Grangee pratiquèrent l'extraction primitive du semi-lunaire luxé, parce qu'il comprimait le médian.

Certes, toutes les fois que le diagnostic de solution de continuité d'un tronc nerveux pourra être posé aussitôt l'accident, la suture primitive s'impose. Mais, si actuellement nous hésitons souvent entre le diagnostic de section et celui de contusion grave ou même légère, au lieu de baser sur lui une règle formelle, nous sommes réduits à considérer le trouble nerveux

1. Makins, *Surg. experiences in South Africa*, 1899-1900, p. 341.
2. Gallony, Thèse de Paris, 1901-1902.

comme une indication complémentaire d'intervention en cas de fracture avec déplacement. L'incision du foyer facilitera la réduction de l'os fracturé, supprimera le danger de tension du tronc nerveux sur une saillie fragmentaire, permettra de le suturer s'il est sectionné et d'intercaler entre lui et le foyer osseux des tissus sains qui préviendront son englobement dans le cal.

CONSERVATION PRIMITIVE. — MAIN.

Dans un récent article, Lejars [1], avec juste raison, a plaidé la cause de l'*intervention primitive conservatrice* dans le traitement des *plaies par écrasement de la main*. L'*expectation antiseptique*, qui constitua un grand progrès par rapport à l'amputation primitive, ne doit plus être la méthode de choix. « A remettre systématiquement à plus tard toute régularisation, à conserver côte à côte, en bloc, les parties mortifiées et flétries d'emblée et les tissus vivants, on gagne peu et l'on s'expose à perdre beaucoup, autrement dit à compromettre singulièrement le fonctionnement ultérieur de la main blessée, en voulant trop garder..... Ne savons-nous pas quel bon terrain *ces corps morts* préparent aux cultures microbiennes? Et, d'autre part, n'est-il pas démontré que, en dépit de toute détersion immédiate, il y a toujours des microbes dans les plaies de ce genre? » Comme le dit très bien Lejars, le chirurgien doit faire de la *conservation fonctionnelle*, c'est-à-dire qu'il doit être guidé par le sens des résultats définitifs utiles et l'expérience qui ressort de la pratique journalière. Ce n'est plus un pansement, c'est une opération sous anesthésie, voire même pour certains avec emploi de la bande d'Esmarch. On insistera sur le décapage antiseptique du pourtour de la plaie et l'irrigation aseptique de ses anfractuosités, cela va de soi; puis excision de tout ce qui est irrémédiablement voué à la mortification et même de tout ce qui, fonctionnellement, deviendra inutilisable; on visera à conserver de la mobilité aux jointures et aux tendons, de la solidité et de l'élasticité au revêtement cutané. Sans doute, d'emblée, le résultat de l'intervention primitive ne sera pas complet, mais il doit être tel que, secondairement, la correction des désordres soit possible.

Il nous paraît inutile de revenir ici sur la réparation immédiate des *lésions tendineuses*, voire encore sur la suture primitive des *filets nerveux* de la main; plus intéressante est la conservation d'un *segment digital* aux trois quarts sectionné ou même complè-

1. Lejars, *Semaine médicale*, 1er mars 1905, p. 98.

tement détaché. « Sans doute il est certains métiers où un doigt absent vaut mieux qu'un mauvais doigt qui ne serait qu'une amorce certaine à un traumatisme plus grave; mais combien d'autres cas où la conservation, même avec infériorité fonctionnelle, sera réellement utile et sera vivement souhaitée du blessé », écrit Besson [1] qui, à l'appui de cette manière de voir, donne des observations empruntées à la pratique de Duret et de Guermonprez; nous y ajouterons deux exemples de recollement de la dernière phalange d'un doigt rapportés par Carnot [2] et Secrétan [3]. C'est en particulier lorsqu'il s'agit du pouce que la conservation est de rigueur.

Conservation primitive. — Membre inférieur.

a) *Système ostéo-articulaire.* — Si la réduction primitive sous chloroforme des *luxations du membre inférieur* réclame du chirurgien autant, sinon plus, d'adresse que de force, il est cependant telle circonstance où l'effort nécessaire devient violent et par lui-même traumatise les parties. Or, en pareil cas, n'est-il pas logique de se demander si, dans l'état actuel de la chirurgie, la réduction à ciel ouvert ne serait pas préférable.

Pour la *hanche* luxée Trélat [4] conseille, en cas d'échec de la réduction non sanglante, de faire l'arthrotomie après avoir laissé le blessé se reposer quinze à vingt jours, des tentatives de réduction « qui l'ont toujours plus ou moins déprimé, en même temps qu'elles ont déterminé dans les tissus fibreux et musculaires de la région des lésions de contusion et d'attrition susceptibles de nuire au maintien de l'asepsie dans les foyers opératoires ». Mais est-il avantageux de pousser aussi loin les manœuvres de réduction par la méthode dite de douceur? Ne doit-on pas admettre que par une arthrotomie la reposition de la tête sera possible sans autre dégât que quelques sections des parties fibreuses? Si Severeanu [5], intervenant au troisième jour, a dû recourir à la résection de la tête fémorale, c'est peut-être parce qu'il fit dans une luxation ischio-iliaque une incision postérieure, laquelle ne lui permit pas de sectionner assez largement la capsule tordue sur son axe, et peut-être aussi eût-il pu s'aider de quelques ténotomies. Du reste, le résultat obtenu par notre

1. Besson, *Journ. des Sc. méd. de Lille*, 13 juin 1903.
2. Carnot, *Les médicaments hémostatiques*, p. 31.
3. Secrétan, *Rev. méd. de la Suisse romande*, 1903, p. 6.
4. Trélat, *IIe Congrès français de Chirurgie*, 1886, p. 315.
5. Severeanu, *IIe Congrès français de Chirurgie*, 1886, p. 339.

confrère montre qu'il n'y a pas lieu de redouter les accidents infectieux, mis en avant pour combattre l'intervention primitive. Nous ajouterons toutefois que cette décapitation d'une tête normale n'est qu'un pis-aller, mieux que le moignon du col même chantourné, la tête doit trouver sa place dans la cavité cotyloïde devant laquelle la capsule forme un rideau. C'est cet obstacle, plus encore que la résistance musculaire, qui doit être supprimé, et, pour l'atteindre, l'incision sera placée là où n'est pas la tête, c'est-à-dire elle sera antérieure dans les luxations postérieures et postérieure dans le déplacement antérieur.

La radiographie du reste parfois décèlera d'autres obstacles à la réduction par manœuvres externes; c'est une fracture du col, une fracture du bourrelet cotyloïdien, et alors l'indication d'agir chirurgicalement ne saurait guère être révoquée en doute.

A propos des *luxations du genou* il convient de laisser de côté les déplacements de la *rotule* qui, au point de vue réparation de ses désordres, peut être tenue pour un sésamoïde du tendon du quadriceps. Quant aux luxations du *tibia sur le fémur*, de règle elles se réduisent aisément sans qu'il soit besoin de déployer de force, aussi la question ne se pose pas, au même degré qu'à la hanche, de l'avantage d'une réduction ouverte et douce sur une réduction fermée et brutale.

Ce sont plutôt les complications primitives vasculaires et nerveuses qui, en cas de dislocation du genou, solliciteront les soucis du chirurgien, lequel fera bien de rechercher ces désordres sans attendre qu'ils s'imposent à son attention. Rossi [1], cependant, rapporte un cas de luxation incomplète en arrière avec rotation de la jambe en dehors, lequel nécessita le débridement d'une déchirure étroite de la capsule qui étranglait le condyle interne. Dans un autre ordre d'idées, Robson [2], en vue de prévenir la laxité consécutive du genou, n'hésite pas à ouvrir la jointure et à suturer les *ligaments croisés* rompus.

Enfin il nous semble que tout le monde étant d'accord sur l'utilité d'une intervention hâtive contre les *fragments osseux* ou les débris de *ménisques* transformés en *corps mobiles articulaires*, pas n'est besoin d'insister.

Plus intéressantes sont les multiples variétés des déplacements osseux au niveau du *cou-de-pied*; plus souvent, en effet, que les luxations précédentes elles solliciteront l'intervention chirurgicale primitive. Certes il ne saurait plus être question — comme il y a quelque vingt-cinq ans — d'amputation, alors même que la

1. Rossi, *Arch. di Ortopedia*, 1903, n° 1.
2. Robson, *Annals of Surgery*, 1903, n° 5.

coexistence d'une plaie articulaire justifierait les craintes d'infection. L'idéal c'est l'arthrotomie suivie de réduction par action directe sur l'os déplacé et mouvements combinés. Berger[1], entre autres chirurgiens, nous dit avoir pu, dans certains cas de luxation par retournement, réduire l'*astragale* et obtenir de bons résultats fonctionnels. Reynier [2], après un succès de réduction astragalienne par simple arthrotomie, attire l'attention sur le rôle que joue l'engagement de l'onglet postérieur dans la rainure calcanéenne dorsale, et pas n'est besoin de rappeler ici les recherches de Quénu. Sans doute l'on ne réussira pas toujours à reposer l'astragale, aussi en cas d'échec l'extirpation de cet os s'impose.

Pareille extirpation est encore à préconiser dans le cas de déplacement isolé des divers os du tarse, lorsque par la suture et l'enclouage on n'arrive pas à les faire tenir en place.

Enfin, à propos de luxation du *gros orteil* sur son métatarsien, la conduite à suivre, semblable à celle que réclame la luxation du pouce, se résume dans les tentatives de réduction suivant le procédé connu; en cas d'échec, la section du ligament glénoïdien, et au besoin la résection d'une partie de la tête métatarsienne (Quenu [3], Tachard [4]).

Pour si extraordinaire que la chose puisse paraître, la *fracture de l'extrémité supérieure du fémur* peut ne pas être soupçonnée, surtout quand la lésion résulte d'une cause, en apparence au moins, minime, tel un faux pas ou encore une simple chute par glissement. On porte alors le diagnostic d'entorse; la marche est permise ou même conseillée de bonne heure. Alors, ou bien la lésion s'accentue au point que bientôt le diagnostic s'impose, ou plus tardivement on reconnaît qu'il s'est développé une coxa vara (Gaudier [5]), ou simplement l'article reste douloureux et le membre impotent. Mais, si dès le début la radiographie a éclairé la situation, parfois l'indication d'intervenir primitivement pourra être discutée.

Durand et Destot [6], décrivant les *fractures parcellaires* de la tête fémorale par choc contre le rebord du cotyle, ont appelé l'attention sur leur gravité au point de vue fonctionnel. Le segment sphérique articulaire déformé traumatise à chaque mouvement la cavité synoviale cotyloïdienne, d'où une arthrite coxo-fémo-

1. Berger, *Soc. de Chirurgie*, 30 octobre 1901, p. 980.
2. Reynier, *Soc. de Chirurgie*, 19 février 1902, p. 248.
3. Quénu, *in* Garnier, Thèse Paris, 1893.
4. Tachard, *in* Vignol, *Rev. génér. de clinique et de thérap.*, 12 janvier 1895, p. 24.
5. Gaudier, *Soc. de Chirurg.*, 28 décembre 1904, p. 1089.
6. Durand et Destot, *Soc. de Chirurg. de Lyon*, 1903, p. 376.

rale et par suite un pronostic fonctionnel assez grave pour que, d'après les chirurgiens lyonnais, on puisse le schématiser en disant que de pareils blessés se comportent comme s'ils étaient atteints de demi-ankylose douloureuse de la hanche. Pareil désordre peut-il être prévenu par une intervention sanglante? exceptionnellement, au dire des auteurs précédents, dont Vallas partage la manière de voir. L'avenir nous dira s'il convient d'attendre, pour agir, la venue de douleurs vives, et s'il ne convient pas de préférer la simple extraction du fragment osseux à la résection typique de la tête fémorale.

A propos du *décollement épiphysaire* de l'extrémité supérieure du fémur, dans son rapport l'an dernier, Kirmisson[1] a posé la règle du traitement par l'extension continue dans la demi-flexion suivant le procédé de Hennequin, réservant l'extraction sanglante de la tête pour corriger les désordres articulaires qui ultérieurement peuvent se produire.

Lorsque la *fracture sous-capitale* ne s'accompagne pas d'*engrènement des fragments*, ce qui est la règle, comme la consolidation de la lésion osseuse ne peut être espérée, le chirurgien ou bien favorisera la production d'une pseudarthrose par le massage et les mouvements précoces, ou bien il enlèvera la tête fémorale. Cette dernière pratique est recommandée par Kocher[2] d'après les résultats obtenus par Fock, König et Wiffemann. Du reste, à l'appui de cette manière de voir parlent les observations relativement nombreuses d'extraction tardive; pour sa part Kocher en relate quatre cas. Sans doute l'on serait porté à préférer l'enclouage de la tête à son extraction, afin de restaurer l'extrémité articulaire; mais l'apport nutritif fourni par le seul ligament rond au segment capital détaché ne saurait suffire pour constituer un cal solide; de plus, le chirurgien n'ayant pas de prise sur ce fragment, la réduction exacte de la fracture est difficile, voire même parfois impossible, d'où un enchevillement en position défectueuse. Plus simple, la résection constitue le traitement de choix. S'il existe des contre-indications opératoires, en particulier l'âge avancé du patient, alors on aura recours à l'immobilisation et à l'extension combinées avec le repos; mais sitôt les douleurs disparues, le blessé devra bouger sa jambe et se lever le plus tôt possible, afin d'éviter la raideur articulaire et l'atrophie musculaire. Il favorisera ainsi la résorption éventuelle du fragment articulaire, son polissage et son adaptation fonctionnelle (Th. Kocher).

1. Kirmisson, *XVIIe Congrès français de Chirurgie*, 1904, p. 592.
2. Th. Kocher, *Les fractures de l'humérus et du fémur*, trad. Senn., 1904, p. 205.

Dans le cas de fracture du col *avec engrènement*, ce qui est la règle lorsque la fracture est extracapsulaire, la correction du désordre osseux mérite d'être tentée si la déformation du levier coudé est assez prononcée pour entraîner une gêne fonctionnelle appréciable. Celle-ci résulte et du raccourcissement et surtout de la rotation qui accompagne l'engrènement; aussi Langenbeck comme Tillaux déjà, donnait le conseil de réduire, et à l'appui de cette pratique entre autres Southam [1] fournit un cas heureux. Certes pareille manière de faire va à l'encontre de la règle classique du respect de l'engrènement, auquel on attribue l'avantage de la formation d'un cal osseux. Mais le fait de Southam, — et du reste il en est de même des fractures sans engrènement consolidées — prouve que la consolidation est possible, alors même que les segments osseux sont simplement juxtaposés en position normale. A cela d'ailleurs rien d'étonnant, si l'on tient compte de l'épais revêtement périosto-ligamenteux du col fémoral.

Parfois même l'intervention pourrait être plus complexe et l'ouverture du foyer fracturaire ne doit pas être condamnée *a priori*, à preuve une observation de Dollinger [2] qui, au vingt-cinquième jour d'une fracture, enleva une série d'esquilles intra- et péri-articulaires, puis sutura le col au grand trochanter.

Sans doute après réduction non sanglante, l'extension continue suffit d'ordinaire à maintenir la réduction, mais en cas d'échec, ou même pour permettre le lever précoce du patient avec un appareil de marche, l'on pourrait recourir à l'enclouage, une cheville d'ivoire ou de métal traversant le grand trochanter et s'enfonçant dans le col.

Kocher rapporte qu'il a employé cette méthode dans un cas où il s'agissait de corriger une fracture intertrochantérienne déjà solidement guérie et le résultat obtenu fut excellent. Kœnig, Trendelenburg, Rosencrantz ont également eu recours à l'enclouage au moyen de vis d'acier ou de cheville d'ivoire pendant que la réduction était maintenue par des tractions manuelles. Cette pratique mériterait d'être mise à l'épreuve; il n'est pas en effet indifférent de laisser le col se consolider sous un angle anormal. La preuve au besoin en serait fournie par les cas d'intervention secondaire qui seront rapportés plus loin. Au point de vue opératoire même, l'intervention primitive est plus rationnelle que l'intervention tardive; la première vise la restauration d'un col fémoral simplement fracturé, non encore modifié par l'évolution

1. Southam, *The Lancet*, 17 novembre 1894, p. 1151.
2. Dollinger, *Zentralbl. f. Chir.*, 1891, p. 456.
3. Rosencrantz, Inaug. Diss. Würzburg, 1900.

naturelle de la lésion osseuse, tandis que la seconde met le chirurgien aux prises non seulement avec les désordres osseux, mais encore avec les transformations subies par les tissus périarticulaires.

Il semble que chez nous, pour bon nombre de chirurgiens, la méthode de traitement des *fractures diaphysaires du fémur* est définitivement réglée. Elle comporte l'utilisation de l'appareil d'Hennequin. Si l'on en juge même par les discussions, en particulier par celle soulevée à la Société de Chirurgie en juin 1903, il ne serait plus permis de chercher mieux que cet excellent appareil. Cependant, pour si parfaits que soient les résultats qu'il fournit, il est passible d'une première critique : il exige le séjour au lit, séjour prolongé, puisque Berger[1] estime qu'on ne doit pas permettre au « malade de se lever avant le centième jour ». Tout appareil de marche qui permettra au patient de reprendre rapidement son activité, s'il procure une consolidation exacte, méritera d'être adopté, soit à titre de prolongement de l'appareil d'Hennequin lorsque la consolidation en bonne position aura déjà une certaine solidité, soit mieux encore, si la chose est possible, à titre de premier appareil. Chez nous Delbet[2] a pris la défense de cette pratique qui à l'étranger depuis longtemps est à l'étude sans, il faut le reconnaître, avoir encore fourni un modèle d'appareil tout à fait satisfaisant en tant que pratique courante. Il s'agit en effet plutôt de véritables appareils de prothèse que de simples appareils applicables par le chirurgien lui-même. Nous ne devons toutefois pas oublier que Sorel[3], au XIVe Congrès, nous a décrit un appareil plâtré, permettant le traitement ambulatoire de la fracture du fémur.

En second lieu toutes les fractures diaphysaires fémorales ne sont pas réductibles par l'extension continue. Mon collègue Mignon[4] en a fourni un exemple; il s'agissait comme de règle d'une interposition musculaire dont l'intervention sanglante eut aisément raison. En pareil cas, après refoulement ou excision des parties molles interposées, la réduction devient facile, mais pour la maintenir faut-il poser la question de la suture osseuse? Bien que chez le blessé de Mignon les fragments eussent été réunis par un fil d'argent, l'affrontement ne persista pas, et après guérison il existait un centimètre de raccourcissement. Du reste rien n'est difficile comme de relier bout à bout deux cylindres de diamètre restreint; le procédé idéal, le procédé du tenon engagé

1. Berger, *IXe Congrès français de Chirurgie*, 1895, p. 603.
2. Delbet, *Soc. de Chirurg.*, 3 juin 1903.
3. Sorel, *XIVe Congrès français de Chirurgie*, 1901, p. 918.
4. Mignon, *Soc. de Chirurg.*, 15 mai 1902.

dans le canal médullaire ne paraît pas avoir tenu ses promesses depuis que Bircher[1] le préconisait et bien que Heydenreich[2] ait pu citer quelques cas heureux de son emploi.

A l'avenir il appartient de rendre pratique le *traitement ambulatoire* de la fracture diaphysaire du fémur, et pour quelques cas de trouver un mode de *suture* osseuse efficace.

Dès maintenant l'on peut croire que la suture de la diaphyse fémorale serait avantageuse dans les cas de fracture spiroïde du *tiers supérieur*, surtout si l'on désirait les traiter par la déambulation. De même, au *tiers inférieur* de l'os, il n'est pas inutile de faire ressortir l'importance de la réduction de la fracture sus-condylienne. Le fragment inférieur, incliné en arrière par son extrémité supérieure, menace le paquet vasculo-nerveux, tandis que sa surface articulaire, la jambe étant en extension, repose en flexion sur le plateau tibial, et par suite limite la flexion du genou. La correction est très difficile à maintenir même par l'extension continue, aussi Socin conseille-t-il la suture des fragments ou leur enchevillement central. A cette pratique, il est vrai, dans le but de supprimer la traction du triceps sural qui maintient déplacé le fragment inférieur, Bryant et Trèves préfèrent la ténotomie du tendon d'Achille, plus simple et parfois suffisante. A l'appui toutefois de la suture nous invoquerons un fait de fracture sus-condylienne du fémur rapporté par notre camarade Sieur[3], qui intervint, il est vrai, au bout d'un mois, poussé par un défaut de consolidation dû à une interposition musculaire. Deux incisions latérales permirent de dégager les fragments, et après difficile relèvement du postérieur, de les unir par la suture métallique dite à cadres. Dans ce cas l'intervention eût été aussi acceptable primitive que secondaire.

Des fractures de la *rotule* nous ne dirons rien pour le moment : leur suture est la règle; elles seront du reste signalées à propos des lésions de l'appareil musculo-tendineux du membre inférieur. Retenons cependant que l'intervention destinée à suturer la rotule procure de plus le gros bénéfice de vider l'article du sang qu'il renferme. Or, l'hémarthrose se retrouve avec ses inconvénients dans les autres fractures du genou, *fractures fémorales* ou *tibiales*, et, en bonne logique, désormais on ne saurait plus à leur propos objecter contre l'intervention préventive l'ouverture de l'articulation avec ses dangers.

Voici du reste un passage du rapport de Berger au congrès de

1. Bircher, *XV*e *Congrès de l'Association allemande de Chirurgie*, 1886.
2. Heydenreich, *IX*e *Congrès français de Chirurgie*, 1895, p. 591.
3. Sieur, *Arch. de médec. et de pharm. militaires*, mars 1905, p. 252.

1895 (p. 617) : Dans les cas « où le trait de la fracture intéresse l'articulation même, il n'est que trop habituel de voir survenir une ankylose ou tout au moins une limitation très étroite des mouvements du genou : ces complications sont dues en partie au défaut de coaptation exacte des fragments, au cal irrégulier et exubérant qui se produit, et aux adhérences articulaires consécutives à l'hémarthrose qui accompagne la fracture. Pourrait-on empêcher la production de ces lésions par une restitution *ad integrum* des parties, permettant de remettre exactement dans leurs rapports normaux les condyles fémoraux, de les maintenir en bonne position en les traversant avec des chevilles d'ivoire ou d'os aseptique et conduisant peut-être aussi à vider le genou des caillots sanguins qui le distendent? La chose est possible ». Dix ans se sont écoulés et désormais sans aucune restriction cette réponse est l'expression de la vérité. Déjà Berger cite le cas d'un opéré de Walther[1] chez lequel le condyle interne, complètement séparé du fémur, était luxé en arrière dans le creux poplité, tandis que le condyle externe, également isolé, était resté en place. Grâce à la suture des fragments l'un à l'autre, le résultat obtenu fut très bon puisque le blessé put reprendre son métier de parqueteur. Cette observation doit inciter dans les cas de fracture unicondylienne à pratiquer l'enclouage en sus de l'arthrotomie destinée à la vidange de l'hémarthrose.

Enfin la question du traitement du *décollement épiphysaire* de l'extrémité inférieure du fémur ayant été traitée au Congrès de l'an dernier, il me suffit de vous renvoyer au rapport de Kirmisson[2] et aux communications de Reboul[3] et de Broca[4].

A l'égard des fractures de l'*extrémité supérieure du tibia*, la conduite chirurgicale peut être calquée sur celle que réclament les lésions de l'épiphyse inférieure du fémur. En cas d'échec de la réduction non sanglante, la suture est indiquée. Reboul[5], en 1896, vous a fourni un exemple de suture après arrachement de la tubérosité tibiale antérieure et des parties adjacentes. Il y avait eu luxation du fragment osseux et enclavement dans l'articulation du genou. Revu au bout de sept mois, l'opéré marchait, montait les escaliers avec la plus grande aisance.

Comme les lésions de la tête tibiale provoquent une infiltration, voire même un épanchement sanguin parfois très considérable qui, du creux poplité s'étend à la jambe, à la cuisse, même au

1. Walther, *Soc. de Chirurg.*, 1895, p. 318.
2. Kirmisson, *XVIIe Congrès français de Chirurgie*, 1904, p. 580.
3. Reboul, *XVIIe Congrès français de Chirurgie*, 1904, p. 617.
4. Broca, *XVIIe Congrès français de Chirurgie*, 1904, p. 629.
5. Reboul, *Xe Congrès français de Chirurgie*, 1896, p. 794.

bassin, il peut être indiqué d'intervenir en raison des troubles circulatoires qu'entraîne la compression des vaisseaux intacts par le sang épanché et infiltré. Ouvrir et vider, là où le sang est collecté, puis fermer ou rétrécir l'incision au besoin sur un tamponnement, telle est la conduite à tenir, conduite qui du reste s'impose encore plus impérieusement si le sang provient et de l'os et d'un gros vaisseau lésé.

C'est encore à propos des traumatismes du genou qu'il doit être question des *fractures de l'extrémité supérieure du péroné*. Nous rapporterons au chapitre des lésions nerveuses une observation de suture de l'apophyse styloïde par notre camarade Dubujadoux [1], dans un cas très complexe de luxations du genou en dedans avec arrachement de l'apophyse styloïde du péroné et rupture du nerf sciatique poplité externe. Du reste ce qu'écrivait Berger en 1895 [2] est encore de mise ici : « Il y a quelque temps déjà que Weir [3], avait signalé dans les fractures du péroné qui siègent tout en haut, à son col, immédiatement au-dessous de la tête de cet os, le déplacement difficile à réduire qui tient à l'action du biceps, et les conséquences que ce déplacement peut avoir, en déterminant la compression du nerf sciatique poplité externe. Pour éviter les accidents dus à cette complication, il avait proposé d'inciser le foyer de fracture, de réduire et de suturer les fragments. Cette conduite, Mikulicz [4] l'a suivie, quoiqu'il n'y eût dans son cas, ni douleurs indiquant une compression nerveuse, ni même une irréductibilité absolue. L'opération, qui n'intéresse nullement l'articulation du genou, est simple et sans grande importance; je ne verrais nul inconvénient à y recourir si des phénomènes analogues à ceux qui ont été signalés par Weir en indiquaient l'emploi. »

Le *traitement des fractures diaphysaires de la jambe* soulève deux questions : 1° l'utilisation des *appareils de marche*; 2° le maintien de la coaptation des fragments par la *suture*.

Il appartient à Reclus de soutenir la thèse de la déambulation dans le traitement des fractures de jambe, et de faire triompher cette pratique qui chez nous n'est pas encore estimée à sa juste valeur. Elle permet cependant au patient de vaquer à ses occupations, et assure une guérison plus rapide. « Le mouvement, la marche entretiennent la vitalité des muscles, la mobilité des tendons, et lorsque le malade sort de son appareil, ce n'est pas un impotent qu'il faut soigner et masser, c'est un individu qui

1. Dubujadoux, *Soc. de Chirurg.*, 20 fév. 1901, p. 180.
2. Berger, *IXe Congr. fr. de chir.*, 1895, p. 613.
3. Weir, *New-York med. journ.*, mai 1888.
4. Mikulicz, *Arch. f. klin. Chirurg.*, 1894, t. XLIX, Hft. II, p. 397.

peut immédiatement se livrer à la marche (Reclus[1]). » Sans doute l'application de l'appareil de Reclus exige de la part du chirurgien et de ses aides une attention qui malheureusement — il faut bien le reconnaître — est loin d'être la règle dans l'application des appareils plâtrés ordinairement utilisés. Faut-il voir là la raison de son peu de faveur? Quoi qu'il en soit, l'on ne peut nier que le fracturé marchant avec ou même sans canne est en meilleure posture que celui qui ne quitte le lit que grâce à deux béquilles : du reste, chez l'un comme chez l'autre, l'appareil dont la vérification radiographique a dû être faite sitôt l'application, sera surveillé et changé s'il vient à ne plus maintenir correctement le membre blessé.

La contention de la fracture est en effet à la jambe, dans nombre de cas, le point délicat du traitement. Inutile, croyons-nous, de discuter encore l'aide que donnent à ce point de vue la pointe de Malgaigne, l'appareil de B. Anger, voire encore la ténotomie du tendon d'Achille. Dans l'état actuel de la chirurgie chez nous, l'extension continue dans l'appareil d'Hennequin modifié ou non par Felizet[2] ou par Ombredanne[3] pour les cas difficiles compte le plus de partisans, mais un mouvement se dessine en faveur de la suture que Arbuthnot Lane[4] et Roux (de Brignolles)[5] préconisèrent presque simultanément dès 1894 comme méthode générale pour la cure des fractures obliques de la jambe. Des deux méthodes : extension continue ou suture, la première est un pis-aller, la seconde en tous points lui reste préférable.

Revenant une fois de plus à la remarquable communication de Berger au Congrès de 1895, nous y trouvons longuement traitée la question de l'irréductibilité de *certaines fractures de jambe* et de *l'opportunité de substituer la suture aux moyens généralement employés pour obtenir leur consolidation*. Comme conclusion il y est dit que l'intervention opératoire doit être réservée « pour les cas où plusieurs jours de soins assidus et personnels ont convaincu le chirurgien traitant qu'une consolidation en bonne forme ne saurait être obtenue par ce moyen. En se conduisant de la sorte on arrivera à reconnaître que cette éventualité ne se réalisera presque jamais[6] ». A l'encontre de cette prévision un certain nombre de chirurgiens et tout particulièrement Tuffier[7] ont notablement élargi les indications de la suture. Déjà Routier en 1895

1. Reclus, *Soc. de Chirurg.*, 3 juin 1903, p. 1160.
2. Felizet, *Soc. de Chirurg.*, 22 février 1905, p. 208.
3. Ombredanne, *Soc. de Chirurg.*, 8 février 1905, p. 134.
4. Arbuthnot Lane, *Clinic. Transact.*, 1894, XXVII, p. 167.
5. Roux (de Brignolles), *Soc. de Chir.*, 1894, p. 513.
6. Berger, *IXe Congr. français de chirurg.*, 1895, p. 612.
7. Tuffier et Loubet, *Congrès de chirurgie de Bruxelles*, 1902.

mettait en opposition « les mauvais résultats que lui ont donnés un certain nombre de fractures fermées traitées par les moyens usuels, et ceux plus satisfaisants de fractures à peu près semblables mais ouvertes, et pour lesquelles il a pu faire une sorte de toilette du foyer de la fracture ». Sans donner sur ce point un historique complet, il convient toutefois de relater le peu de succès de la communication de Thiéry [1] au XIVe Congrès en 1901 sur le traitement des fractures simples obliques du tibia par la suture osseuse. Et cependant Tuffier, Routier, Quénu en ont publié des observations. La simplification apportée au manuel opératoire de la suture par l'utilisation des agrafes de Jacoel [2] modifiées par Dujarier [3], est une raison de plus pour pousser les chirurgiens à y recourir; cela d'autant mieux que la fixation artificielle des fragments procure une garantie de plus pour l'utilisation par le fracturé d'un appareil de marche qui lui rendra son activité.

A propos de la suture du tibia, Lucas Championnière [4] a très justement fait remarquer que, même avec un certain chevauchement décelé par la radiographie, les fracturés de jambe marchent bien, aussi ne saurait-il être question de suturer toutes les fractures de jambe; d'autant que la suture ne met pas à l'abri d'une consolidation défectueuse si le maintien de la correction n'est pas surveillé, à preuve un cas intéressant de Picqué [5]. Seules sont en cause les fractures dont la réduction est difficilement maintenue avec un minimum de déplacement que le chirurgien doit savoir apprécier; de même, celles qui auront réclamé une intervention en raison même de leur irréductibilité par les manœuvres externes, seront suturées, si après réduction elles rentrent dans la catégorie précédente. Dans le cas contraire on serait tenté de s'en abstenir, tout au moins si l'on en croit l'opinion de certains chirurgiens qui accusent la suture osseuse de retarder la consolidation. Cette opinion demanderait à être contrôlée, de même que l'accusation de retard de consolidation portée contre la simple ouverture du foyer osseux, retard attribué à l'évacuation du sang interposé entre les deux fragments. Plus importante nous semble être la crainte d'infection chirurgicale de la lésion; mais, si à notre époque le chirurgien doit toujours y penser, il ne doit plus se laisser arrêter par elle.

Sous le nom de *fracture sus-malléolaire* Destot [6] décrit une

1. Thiéry, *XIVe Congr. français de Chirurg.*, 1901, p. 921.
2. Jacoel, thèse Paris, 1902-1903.
3. Dujarier, *Rev. de Chirurgie*, 1904, t. XXX, p. 180.
4. Lucas Championnière, *XIVe Congr. français de Chirurg.*, 1901, p. 923.
5. Picqué, *Soc. de Chirurgie*, 31 janvier 1905, p. 82.
6. Destot, *Soc. de Chirurgie de Lyon*, 1903, t. VI, p. 118.

variété de fracture épiphysaire tibiale par écrasement, mais sans pénétration du fragment supérieur dans le bloc épiphysaire, lequel forme un seul morceau ballant avec le pied. Or, en raison de l'impossibilité presque absolue de réduire et de maintenir la réduction, notre collègue se demande si une intervention hâtive, lorsque le diagnostic est absolument établi par la radiographie, ne serait pas indiquée, alors même qu'il n'existe pas de plaie. A cette question Durand répond par l'affirmative et préconise l'emploi des agrafes de Jacoel.

De cette fracture sus-malléolaire mérite d'être rapproché le *décollement épiphysaire traumatique de l'extrémité inférieure du tibia*; Blanc[1] en a relevé 48 cas, dont un remarquable exemple de guérison après réduction exacte non sanglante emprunté à la pratique de Jaboulay.

Les *fractures malléolaires* ou mieux les *fractures de l'extrémité inférieure de la jambe*, comme l'écrit Destot[2], sont peut-être les plus difficiles à diagnostiquer, et à cela rien d'étonnant, si l'on tient compte de leurs multiples variétés. Elles ont donné lieu à de nombreuses interventions secondaires, aussi est-il logique de se demander si, pour un certain nombre de ces cas, il n'eût pas mieux valu réparer la lésion primitive, plutôt que d'être réduit à corriger le désordre ultérieur. Dans ces fractures en effet on ne doit pas se contenter d'une réduction approximative et il faut à tout prix obtenir une contention parfaite. Grâce à l'anesthésie générale et aux appareils plâtrés bien appliqués et radiographiquement surveillés, on réussit souvent. Toutefois, si l'irréductibilité de la lésion dans un cas donné est complète, résultant par exemple de l'interposition entre les surfaces articulaires de ce fragment cunéiforme de la face externe du tibia sur lequel Verneuil et Trélat ont appelé l'attention, pourquoi ne pas l'extraire?

Résumant, semble-t-il, la manière de voir des chirurgiens lyonnais, notre camarade Vialle[3] conclut à la réduction et à l'immobilisation, dans le cas d'*arrachement malléolaire* ou *fracture bimalléolaire avec ouverture de l'article*, s'il n'y a pas d'infection; au cas contraire, à l'ablation de l'astragale comme moyen de drainage ou même à la simple ablation des malléoles fracturées comminutivement. Dans le cas de fracture malléolaire comminutive avec fracture ou luxation de l'astragale, il y a lieu de faire la résection tibio-tarsiennne intéressant l'astragale et les malléoles. Enfin, s'il s'agit d'une fracture spiroïde avec plaie articulaire, la

1. Blanc, thèse de Lyon, 1903-1904.
2. Destot, Soc. *de Chirurg. de Lyon*, 1902, p. 24.
3. Vialle, thèse de Lyon, 1898-99.

résection des fragments est d'abord à tenter avant de recourir à la résection tibio-tarsienne.

Notons toutefois que Durand[1], à propos d'une fracture par éclatement de l'extrémité inférieure du tibia avec divulsion en fourche des deux fragments antérieur et postérieur, après avoir pesé les avantages d'une réduction sanglante, hésita à y recourir par crainte de l'infection de l'articulation et des tissus voisins contus, œdématiés, se défendant fort mal et d'une susceptibilité à laquelle celle du péritoine ne saurait être comparée. Par contre Vallas et Fochier n'auraient pas été éloignés d'intervenir.

L'ablation de l'*astragale* doit-elle constituer le traitement de choix dans les fractures de cet os? Albertin[2], après examen d'une série de radiographies et d'observations cliniques, comme Vallas et Gangolphe, admet que l'on est en droit de poser cette question à laquelle Destot[3] fait une réponse affirmative. Pour Destot, lorsque la fracture intéresse le corps et la poulie astragalienne, le pronostic est bien plus bénin quand simultanément la surface articulaire tibiale est lésée que lorsqu'elle est intacte. Ce fait en apparence paradoxal s'explique parce que, grâce à la lésion des deux surfaces articulaires, les fragments osseux s'emboîtent et s'adaptent pour constituer une véritable pseudarthrose; tandis que si l'une des deux est seule altérée, la dénivellation et le défaut de concordance d'une seule surface détermine par frottement une arthrite pouvant aboutir à l'ankylose après une longue période de gêne de la marche. Mieux vaut donc d'emblée, en pareil cas, enlever l'astragale. On pourra peut-être temporiser, si l'extrémité tibiale, s'étant écrasée sur l'astragale, forme un bloc osseux qui après guérison ankylosera la jointure; alors la position respective des deux segments ankylosés (jambe et pied) réglera le pronostic. L'on pourra encore être tenté de surseoir à l'intervention dans les cas de fracture du col sans énucléation de la tête, parce qu'alors le pronostic fonctionnel est d'autant moins grave que le trait de fracture est plus antérieur; en effet les ostéophytes qui se forment à son niveau constituent une cale d'autant plus éloignée de l'article tibio-astragalien que la lésion est elle-même plus antérieure (Vallas[4]).

En regard de la gravité fonctionnelle des fractures de l'astragale, Albertin[5] montre que les fractures du *calcaneum*, même comminutives, et modifiant profondément la forme de l'os, guérissent en

1. Durand, *Soc. de Chirurg. de Lyon*, 1901, p. 260.
2. Albertin, *Soc. de Chirurg. de Lyon*, 1902, p. 7 et p. 23.
3. Destot, *Soc. de Chirurg. de Lyon*, 1903, p. 264.
4. Vallas, *Soc. de Chirurg. de Lyon*, 1902, p. 58.
5. Albertin, *Soc. de Chirurg. de Lyon*, 1902, p. 39.

deux, trois ou quatre mois avec un bon résultat fonctionnel par le traitement habituel. Destot[1], toutefois, fait observer que le pronostic des fractures partielles est plus sérieux que celui de l'éclatement de l'os. C'est ainsi que la fracture de la grosse apophyse peut s'accompagner d'un déplacement tel que l'astragale porte à faux, que la fracture de la petite apophyse peut provoquer de la compression du paquet vasculo-nerveux. De pareils désordres à notre connaissance n'ont pas encore été l'objet de tentatives de réparation primitive.

b) *Système musculo-tendineux.* — Certaines lésions traumatiques du système musculo-tendineux du membre inférieur sont en règle générale justiciables d'une intervention primitive : en tête se rangent les *ruptures de l'appareil extenseur de la jambe*, tendons sus- et sous-rotuliens avec leur sésamoïde, la rotule.

Au Ve Congrès de Chirurgie, en 1891, Chipault (père[2]) présenta une note sur deux cas de suture des tendons sus- et sous-rotuliens de la rotule, suture secondaire, il est vrai ; mais notre confrère posa l'indication de l'intervention précoce, immédiatement post-traumatique si possible. A l'appui de cette manière de voir il rapporta les faits publiés jusqu'alors de suture des tendon et ligament rotulien sectionnés dans une plaie ou simplement rupturés sous la peau. La question a été reprise depuis[3], et malgré les exemples de guérison par la méthode non sanglante (Guinard, Routier, Lejars), il nous paraît, d'après notre expérience, que la suture doit être pratiquée lorsque l'on désire une guérison rapide. Elle est tout aussi indiquée que la suture de la *rotule rupturée* : or celle-ci n'est plus guère discutée pour peu que la déchirure des ailerons ait permis un large écartement des fragments. Sans doute, ainsi que nous l'avons déjà rappelé, l'ouverture du genou doit être pratiquée avec les précautions d'usage et, sans pour cela s'abstenir, le chirurgien fera bien de se rappeler qu'en moins de six mois, dans les hôpitaux de Paris, Berger[4] a pu jadis relever comme conséquences de sutures rotuliennes : deux suppurations aboutissant à l'ankylose du genou, et deux amputations dont une suivie de mort. Mais ce serait sortir de notre sujet que de répéter ici les arguments donnés pour et contre cette opération, voire même de donner les multiples procédés utilisés. Sur ce dernier point nous nous contenterons d'indiquer comme préférable pour

1. Destot, *Soc. de Chirurg. de Lyon*, 1902, p. 41.
2. Chipault, *Ve Congr. français de Chirurg.*, 1891, p. 603.
3. Grilliat, thèse de Lyon, 1899-1900. Malhéné, thèse de Paris, 1899-1900. Guillaume, *Arch. gén. de Médec.*, 31 janvier 1905, p. 274. Quénu et Duval, *Rev. de Chirurgie*, 10 février 1905, p. 170.
4. Berger, *Société de Chirurgie*, 25 février 1903, p. 264.

la restauration primitive de la rotule, la simple suture des ailerons et du revêtement fibreux rotulien.

Pour être moins fréquentes, les ruptures du *moyen adducteur*, du *biceps fémoral*, du *triceps sural*, avec hématome et écartement des lèvres de la déchirure musculaire justifient encore l'intervention immédiate. Celle-ci débarrassera le foyer du sang épanché et, dans la mesure du possible, rapprochera par des sutures en étages les bouts musculaires ou tendineux. Inutile d'insister sur l'utilité de prévenir ainsi la transformation de la rupture en pseudo-hernie musculaire.

Si les *sections des tendons avec plaie cutanée* réclament sans discussion la suture immédiate, *les luxations de la rotule* et la *luxation des tendons péroniers* méritent d'attirer l'attention. En général l'on est intervenu tardivement, alors cependant que, ici encore, mieux vaut agir de bonne heure, la lésion n'étant guère spontanément curable — et exposant aux *luxations récidivantes*.

Pour ce qui est des *luxations de la rotule*, notre camarade Cahier[1] écrit : « La réduction obtenue, le genou sera immobilisé dans une gouttière ordinaire ou un plâtre pendant cinq à six semaines; plus tard et pendant plusieurs mois la jointure sera maintenue par une genouillère élastique ou munie de crampons d'arrêt ». Ne serait-il pas plus logique d'intervenir d'emblée pour reconstituer ici, comme après la fracture rotulienne, par la suture, l'appareil ligamenteux déchiré? C'est là du reste la thèse soutenue par Chevrier[2].

De même, dans le cas de *luxation des tendons péroniers latéraux*, il est indiqué de pratiquer d'emblée, comme Albert (1879), l'évidement de la gouttière péronéale et la fixation des tendons sous la gaine périostéo-fibreuse, ou encore le renforcement de la saillie malléolaire par rabattement d'un lambeau périostéo-osseux, comme le conseille Lannelongue[3]. Ces opérations, qui ont été préconisées pour parer aux inconvénients de la luxation récidivante, seraient tout aussi efficaces comme moyens de prévenir cette infirmité.

c) *Système vasculaire.* — Quoique, *a priori*, les *vaisseaux* du membre inférieur semblent devoir offrir un champ favorable à l'activité des partisans de la *suture* des solutions de continuité des parois artérielles et veineuses, en France tout au moins, la majorité des chirurgiens jusqu'ici reste fidèle à la *ligature*. Certes, réparer la lésion sans interrompre le cours du sang dans le vais-

1. Cahier, *Traité de Chirurg. clin. et opérat.*, t. III, p. 282, 1896.
2. Chevrier, thèse de Paris, 1903-1904.
3. Tellier, thèse de Lyon, 1899-1900.

seau, constitue le traitement idéal. On objecte, il est vrai, à la suture qu'elle est délicate et longue, que parfois elle aboutit par faute de technique à l'oblitération vasculaire et que, en cas de succès, elle laisse un point faible, menace d'anévrysme. Pareilles objections en somme n'auraient pas grande valeur, s'il était démontré que l'obstacle apporté à la circulation par la ligature offrait de sérieux inconvénients. Or, pour ce qui est du *réseau veineux*, Houzel[1], après les chirurgiens du siècle dernier, préconise la double ligature parce que, même pour les grosses veines, elle est sans danger, ainsi que J. Bœckel[2] l'avait déjà établi, à condition, cela va sans dire, qu'il n'y ait pas infection; celle-ci du reste ne plaiderait pas en faveur de la suture rejetée par Forgues et Reclus[3], par Lejars[4], etc. La suppléance est la règle, même si le fil est posé sur la terminaison de la veine fémorale commune. Ce serait toutefois de l'exagération que de condamner formellement la suture d'une plaie de la veine fémorale, Braschet[5], déjà en 1895, a pu en réunir sept cas, et Houzel lui-même l'admet pour les plaies veineuses linéaires, parallèles à l'axe du vaisseau, d'une étendue pas trop considérable et d'un abord facile.

D'une façon générale encore la suppléance est la règle dans le *réseau artériel* du membre inférieur, et entre autres preuves nous citerons une observation de Jaboulay[6] qui, ayant jeté une ligature double sur l'artère fémorale et l'artère circonflexe iliaque blessées par coup de couteau porté au pli de l'aine, nota un rétablissement rapide de la circulation collatérale, si bien que, au bout de vingt-quatre heures, la différence de température des deux membres ne dépassait pas un demi-degré. Notre confrère appelle, il est vrai, l'attention sur l'excellent état des artères de son opéré, qui était jeune. Par contre, chez un sujet scléreux, on devrait craindre une insuffisance de dilatabilité du réseau artériel après ligature du tronc principal, et par suite préférer la suture. Sans doute Delbet[7] signale bien après suture d'une plaie latérale de la fémorale une oblitération à distance par un caillot, détaché selon toute vraisemblance d'un point perforant; mais c'est là un accident évitable. D'ailleurs Jensen[8] rapporte un fait heureux de résection, suivi de suture circulaire après invagination du bout central dans le bout périphérique de l'artère fémorale, perforée dans le triangle de

1. Houzel, *Rev. de Chirurgie*, 1903, p. 285.
2. J. Bœckel, *Rev. de Chirurgie*, 1881, p. 119.
3. Forgues et Reclus, *Thérapeutique chirurgicale*, 1892, p. 334.
4. Lejars, *Chirurgie d'urgence*, 1901, p. 378.
5. Braschet, thèse de Bordeaux, 1895.
6. Jaboulay, *Semaine médicale*, 1902, p. 405.
7. Delbet, *Soc. de Chirurgie*, 25 mars 1903, p. 347.
8. G. Jensen, *Arch. f. klin. Chirurg.*, 1903, t. 69, p. 938.

Scarpa par une balle dont les deux trous de passage ne laissaient subsister que deux ponts étroits dans la paroi vasculaire. La veine fémorale profonde, fissurée latéralement, fut, elle aussi, suturée. L'intervention fut pratiquée dix-huit jours après la blessure; le pouls reparut dans la pédieuse.

C'est également à la suite d'une section par balle de l'artère poplitée que Fergusson[1] a pratiqué, après avivement des bouts du vaisseau, l'invagination du supérieur dans l'inférieur. Aussitôt supprimée l'hémostase provisoire, le pouls fut perçu au cou-de-pied; malheureusement, quarante et une heures après l'intervention, un embolus se traduisit par une douleur soudaine et vive dans le mollet et la disparition subite de la coloration et de la sensibilité dans le pied qui dut subir ultérieurement une amputation partielle pour gangrène.

Il est cependant logique que les chirurgiens tentent, dans les cas qui se présentent favorablement, de substituer la suture à la ligature de la fémorale ou de la poplitée. Comme tentative, sans doute plus hasardeuse en clinique, les expériences chez l'animal autorisent à signaler la substitution d'un segment de la veine collatérale à l'artère broyée sur une certaine longueur. Rares, il est vrai, seront les cas où la veine aura conservé son intégrité, alors que l'artère voisine aura été détruite dans ces conditions. Peut-être, par contre, pareille *transplantation veino-artérielle* trouverait-elle sa place dans quelques cas d'oblitération de l'artère poplitée par rupture de ses tuniques internes, lésion dont on connaît la gravité au point de vue de la nutrition du membre. La gravité du désordre autorise une pareille tentative, et, puisque nous en sommes au chapitre des tentatives, il nous paraît curieux de signaler un procédé de Vincent[2], procédé que l'auteur donne comme une « pure conception hypothétique », en vue de parer aux dangers du broiement de l'artère fémorale.

« Pour les déchirures et délabrements étendus, je chercherais, écrit Vincent, à rétablir le cours du sang entre les deux bouts au moyen d'un tube de verre, fixé dans la lumière du vaisseau, comme on le fait dans certaines expériences de physiologie. Ce tube serait laissé en place jusqu'à la formation d'un canal de tissu conjonctif autour de lui. La vie du membre serait ainsi sauvée; la diminution de la circulation fémorale, par la présence du tube, forcerait les collatérales à se distendre, et, dans les cas heureux, il se pourrait que l'on obtînt ainsi une circulation collatérale suffisante, alors même qu'après l'ablation du tube le canal cicatriciel formé

1. Fergusson, *Annals of Surgery*, mai 1903.
2. Vincent, *Soc. de Chirurgie de Lyon*, 24 juillet 1902, p. 330.

autour de lui tendrait à s'oblitérer spontanément, ou que, dans le cas contraire d'expansion en sac anévrysmal de ce canal, on fût contraint d'en rechercher l'oblitération par la compression manuelle ou instrumentale, ou d'en pratiquer l'ablation. »

L'avenir montrera quelle est la valeur réelle de ces diverses tentatives de restauration vasculaire, mais, dès maintenant, il convient de ne pas oublier que, dans le trouble circulatoire périphérique, après rupture ou oblitération d'un tronc principal artériel ou veineux, un élément pronostique de haute importance se déduit de l'état des parties molles circonvoisines. Cet état juge en effet la possibilité du rétablissement plus ou moins rapide de la circulation collatérale. Or, si le chirurgien est incapable de restaurer les parties molles violemment contuses, il lui est possible de venir en aide à l'effort circulatoire en diminuant ou supprimant le sang infiltré ou épanché, lequel, par la tension des tissus, oblitère ce qui, du réseau vasculaire, est resté intact. De là l'indication d'une large ouverture du foyer traumatique, sous la protection, cela va sans dire, d'une stricte asepsie.

Il est enfin une condition du traumatisme vasculaire qui plaide pour les tentatives de maintien de la lumière des vaisseaux, c'est la *lésion simultanée de l'artère et de la veine fémorale commune.* Kirmisson[1] en a bien montré la gravité, et, à propos d'un opéré de Villard, son élève Leclerc[2] relate sur huit cas cinq morts par gangrène, tandis que la ligature des deux vaisseaux superficiels compte une mort par gangrène et sept guérisons. A noter toutefois que le blessé de Villard, quatre mois après l'opération, présentait les troubles de la claudication intermittente.

d) *Système nerveux.* — Après ce que nous avons dit dans le chapitre relatif au membre supérieur à propos de l'intervention opératoire primitive destinée à porter remède aux lésions des *troncs nerveux*, nous pouvons ici être brefs. Inutile d'insister à nouveau sur la difficulté et l'importance du diagnostic anatomique du désordre, la solution de continuité du nerf seule réclamant la suture primitive. Du fait sans doute de la suppuration de la plaie, l'observation suivante de Dum[3] ne saurait être donnée comme un exemple parfait de ce que doit être le résultat de l'opération. Le *sciatique* ayant été sectionné accidentellement fut suturé au bout de quarante-huit heures; la plaie suppura. Six semaines plus tard on note une amélioration de la sensibilité dans le domaine du nerf; après dix mois la paralysie motrice est assez diminuée pour que

1. Kirmisson, *Rev. de Chirurgie*, 1886.
2. Leclerc, *Lyon médical*, 16 oct. 1904, p. 592.
3. Dum, *Journ. of the amer. med. Assoc.*, 16 mai 1903.

le patient puisse reprendre son travail de laboureur et, vu quatre ans et demi après l'accident, il présente une légère parésie et atrophie des muscles antérieurs du mollet, une parésie sensitive dans le domaine du nerf saphène majeur et du plantaire externe, une légère exagération du réflexe du genou, enfin un mal perforant au talon.

Il nous convient encore de rappeler une observation de rupture du *nerf sciatique poplité externe* dont le bout central n'ayant pu être retrouvé, le bout périphérique fut inclus dans le sciatique poplité interne par notre camarade Dubujadoux[1]. Six mois après la blessure et l'intervention, le blessé marchait facilement, le bout du pied traînant légèrement et le relèvement du bord externe restant incomplet; il persistait une zone d'anesthésie sur le dos du pied, mais il n'existait pas de troubles trophiques.

A titre de remarque générale, nous nous permettrons de demander que dans les observations si intéressantes d'intervention sur les troncs nerveux, les résultats éloignés soient décrits avec une précision physiologique absolue. A cette condition seule l'estimation de leur valeur sera possible.

II. — Conservation prolongée.

Depuis l'accident il s'est passé quelques heures, quelques jours peut-être; la période écoulée n'a pas amené de modifications importantes dans l'état anatomique de la blessure. Elle a été mise à profit par le chirurgien pour prendre connaissance du désordre, pour le réparer dans la mesure du possible. La conservation primitive est chose acquise; désormais, connaissant son point de départ et le but qu'il vise, le praticien prolonge sa tentative de conservation. Sur sa route, toutefois, des difficultés se présenteront, et celles-ci peut-être l'empêcheront de persévérer et d'obtenir la *consolidation de l'accident*, c'est-à-dire la substitution, à la lésion traumatique primitive essentiellement modifiable, d'une lésion définitive, autant que l'on peut tenir pour définitif un état des tissus vivants.

Comme *limites de la conservation prolongée* se présentent : 1° les *accidents infectieux* qui, rebelles à toute résistance du patient et du médecin, menacent de causer la mort.

2° Les *désordres locaux* définitivement irréparables et tels que le membre conservé menace de n'être finalement qu'un fardeau pour le blessé.

1. Dubujadoux, *Soc. de Chirurg.*, 20 février 1901, p. 180.

Tout particulièrement préoccupante pour le chirurgien se présente la question de la lutte contre l'*infection*. Elle doit être envisagée d'un double point de vue. L'infection se localise surtout dans le foyer traumatique qu'elle aggrave, ou bien elle retentit sur l'état général du blessé.

Or, si l'attaque directe du foyer infecté par les *procédés chirurgicaux* — incisions et drainages — donne des résultats, le *traitement médical* de l'infection générale n'a guère fait de progrès. Inutile de vous rappeler le rapport que vous a fait Vallas[1] sur le traitement du *tétanos déclaré*, si ce n'est pour constater une fois de plus que, en pareil cas, l'abdication de la conservation en faveur de l'amputation entraîne un sacrifice trop souvent inutile. Seul mériterait confiance un sérum efficace; celui que nous possédons barre bien la route au mal, mais ne le guérit pas quand la toxine imprègne les centres bulbaires.

Nuls encore sont les progrès de la thérapeutique destinée à neutraliser les effets généraux de l'infection par les *streptocoques*, *staphylocoques*, *vibrions septiques*, en un mot par les microbes qui, pullulant au niveau d'une plaie, intoxiquent ou envahissent l'économie. Des sérums antistreptococciques, antistaphylococciques, il n'y a plus à parler jusqu'à nouvel avis de la part des bactériologistes. En outre, la voie nouvelle, qui avait conduit à expérimenter le collargol, ressemble malheureusement à une fausse route, et les données récentes sur l'utilité des ferments, des levûres, réclament confirmation.

C'est à l'économie de se défendre contre l'infection; le chirurgien, au besoin, en stimulera les efforts par l'excitation de tel ou tel organe; il surveillera les péripéties de la lutte et jugera du moment où il devient indispensable de supprimer la source même du danger. Affaire d'expérience chirurgicale, une pareille décision ne saurait être discutée ici dans les détails de pathologie propres à chacune des hypothèses que justifierait la clinique des traumatismes des membres.

En second lieu, aggravée ou non par les désordres infectieux, la lésion traumatique, le cas échéant, peut être responsable de l'échec des tentatives de conservation, tentatives plus ou moins prolongées, mais aboutissant à une amputation destinée à débarrasser le patient d'un membre gênant. Il ne suffit pas, en effet, qu'un membre soit *inutile* pour mériter d'être sacrifié; mais un membre peut-il être simplement inutile?

Complètement paralysé, le *membre supérieur* ne rend plus ses services habituels; mais, appendu au tronc, il concourt à son équi-

1. Vallas, *XVe Congrès français de Chirurgie*, 1902, p. 545.

libre; de plus, une fois supprimé, la prothèse ne le remplace par aucun appareil satisfaisant. Rares au total doivent être les cas d'amputation traumatique du membre supérieur, en dehors de ceux d'exérèse réclamée par les menaces d'infection générale.

Une main conservée, si peu utile soit-elle, en thèse générale, vaut mieux qu'une main artificielle. Contre cet aphorisme une seule objection mérite considération, c'est la *douleur*. Mais la douleur est chose individuelle, sous la dépendance de l'état du centre nerveux récepteur tout aussi bien que de l'intensité de l'excitation périphérique imprimée et transmise. Avant donc de se décider à chercher dans l'abandon de la conservation un soulagement pour le blessé, le chirurgien s'assurera que l'amputation ne laissera pas subsister des conducteurs nerveux malades ou encore des centres « lancés ».

Ces considérations relatives au phénomène douleur s'appliquent également aux tentatives de conservation d'un *membre inférieur* traumatisé. Celui-ci n'intervient pas au même titre que ses congénères supérieurs dans l'équilibre du tronc; inutile, il devient un lourd fardeau que porte le patient. Enfin si l'on met en regard les services que peut rendre telle jambe conservée ou tel appareil de prothèse, la limite des tentatives de conservation ne saurait être reportée aussi loin pour les membres inférieurs que pour les supérieurs. Le pied ne vaut pas la main.

Ainsi esquissées les *limites* de la conservation prolongée, voyons les *procédés* qu'elle utilise pour arriver à son but, qui est, à défaut de la *réparation anatomique*, tout au moins la *restauration* ou la *suppléance fonctionnelle*.

Ce rapport ne saurait avoir la prétention de passer en revue les procédés de traitement applicables aux diverses manifestations locales de l'*infection* dans les membres traumatisés. Il doit simplement constater que le chirurgien ne possède pas encore le moyen de détruire sur place les microbes sans détruire les éléments des tissus. Puisse une communication au Congrès nous apprendre que cette lacune thérapeutique est enfin comblée.

Pas plus que le traitement local des lésions infectées, les soins réclamés par la surveillance du traitement primitivement appliqué aux traumatismes non infectés ne sauraient nous arrêter. Sur ce point, si l'accord n'est pas complet, les divergences du moins sont d'ordre secondaire et portent moins sur les principes que sur les détails d'application. Plus intéressante est la question des *soins complémentaires* et des *interventions complémentaires* que réclament les trauma, en vue de modifier dans un sens favorable l'évolution de la réparation anatomique ou de la restauration fonctionnelle.

a) Soins complémentaires. — Dans les conditions de la vie normale, le corps humain est soumis aux influences physiques multiples du milieu qui l'entoure; c'est en bonne partie grâce à ces excitations incessantes que les organes se constituent et fonctionnent. Or, n'est-il pas logique de faire intervenir ces mêmes agents pour réparer les tissus que le traumatisme a modifiés, de recourir aux ressources de la *physicothérapie*. Ce mot, qui sonne encore à nos oreilles d'une façon quelque peu barbare, désigne l'utilisation thérapeutique des agents physiques. Certes, dans cet ordre d'idées les progrès réalisés sont considérables, mais il reste encore fort à faire. La *massothérapie*, la *mécanothérapie*, l'*hydrothérapie*, la *thermothérapie*, la *photothérapie*, l'*électrothérapie*, la *radiothérapie* sont loin d'avoir déjà donné tout ce que les blessés sont en droit d'attendre de leurs effets.

Pas n'est besoin de vous rappeler sous l'impulsion de quel maître la *massothérapie* a pris, dans la chirurgie française, la place qui lui revenait pour le traitement des traumatismes. Ne se limitant pas au massage manuel, mais utilisant aussi certains appareils, elle produit des effets mécaniques bien réels : assouplissement des muscles et des ligaments, destruction des adhérences inflammatoires, dégorgement des capillaires, rentrée dans la circulation des liquides extravasés, etc. De plus on lui reconnaît des effets d'ordre trophique, par transmission au centre trophique de la région massée des excitations subies par les filets nerveux qui l'innervent.

La *mécanothérapie*[1] vise à provoquer des mouvements précis dans les seuls organes qui en ont besoin, et de plus elle cherche un dosage rigoureux avec progression graduée et individualisée de la mobilisation des parties. La localisation et le dosage du mouvement sont obtenus à l'aide d'engins mécaniques d'une extrême précision, actionnés tantôt par une force motrice étrangère au sujet (mouvements passifs), tantôt par le sujet lui-même (mouvements actifs).

Les effets locaux les plus remarquables des mouvements actifs et passifs se font sentir sur les articulations, dont ils entretiennent ou remettent en état les conditions anatomiques indispensables au fonctionnement articulaire. Plus encore cette mobilisation peut créer de toutes pièces une fausse articulation, par exemple après une luxation non réduite. Mais, à côté de ces effets bien connus, il en est d'autres : pour les mouvements actifs, ceux-ci consistent dans l'accroissement de l'activité circu-

1. Consulter Berger et Banzet, *Traité de chirurgie orthopédique*, 1904.

latoire au sein du muscle, dans l'excitation locale des filets nerveux qui l'animent, d'où l'augmentation de ses échanges organiques. Les mouvements passifs assouplissent le tissu musculaire, luttent contre la douleur et la contracture; leur effet circulatoire est aussi manifeste, ils retentissent sur les nerfs avec cette particularité qu'ils sont sédatifs, tandis que les mouvements voulus excitent les centres nerveux.

L'*hydrothérapie*, c'est-à-dire la méthode de traitement des malades par l'eau, comprend comme procédés chirurgicaux les bains et les douches. Elle utilise l'eau ordinaire ou certaines eaux minérales. En réalité l'eau agit sur tous les tissus par le mouvement, par la chaleur, sans doute aussi par certaines actions encore mal définies de l'électricité et de la radio-activité. L'hydrothérapie s'allie au massage et à la mécanothérapie, ainsi qu'en témoigne la pratique de plus en plus adoptée dans les stations thermales. Certainement nous aurions beaucoup à apprendre si, à l'instar de nos confrères médecins, nous allions étudier sur place le fonctionnement de la chirurgie thermale.

Trop peu étudiées sont encore les ressources de la *photothérapie*[1], de l'*aérothérapie*[2] et de la *thermothérapie*, pour que nous puissions faire plus que de signaler leur existence. Plus importante, l'*électrothérapie*[3] est l'utilisation, dans un but thérapeutique, de l'une quelconque des formes de l'électricité appliquée directement au corps de l'homme. La méthode est complexe. *galvanisation*, *voltaïsation sinusoïdale*, *faradisation*, *franklinisation*, telles sont les modalités électriques dont le chirurgien doit connaître les indications et les contre-indications. Si, par suite des progrès de l'acte opératoire, l'électrothérapie a perdu, avec la cure des anévrysmes, l'une des plus brillantes de ses applications de jadis, son domaine chirurgical, limité même au traitement des suites traumatiques, est encore vaste et important : les muscles, les articulations, les nerfs, dans certains cas, peuvent en subir avantageusement les effets.

Le rayonnement émis par une ampoule de Crokes en activité n'est pas moins complexe que la lumière solaire. Il existe une infinité de rayons de Röntgen qui diffèrent entre eux par leur inégal pouvoir de pénétration : quelques-uns sont absorbés par la peau et agissent uniquement sur elle, d'autres traversent le corps sans être arrêtés et n'abandonnent à peu près rien qui puisse être transformé en énergie chimique; d'autres, enfin, plus

1. O. Bernhard, *Munch. med. Wochensch.*, 5 janvier 1904.
2. H. Wagner, *Zentralblatt f. Chirurg.*, 12 décembre 1903.
3. Bordier, *Précis d'électrothérapie*, 2e édit., 1902.

intéressants, jouissent de propriétés intermédiaires. Déjà utilisés pour le traitement du cancer, ce sont sans doute ces derniers qui sont analgésiques. Mais quelle est, ou plutôt quelle sera la valeur de la *radiothérapie*[1] à l'égard des tissus des membres traumatisés, nous ne saurions le dire.

Des quelques considérations précédentes, ne ressort-il pas que nous devons nous demander si l'*organisation actuelle* des moyens d'action de la chirurgie conservatrice est à la hauteur des résultats que l'on en doit attendre. Signe des temps sans doute, la coopération s'impose désormais dans le domaine de l'activité chirurgicale; le chirurgien ne saurait plus, comme par le passé, s'isoler pour l'exercice de son art, et suffire par sa seule valeur personnelle aux multiples desiderata des traumatismes qui s'offrent à lui. Il lui faut un milieu dont il sera l'âme, il doit être le chef d'une collectivité dont il réglera les efforts en vue du résultat à obtenir. Ce résultat dépend et de la précision du diagnostic et de la perfection du traitement : pour l'un comme pour l'autre, le chirurgien doit utiliser des procédés dont la mise en œuvre peut, après instructions données, pour certains au moins, être confiée à des aides spécialisés; mais la surveillance des effets produits, la suspension des actions thérapeutiques prescrites, enfin l'estimation du résultat définitif obtenu, tout cela incombe au chirurgien en personne.

Une pareille collaboration chirurgicale ne profite pas au seul blessé, elle est une condition indispensable du progrès de la chirurgie, elle seule permet la prise d'observations complètes, c'est-à-dire réellement instructives.

b) Réparation par intervention opératoire. — Grâce à la mise en œuvre des multiples procédés de la physicothérapie, la conservation prolongée aboutit souvent dans les membres blessés à la restauration ou à la suppléance fonctionnelle; il n'est même pas rare que chez l'enfant elle procure la réparation anatomique et, chez l'adulte, l'adaptation anatomique des parties traumatisées. Toutefois il est des cas où pareils résultats heureux ne sauraient être obtenus. Certaines lésions traumatiques non réparées primitivement entraînent une infirmité définitive, par exemple une section nerveuse ou tendineuse non suturée, une luxation articulaire non réduite... Dans d'autres cas, indépendamment même de toute considération relative aux désordres infectieux, il est, dans l'évolution du trauma vers la réparation anatomique des tissus lésés, telles modifications fâcheuses que seule une intervention chirurgicale plus ou moins hâtive est capable de prévenir ou de

1. Belot, *La radiothérapie*, 1904.

combattre. Ce sera l'englobement d'un nerf dans un cal de fracture, la formation d'un anévrysme, la non-consolidation d'une fracture. Inutile de multiplier ces exemples qui viennent d'eux-mêmes à l'esprit du chirurgien et posent la question plus encore du *moment* de l'intervention opératoire que de sa *légitimité*. Celle-ci, en effet, dans nombre de cas, ne saurait être sérieusement discutée : les faits publiés ne montrent-ils pas que, de moins en moins, les chirurgiens et les blessés se résignent à l'abstention, quand une opération offre quelque chance d'être utile? Cette utilité est du reste de plus en plus démontrée par les résultats que procure une technique sans cesse perfectionnée. Par contre le principe d'importance si capitale : *principiis obsta*, n'est pas encore admis avec assez de rigueur.

On tergiverse longtemps avant de se résoudre à l'intervention chirurgicale, on attend des soins chirurgicaux plus qu'ils ne peuvent donner. Ainsi, pour en revenir aux exemples précédents, est-il logique de laisser se compléter, avant d'agir, l'étranglement du tronc nerveux? L'anévrysme une fois constaté, faut-il le laisser grossir? A propos des retards de consolidation, est-il indiqué d'épuiser la série des moyens non sanglants, alors qu'une intervention peut seule être efficace, comme dans les cas d'une interposition musculaire? De plus, la précocité de l'intervention est encore indiquée par les altérations anatomiques qui menacent de se surajouter à la lésion traumatique primitive en cas de luxations, de sections nerveuses... non réparées primitivement.

Inutile d'insister, le progrès à réaliser consiste à porter hâtivement un diagnostic anatomique assez précis pour établir de bonne heure, le cas échéant, la nécessité ou tout au moins la supériorité de l'acte chirurgical sur les autres procédés du traitement conservateur prolongé.

Conservation prolongée. Réparation par intervention opératoire. — Membre supérieur.

a) Système ostéo-articulaire. — Déjà, au Congrès de 1893, comme conclusion de cinq observations de *luxations anciennes non réduites de l'épaule*, qu'il avait traitées, Pollosson [1] avançait que « la méthode de réduction par opération sanglante doit être préférée aux grandes tentatives de force qui donnent des morts sous anesthésie, des arrachements du membre, et, si elles réussissent, ordinairement de mauvais résultats fonctionnels ultérieurs ». Relativement

1. Pollosson, *VIIe Congrès de Chirurgie*, 1893, p. 393.

aux indications de la réduction sanglante et de la réduction non sanglante, notre collègue estimait qu'on pourra tenter la première, puis recourir à la seconde, si la réduction est impossible ou présente de grandes difficultés.

D'une façon générale, à propos de la réduction des luxations anciennes, on doit constater que l'effort mécanique n'a d'efficacité que s'il rompt ou déchire les obstacles constitués par les parties molles. Il est par suite plus ou moins brutal; en tout cas il est aveugle et ne tient nul compte de la valeur fonctionnelle des tissus qui résistent. Cela ne suffit-il pas pour faire préférer à une pareille manœuvre l'intervention sanglante? De plus, certaines luxations sont irréductibles du fait de désordres auxquels seul l'instrument tranchant est capable de remédier : telles sont les oblitérations fibreuses des cavités articulaires, les déformations des surfaces articulaires. De plus, et ceci est affaire de procédé opératoire, est-ce que sous la garantie de l'œil et du doigt le chirurgien ne portera pas la libération là où il convient, évitant la lésion de tel ou tel organe d'utilité incontestable? Or, grâce à la radiographie, le diagnostic clinique est devenu plus précis, et par là même facilite le plan opératoire. Il semble donc que, en particulier pour l'épaule anciennement luxée, les manœuvres de réduction ne doivent guère dépasser en violence ce qu'elles seraient si le désordre était de date récente. En agissant ainsi, le chirurgien, s'il échoue, n'aggrave pas la lésion, ne lui surajoute pas un foyer traumatique d'infection facile.

Cela admis, il ne saurait plus être question de réduire la luxation ancienne de l'épaule par des sections sous-cutanées de brides musculaires ou fibreuses, comme Mollière[1] le conseillait au Congrès de 1886. Une ouverture large de la région articulaire permettra d'accéder sur la tête et la glénoïde, de libérer ou d'abraser les parties molles transformées[2], de modeler ou même de réséquer[3] les parties osseuses déformées ou primitivement fracturées[4]. Inutile d'insister, sinon pour signaler l'importance des soins post-opératoires. Pareille pratique, à notre époque du reste, n'est plus guère discutée. Il en est de même de la conduite à tenir dans le cas de *luxation récidivante*, contre laquelle la capsuloraphie suivant un plan vertical, d'après le procédé de Ricard, donne d'excellents résultats, ainsi que l'établissait, récemment encore, un rapport de Picqué[5] à la Société de Chirurgie.

1. Mollière, *VIIe Congrès français de Chirurgie*, 1886, p. 299.
2. Severeano, *VIIe Congrès français de Chirurgie*, 1893, p. 389.
3. Mac Cormac, *VIIe Congrès français de Chirurgie*, p. 384.
4. Villar, *VIIe Congrès français de Chirurgie*, 1895, p. 671.
5. Picqué, *Soc. de Chirurgie*, 11 janvier 1905, p. 10.

Pour ce qui est de l'*ankylose de l'épaule*, il importe avant d'agir de préciser l'état des parties molles péri-articulaires : de leur valeur fonctionnelle dépend en effet l'indication opératoire. Les muscles scapulaires ont-ils subi une complète transformation fibreuse? inutile d'agir; car, pour que l'articulation rende des services, il faut, en plus des surfaces de roulement, un appareil moteur. Or, le chirurgien, qui peut réparer les premières, est incapable après disparition de renouveler le second. De cette constatation ressort par suite l'importance d'une intervention précoce, et alors se pose la question de savoir si la résection doit être large ou économique. La première ne fournit pas toujours un résultat satisfaisant (Quénu, Delbet [1]), aussi a-t-on pu préconiser la résection économique avec interposition musculaire (Coville, Nelaton [2]), ou encore, lorsque persiste la tête cartilagineuse de l'humérus, sa réapplication sur l'extrémité diaphysaire après résection (Tuffier [3]). Quel que soit le procédé employé, c'est, croyons-nous, surtout l'état de l'appareil moteur qui influence le résultat définitif : reconstituer dans la mesure du possible les insertions des muscles scapulaires, puis ultérieurement développer leur vitalité, telles doivent être deux préoccupations capitales pour le chirurgien.

Dans le cas d'ankylose de l'épaule en abduction exagérée, le rapprochement du bras contre le tronc peut être gêné par la rencontre de l'angle inférieur de l'omoplate et la crête des apophyses épineuses. Si par le fait de l'atrophie musculaire la résection ne peut restaurer la mobilité de la jointure, l'*ostéotomie du col huméral* corrigera l'attitude vicieuse et replacera le membre dans la position verticale.

Enfin pour quelques cas se posera la question de la *prothèse de l'épaule* par un appareil caché au milieu des parties molles, suivant la pratique autrefois recommandée surtout par Glück. Péan [4], au Congrès de 1895, donnant des nouvelles d'un réséqué de l'épaule pour arthrite tuberculeuse chez lequel il avait placé un appareil de Michaels en caoutchouc durci et platine iridié, apprit que son opéré, après avoir récupéré tous les mouvements de la jointure, vit se produire des fistules. L'appareil dut être enlevé; il était entouré d'un étui osseux de nouvelle formation assez résistant pour maintenir au membre sa longueur et sa solidité. Cette curieuse tentative de prothèse ne paraît pas avoir

1. Quénu, Delbet, *Soc. de Chirurg.*, 30 décembre 1903, p. 1185
2. Coville, Nélaton, *Soc. de Chirurgie*, p. 185.
3. Tuffier, *Soc. de Chirurgie*, 18 juin 1902, p. 687.
4. Péan, *Académie de Médecine*, 13 mars 1894, p. 267; et *XI*e *Congrès de Chirurgie*, 1895, p. 664.

suscité d'imitateurs et nous voyons plutôt accepter la conduite d'Ollier[1] qui, chez un blessé de la guerre de 1870-71, établit une *néarthrose cléido-humérale*, dont le fonctionnement deux ans passés après l'opération était fort remarquable. D'après le savant maître lyonnais, en cas d'impossibilité de réussir la suspension de l'humérus à la clavicule, on devrait tenter son attache à une côte, c'est-à-dire la constitution d'une *néarthrose costo-humérale*. Dans la thèse de Gentil[2] on trouvera l'indication du procédé de suspension cléido-humérale de Vallas. Peut-être serait-il encore utile de revenir au procédé imaginé par Delanglade[3], qui substitue à la portion humérale réséquée un fragment osseux emprunté à la clavicule. Chez un enfant de sept ans, après résection extra-périostée de la moitié supérieure de l'humérus pour néoplasme, notre confrère libéra la clavicule des insertions du grand pectoral et du trapèze, sectionna l'os en dehors du sterno-mastoïdien, détacha le sous-clavier et les ligaments conoïde et trapézoïde; puis, le segment claviculaire ayant pivoté autour de l'article acromio-claviculaire, son extrémité interne devenue inférieure fut fixée à l'extrémité supérieure du fragment huméral conservé. L'enfant guérit avec un aplatissement considérable du moignon de l'épaule, un raccourcissement du bras de sept centimètres; mais, grâce à une pseudarthrose serrée cléido-humérale, les mouvements actifs de l'humérus étaient possibles.

A propos des *fractures parcellaires anciennes de la tête humérale*, il n'est peut-être pas inutile d'appeler l'attention sur l'opinion de Deutschländer[4] qui, dans un cas de gêne considérable des mouvements de l'épaule provoquée par une fracture de la grosse tubérosité avec épaississement et élargissement de la coracoïde, incrimina la contracture du sous-scapulaire, et, par suite, conseilla de compléter la résection des deux saillies osseuses par la ténotomie et l'allongement plastique du tendon de ce muscle.

Lorsqu'on se trouve en présence d'une ancienne *fracture du col chirurgical* de l'humérus avec déplacement, Kocher, dans son livre déjà cité, conseille d'intervenir, car, surtout chez les sujets jeunes, l'opération lui a donné des résultats parfaits. Au cas où la consolidation est déjà osseuse, à travers une incision située sur le bord antérieur du deltoïde, la saillie du cal est mise à nu et l'on en résèque tout ce qui gêne mécaniquement les mouvements de l'épaule. Si, par contre, la consolidation est encore fibreuse,

1. Ollier, *Académie des Sciences*, 31 mai 1898; et *Revue de Chirurgie*, 10 juillet 1899.
2. Gentil, thèse de Lyon, 1904.
3. Delanglade, *Soc. de Chirurgie*, 3 juin 1904, p. 622.
4. Deutschländer, *Deutsch. med. Wochensch.*, 1904, n° 16.

l'intervention visera la réduction des fragments, réduction qui le plus souvent est gênée par les traînées du périoste, tendues, épaissies, voire même transformées en jetées osseuses qu'il faut rompre et au besoin détacher au ciseau.

Pour ce qui est de la *fracture diaphysaire de l'humérus*, si on laisse de côté la complication d'englobement du radial, la *pseudarthrose* se présente comme un désordre justiciable de l'action chirurgicale. Sans négliger de parti pris les moyens non sanglants du traitement des retards de consolidation, sans discuter la valeur des injections de sang dans l'ancien foyer de fracture que Bier [1] préconisait récemment encore, il nous semble que les résultats de ces tentatives ne doivent pas être attendus pendant longtemps, et que l'intervention opératoire hâtive est à préconiser. J. Bœckel [2], à deux reprises, nous a signalé l'heureux résultat, constaté à longue échéance, d'une intervention pour pseudarthrose par interposition musculaire traitée par l'avivement des fragments et leur réunion au moyen d'une vis d'acier. De son côté, Redard [3], en 1895, a préconisé après Quénu [4] la suture au moyen d'attelles d'aluminium, tandis que Le Prévost [5] avait fourni un exemple de guérison par simple avivement. Mais, pour établir qu'à notre époque la cure de la pseudarthrose humérale présente encore des difficultés, nous devons signaler que Bardenheuer et Teinen [6] ont dû, dans un cas, recourir à la transplantation d'une esquille, longue de dix centimètres, empruntée à la troisième côte et transportée avec sa doublure de périoste, de tissu musculaire et de peau, de façon à être placée sur les extrémités fragmentaires réunies par suture.

Enfin s'il convient, sans qu'il soit autrement besoin d'en rappeler l'intérêt, de rechercher la rigidité du levier huméral, il est cependant à noter que la disparition complète de ce dernier ne condamne pas le membre à l'impotence absolue. La preuve en est fournie par les exemples d'*ablation totale de l'humérus avec conservation du bras* rapportés dans la thèse de Galliot [7]. Parmi ceux-ci il nous plaît de citer les quatre cas de Cutter, Duret, Langenbeck et Polaillon, lesquels ont trait à des fractures par coup de feu. Ces faits, du reste, sont intéressants à un double point de vue, les premiers prouvant la possibilité d'une régéné-

1. Bier, *Med. klinik.*, décembre 1904.
2. J. Bœckel, *IIe Congrès français de Chirurgie*, 1886, p. 290, et IXe, 1895, p. 655.
3. Redard, *IXe Congrès français de Chirurgie*, 1895, p. 666.
4. Quénu, *in* thèse de Doizy, Lille, 1894.
5. Le Prévost, *IIIe Congrès français de Chirurgie*, 1888, p. 333.
6. Bardenheuer et Teinen, *Zeitsch. f. Chirurg.*, 1905, p. 30.
7. Galliot, thèse de Paris, 1901-1902.

ration plus ou moins utile du levier osseux, le dernier établissant que, même en l'absence de cette reproduction, le membre reste utile grâce à l'intégrité de la main.

Pour ce qui est des *fractures anciennes de l'extrémité inférieure de l'humérus*, ou même, d'une façon plus générale, des *fractures anciennes du coude*, lorsque la lésion est survenue chez l'enfant, la gêne fonctionnelle, après quelques mois, se réduit notablement; souvent même au bout d'un an et plus, le résultat est excellent (Mouchet [1]). A noter encore qu'il reste tel, même si dans les années suivantes il se produit des modifications dans les situations réciproques des axes du bras et de l'avant-bras, par suite de troubles de l'ostéogenèse, le *cubitus valgus*, le *cubitus varus* n'étant en général fâcheux qu'au point de vue esthétique. N'oublions pas toutefois la possibilité d'un retentissement de certaines de ces lésions sur les troncs nerveux, d'où l'indication d'agir ainsi qu'il sera dit plus loin. Enfin, dans quelques cas de cubitus varus, pour corriger la difformité qui résulte d'un angle ouvert en dedans d'une façon trop prononcée, il conviendra de pratiquer comme Tilanus l'*ostéotomie supra-condylienne transversale de l'humérus* en respectant les nerfs radial et cubital, intervention qui, du reste, sera exceptionnellement réclamée.

Chez l'adulte également on a cité des exemples de restauration fonctionnelle remarquable après fracture du coude, tel le fait rapporté par Albertin [2], de transport en bloc de l'épiphyse humérale sur le côté externe de l'humérus à cinq centimètres au moins de l'extrémité diaphysaire saillante sous la peau. Cependant, si le lecteur veut bien se reporter à ce qui a été dit à propos du traitement primitif de ces désordres, il saisira l'utilité de certaines interventions dans les cas de non-correction primitive.

Bérard [3], au bout de huit mois, constate chez un enfant une fracture épiphysaire avec fragment supérieur déplacé en avant et en bas et avec épiphyse humérale subluxée en haut et en arrière : la flexion de l'avant-bras était très limitée, l'extension à peu près impossible. Au lieu de pratiquer l'hémirésection humérale, comme c'est la règle en pareil cas, le chirurgien, par deux incisions latérales, mit à nu le cal, abrasa sa partie saillante, ne laissant entre les deux fragments qu'une traînée osseuse postérieure sous-périostée, assez malléable pour permettre la réduction qui fut maintenue par la seule flexion moyenne du coude. Le résultat final fut très satisfaisant.

1. Mouchet, thèse de Paris, 1898-1899.
2. Albertin, *Soc. de Chirurg. de Lyon*, 1903, p. 355.
3. Bérard, *Soc. de Chirurgie de Lyon*, 30 juin 1904.

Plus complexe fut l'intervention pratiquée par Gaudier[1] dans un cas analogue; pour obtenir la réduction de la fracture, après libération des fragments, le chirurgien Lillois dut réséquer un centimètre et demi du supérieur, et pour maintenir l'adaptation il plaça une agrafe de Jacoel en plus d'un fil d'argent. Le résultat, cette fois encore, fut très bon.

En fait, dans les cas de fractures sous-condyliennes mal réduites, si l'on arrive à temps, le cal étant encore mou, l'on aura recours à la disjonction des fragments et à leur réduction. Plus tard, comme le fait observer Buras, il convient de préciser si l'avant-bras butte contre une pointe diaphysaire, laquelle doit être réséquée, ou contre une saillie du cal, laquelle est susceptible de se résorber par les mouvements de la jointure, comme aussi de se reproduire si on l'évide. Enfin les faits précédents de Bérard et de Gaudier complètent les indications de cette thérapeutique.

En particulier les fractures anciennes de la *tête radiale* seront corrigées par la résection de cette dernière et l'ablation des ostéophytes surajoutées au cal. Du reste la tête radiale éclatée peut de plus être luxée (Vallas[2]) et alors son ablation s'impose; cette résection parfois encore sera à prévoir dans le cas de simple luxation, à moins que la reposition sanglante ne soit possible. Riese[3] l'a réussie dans un cas après ablation du ligament annulaire, des débris ossifiés du ligament latéral externe et dénudation de la moitié externe de l'extrémité humérale. Au bout de quatre mois la pronation était encore un peu gênée et la supination complète provoquait une légère subluxation en dehors. La résection de la tête aurait peut-être plus simplement fourni un résultat équivalent.

S'il s'agit d'une *luxation ancienne du coude*, c'est-à-dire d'une luxation datant de quelques semaines, un mois au plus, il y a tout avantage à intervenir chirurgicalement; c'est la donnée classique qu'adopte Nélaton[4] après avoir reconnu que les résultats de la réduction laborieusement obtenue par les tractions ne sont pas brillants. Sans doute, dans certains cas, il suffira de largement ouvrir la région, de sectionner ou réséquer les néo-formations fibreuses péri-articulaires, d'abraser les productions osseuses et, au besoin, avec l'aide d'un levier l'on réussira. C'est ce que recommandaient en 1886 Decés et Doyen[5] et plus tard Chandelux[6] d'après

1. Gaudier, *Soc. de Chirurgie de Lyon*, 30 juin 1904.
2. Vallas *in* Latarget et Gazet, *Lyon médical*, 13 sept. 1903, p. 404.
3. Riese, *XXXIIe Congrès de la Soc. allemande de Chirurgie*, juin 1903.
4. Nélaton *in* Duplay et Reclus, *Traité de Chirurgie*, 1891, p. 176.
5. Decès et Doyen, *IIe Congrès français de Chirurgie*, 1886, p. 319 et p. 323.
6. Chandelux *in* Roy, thèse de Lyon, 1898-1899.

les résultats de sa pratique. Lejars [1], plus récemment encore, en fournit deux exemples, tout en reconnaissant que ces réductions à ciel ouvert en général ne donnent pas de bons résultats, aussi se range-t-il à l'opinion qui semble généralement admise de recourir à la résection; résection large d'après Lucas Championnière et la plupart des chirurgiens français, sauf chez les enfants, ainsi que le préconise Kirmisson [2]. Déjà, Fochier [3], à propos des résections partielles chez ces derniers, faisait remarquer que si « on les compare aux résections systématiques totales, pratiquées dans des cas analogues, on voit que les résultats sont très supérieurs au double point de vue de la durée du traitement et du résultat définitif. »

Enfin la question de la résection du coude se pose encore dans les cas d'*ankylose traumatique* en extension ou même en flexion, dans le but de rendre au patient une jointure mobile. Pour éviter un retour de l'ankylose les chirurgiens ne se sont pas laissé séduire par l'ostéotomie trochléiforme de Defontaine [4]; même améliorée par l'interposition de parties molles entre les surfaces osseuses, comme l'a exécutée Berger [5]. La résection économique compte moins de partisans que la résection large, laquelle pourra porter sur la seule extrémité humérale quand l'article radio-cubital a conservé sa mobilité.

Les entraves à la mobilité propre du squelette de l'*avant-bras* résultent dans certains cas des désordres qui solidarisent les extrémités radiales et cubitales; il en est question ailleurs; pour le moment ce sont les déformations du radius et du cubitus dans leurs portions non articulaires qui doivent nous arrêter en tant qu'elles gênent les mouvements de pronation et de supination.

Au VIIe Congrès de Chirurgie, Reverdin [6] a rapporté le cas d'une fracture de la partie moyenne du *radius* vieille de cinquante ans, consolidée la main en pronation et la partie supérieure de l'avant-bras en supination. Bien qu'il eût à compter avec la rétraction du ligament interosseux et des parties molles, notre confrère pratiqua l'ostéotomie du radius au niveau du cal, enleva une mince tranche osseuse et remit la main en bonne position, sans avoir besoin de l'y maintenir par une suture osseuse. Après consolidation et traitement complémentaire l'opéré récupéra une

1. Lejars, *Soc. de Chirurg.*, 4 mars 1903, p. 291.
2. Kirmisson, *Soc. de Chirurg.*, 25 mars 1903, p. 353.
3. Fochier, *in* thèse de Maranges, Paris, 1882.
4. Defontaine, *IVe Congrès français de Chirurgie*, 1889, p. 640.
5. Berger, *Soc. de Chirurgie*, 4 novembre 1903.
6. Reverdin, *VIIe Congrès français de Chirurgie*, 1893, p. 790.

supination telle que la paume de la main pouvait regarder directement en avant, l'avant-bras étant fléchi à angle droit.

Autrement le cal du radius fracturé sera angulaire, la difformité modifie l'espace interosseux et aussi les rapports des extrémités radiales, d'où une gêne de la rotation de l'avant-bras et une tendance à l'adaptation fonctionnelle par subluxation. Mais, à cette correction spontanée incomplète, le chirurgien doit préférer la remise en bonne position des fragments radiaux grâce à l'ostéotomie suivant les règles établies par Hennequin. Parfois encore il peut arriver que la correction d'une fracture radiale, guérie avec raccourcissement prononcé et par suite position vicieuse du poignet, réclame plutôt une résection orthopédique, un raccourcissement convenable de la *diaphyse cubitale* (Goodhue [1]).

Ce qui vient d'être dit des corrections du radius fracturé peut s'appliquer dans une certaine mesure aux fractures vicieusement consolidées du *cubitus*.

D'un intérêt particulier sont les *cals interosseux* pour lesquels sont encore valables les règles données par Ollier, avec cette particularité que, grâce à la radiographie, le diagnostic anatomique étant précisé avant l'intervention, la conduite chirurgicale peut être réglée d'avance en vue même de la variété de la synostose. Bien limité, le cal interosseux sera réséqué et l'indépendance des deux os se trouvera rétablie. S'il y a fusion de trois des quatre extrémités fragmentaires d'une fracture de l'avant-bras, l'idéal à chercher consiste dans leur séparation et leur fixation deux à deux, la séparation des deux foyers par interposition des parties molles et le maintien de leur écartement au besoin par les griffes divergentes d'Ollier. Pareil résultat est d'obtention délicate.

Une autre lésion qui, à l'avant-bras, réclame parfois une correction chirurgicale, c'est la *pseudarthrose*. Si, au niveau des deux tiers inférieurs du cubitus, pareil désordre est peu gênant, il n'en est plus de même quand il s'agit d'une absence de rigidité du radius et surtout des deux os de l'avant-bras. Chercher la réunion par suture des fragments osseux mobiles n'est pas suffisant, s'il y a perte de substance; alors, pour assurer la captation, il conviendra de plus de réséquer l'os congénère à un niveau différent de la pseudarthrose qu'il s'agit de corriger.

A propos de la correction des fractures anciennes de l'extrémité inférieure de l'avant-bras pourrait trouver place ici une observation de Bilhaut [2], à laquelle nous avons déjà fait allusion.

Plus particulière est la question du traitement des *vieilles frac-*

1. Goodhue, *N. Y. medic. Record*, 6 janvier 1894, p. 9.
2. Bilhaut, *XIVe Congrès français de Chirurgie*, 1901, p. 928.

tures radio-carpiennes. Destot [1], à leur sujet, remarque que la fracture avec subluxation postérieure en bloc de l'épiphyse radiale est suivie d'impotence parce que la surface articulaire radiale ne correspond plus à la tête cubitale. La main est déjetée sur le bord radial et la rotation fort troublée, aussi donne-t-il le conseil de restaurer l'articulation radio-cubitale inférieure par une ostéotomie du radius. Mais, si les mouvements de pronation et de supination sont entravés par l'éclatement de la surface articulaire radio-cubitale et l'interposition d'un coin carpien, alors, l'ostéotomie ne donnant rien, il faut recourir à la résection du poignet.

La résection du poignet paraît du reste depuis longtemps fort en honneur à Lyon. Au Congrès de 1888, Ollier [2] faisait observer que, « puisque la main fonctionne très bien sans le carpe, il est rationnel de l'enlever toutes les fois qu'il est par lui-même la cause, permanente et incurable par d'autres moyens, des douleurs ou de l'impotence fonctionnelle ». Aussi le savant maître conseille-t-il l'opération dans les traumatismes complexes, dus à des luxations compliquées de fractures épiphysaires du radius, qui restent douloureuses et s'accompagnent d'une impotence définitive. Vallas [3] partage cette manière de voir malgré la possibilité actuelle d'une précision plus grande du diagnostic anatomique. Chez un premier blessé, atteint de *luxation médio-carpienne ancienne* avec saillie de la tête du grand os au-dessus de la première rangée du carpe, il se contente de l'ablation de cet os et n'obtient qu'une restitution incomplète de la mobilité du poignet, tandis que chez plusieurs autres opérés la résection complète des os du carpe lui a donné de bien meilleurs résultats. Par suite il la conseille dans le cas de luxation médio-carpienne irréductible, voire même de fracture du *scaphoïde*, du col du *grand os*.

A l'encontre d'une prescription aussi radicale, toutefois l'on doit citer une observation de Delbet [4] qui, deux mois après une prétendue fracture de l'extrémité inférieure du radius, intervient, en raison de douleurs extrêmement vives dans la sphère du médian, à la main et trouve la première rangée du carpe luxée en avant avec forte saillie palmaire du semi-lunaire accolé à un fragment du scaphoïde. L'ablation de cette masse osseuse permet la réduction qui fut suivie de la disparition immé-

1. Destot, *Soc. de Chirurgie de Lyon*, 1904, p 157.
2. Ollier, *IIIe Congrès français de Chirurgie*, 1888, p. 33.
3. Vallas, *Soc. de Chirurgie de Lyon*, 14 janvier 1904, p. 48.
4. Delbet, *Soc. de Chirurgie*, 22 nov. 1904, p. 949.

diate des douleurs et procura un bon fonctionnement de la main.

b) *Système musculo-tendineux.* — Les désordres plus ou moins tardifs, musculaires ou tendineux d'origine traumatique, résultent directement de lésions des muscles ou indirectement de lésions des troncs nerveux. Leur correction chirurgicale peut être nécessaire pour, sinon rétablir la fonction, tout au moins provoquer une suppléance fonctionnelle de la région blessée. Inutile de revenir ici sur ce qui a été déjà dit à propos de la réparation primitive des *sections*, *ruptures* ou *arrachements*. Toutefois, comme l'ancienneté de la lésion modifie assez notablement les conditions opératoires, quelques points particuliers méritent d'être relevés : c'est ainsi que nous voyons Bazy[1] anastomoser le bout inférieur de la longue portion du *biceps* rompue avec les faisceaux communs de la courte portion et du coraco-brachial. On peut encore, en cas analogues, isoler le bout du muscle resté en connexion avec les centres trophiques, et l'anastomoser tout entier avec un muscle synergique voisin, ou bien le diviser en deux chefs et souder ceux-ci à deux muscles d'un même groupe. Lorsque la *rupture* s'accompagne de tumeur musculaire, de *pseudohernie*, l'excision de cette dernière et la suture permettent dans une certaine mesure de rétablir la continuité musculaire, ainsi que le prouve en particulier une intervention de Folet[2] sur le *triceps brachial*.

Ici encore mériterait d'être soulevée la question de l'intervention dans les *ostéomes* du brachial antérieur, si l'accord n'était pas à peu près établi sur les résultats insuffisants de l'extraction intracapsulaire de la néoformation osseuse et la nécessité de l'enlever avec son revêtement fibreux, lequel est susceptible, par sa rétraction ultérieure sinon par reproduction osseuse, de mettre obstacle à l'extension du coude.

De même nous pouvons être brefs sur les interventions opératoires, anaplastie tendineuse, anastomose, transplantation, dédoublement, raccourcissement, des *tendons*, renvoyant à l'étude magistrale de Berger et Banzet[3]. L'importance de la réparation des multiples cordes tendineuses de la main ne saurait être discutée.

Il y a deux ans, Cl. et F. Martin[4] ont à juste titre appelé l'attention du Congrès sur le traitement de la *paralysie ischémique de Volkmann*. Toutes les fois que le membre supérieur se trouve

1. Bazy *in* Welcker, thèse de Paris, 1900-1901.
2. Folet *in* Limasset, thèse de Lyon, 1901-1902.
3. Berger et Banzet, *Chirurgie orthopédique*, 1904, p. 222.
4. Cl. et Fr. Martin, *XVI*e *Congrès français de Chirurgie*, 1903, p. 934.

soumis à une cause de ralentissement brusque ou d'arrêt de la circulation artérielle, il y aurait coagulation, puis ultérieurement sclérose de la substance contractile musculaire. Or nos confrères lyonnais estiment qu'en pareil cas la contracture des fléchisseurs des doigts est justiciable de leur méthode de tractions lentes et continues. D'après leur expérience, non seulement la déformation de la main est ainsi corrigée, mais sa motilité volontaire réapparaît parallèlement. L'affection serait donc loin d'être incurable, comme le pensait Albert, et il ne serait pas indiqué de recourir aux tentatives chirurgicales (ténotomie, raccourcissement du squelette de l'avant-bras, voire même allongement des tendons rétractés par dédoublement longitudinal), tentatives qui, au dire de Cl. et F. Martin, n'ont pas été heureuses. De plus, le même traitement par l'extension continue s'appliquerait aussi avantageusement à ces rétractions des muscles fléchisseurs des doigts que Patel et Viannay [1] ont décrits comme suites de lésions névritiques des nerfs radial et cubital principalement, ou encore comme conséquences de lésions musculaires primitives ou secondaires liées à des accidents inflammatoires (Nové-Josserand [2]). D'après Bérard [3], toutefois, cette contracture d'origine inflammatoire pourrait persister des semaines et cependant guérir spontanément.

Quant aux *désordres musculaires consécutifs aux lésions des troncs nerveux*, en cas d'échec de la suture ou du traitement physico-médical de la névrite, ils sont eux aussi justiciables dans une certaine mesure d'interventions portées directement sur le système musculaire. Nous n'oserions insister ici sur la correction de la *paralysie deltoïdienne* par l'arthrodèse de l'épaule, intervention qui, dans des cas de paralysie infantile, a fourni d'heureux résultats fonctionnels d'après S. A. Haking [4] et O. Vulpius [5]. Selon A. Grigorowitsch [6] on pourrait encore avoir recours à la suture du trapèze au deltoïde libéré à ses attaches supérieures. Sans doute conscient de la gravité au point de vue fonctionnel de la paralysie du deltoïde, les chirurgiens s'efforceront de prévenir sa venue, tout au moins comme conséquences des lésions articulaires de l'épaule. Or, à ce propos, il importe de rappeler les conseils de Mally et Richon [7] relatifs au traitement de ces cas

1. Patel et Viannay, *Gaz. des hôpitaux*, mai 1903.
2. Nové-Josserand, *Soc. de Chirurg. de Lyon*, 1903, p. 354.
3. Bérard, *Soc. de Chirurgie de Lyon*, 1903, p. 354.
4. A. Haking, *Russki Vratsch*, 1903, n° 45.
5. O. Vulpius, *Arch. f. klin. Chirurg.*, 1903, t. 69, p. 116.
6. A. Grigorowitsch, *Arbeiten aus Prof. Djakonow's Klinik*, 1903.
7. Mally et Richon, *Soc. de Chirurgie*, 22 juillet 1903.

d'amyotrophie articulaire dite réflexe. Souvent il s'agit d'un trouble fonctionnel médullaire passager, guérissable par les applications sédatives de l'électrothérapie; mais, parfois aussi, la lésion nerveuse s'aggrave sous l'influence des excitations dues au massage, à la mobilisation, à l'électrisation, en particulier à l'électrisation faradique. De dynamique, la lésion médullaire devient anatomique, du fait d'un traitement que le chirurgien doit savoir éviter ou supprimer, se laissant guider par le plus ou moins d'intensité des phénomènes spasmodiques : contractions douloureuses se produisant la nuit au moindre mouvement; contracture violente, parfois même répétée sous la percussion du muscle au niveau de son point moteur; réflexe tendineux exagéré, voire même trépidation épileptoïde.

A titre de simple indication de ce qui peut être fait comme traitement orthopédique dans certains cas de paralysie musculaire par section nerveuse, nous indiquerons que Hoffa[1], dans le but de corriger la flexion permanente du coude due à la *paralysie du triceps*, désinsère le vaste externe et la longue portion de ce muscle et les réunit en haut à des faisceaux deltoïdiens, eux aussi détachés de l'humérus.

W. Gray[2], dans un cas de *paralysie radiale*, désinsère du pisiforme le cubital antérieur, le fait passer au travers du ligament interosseux et le fixe aux tendons extenseurs communs des doigts au-dessus du poignet, si bien que, de fléchisseur cubital du carpe, le cubital antérieur devient extenseur des doigts. De plus le même chirurgien signale que le grand palmaire pourrait, d'une manière analogue, devenir extenseur du pouce. Du reste Ménière[3], en 1903, nous avait déjà montré ce que peut donner la *palmairo-radialorrhaphie* pour rétablir l'extension du poignet, et notre collègue eut le mérite d'appeler l'attention sur la correction des attitudes vicieuses de la main paralytique par les interventions musculo-tendineuses. Nous ne saurions passer en revue tous les cas que la clinique peut fournir, ni rappeler les appareils prothétiques, en particulier ceux que Gangolphe a recommandés dans la thèse de Rey[4], pour parer aux troubles fonctionnels par paralysie des nerfs. Enfin un chapitre du traité de Berger et Banzet[5] sera utilement consulté à propos des interventions opératoires (anaplastie tendineuse, anastomose, transplantation,

1. Hoffa, *Mittheilung aus den Grenzgebieten der Med. und Chir.*, 1900, V, p. 686.
2. W. Gray, *The Lancet*, 21 mai 1904.
3. Ménière, *XVIe Congrès français de Chirurgie*, 1903, p. 904.
4. Rey, thèse de Lyon, 1900-1901.
5. Berger et Banzet, *Traité de chirurg. orthopod.*, 1904, p. 232.

dédoublement, raccourcissement des tendons) parmi lesquelles le chirurgien pourra faire son choix quand il s'agira de corriger une impotence des muscles ou une lésion des tendons de l'avant-bras.

c) Système vasculaire. — Déjà en 1889 le Congrès de Chirurgie s'est occupé du traitement des anévrysmes, et Trélat [1], à propos des *anévrysmes artériels*, disait : « Quoiqu'il soit dangereux de prophétiser dans notre art dont la marche et les progrès sont si rapides, je crois que le travail de l'avenir prochain établira quels sont les cas qui sont du domaine de la compression; ceux qui ressortissent à la ligature au-dessus du sac et dans quel point devra être faite cette ligature; ceux enfin qu'il faut absolument traiter par l'extirpation du sac ». Or ces prévisions du maître si perspicace ne se sont pas réalisées; les plaidoyers si documentés de Delbet ont eu raison des résistances et démontré la supériorité de la cure chirurgicale de l'anévrysme par extirpation du sac. Du reste Peyrot [2], au Congrès de 1889, tenait l'extirpation pour supérieure à toutes les autres interventions, et Mollière [3] apportait en faveur de cette méthode son témoignage et celui de bon nombre de ses collègues lyonnais. Aujourd'hui la question est jugée.

A côté de l'*anévrysme artériel* comme conséquence d'une lésion traumatique des artères il y a lieu, croyons-nous, de placer l'*hématome artériel*, c'est-à-dire une collection sanguine limitée par tassement excentrique des tissus infiltrés de sang et nullement par une paroi continue et distincte. En pareil cas, il ne saurait être question d'extirpation, mais bien d'incision de la poche, d'enlèvement des caillots et de double ligature du vaisseau ouvert. Ce sont en particulier les blessures par coup de feu qui fournissent des exemples et de ce désordre et de l'efficacité du traitement (Makins [4], Nimier [5]).

L'*anévrysme artério-veineux*, qui, en 1889, d'après Trélat [6] et Verneuil [7], était déjà justiciable de l'extirpation du sac, a depuis, dans le cas de simple varice artério-veineuse, soulevé la question de l'oblitération de l'orifice de communication par suture des trous pariétaux, artériel et veineux. Dans l'état actuel de la chirurgie cette pratique, tout au plus acceptable pour la varice axillaire, ne

1. Trélat, *IVe Congrès français de Chirurgie*, 1889, p. 245.
2. Peyrot, *IVe Congrès français de Chirurgie*, 1889, p. 260.
3. Mollière, *IVe Congrès français de Chirurgie*, 1889, p. 253.
4. Makins, *Surgical experiences in South Africa*, 1899-1900, p. 122.
5. Nimier, *Le Caducée*, 21 décembre 1901, p. 133
6. Trélat, *IVe Congrès français de Chirurgie*, 1889, p. 247.
7. Verneuil, *IVe Congrès français de Chirurgie*, 1889, p. 256.

semble pas avoir d'avantages marqués sur celle employée contre les autres lésions similaires des vaisseaux du membre supérieur.

d) *Système nerveux.* — Au membre supérieur les lésions secondaires des *troncs nerveux*, contre lesquelles le chirurgien est parfois appelé à intervenir, peuvent être, soit la trace d'une *contusion* ou d'une *section* primitive du nerf lui-même, soit la conséquence de son *englobement*, voire même de sa *distension* par une altération des tissus voisins. La légitimité de l'intervention secondaire dans le cas de *section ancienne* des nerfs ne saurait plus être discutée. Déjà, au Congrès de 1892, Ehrmann [1], à propos de deux cas de suture du radial sectionnné, nous a résumé l'état de la question et rappelé que « les délais nécessaires pour la restaura« tion, après sa suture, de la fonction d'un nerf — spécialement de « sa fonction motrice — sont habituellement longs, qu'ils attei« gnent aisément une année et davantage ». Une curieuse observation de Lejars [2] a montré « que lors de sections de « nerfs mixtes, qui avec les filets musculaires et sensitifs ren« ferment aussi des filets trophiques, les réunions, même loin« taines, peuvent quelquefois, sans donner des résultats fort « remarquables, n'être pas sans quelque utilité et quelque béné« fice ». Il s'agit d'une suture du médian et du cubital pratiquée quatre ans après l'accident, alors que tout tissu musculaire avait disparu dans leur zone d'innervation; or l'excision des névromes et la suture nerveuse eurent pour résultat que : « la sensibilité « est en grande partie revenue, la transpiration a reparu, les « ongles se sont remis à pousser et l'amélioration n'est pas dou« teuse ». Il va sans dire que la règle est d'intervenir le plus tôt possible, et trop nombreux sont les succès obtenus par la suture pour qu'il soit besoin ici de les rappeler.

Ce n'est pas seulement après réunion par suture des deux bouts nerveux que la section peut être réparée; dans certains cas leur rapprochement est impossible et l'*anastomose* s'impose. Si au voisinage du nerf moteur paralysé existe un autre nerf important, du premier on détache un lambeau aussi grand que possible à *base périphérique* et on le fixe dans une fente longitudinale du nerf intact, ou bien, si au voisinage d'un nerf paralysé relativement peu important (musculo-cutané) existe un nerf important (médian), de ce dernier on détache un lambeau *à base centrale* que l'on implante dans une fente du premier (Spitzy [3]). Un autre mode d'anastomose dont, il est vrai, le résultat n'a pas été contrôlé, a

1. J. Ehrmann, *VIe Congrès français de Chirurgie*, 1892, p. 428.
2. Lejars, *Soc. de Chirurgie*, 28 décembre 1904, p. 1100.
3. Spitzy, *Congrès de la Soc. allemande de Chirurg. orthopéd.*, 5 avril 1904.

été utilisé par Moore [1] chez un soldat dont le nerf médian avait été détruit par un coup de feu sur une grande longueur : les bouts nerveux isolés et rafraîchis au poignet et à la partie supérieure de l'avant-bras furent rapprochés du cubital à travers les parties molles intermédiaires et y furent fixés par des sutures au catgut intranerveuses et épineurotiques.

Des phénomènes de névralgie et de paralysie consécutifs à l'*englobement* des troncs nerveux par le tissu cicatriciel d'un séton de balle, au cours de la guerre du Transvaal, chez plusieurs blessés, ont incité nos confrères anglais à pratiquer la libération des cordons. D'après les résultats obtenus il nous semble utile que le chirurgien s'efforce de prévenir la reproduction du tissu rétractile en avivant les parties, ou encore il doit s'opposer au retour de l'accident en déplaçant le nerf et l'enfouissant au milieu de tissus indemnes de toute inflammation.

C'est encore contre l'emprisonnement dans un anneau fibreux cicatriciel du cubital luxé en avant de l'épithrochlée que Potherat [2] dut intervenir pour remettre le nerf en place et guérir sa paralysie. Schwartz [3] aussi, à diverses reprises, est revenu sur la *luxation du cubital* et a montré les bons résultats de la restauration, de la couverture fibreuse de la gouttière trochléo-olécrânienne. Cobbs [4], il y a deux ans, en relevait quinze cas dans la littérature médicale.

Ce sont surtout les désordres consécutifs aux fractures ou luxations qui ont fourni aux chirurgiens le plus d'occasions d'intervenir sur les nerfs du membre supérieur. En 1898 Reboul [5], comme conclusion de sa pratique, nous disait qu'en pareil cas « il y a avantage d'opérer le plus tôt possible, afin d'éviter les « altérations du nerf consécutives à la compression ou à la con- « tusion, et à faire la suture du nerf, s'il est sectionné ou trop « altéré par la contusion et la compression. L'intervention pré- « coce permet encore de réséquer les fragments osseux qui peu- « vent devenir des agents de compression ». A cette dernière indication obéit Frœhlich [6] qui, chez une fillette de quatre ans, après une prétendue luxation de l'épaule, reconnaît à la radiographie un décollement épiphysaire comme cause d'une *parésie du cubital*, enlève la saillie du fragment diaphysaire, remet celui-ci en place et guérit sa malade.

1. W. Moore, *Intercolonial med. J.*, 1er juillet 1900, p. 582.
2. Potherat, *Xe Congrès français de Chirurgie*, 1896, p. 791.
3. Schwartz, *Soc. de Chirurgie*, 4 mars 1896 et 11 mars 1896, 7 janvier 1903, p. 3.
4. Cobbs, *Annals of Surgery*, nov. 1903.
5. Reboul, *XIIe Congrès français de Chirurgie*, 1898, p. 427.
6. Frœhlich, *XVIIe Congrès français de Chirurgie*, 1904, p. 596.

Mais ce sont particulièrement les fractures de la diaphyse humérale qui retentissent sur le *radial* au cours de leur consolidation, et nombreux sont les chirurgiens qui ont dû intervenir en pareil cas. Plus exceptionnel est le fait que rapporte Reboul, de compression du *cubital* par une saillie osseuse de l'humérus fracturé dans son tiers moyen.

Dans tous ces cas il est indiqué d'agir aussitôt que possible, afin d'éviter la névrite consécutive et la périnévrite scléreuse progressive, comme aussi l'atrophie musculaire, les raideurs articulaires... Les succès de l'intervention chirurgicale ne se comptent plus, qu'il y ait eu libération du nerf englobé dans le cal osseux, ou simple libération du tronc enserré par le périoste épaissi, ou enfin qu'il ait fallu recourir à la suture d'un radial rompu au moment de la fracture. En pareil cas Trendelenburg a même trois fois pratiqué la résection diaphysaire ou l'ostéotomie oblique avec glissement, afin de raccourcir le levier osseux, ne pouvant allonger le tronc nerveux pour en réunir les extrémités. Launois et Lejars [1] enfin, n'hésitent pas à conseiller de revenir à la charge quand, après amélioration, la paralysie radiale récidivante dénote la reproduction de la compression osseuse ou fibreuse.

Tout aussi intéressantes sont les complications nerveuses des fractures de l'extrémité inférieure de l'humérus. Savariaud [2] en a repris l'étude chez les enfants, et rappelé que, tantôt il s'agissait d'une contusion nerveuse primitive par le fragment supérieur, ceci pour les *nerfs préhuméraux*, ou d'une compression primitive du *cubital* serré entre le squelette et le sol, tantôt de désordres secondaires liés à une compression progressive du nerf par le déplacement du fragment supérieur ou par le cal, que celui-ci en particulier tende à oblitérer la gouttière trochléo-olécrânienne ou à soulever les cordons *médian* et *radial*. De cette dernière lésion mériterait d'être rapprochée la compression du médian par ossification du brachial antérieur (F. Dainville [3]). Nous ne pouvons rapporter ici les observations diverses relatées récemment encore dans les Sociétés de Chirurgie de Paris [4] ou de Lyon [5]; leur lecture démontre l'utilité de la libération nerveuse, et de plus elle met bien en relief la nécessité du traitement physicothérapique post-opératoire.

1. Launois et Lejars, *Rev. de Chirurgie*, 1903, t. 27, p. 574.
2. Savariaud, *Arch. gén. de médecine*, 13 et 20 janvier 1903, p. 65 et 129.
3. F. Dainville, *Société de neurologie*, 3 mars 1904.
4. *Soc. de Chirurgie*, 4 déc. 1901, p. 1138 : Brun, Félizet, Broca, Quénu Berger.
5. *Soc. de Chirurgie de Lyon*, Bérard, 17 nov. 1904; Nové-Josserand, 24 nov. 1904.

Quelque peu différent fut le mécanisme de la lésion nerveuse chez un blessé de Guillemain[1], lequel, vingt-six ans après un décollement épiphysaire avec séparation de l'épicondyle et formation d'une pseudarthrose, présenta au chirurgien une névrite de son cubital aplati dans sa gouttière, laquelle dut être largement évidée.

Plus rares sont à l'*avant-bras* les lésions nerveuses pour désordres squelettiques. Notre camarade Ruotte[2], sept mois après une fracture diaphysaire ouverte du radius avec luxation de l'extrémité inférieure du cubitus, trouve le *cubital* rompu et, malgré un écart de trois centimètres, il en suture les deux bouts et guérit son blessé. Moins heureux, Gangolphe[3] échoua dans un cas de rupture du *radial* liée à une fracture terminée par pseudarthrose des deux os de l'avant-bras.

Enfin, au niveau du *poignet*, Gallony[4], dans sa thèse, signale la compression du *médian* par le semilunaire luxé, désordre qui déjà nous a incité à préconiser en pareil cas l'intervention primitive et à plus forte raison, à son défaut, la secondaire.

e) Gaine cutanéo-aponévrotique. — L'importance du traitement des déformations consécutives aux *cicatrices vicieuses* du membre supérieur découle des entraves qu'elles apportent à la mobilité de ses leviers osseux. D'après Cl. Martin et Fr. Martin[5], la méthode de choix consiste dans l'emploi d'appareils susceptibles de développer une action lente et continue, qui sollicite le tissu cicatriciel dans un sens exactement opposé à celui dans lequel agit sa rétractilité, action qui soit capable de défaire ce que fait cette force rétractile. De plus, à l'action de ces appareils, il convient d'ajouter les actions modificatrices de la mécanothérapie, de la massothérapie et de l'hydrothérapie.

Sans méconnaître les services que peut rendre cette méthode, le chirurgien, dans nombre de cas, ne l'utilisera qu'à titre de complément d'une intervention opératoire, et même il pourra chercher à rendre son emploi inutile par une restauration ou une adaptation sanglante des parties altérées.

Bien variées sont les ressources opératoires que l'on trouve exposées dans le livre de Berger et Banzet[6] et que ce rapport ne saurait rappeler. L'an dernier Morestin[7] vous relatait un fait de

1. Guillemain, *XIIIe Congrès français de Chirurgie*, 1899, p. 676.
2. Ruotte, *Soc. de Chirurgie de Lyon*, 28 février 1901.
3. Gangolphe, *Soc. de Chirurgie de Lyon*, 24 novembre 1904.
4. Gallony, thèse de Paris, 1901-1902.
5. Martin, thèse de Lyon, 1900-1901.
6. Berger et Banzet, *Chirurgie orthopédique*, 1904.
7. Morestin, Nové-Josserand, *XVIIe Congrès français de Chirurgie*, 1904, p. 739.

correction d'une *palmure cicatricielle thoraco-brachiale* par sa section à l'attache thoracique, sa rétraction vers son attache brachiale et la réunion des tranches opposées. Pour une palmure analogue Nové-Josserand avait eu recours à la dissection du tissu cicatriciel, à la reconstitution du creux axillaire par un lambeau cutané pris au dos et enfin à la couverture du reste de la plaie par des greffes de Tiersch. Avec Berger et Banzet on peut encore utiliser une autoplastie par dédoublement de la palmure et échange des lambeaux, ou une autoplastie par interposition de lambeaux pédiculés empruntés aux régions voisines. Ce sont des lambeaux pris sur le thorax, l'abdomen ou même la région lombaire [1], suivant la méthode italienne, qui serviront à réparer les *difformités cicatricielles* du *bras*, du *coude*, ou de la *main*. Déjà, au IVe congrès, Berger [2] discutait les indications de l'autoplastie par la méthode italienne modifiée qu'il a pour ainsi dire faite sienne, tant il en a bien démontré les avantages. Ce serait toutefois aller trop loin que de renoncer aux greffes dermo-épidermiques d'Ollier ou aux greffes épidermiques de Tiersch que Heydenreich [3] préférait.

Enfin fort intéressantes sont les observations de *résection osseuse* destinée à permettre la réparation des *pertes de substances étendues* ou la *rétraction cicatricielle* des parties molles. Ne pouvant les allonger, le chirurgien raccourcit le squelette qu'elles doivent recouvrir. Deux faits de Guermonprez [4] vous ont montré jadis ce que, en pareil cas, la résection des os de l'avant-bras pouvait fournir au point de vue du fonctionnement de la main. Mais il s'agissait d'interventions primitives, interventions pour traumatismes récents; aussi plus probant encore était un résultat obtenu par Kirmisson [5], qui avait opéré dix mois après la brûlure. Sans doute, lorsque la nature des désordres le permet, à la résection du radius et du cubitus, mieux vaudra préférer le simple désossement du carpe (Moulonguet [6]), voire même le désossement partiel du métacarpe dont un de mes opérés a tiré grand bénéfice. Dans quelques cas encore le désossement de un ou deux doigts fournira à la main la couverture de parties molles qui lui fait défaut (Guermonprez) [7]. Mais ceci ne rentre plus dans l'indication précédente.

1. *Soc. de Chirurgie*, 22 nov. 1904, p. 946 : Berger, Delbet, Peyrot, Tuffier, Reclus.
2. Berger, *IVe Congrès français de Chirurgie*, 1889, p. 361.
3. Heydenreich, *IVe Congrès français de Chirurgie*, 1889, p. 43.
4. Guermonprez, *Ve Congrès français de Chirurgie*, 1891, p. 656.
5. Kirmisson, *IIIe Congrès français de Chirurgie*, 1888, p. 613.
6. Moulonguet, *XIIe Congrès français de Chirurgie*, 1898, p. 602.
7. Guermonprez, *VIe Congrès français de Chirurgie*, 1892, p. 765.

CONSERVATION PROLONGÉE. — MAIN.

Si variés sont les procédés que la chirurgie conservatrice met en œuvre quand il s'agit de réparer les désordres anatomiques ou de restaurer les fonctions de la *main*, leurs résultats sont d'autre part si utiles, que, faute de pouvoir consacrer à leur étude les développements nécessaires, nous devrions nous abstenir et renvoyer le lecteur aux travaux si suggestifs de Guermonprez. Déjà, dans les pages précédentes, on a pu voir que nombre des interventions conservatrices pratiquées à distance de la main, en particulier sur les systèmes musculo-tendineux et nerveux, visaient la restauration des mouvements de la main. Sur la main elle-même le chirurgien s'efforcera de reconstituer le revêtement cutané par le procédé d'autoplastie de Berger[1], de réparer le réseau tendineux, etc.

Mais plus récentes sont les tentatives de *reconstitution du pouce* par procédés autoplastiques. Berger et Banzet, d'après Nicoladoni[2], montrent que, s'il s'agit d'une dénudation du squelette du pouce déterminée par l'arrachement des parties molles, l'on peut recouvrir la phalangette au moyen des téguments d'un orteil. Si la totalité du pouce, squelette et parties molles, a été détruite, Nicoladoni encore pratique la dactyloplastie par transplantation du deuxième orteil, opération qui nécessite le maintien en contact de la main et du pied jusqu'à l'adhésion de l'orteil au moignon du pouce, de là pour le sujet une attitude qui doit être pénible, et cela pendant une quinzaine de jours. Nicoladoni, chez son opéré, sectionna le pédicule cutané au seizième jour; la phalange de l'orteil était solidement fixée au moignon de la première phalange du pouce. Bien que les tendons suturés se fussent soudés au cal et eussent perdu leur mobilité, cependant trois ans et neuf mois plus tard le nouveau pouce, qui avait grossi, pouvait être opposé aux autres doigts avec assez de force pour permettre au sujet d'écrire et même de tenir un marteau.

Non seulement il nous paraît inutile de chercher, comme Eiselberg[3], à reconstituer aux dépens du deuxième orteil l'*index* que le médius peut fort bien suppléer; mais bien plus, nous accepterions de transplanter cet index sur un moignon de pouce, opération qui a été pratiquée par Luksch[4]. Un ouvrier avait perdu le

1. Berger et Banzet, *Chirurgie orthopédique*, 1904, p. 268.
2. Nicoladoni, *Arch. f. klin. Chirurg.*, 1900, t. LXI, p. 606, et 1903, t. 69, p. 696.
3. Eiselberg, *Congrès de la Soc. allem. de Chirurg.*, 1900.
4. Luksch, *Congrès de la Soc. allem. de Chirurgie*, juin 1903.

pouce, sauf un demi-centimètre de sa première phalange; la phalangine de l'index avait été détruite et l'articulation phalango-phalanginienne était ankylosée. Cet index fut fixé sur le moignon du pouce, par des sutures osseuses et tendineuses, un pont cutané palmaire assurant sa vascularisation. Celui-ci fut sectionné au bout de trois semaines et finalement le blessé eut un pouce utile.

Conservation prolongée. — Membre inférieur.

a) Système ostéo-articulaire. — La question du traitement des *luxations anciennes irréductibles de la hanche en arrière* a été étudiée par Jacob dans un mémoire présenté à la Société de Chirurgie de Lyon en 1901. « Certains chirurgiens, écrit notre camarade, conseillent de ne rien faire, prétendant qu'avec le temps, la mobilisation prudente, il se fait une articulation assez solide pour permettre la marche; d'autres préconisent la réduction à ciel ouvert, l'arthrotomie simple; d'autres enfin recommandent la résection, *non pas la résection totale* de la tête et du col, dont les inconvénients sont reconnus par tout le monde, mais la *résection partielle*, de telle sorte qu'il reste un morceau de col pouvant être replacé dans la cavité cotyloïde et suffisant pour empêcher l'ascension du fémur pendant la marche. Ricard a pratiqué cette dernière opération en 1890.

« Le résultat obtenu par cette méthode sur le malade que nous avons l'honneur de vous présenter, contribuera, croyons-nous, à engager le chirurgien à intervenir et à adopter les conclusions que Nélaton a tirées de l'observation de Ricard, à savoir que *la résection partielle de la tête et la réintroduction du moignon capito-cervical restant, dans la cavité cotyloïde déblayée, constituent dans la majorité des cas le procédé de choix.* »

L'arthrotomie simple suivie de déblaiement du cotyle peut tout d'abord être essayée; le difficile est de déblayer le cotyle et de donner aux muscles périarticulaires rétractés assez de jeu pour permettre à l'extrémité fémorale de remonter le talus péricotyloïdien qui s'oppose à sa descente en place. Des succès cependant ont été signalés. Mikulicz a réussi dans trois cas en utilisant une incision cutanéo-osseuse analogue à celle du procédé à tabatière d'Ollier (un de ses opérés mourut de septicémie). Chandelux [1] également a relaté un succès. Si, dans un cas, je n'ai pu parvenir à libérer le cotyle que masquait le col fémoral, c'est que j'avais eu recours à une incision postérieure sur la tête luxée, et cependant le

1. Chandelux, *Soc. de Chir. de Lyon*, p. 301, 1901.

blessé a été très amélioré. Dans un cas, Arbuthnot Lane[1] dut créer à la gouge et au maillet, dans l'os iliaque, au voisinage immédiat de l'épine iliaque antérieure et inférieure, une excavation artificielle dans laquelle il plaça la tête du fémur débarrassée de quelques ostéophytes et la maintint fixée dans cette situation au moyen d'une solide ligature, unissant le tendon du droit antérieur à la capsule.

L'intervention sanglante a été utilisée par Brüning[2] dans un cas de *luxation obturatrice* chez un homme âgé de quarante ans; il est vrai que dans un premier temps, par manœuvres externes, la luxation avait été transformée en *luxation ischiatique* avec gros hématome, lequel, trois semaines plus tard, n'eut aucune influence fâcheuse sur l'évolution de la plaie opératoire (incision de Langenbeck, dénudation de la tête, du col et du grand trochanter, excision de callosités, évidement de la cavité cotyloïde et reposition de la tête). La guérison aboutit à l'ankylose.

Dans un cas également de *luxation ancienne ovalaire* datant de quatre mois, Walther[3] décapite le col et réintègre le moignon dans la cavité cotyloïde. Peu après, celui-ci se luxe directement en haut et vient se fixer sur l'aile iliaque au-dessus du cotyle où, une dizaine d'années plus tard, la radiographie montre une véritable cavité iliaque à bords surélevés recevant le col fémoral. Malgré un raccourcissement de neuf centimètres, le blessé marche bien sans canne, avec un soulier à semelle; la claudication assez accentuée traduit une oscillation verticale de deux centimètres et demi du grand trochanter dans l'appui sur la jambe.

Dans la thèse de Piolet[4] la reposition sanglante de la tête fémorale luxée est indiquée comme donnant d'admirables résultats chez l'enfant; plus difficile à obtenir chez l'adulte, elle aurait fourni 16 succès sur 35 cas, il est vrai avec une mortalité de un sur sept. Plus favorable encore est l'impression qui résulte de la lecture du travail de Gayet[5], et plus récemment encore Rydygier[6], après avoir rappelé les dangers sérieux que font courir aux opérés le choc et l'infection, discute les divers procédés pour aborder la tête luxée et préconise un lambeau analogue à celui de la tabatière d'Ollier.

Au point de vue correction l'*ankylose de la hanche* présente des

1. Arbuthnot Lane, *Soc. chirurg. de Londres*, 24 février 1893.
2. Brüning, *Deutsche Zeitsch. f. Chirurg.*, LXXII, p. 407.
3. Walther, *Soc. de Chirurgie*, 15 février 1905, p. 191.
4. Piolet, thèse de Lyon, 1901-1902.
5. Gayet, *Revue de Chirurgie*, 1902, p. 274.
6. Rydygier, *Zentralb. f. Chirurg.*, 1904, n° 13, p. 377.

indications différentes selon que le membre est en bonne ou en mauvaise position. L'ankylose dans la position classique, léger degré de flexion et d'abduction, constitue une infirmité relativement modérée; aussi l'on est en droit de demander s'il convient de chercher mieux en dépit du précepte : « A la hanche, ce que l'on gagne en mouvement, on le perd en solidité ».

Houzel [1], qui s'occupe de cette question à propos des cas d'*ankylose vicieuse* de la hanche, constate que, si la pseudarthrose est favorable pour la position assise, elle constitue une condition fâcheuse pour la marche et la station debout prolongée. A l'avenir il appartient encore de démontrer si, comme le pense Nélaton [2], l'on a intérêt à pratiquer, en vue d'obtenir une hanche mobile, la résection interfémoro-iliaque avec sculpture d'une nouvelle tête fémorale et d'un nouveau condyle, puis interposition musculaire (droit antérieur, ou couturier, ou tenseur du fascia lata).

Lorsque la hanche est ankylosée en position vicieuse pour la marche, cette attitude doit être corrigée chirurgicalement; or, sur 19 opérations, Houzel relève 18 résultats parfaits, dont 15 ankyloses en bonne position et 3 pseudarthroses, desquelles deux furent obtenues sans avoir été recherchées.

Le procédé de choix est l'ostéotomie oblique, d'après notre collègue qui, à son sujet, écrit : « Indépendamment de la correction de l'attitude vicieuse, le glissement des deux surfaces de section de la masse trochantérienne m'a permis un allongement réel d'au moins quatre centimètres, grâce à l'emploi de l'extension continue par l'appareil d'Hennequin ». Sans discuter ici s'il faut donner la préférence à l'ostéotomie inter-trochantérienne ou sous-trochantérienne, notons que cette dernière est plus généralement admise. Entre autres, Jonnesco [3], en 1895, nous en a rapporté un exemple. Par contre l'ostéotomie linéaire du col est condamnée comme susceptible d'exagérer le raccourcissement par ascension du fémur : à l'ostéotomie transversale sous-trochantérienne l'on reproche de ne fournir qu'un contact très restreint des fragments, et parfois encore de ne pas permettre la réduction par suite de la rigidité du tissu musculaire; enfin l'ostéotomie cunéiforme ou trapézoïde, malgré les facilités de prévision opératoire que fournit la radiographie, ne saurait supplanter l'ostéotomie oblique. A celle-ci, dans le cas de déviation très prononcée, Nélaton préfère la résection au siège de l'ankylose, tandis que Vincent préconise son procédé d'ostéotomie transversale avec

1. Houzel, *Arch. prov. de Chirurg.*, janvier 1905, p. 1.
2. Nélaton, thèse de Rouault, Paris, 1900-1901.
3. Jonnesco, *IXe Congrès français de Chirurgie*, 1895, p. 680.

logement de l'extrémité fémorale dans une logette creusée à la face postérieure du massif trochantérien. Pour l'un comme pour l'autre procédé se pose encore la question de savoir si, un jour ou l'autre, la technique chirurgicale sera assez perfectionnée pour fournir de règle, comme résultat définitif, une néarthrose préférable à la soudure osseuse.

Voilà déjà une dizaine d'années que Lejars [1] nous disait : « Dans certaines fractures du *col du fémur*, qu'elles soient intra ou extracapsulaire, *la non-consolidation des fragments et les jetées ostéophytiques de volume souvent énorme* représentent les deux causes principales de l'impotence fonctionnelle. Chez les sujets encore jeunes, il est indiqué de *traiter les fractures anciennes comme des luxations anciennes*. Là encore, la résection large de la hanche, l'extraction de la tête fémorale détachée, l'excision des ostéophytes, le modelage du col, sont susceptibles de fournir, grâce à une mobilisation ultérieure activement poursuivie, un excellent résultat définitif ». A l'appui de son opinion notre collègue apportait une observation et rappelait un fait de Reynier [2].

De fait, le traitement de la *pseudarthrose du col* ne saurait être limité à l'adoption d'un seul procédé en raison même de la diversité des désordres anatomiques suivant les cas. Opère-t-on de bonne heure, avant que l'altération des parties osseuses et péri-articulaires ait eu le temps de s'accentuer, avec Langenbeck on peut tenter la suture, par exemple, au moyen de deux anses métalliques horizontales reliant la tête au trochanter Delpy) [3], ou bien recourir à l'enchevillement, qui, en un mois, guérit un opéré de Gillette [4]. Plus tardive, l'intervention a conduit à pratiquer la résection de la tête soudée, et à rechercher l'ankylose ou bien la résection de la tête avec le modelage du col, suivie de mobilisation (Lejars, Reynier). Enfin Gangolphe [5] nous a décrit son procédé de *trochantéroplastie* et apporté à l'appui un résultat constaté au bout de trois ans. Notre confrère, à la pseudarthrose substitue une néarthrose solide, son fragment trochantérien provoquant, entre le fémur et l'os coxal, la formation d'un bloc ostéofibreux qui assure à la fois le maximum de solidité et de mobilité.

Enfin rappelons que Walther [6] trouvant, dans un tabes au début, une contre-indication opératoire, fit porter à son blessé un appareil imaginé par Ducroquet.

1. Lejars, *VIIIe Congrès français de Chirurgie*, 1894, p. 466.
2. Reynier, *Soc. de Chirurgie*, 3 juin 1891.
3. Delpy, thèse de Lyon, 1902-1903.
4. Gillette *in* Chapotin, thèse de Paris, 1902-1903.
5. Gangolphe, *XIVe Congrès français de Chirurgie*, 1901, p. 938.
6. Walther, *Soc. de Chirurgie*, 15 février 1905, p. 191.

Sans faire ici l'historique de la *coxa vara traumatique*, nous rappellerons que Kirmisson[1] conseille d'opérer la coxa vara à la période de déformation stationnaire, en utilisant l'ostéotomie linéaire oblique sous-trochantérienne; et, d'après Mouchet[2], l'incision fémorale devrait être d'abord oblique en bas et en dedans, afin de permettre d'obtenir un certain degré d'allongement, puis, oblique en bas et en arrière, afin de permettre la correction de la rotation du membre. Gaudier[3], par contre, a publié un bel exemple de correction d'une coxa vara traumatique par ostéotomie et suture du col fémoral. Ce procédé corrigerait plus facilement que l'ostéotomie sous-trochantérienne, la rotation en dehors, l'adduction et le raccourcissement, et de plus ne laisserait pas persister la difformité du col. Au cas où la tête du fémur serait soudée dans la cavité cotyloïde, il serait indiqué de l'extraire, pour faire la place au moigon cervical autour duquel devrait être reconstituée une capsule étroite et solide, de façon à obtenir l'ankylose plutôt qu'une demi-solidité souvent dangereuse pour la fonction du membre. De fait, cette question du traitement de la coxa vara traumatique demande à être revue avec de nouveaux faits à l'appui; on ne saurait en effet, au point de vue thérapeutique, la confondre sans plus ample informé avec la coxa vara dite essentielle et de même pour la *coxa valga*.

Brunet[4], élève de Gangolphe, fait remarquer, à propos de cette dernière, qu'un traumatisme de la hanche peut provoquer un redressement et une direction antéro-postérieure du col fémoral, d'où l'abaissement du trochanter, l'allongement du membre, l'abduction et la rotation externe avec limitation de la rotation interne. Une observation de Thienne en fournit la preuve. Mais, dit Brunet, ces différents symptômes ne méritent pas le nom de coxa valga, ils ne constituent pas une affection particulière. Il est toutefois logique de penser que, si le port d'une semelle épaisse sous le pied du membre sain ne corrige pas la boiterie, il y aurait lieu de tenter un traitement opératoire analogue à celui de la coxa vara.

Vicieusement consolidée ou non consolidée, la *fracture diaphysaire du fémur* sollicite parfois l'intervention chirurgicale en vue de restituer au levier osseux sa rectitude ou sa solidité.

A Routier[5] nous empruntons un exemple d'ostéotomie pour *fracture mal consolidée*; le cal est mis à nu, sectionné en biseau, muni d'un fil d'argent en anneau, puis le membre est soumis à une

1. Kirmisson *in* thèse de Muller, Paris, 1903-1904.
2. Mouchet *in* thèse de Quesnot, Paris, 1903-1904.
3. Gaudier, *Soc. de Chirurgie*, 28 décembre 1904, p. 1089.
4. Brunet, thèse de Lyon, 1901-1902.
5. Routier, *Soc. de Chirurgie*, 9 juillet 1902, p. 791.

traction continue de neuf kilogr. Après guérison le raccourcissement de onze centimètres était tombé à un. Avec Vincent[1] le procédé opératoire est autre : pour vaincre rapidement la résistance à l'allongement des parties molles et permettre la coaptation des fragments séparés et taillés en marche d'escalier, il convient d'utiliser la traction puissante, mais continue et graduée, que permet la vis de Lorenz. Les deux procédés ont fourni des succès et, sans rejeter le second, il semble que le premier soit plus en faveur auprès des chirurgiens.

Pour ce qui est de la *pseudarthrose diaphysaire fémorale*, Tillaux[2], dès 1888, nous formulait ainsi l'opération : mettre les pseudarthroses dans les conditions où se trouvent les fractures compliquées récentes et leur appliquer un traitement analogue, c'est-à-dire l'extension continue sans suture, et le regretté maître rapportait un succès obtenu chez une femme de soixante-dix ans. La suture des fragments, au moyen de vis d'acier ou de fil d'argent, par contre, avait été utilisée par Bœckel[3] dans les trois cas qu'il communiqua en 1895, et, il y a quelques années, Bérard[4] publiait un cas de pseudarthrose fibro-synoviale à la partie moyenne du fémur avec interposition musculaire guérie après libération, modelage cunéiforme et suture des fragments. L'éclectisme ici encore est acceptable et, suivant les conditions du cas opéré, il y a lieu de choisir entre les trois manières de faire.

A propos d'un cas de *fracture sus-condylienne du fémur* datant de quelques semaines et consolidée par un cal angulaire à sinus ouvert en arrière avec fragment supérieur saillant contre la rotule, Bérard et Thévenot[5] ont montré que, pour obtenir la correction, il pouvait suffire de pratiquer sous chloroforme l'extension, puis de la maintenir continue. Peu à peu le déplacement se corrigea chez leur blessé et le résultat, quoique incomplet, fut satisfaisant. Mais il s'agissait d'un enfant et d'un cal encore jeune, aussi l'intervention sanglante, l'ostéotomie du cal et la réduction de la fracture chez l'adulte seraient-elles plutôt indiquées. Ahrens[6] a fourni un exemple d'une pareille fracture guérie par ostéotomie oblique.

Dans un cas de *fracture condylienne intra-articulaire*, Vallas[7] a

1. Vincent, *Revue de Chirurgie*, 1902, t. XXVI, p. 487, et thèse Poute, Lyon, 1900-1901.
2. Tillaux, *IIIe Congrès français de Chirurgie*, 1885, p. 554.
3. J. Bœckel, *IXe Congrès français de Chirurgie*, 1895, p. 656.
4. Bérard, *Soc. de Chirurgie de Lyon*, 1901, p. 189.
5. Bérard et Thévenot, *Soc. de Chirurgie de Lyon*, 22 décembre 1904.
6. Ahrens, *Congrès de la Soc. allemande de Chirurgie orthopédique*, avril 1904.
7. Vallas, *Soc. de Chirurgie de Lyon*, 2 juin 1904.

pratiqué la résection ou mieux l'arthrodèse du genou, afin de corriger le porte à faux du tibia sur le condyle externe, déformation qui, au moindre mouvement, provoquait de la douleur et de l'entorse. Cette *résection-arthrodèse* a été également utilisée par Durand[1] pour corriger un genou à demi ankylosé, mais sans solidité, à la suite d'une plaie ouverte avec arrachement du ligament rotulien. Enfin, de l'avis d'Albertin[2], on étendra à l'avenir les indications de cette opération à un assez grand nombre de traumatismes du genou, tels que luxation et fracture des ménisques, fracture condylienne du fémur, qui laissent après elles des impotences graves.

Pour ce qui est de la résection-arthrodèse dans les cas de lésions anciennes des *ménisques*, il nous semble utile de faire quelque réserve, et, avant d'y recourir, il y aura toujours lieu de voir si la simple extraction du ménisque ne suffit pas. Dans sa thèse, Lenail[3] condamne leur ablation totale parce que les cartilages semi-lunaires, et surtout l'interne, servent entre autres choses à limiter la rotation et à maintenir en contact les surfaces du tibia et du fémur. La *méniscectomie partielle* donnerait d'excellents résultats, en particulier supérieurs à ceux de la *méniscopexie* : cette dernière, du reste, serait contre-indiquée s'il y a méniscite, ou même simple déformation de fibro-cartilage. Enfin, à propos de la méniscite traumatique, les bienfaits du massage signalés par Roux[4] méritent d'être rappelés.

Dans un article sur l'*hydarthrose traumatique à répétition*, W. Bennet[5] met bien en relief ses causes et l'utilité de son traitement opératoire, en particulier, lorsqu'il existe des *corps étrangers articulaires* ou un *dérangement interne*, c'est-à-dire un déplacement des ménisques, dont il reconnaît sept variétés principales que schématisent autant de diagrammes. En pareil cas il convient d'enlever le cartilage semi-lunaire par une incision parallèle au ligament rotulien, incision qui donne assez de jour pour permettre, au besoin, l'ablation des deux cartilages, l'interne et l'externe. Bennet l'a fait deux fois; il a extrait 17 fois l'externe et 56 fois l'interne avec un résultat parfait, sauf chez deux opérés qui conservèrent un peu de gêne des mouvements du genou.

La correction de l'*ankylose du genou* de cause traumatique ne saurait nous arrêter; le sujet est trop classique et aucun fait nouveau n'est venu en raviver l'intérêt. La restauration de l'ar-

1. Durand. 2. Albertin. *Soc. de Chirurgie de Lyon*, 2 juin 1904.
3. Lenail, thèse de Lyon, 1897-1898.
4. Roux, *IXe Congrès français de Chirurgie*, 1895, p. 142.
5. W.-H. Bennet, *The Lancet*, 7 janvier 1905, p. 1.

ticle avec ses conditions de mobilité et de solidité, nécessaires pour le bon fonctionnement du membre inférieur, échappe encore à nos moyens chirurgicaux.

A propos des *pertes de substance* que provoque le traitement de l'ostéomyélite traumatique des extrémités et même de la diaphyse tibiale, nous devons relater qu'en France le *plombage des os* n'attire guère l'attention des chirurgiens.

En 1896 Reynier et Isch Vall[1] vous ont préconisé le salol iodoformé à titre de « produit antiseptique capable de remplir exactement une cavité osseuse à la façon des amalgames employés par les dentistes pour remplir les cavités pathologiques des dents ». A l'étranger, Mosetig-Moorhof[2] paraît rester fidèle à l'iodoforme uni au blanc de baleine et à l'huile de sésame, produit dont il a constaté la résorption progressive sans intoxication, et à l'appui de ce tamponnement Damianos[3] relate 150 succès. Au plombage *minéral* ou *médicamenteux*, Chaput[4] préfère son procédé de plombage *organique*, c'est-à-dire qu'il remplit la cavité osseuse par un noyau de tissu cellulo-adipeux pris sur le patient lui-même. Cette pratique, si elle demande encore l'appui de faits nouveaux, paraît plus rationnelle que celle de von Bramann[5], lequel utilise pour combler le trou osseux des parcelles de tibia humain préalablement bouilli. Mais, comme Poncet vous le montrait en 1886 et Forgues en 1891, mieux vaut utiliser, à défaut d'os humain, des lambeaux d'os et de cartilages pris sur un jeune animal vivant et insérés dans la plaie osseuse couverte de bourgeons charnus bien vasculaires. C'est à cette pratique qu'eut recours Nové-Josserand[7] chez un jeune enfant chez lequel une fracture de jambe ne s'était pas consolidée. Après une série de tentatives diverses (immobilisation, avivement, suture), l'on eut recours à la prothèse au moyen d'une attelle métallique fenêtrée et du remplissage de la perte de substance avec des fragments d'os de jeune chien. La consolidation ne fut pas obtenue, mais la tolérance de l'appareil a été parfaite. Cette constatation du reste ressortait déjà des intéressantes recherches expérimentales qui vous ont été exposées par Cl. Martin[7] au sujet de la régénération osseuse sur appareil prothétique interne. Pour ce qui est de la réparation d'une grande perte de substance suivant la longueur du tibia, il semble

1. Reynier et Isch Vall, *Xe Congrès français de Chirurgie*, 1896, p. 784.
2. Mosetig-Moorhof, *Zentralb. f. Chirurg.*, 18 avril 1903, p. 433; et L. Bérard et L. Thévenot, *Rev. d'Orthop.*, 1904, n° 4.
3. Damianos, *Wiener klin. Rundschau*, 1903, n°s 27-30.
4. Chaput, *Soc. de Chirurgie*, 2 mars 1904, p. 274.
5. Von Bramann, *Soc. allemande de Chirurgie*, avril 1904, XXXIIIe Congrès.
6. Nové-Josserand, *Soc. de Chirurgie de Lyon*, 11 février 1904.
7. Cl. Martin, *XIe Congrès français de Chirurgie*, 1897, p. 713.

que le but chirurgical à poursuivre est le remplacement de la diaphyse tibiale par la diaphyse péronière, suppléance qui a fourni entre les mains de Poirier[1] un très heureux résultat, bien supérieur à celui obtenu par Samter[2] qui eut recours à l'opération de Vladimiroff-Mikulicz pour corriger un tibia raccourci de huit centimètres.

Quant au traitement des *pseudarthroses* du tibia, nous pouvons être bref.

Dans son intéressante thèse sur le traitement des *pseudarthroses de la jambe*, Arrault[3], avec juste raison, indique que ce traitement doit être surtout prophylactique, c'est-à-dire que la lésion doit être évitée grâce à l'application d'un appareil de marche contentif souvent vérifié, permettant en même temps qu'une coaptation exacte des fragments une surveillance continue du foyer de fracture, une observation quotidienne de la formation du cal, la mobilisation des articulations voisines et le massage. La pseudarthrose existe-t-elle? alors, si la radiographie montre que la réduction est suffisante, c'est encore à l'appareil de marche qu'il faut recourir, toutefois en laissant au niveau de la fracture une suffisante laxité pour qu'il s'y produise une friction automatique, et en ayant soin, en dehors des périodes ambulatoires, d'enlever l'appareil de façon à supprimer toute constriction circulaire, permettre la mobilisation des jointures et le massage. Enfin, si la radiographie dénote l'absence de coaptation, il convient d'agir directement sur les extrémités osseuses, les aviver, les réunir au moyen d'agrafes, et ne pas tarder à recourir encore au massage et à la marche.

Il va sans dire qu'en cas d'échec de cette thérapeutique, ou encore dans le cas d'indications particulières, le chirurgien choisira parmi les procédés classiques destinés à favoriser la consolidation osseuse du foyer fractuaire.

Si la légitimité de l'intervention chirurgicale est indiscutable dans le cas de pseudarthrose de la jambe, elle ne saurait guère non plus être mise en doute lorsque la gêne de la marche résulte d'une *fracture ancienne* consolidée dans des conditions telles que le poids du corps porte à faux sur le pied. Si l'articulation du cou-de-pied a conservé une mobilité suffisante le chirurgien agira de préférence au-dessus d'elle. Une *ostéotomie linéaire du péroné*, dans quelques cas relativement récents, permettra la réduction du tibia par inflexion forcée à la main (Reynier)[4] ou à cette dernière

1. Poirier, *Xe Congrès français de Chirurgie*, 1896, p. 787.
2. Samter, *Soc. allemande de Chirurg.*, XXXIIIe Congrès, avril 1904.
3. Arrault, thèse de Paris, 1903-1904.
4. Reynier, *Soc. de Chirurgie*, 1887, p. 716.

manœuvre l'on substituera l'*ostéotomie du tibia*. La fracture chirurgicale de la jambe sera ensuite maintenue réduite par un simple appareil plâtré fixant le pied en bonne position, ou à l'*appareil* on adjoindra une *suture* des extrémités osseuses.

Ce sont particulièrement les fractures de l'extrémité inférieure de la jambe, les diverses *fractures malléolaires*, les *fractures marginales*, qui, vicieusement consolidées, gênent le fonctionnement articulaire du cou-de-pied. En 1902 Delbet [1] vous a décrit un procédé de correction par section oblique du péroné, abrasion des exostoses et *ostéotomie transversale* du tibia. D'après Gangolphe [2], il est parfois suffisant de faire suivre la section du péroné d'une simple section de la base de la malléole interne, mais parfois aussi, il est nécessaire de pratiquer une *ostéotomie cunéiforme* du tibia à la base de cette malléole; cela vaut mieux que de comprendre dans le coin osseux la malléole elle-même et le plateau tibial, procédé dont Decès [3] cependant vous a jadis montré un résultat heureux. L'excision cunéiforme du reste n'est pas toujours chose aisée à exécuter correctement; aussi Redard [4], chez une femme de soixante-quinze ans, se décida-t-il à réséquer toute l'extrémité tibiale sur une hauteur de cinq centimètres et en partie l'astragale; cette fois encore le résultat fut très satisfaisant.

Cette *astragalectomie* partielle ou totale et la *résection orthopédique de l'article tibio-tarsien* sont susceptibles de donner de bons résultats dans les cas compliqués de lésions astragaliennes ou d'un délabrement considérable des extrémités articulaires. La conservation peut en pareil cas être poussée fort loin, ses limites paraissant ressortir plus des conditions sociales du sujet que de la gravité des désordres anatomiques. Cette remarque est suggérée par un cas de Savariaud [5] qui, au quatrième mois d'une fracture compliquée de Dupuytren, réséqua en sus de l'astragale neuf centimètres du tibia et du péroné et conserva un pied utile, grâce, il est vrai, au port d'une chaussure à attelles articulées au cou-de-pied.

Intéressante encore est la pratique de Terrier et Hennequin [6], qui refirent une *mortaise* aux dépens de l'extrémité inférieure hypertrophiée du tibia et dans le même ordre d'idées, nous signalerons le procédé de Rafin [7]. Celui-ci, dans le cas de fractures

1. Delbet, *XVe Congrès français de Chirurgie*, 1902, p. 843.
2. Gangolphe, *Lyon médical*, 1891, n° 41, p. 465.
3. Decès, *IIe Congrès francais de Chirurgie*, 1886, p. 282.
4. Redard, *IIIe Congrès français de Chirurgie*, 1888, p. 621.
5. Savariaud, *Soc. de Chirurgie*, 17 avril 1901, p. 397.
6. Terrier et Hennequin, *Rev. de Chirurgie*, 1893, p. 660.
7. Rafin *in* Paget, thèse de Lyon, 1900-1901.

bimalléolaire et astragalienne combinées, corrige la déviation du pied en dehors par une ostéotomie transversale du péroné suivie de libération de la malléole externe laissée adhérente aux parties molles, puis repoussée dans une niche creusée dans la face externe du tibia. Dans la mortaise ainsi reconstituée, après évidement s'il est nécessaire, trouve place le dos du calcanéum, l'astragale une fois enlevé.

Plus simplement encore dans nombre de cas de lésions du cou-de-pied, terminées par *ankylose* plus ou moins serrée en position quelque peu défectueuse du pied, avec gêne notable des mouvements, l'extirpation de l'astragale a fourni de bons résultats.

Au *pied*, certaines lésions anciennes du squelette entravant la marche ne sont justiciables que de l'intervention opératoire. Quelques-unes en apparence peuvent être insignifiantes : tel, après fracture parcellaire, le déplacement d'une écaille de la tubérosité interne de la *grosse apophyse du calcanéum*. Saillante dans les téguments, elle cause une talalgie que guérit son ablation (Destot [1]). De même Durand [2] a vu, à la suite d'une fracture analogue, survenir une exostose sur la face postérieure du calcanéum, d'où pendant la marche de telles douleurs qu'il fallut l'abraser.

Pareilles lésions avec leurs conséquences sur la marche peuvent exister au niveau des diverses saillies osseuses qui constituent l'appui normal du pied, ou encore apparaître en dehors de cet appui, supprimer le creux plantaire; logiquement leur abrasion s'impose. Ce sont, en sus des *fractures*, les *luxations non réduites* qui provoquent ces désordres et contre ces dernières la réduction sanglante réclame souvent l'abrasion, la résection, voire encore l'extirpation plus ou moins complexe et complète du squelette tarsien (Nimier [3]). Les résultats obtenus dans les cas de *pieds bots* autorisent le chirurgien à tailler largement pour corriger les déformations traumatiques.

Du reste, au pied, comme à la main, il doit encore être question d'*amputations conservatrices*, bien que pareille épithète jure auprès de son substantif. Mais le Wladimiroff-Mikulicz est bien le type d'une pareille amputation. Chaput [4] en a, voilà quelque quinze ans, rapporté un exemple dans un cas de fracture et luxation complexe du tarse. A propos de ce fait notre maître Chauvel suggéra la possibilité de recourir à une tarsectomie plus ou moins complète, le blessé restant plantigrade au lieu de devenir digitigrade. Deux

1. Destot. 2. Durand, *Soc. de Chirurgie de Lyon*, 1903, p. 162.
3. Nimier, *Soc. de Chirurgie*, 1888.
4. Chaput, *Société de Chirurgie*, 1890, p. 217.

opérés de Jaboulay[1] établissent le bien-fondé de ces deux interventions, et dans sa thèse, Barret[2], élève de notre collègue lyonnais, conclut avec faits à l'appui que si, après les traumatismes du pied, la tarsectomie totale ordinaire est impossible, le Wladimirof-Mikulicz est préférable à l'amputation totale du pied ou à l'amputation à la partie inférieure de la jambe.

Enfin il n'est pas jusqu'aux amputations partielles du pied qui ne méritent tout au moins une mention quand on traite de la conservation dans les traumatismes du pied. Conservant un appui plantaire, les amputations transversales ou longitudinales (Nimier[3] constituent en réalité des opérations conservatrices de la fonction du membre.

b Système musculo-tendineux. — A la *cuisse*, comme au coude, c'est à l'ablation de l'*ostéome* et de son revêtement fibreux qu'il faut recourir toutes les fois que sa présence, en particulier dans la masse des adducteurs, provoque une gêne fonctionnelle (Cahier[4]). Cette ablation en plein tissu musculaire supprime le danger de transformation de l'enveloppe du myostéome en une bride fibreuse, parfois elle-même fort gênante. De plus la suppression d'un adducteur ne trouble guère le jeu de la musculature crurale, à preuve le résultat d'une opération de Mignon[5], qui, dans un cas de *rupture ancienne du moyen adducteur*, imitant Delorme[6], libéra le noyau fibreux qui prolongeait le tendon d'insertion du muscle, puis chercha à suturer en bonne place sur lui le moignon musculaire, lui aussi libéré. N'y parvenant pas, Mignon se décida à exciser la partie supérieure du muscle jusqu'à ses insertions pubiennes et le résultat obtenu fut parfait; en particulier les douleurs éprouvées par le blessé disparurent.

Pour ce qui est des *ruptures anciennes* du *quadriceps crural* ou de son *sésamoïde rotulien*, leur traitement se réclame des procédés utilisés dans le cas de lésions récentes. Ceux-ci toutefois peuvent se trouver insuffisants en raison des modifications cicatricielles survenues dans le foyer du traumatisme. Par exemple la rétraction du muscle après rupture de son tendon peut être telle que sa libération n'arrive pas à la corriger; alors, comme Rochet[7], l'on dédoublera la rotule dans le sens de son épaisseur, puis on fera basculer de bas en haut la moitié antérieure afin de combler ainsi

1. Jaboulay, *Soc. de Chirurgie de Lyon*, 1901, p. 27 et p. 39.
2. Barret, thèse de Lyon, 1902-1903.
3. Nimier, *Arch. gén. de Médec.*, 1893, t. XXXI, p. 257.
4. Cahier, *Rev. de Chirurgie*, 1904, t. XXIX, p. 839.
5. Mignon, *Soc. de Chirurgie*, 31 juillet 1901, p. 906.
6. Delorme, *Soc. de Chirurgie*, 12 février 1901, p. 702.
7. Rochet, *Soc. de Chirurgie de Lyon*, 1901, p. 222.

l'intervalle persistant entre le sésamoïde et le tendon rétracté.

La *rotule*, anciennement fracturée, le rapprochement de ses fragments est difficile; pour y parvenir Sträter [1] conseille la section en escalier ou en V du tendon du quadriceps, ou encore la section oblique du ligament rotulien, le détachement au ciseau de la tubérosité tibiale. Au lieu de mobiliser l'un des fragments rotuliens pour permettre la suture, l'on peut chercher à combler l'intervalle qui les sépare; on imitera le procédé plus haut décrit de Rochet ou, comme le propose Schanz [2], on libère l'insertion inférieure du droit antérieur et on vient l'implanter à bonne hauteur dans le cal rotulien. A ces procédés, il va sans dire que l'on préférera, toutes les fois que la chose sera possible, l'ablation du cal, l'avivement du trait de fracture et la suture des fragments. Dans un cas même Durand [3] s'est abstenu d'agir sur un cal long de trois centimètres, et la simple restauration des ailerons de la rotule lui a fourni un très bon résultat.

Nombreux sont les procédés qui visent à guérir la *luxation récidivante de la rotule*. Les uns s'efforcent, avec Le Dentu [4], de reconstituer l'aileron externe dont l'action sera renforcée par la fixation du couturier au bord interne de la rotule (Lanz [5]), ou la suture à son bord supéro-interne du demi-membraneux détaché à son insertion inférieure (Börker [6]). Plus simplement Ali Krogius [7] taille dans les plans fibreux en dedans de la rotule un étroit lambeau longitudinal qu'il laisse adhérent à ses extrémités supérieure et inférieure, puis il le fait passer par-dessus la rotule de façon à le suturer dans une fente symétriquement placée en dehors de l'os. Ainsi se trouve élargie la bride externe de la rotule, tandis que, après suture de la brèche fibro-synoviale, la bride interne est raccourcie.

Déjà en 1888 Lucas Championnière [8] vous a décrit son procédé. En plus des parties molles il s'attaque au fémur : une incision en dedans de la rotule, du ligament rotulien et du droit antérieur ouvre le genou; au ciseau et au maillet, la face antérieure du condyle interne est profondément creusée, de façon à former une gorge de poulie, tandis que le condyle externe respecté devient relativement plus saillant, et forme un mur qui empêche la rotule de glisser en dehors; enfin le tendon du droit antérieur, les tissus

1. Sträter, *Zentralbl. f. Chirurg.*, 1903, p. 149.
2. Schanz, *Soc. allem. de Chirurg.*, XXXIIe Congrès, juin 1903.
3. Durand, *Soc. de Chirurgie de Lyon*, 1901, p. 286.
4. Le Dentu *in* Bereaux, thèse de Paris, 1894.
5. Lanz, *Korrespondenzblatt für Schweizer Aerzt*, 1904, n° 8.
6. Börker, *Congrès de Soc. allem. de Chirurg. orthopédique*, 1904.
7. Ali Krogius, *Zentralbl. f. Chirurg.*, 1904, p. 254.
8. Lucas Championnière, *IIIe Congrès français de Chirurgie*, 1888, p. 643.

fibreux péri-rotuliens sont soigneusement suturés avec les tissus fibreux de la région interne du genou. On pourrait autrement encore chercher à exagérer la saillie du condyle externe en y implantant une ou plusieurs chevilles (Trendelenburg) ou mieux encore en détachant sa moitié ou son tiers externe qui serait repoussé en avant et encloué de façon à former une barrière saillante en dehors de la rotule. Ces diverses interventions ouvrent l'article et les deux dernières modifient la capsule synoviale ou même la face antérieure de l'extrémité fémorale, toutes parties que respecte Graser [1], lequel préconise de pratiquer une ostéotomie transversale du fémur au-dessus des condyles et, après une rotation du condyle interne de 45° vers l'arrière, de rechercher la consolidation de la fracture chirurgicale. Avant de recourir à ce procédé il conviendrait de s'assurer de la position que donnera au pied la rotation interne du genou. Du reste, dans le choix du procédé, le chirurgien doit tenir compte de la lésion anatomique qui facilite le déplacement rotulien.

Pour en finir avec la correction des lésions de l'appareil rotulien, signalons encore que l'on a cherché a faire suppléer par les fléchisseurs de la jambe le *quadriceps paralysé*, il est vrai surtout dans les cas de paralysie infantile; rappelez-vous la communication qui vous a été faite en 1902 par Vulpius [2] sur ce sujet. Aux faits rapportés ou signalés par notre confrère, Krause [3] ajoute un succès et Magnus [4] en compte quatre. Deux incisions longitudinales médianes, l'une de quinze centimètres sur la face extérieure de la cuisse au-dessus de la rotule, l'autre du milieu du creux poplité au milieu de la face postérieure de la cuisse, permettent de libérer le biceps et le couturier de leurs insertions inférieures et de les amener en avant, pour les suturer au bord supérieur de la rotule. De fléchisseurs ils deviennent ainsi extenseurs.

Au milieu de la jambe, une brèche de l'aponévrose jambière antérieure permet-elle une *hernie du jambier antérieur*, on en pratiquera la fermeture par simple suture ou par suture lâche en faux fil après excision musculaire (Nimier [5]). Plus intéressant se présente l'allongement du *tendon d'Achille rupturé* et *rétracté*, suivant que l'on recourt au dédoublement par ténotomie oblique (Prioleau), ou à des incisions multiples en accordéon (Poncet), ou, comme l'a encore conseillé Poncet [6], à la mobilisa-

1. Graser, *Zentralb. f. Chirurg.*, 1904, p. 825.
2. Vulpius, *XVe Congrès français de Chirurgie*, 1902, p. 809.
3. Krause, *Union libre des chirurgiens de Berlin*, 10 nov. 1902.
4. Magnus, *Münch. med. Wochensch.*, 1902, n° 41.
5. Nimier, *Arch. gén. de médec.*, 1882, t. X, p. 285; et *Arch. de médec. milit.*, p. 307.
6. Poncet, *Ve Congrès français de Chirurgie*, 1891, p. 317.

tion de l'extrémité postérieure du calcanéum : la calcanéotomie verticale avec suture du lambeau osseux après ascension.

Quant à la *luxation récidivante ou ancienne des tendons péroniers latéraux*, inutile d'y revenir: ce qui a été dit de sa correction primitive serait encore de mise ici (Ruotte[1]).

Enfin si le traitement des pieds bots congénitaux a déjà occupé une séance du Congrès, voici bientôt dix ans, la correction des déformations classées sous le nom de *pieds bots traumatiques* mériterait un pareil développement. Suivant leurs variétés étiologiques et anatomiques ils sont justiciables d'interventions bien résumées par Mauclaire[2] et, dans le chapitre que Berger et Banzet[3] consacrent aux interventions chirurgicales applicables au traitement du pied bot paralytique, les chirurgiens trouveront des indications dont, le cas échéant, ils tireront grand profit.

c) *Système vasculaire.* — La distinction que nous avons déjà établie au point de vue thérapeutique, à propos des lésions vasculaires du membre supérieur entre l'*anévrisme* et l'*hématome artériel*, est tout aussi valable pour le membre inférieur. Au second convient l'incision de la collection sanguine, l'évacuation des caillots et la double ligature du vaisseau; au premier, l'extirpation du sac. « La grosseur de l'anévrisme est une garantie du succès de l'extirpation, à la condition, bien entendu, de faire de la chirurgie aseptique, » écrit Bazy[6], à l'appui de l'extirpation d'un *anévrisme inguino-iliaque* qui avait nécessité la suppression de vingt-cinq centimètres environ des artères iliaque et fémorale. Monod[5] également, à propos de l'extirpation d'un *anévrisme poplité*, attribue le succès non seulement au gros volume mais encore à l'ancienneté de la tumeur, « double fait qui avait permis à la circulation collatérale de s'établir d'avance avant mon intervention ». La même remarque est encore de mise à propos de l'observation d'extirpation d'un volumineux anévrisme poplité avec excision de la veine qui vous a été communiquée en 1902 par Vanverts[6].

Nous ne croyons pas devoir insister et, sans même revenir sur les craintes de gêne circulatoire et venue de gangrène, il nous suffira de renvoyer le lecteur aux divers travaux de P. Delbet[7] et en particulier à la dernière discussion soulevée à la Société de chirurgie par Nélaton. Les observations précédemment rappelées

1. Ruotte, *Archives provinciales de Chirurgie*, 1905.
2. Mauclaire *in* Le Dentu et Delbet, *Traité de Chirurgie*, t. X, p. 1134.
3. Berger et Banzet, *Traité de Chirurgie orthopédique*, 1904, p. 528.
4. Bazy, *Soc. de Chirurg.*, 7 janvier 1891, p. 37.
5. Monod, *Soc. de Chirurgie*, 2 novembre 1904, p. 864.
6. Vanverts, *XVe Congrès français de Chirurgie*, 1902, p. 803.
7. P. Delbet, *Soc. de Chirurgie*, 2 novembre 1904, p. 862.

démontrent que la suppression de la fémorale commune, comme celle de la poplitée, n'apportent pas à la circulation un obstacle invincible. Précisant les conditions qui favorisent la gangrène dans les cas d'anévrisme poplité, Delbet écrit : « Quand le tronc tibio-péronier est intact, quand on peut mettre la ligature au-dessus de l'artère tibiale antérieure, les chances de gangrène sont très faibles. Les choses vont tout autrement quand on est obligé de placer le fil inférieur sur le tronc tibio-péronier; le danger de gangrène est alors considérable ». Pour notre collègue du reste, « de tous les modes de traitement des anévrismes, l'extirpation est celui qui expose le moins à la gangrène ». A la ligature à distance notre collègue reproche la possibilité du retour du sang dans le sac lui-même, alors que se sont formés des caillots passifs de peu de consistance, caillots qui, effrités par le courant sanguin, vont former des embolies, d'où la gangrène possible. Delbet, il est vrai, très sagement ajoute qu'il ne considère pas la ligature à distance comme devant fatalement gangrener le membre; il ne prétend pas qu'on ne guérisse plus d'anévrismes par la ligature à laquelle Lucas Championnière déclare rester fidèle. Il lui préfère seulement l'extirpation et cela même si l'anévrisme est rompu. « Ce faisant, on enlève les caillots, on supprime l'anévrisme diffus, on diminue la tension du membre, tension qui étrangle les vaisseaux; on permet ainsi à la circulation collatérale de s'établir et on arrive parfois à limiter la gangrène. Au lieu de la cuisse, il suffit d'amputer secondairement la jambe ou seulement le pied... Quelle que soit l'étendue d'un anévrisme poplité, même s'il est rompu, je crois qu'il ne faut jamais sacrifier d'emblée la cuisse. En extirpant l'anévrisme on peut sauver le membre en totalité ou en partie (Delbet [1]). » Enfin, pour être complet, notons que Le Dentu [2] a rapporté un exemple de guérison, chez un jeune homme, d'anévrisme traumatique du *tronc tibio-péronier* ou de la *tibiale postérieure*, par l'emploi d'injections sous cutanées de gélatine. Toutefois, d'après notre collègue, l'extirpation doit être considérée comme étant la méthode de choix pour les anévrismes des membres, sauf les cas d'intervention trop périlleuse ou de contre-indication d'intervention sanglante.

Grâce aux nombreuses observations que lui fournit la guerre du Transvaal, Makins [3] a écrit un intéressant chapitre sur le traitement des *varices anévrismales* et des *anévrismes artérioso-veineux*.

1. Delbet, *Soc. de Chirurgie*, 9 nov. 1904, p. 892.
2. Le Dentu, *Soc. de Chirurgie*, 15 mars 1905, p. 295.
3. Makins, *Surgic. experiences in South Africa*, 1900-1901, p. 147.

A l'égard des premiers, il met en garde contre la difficulté de la localisation de la varice quand elle siège au niveau du mollet. Pour lui l'intervention de choix est la double ligature de l'artère sans ligature de la veine. Il reconnaît toutefois qu'une simple ligature artérielle, combinée avec une double ligature veineuse, peut réussir, et même que l'excision des deux vaisseaux peut être préférable lorsqu'il n'est pas possible de les détacher l'un de l'autre. Cette dernière pratique nous semble la meilleure; Makins lui-même, du reste, reconnaît que dans deux cas de varices fémorales le procédé qu'il préconise aboutit à un échec, par suite de l'existence de branches collatérales que les deux ligatures du tronc principal n'avaient pas oblitérées.

Dans le cas d'anévrisme artérioso-veineux notre confrère anglais recommande de n'opérer, sauf la distension progressive du sac, qu'après avoir attendu pendant deux ou trois mois la limitation de la tumeur par retour des tissus voisins à leur état normal et aussi le développement de la circulation collatérale. L'incision du sac est alors la méthode de choix au mollet, tandis que pour les vaisseaux fémoraux et poplités la double ligature de l'artère constitue le meilleur mode de traitement. Si, dans un bon nombre de cas, les deux vaisseaux furent liés, c'est qu'il avait été impossible de les séparer l'un de l'autre. Telle n'est pas chez nous la doctrine classique : on admet plutôt l'extirpation des anévrismes artério-veineux du creux poplité et de la cuisse (Guinard[1]) et l'oblitération par suture de l'orifice de communication artério-veineuse ne saurait être préconisée; une observation de Le Fort[2], au besoin, en fournit la preuve.

d) *Système nerveux.* — Tandis qu'au membre supérieur nous avons dû longuement attirer l'attention sur les lésions nerveuses secondairement provoquées par les traumatismes du squelette, au membre inférieur ces lésions sont rarement observées, et cependant, à la jambe tout au moins, la situation des troncs nerveux au voisinage d'os fréquemment fracturés permettrait de craindre le contraire. Heydenreich[3] est intervenu après un coup de feu ancien, pour libérer le tibial antérieur fortement enclavé dans le cal vicieux d'une fracture du péroné. Ce fut encore à la suite d'une fracture du péroné par éclat d'obus qu'un blessé de 1870 présenta à Morat, un an après la blessure, un *mal perforant plantaire* et, si l'on s'en rapporte à l'examen de la pièce après amputation ultérieure du membre, on y trouve la justifica-

1. Guinard, *Soc. de Chirurgie*, 26 novembre 1902, p. 1125.
2. Le Fort, *Soc. de Chirurgie*, 30 décembre 1903, p. 1181.
3. Heydenreich *in* Nimier, art. Jambe, *Diction. de Dechambre*.

tion des conseils de Chipault[1] sur l'élongation à but trophique.

Assez fréquemment atteint par les agents traumatiques, les projectiles en particulier, en raison de son volume, le *sciatique* a été le siège de quelques interventions secondaires intéressantes : c'est ainsi que Poirier[2] découvre, de son émergence du bassin à la partie moyenne de la cuisse, un sciatique englobé à la suite d'un coup de feu dans une gangue fibreuse, paroi d'un vaste foyer purulent. Après libération du nerf les douleurs diminuent, au bout de quelques heures le mouvement réapparaît et finalement le blessé marche, monte à cheval, reprend sa vie d'explorateur.

A. Fripp[3], trois ans et demi après un coup de feu de la cuisse, excise à la face postérieure du sciatique une cicatrice qui, longue de quatre centimètres, intéressait une notable épaisseur du tronc nerveux ; puis les deux bouts du segment postérieur sont réunis, l'antérieur faisant un pli en avant de la suture, et la paralysie de la jambe finit par disparaître.

Déjà en 1897 Reboul[4] vous avait apporté une curieuse observation de greffe du bout périphérique du *sciatique poplité interne* dans une fente longitudinale du *sciatique poplité externe* : la destruction du tronc consécutive encore à un coup de feu n'avait pas permis le rapprochement des bouts avivés.

Enfin nous noterons encore une observation de Philip de Santi qui, après libération du *nerf tibial antérieur*, englobé dans la cicatrice d'un coup de feu, dut, par tiraillement sur le sciatique poplité externe, faire disparaître un intervalle de huit centimètres environ, et malgré cela la suture nerveuse fut suivie d'un rétablissement de la réaction musculaire au courant galvanique.

III. — Conservation définitive.

Le membre traumatisé est définitivement conservé, *le blessé en reste porteur*; l'évolution vers la réparation dans les tissus lésés est achevée; les germes infectieux qui ont pu la modifier sont détruits ou sommeillent. L'état présent du blessé doit être considéré comme un résultat désormais acquis : c'est la *guérison complète*, c'est-à-dire sans mutilation anatomique, sans désordre fonctionnel, ou c'est une *infirmité*, c'est-à-dire un désordre définitif anatomique et fonctionnel. Il s'agit pour le chirurgien de *juger le résultat*.

1. Chipault, *État actuel de la chirurgie nerveuse*, 1902, t. I, p. 410.
2. Poirier, *Soc. de Chirurgie*, 1899, p. 15.
3. Fripp *in* Morris, *The Lancet*, 7 décembre 1901, p. 1563.
4. Reboul, *XIe Congrès français de Chirurgie*, 1897, p. 662.

Pour baser une opinion vraiment scientifique sur les résultats du traitement conservateur dans les traumatismes des membres, il est besoin d'une documentation étendue, dont les éléments mériteraient de faire l'objet d'une vaste enquête chirurgicale. Le sujet, en effet, est fort compliqué, car il convient de mettre en regard des résultats fonctionnels et anatomiques obtenus les lésions causées par les traumatismes, et les moyens chirurgicaux utilisés pour les traiter. Si chacun de nos collègues apporte une pierre à l'édifice, la question finira par être élucidée. En tout cas elle mérite l'attention, et, si quelques estimations numériques sont susceptibles de mesurer son intérêt, il suffira des suivantes :

D'après les tableaux du recrutement de l'armée pour les années 1899-1900-1901 et 1902 on relève que, sur une moyenne dépassant 300 000 jeunes gens de vingt à vingt et un ans examinés, dans chaque classe près de 2 500 sont déclarés impropres au service armé pour perte de l'usage ou mutilations des membres par suite de traumatisme. Mais, pour avoir une notion de l'effectif des infirmes de cette catégorie existant simultanément en France, l'on doit considérer qu'à ces 2 500 jeunes gens de vingt ans il convient d'adjoindre une certaine proportion de blessés plus jeunes et les victimes plus avancées en âge de la vie civile et militaire. En outre le nombre des mutilés hommes doit être grossi de celui des invalides femmes. Si, faute de documents son appréciation exacte nous échappe, le total nous apparait assez élevé pour que nous considérions comme un impérieux devoir chirurgical de chercher à en diminuer l'importance absolue et relative, c'est-à-dire que les chirurgiens se doivent d'obtenir la réparation complète du dommage subi par les blessés ou tout au moins un minimum de désordres définitifs.

Quant aux blessés, ils réclament plus encore, ils veulent connaître d'avance le résultat du traitement, le *pronostic* de l'accident. Or, en 1903, dans son discours d'ouverture, notre président M. Périer disait : « Nous pouvons nous vanter, sans fausse honte, de savoir déterminer la nature et l'étendue d'un traumatisme, en saisir les indications, les remplir vite et bien. Mais il est un point sur lequel nous n'avons pas encore le droit d'être aussi fiers, c'est sur lui que je voudrais retenir un instant votre attention : il s'agit du pronostic ».

Prévoir en effet les conséquences d'un accident est chose délicate : les conditions du traumatisme, la constitution du blessé, son état moral, le milieu dans lequel il est soigné et aussi, pour parler franc, sa bonne foi, tels sont les éléments complexes, bases du pronostic. De plus, en regard de ces éléments du pronostic,

ne convient-il pas aussi de placer l'expérience du chirurgien, expérience qui est faite de la constatation des résultats personnels obtenus et de la connaissance des succès et des insuccès publiés.

« En classant les faits, disait encore M. Périer, nous pouvons arriver de degré en degré à constituer des espèces; mais parmi les faits individuels d'une même espèce s'en trouva-t-il jamais deux identiques? Il serait funeste de le croire. Tout blessé soumis à notre investigation nous place devant un problème qui diffère de tous ceux que nous avons eu et que nous aurons à résoudre. » Le devoir à remplir est donc difficile, mais l'association des efforts facilitera la tâche de chacun, et cette association s'exerce utilement dans la publication des résultats obtenus par la conservation dans le traitement des traumatismes des membres. Il est indiscutable que sur ce point les matériaux ne seront jamais trop nombreux. Du reste, si les déductions à tirer de leur groupement éclairent les *prévisions pronostiques*, chaque fait pris en son particulier fournit l'*estimation des suites de l'accident*, estimation qui intéresse le blessé, et l'*indication de la valeur des moyens chirurgicaux employés*, indication qui instruit le chirurgien.

Or, dans les conditions sociales actuelles le chirurgien ne doit plus se contenter d'acquérir la science en vue de la simple pratique de son art au sens ancien du mot; la loi lui a imposé de nouveaux devoirs. Elle le charge, en effet, dans certains cas déterminés, et en particulier dans les cas de traumatismes des membres, d'établir à titre d'expert : 1° après l'accident, un *certificat d'origine* qui indique la nature de la blessure, les suites probables et l'époque à laquelle il sera possible d'en connaître le résultat définitif.

2° De fournir ultérieurement, suivant le cas, un *certificat de guérison* définitive et sans infirmité ou un *certificat de consolidation*, mieux un *certificat d'invalidité*, lequel indique la nature de la blessure consolidée, la date de la consolidation, le taux de l'incapacité de travail permanente qui en résulte.

Ce qui rend délicat l'établissement de ces pièces médico-légales, c'est la précision quasi-mathématique exigée à l'égard de données que tant de conditions contingentes sont susceptibles de modifier. Pareille exigence toutefois aura cet heureux effet que nous chercherons à préciser plus que par le passé, la nature et la durée des soins donnés, et que, dans l'estimation des résultats obtenus, nous trouverons un juste milieu entre l'optimisme habituel du chirurgien traitant et le trop fréquent pessimisme de ses critiques. La pathologie chirurgicale, il ne faut pas hésiter à le reconnaître, s'est enrichie d'un nouveau chapitre, la « *pathologie des accidents du travail* » et, parmi ces derniers, les plus nombreux se

traduisent par les traumatismes des membres, dont le traitement par la conservation fait l'objet du présent rapport. Nous ne saurions avoir la prétention, voire même d'y esquisser quels résultats fournit la thérapeutique conservatrice dans les cas qui nous intéressent, aussi nous nous bornerons à enregistrer quelques indications générales.

Tout d'abord, admettons que la conservation a procuré la *guérison anatomique* du traumatisme avec sa conséquence logique, la *guérison fonctionnelle*; ce rapport toutefois n'est pas fatal. Les névroses traumatiques de plus en plus fréquentes à notre époque en fournissent trop souvent la preuve. Par contre l'inverse est tout aussi vrai : le rétablissement fonctionnel est possible en l'absence d'une complète restauration de la forme anatomique. A cela, du reste, rien d'étonnant; le fonctionnement d'un membre n'est pas rigoureusement lié à son intégrité anatomique. Les conditions normales altérées se corrigent parfois par des suppléances heureuses. En outre, il convient de distinguer pour les membres le *fonctionnement idéal*, c'est-à-dire établi d'après le schéma de leur structure anatomique, et le *fonctionnement réel*, en rapport avec le genre de vie de l'individu. Or cette condition varie beaucoup d'un homme à l'autre, aussi doit-on en tenir compte dans l'estimation des résultats thérapeutiques, en cas de *mutilation* ou d'*invalidité permanente*.

Mettre en parallèle l'état du blessé aussitôt l'accident, et son état une fois tout traitement cessé ne saurait suffire; le chirurgien doit se rendre compte de l'évolution du mal ou, plus exactement, des conditions qui, propres à l'*individu*, au *milieu*, au *traitement*, ont influencé cette évolution. Ce sont en effet ces conditions secondes, tout aussi bien que les conditions traumatiques primitives, qui permettent de juger la valeur théorique du résultat obtenu, le mérite du chirurgien traitant. Bien plus, ces conditions secondes doivent avoir influencé la thérapeutique suivie.

Les *conditions individuelles* d'un homme atteint de traumatisme des membres ont pu modifier les moyens conservateurs utilisés pour son traitement. Nos collègues spécialement adonnés à la chirurgie des *enfants* nous diront la différence de la chirurgie conservatrice chez ces derniers et chez l'*adulte* ou le *vieillard*. L'enfance en effet possède, au point de vue de la réparation des lésions, des ressources en rapport avec l'évolution du développement normal des tissus, ressources qui ne se retrouvent pas plus tard, lorsqu'il y a évolution de simple entretien des tissus. De plus, chez l'enfant, les corrections anatomiques sont possibles par ce fait même que la fonction fait l'organe, tandis que chez l'adulte celui-ci résiste à l'adaptation fonctionnelle.

Indépendamment de l'influence de l'*âge*, l'évolution des traumatismes subit encore celle de certaines manières d'être de l'économie, dites *diathèses héréditaires* ou *acquises*. Notre génération médicale se rappelle encore, dans la discussion de 1883 à la Société de Chirurgie, les éloquents plaidoyers de Verneuil et de Trélat sur les effets réciproques des traumatismes et des diathèses. « Les états pathologiques préexistants chez les opérés ou « les blessés aggravent de façons diverses et dans des mesures « variées le pronostic des blessures; il faut donc rechercher avec « le plus grand soin ces importants éléments de pronostic ou de « détermination opératoire, » disait Trélat. Plus juste nous paraît maintenant la conception de Richelot pour qui le degré de déchéance de l'organisme, bien plus que la diathèse elle-même, doit être considéré comme l'élément principal du pronostic. Malheureusement combien il est difficile de préjuger le taux de la résistance vitale des tissus!

Le blessé arthritique, paludique, diabétique et alcoolique, le blessé aux quatre diathèses de Richelot « guérit mieux et plus « vite que ne l'auraient fait à sa place des hommes plus jeunes et « sans trace de lésions antérieures ». Sans doute ce fait paradoxal est exceptionnel, mais qui de nous ne connaît pas ces individus d'apparence normale et cependant à résistance insuffisante contre les agressions infectieuses? Chez les uns, toute plaie est un milieu de culture favorable à l'évolution locale des germes; chez d'autres, c'est l'économie entière qui se laisse envahir ou ne résiste pas aux toxines. Chez d'autres encore c'est, semble-t-il, le pouvoir de restauration des tissus qui est inférieur à sa tâche; ils ne consolident pas leurs fractures, ils ne réparent pas leurs plaies. Le pourquoi de ces phénomènes biologiques anormaux nous échappe. A l'avenir de soulever le voile; mais dès maintenant, grâce aux soins préventifs de l'infection, cette dernière ne constitue pas au même degré que par le passé une contre-indication contre les tentatives de conservation et un obstacle à leur succès. Par contre la chimie, à défaut de la physiologie, ne nous a pas encore appris comment stimuler une vitalité trop tôt à bout de souffle; elle ne nous dit pas quel aliment cellulaire donner à l'os qui ne se consolide pas, aux tissus mous qui ne bourgeonnent pas. L'empirisme plus encore que la science guide les tentatives, telle la médication thyroïdienne dans les retards de consolidation des fractures. Enfin saurons-nous un jour venir en aide aux tissus différenciés, et, au lieu d'une cicatrice musculaire ou nerveuse, restaurer le tissu primitif?

Le *milieu* dans lequel vit le blessé influence le résultat de son traitement. Sans insister sur les conditions variées de ce milieu

dans la pratique courante, il nous eût été agréable de mettre en relief les conditions particulières que crée pour les blessés l'*état de guerre*. Mais est-ce le moment d'étudier théoriquement un pareil problème, alors que loin de nos yeux se déroulent les enseignements d'une lutte héroïque? Dans quelques mois nos collègues des armées d'Extrême-Orient mettront à profit les loisirs de la paix pour nous apporter le fruit de leur expérience. Actuellement la nôtre est basée sur les résultats des traumatismes observés au cours des guerres et des expéditions du siècle dernier. Or, sans aller jusqu'à prétendre que la vérité d'hier est l'erreur d'aujourd'hui, les conditions traumatiques actuelles sont autres, plus encore les conditions de milieu que les conditions des agents vulnérants. De plus surtout, les mœurs militaires et chirurgicales actuelles ont modifié les conditions du traitement; nous voulons seulement en retenir l'organisation des secours aux blessés. Certes les progrès sont considérables, mais la brusquerie des besoins à satisfaire, souvent encore mettra en défaut les prévisions en fait de secours. Par leur brutale explosion les épidémies de blessures de guerre, plus que les épidémies médicales, soulèvent un problème difficile à résoudre.

Dès le *temps de paix* cette question du *prompt secours* mérite toute notre attention. Pas n'est besoin de rappeler ici la campagne menée par le professeur Terrier et son élève Marcel Baudouin; intéressant serait l'exposé des résultats acquis malgré la trop longue inertie des administrations et l'indifférence du public. Sur ce point les progrès qui restent à faire sont encore considérables, et il en est de même pour l'organisation des hôpitaux, des maisons de santé. Dans les années passées les efforts ont surtout visé l'installation des milieux chirurgicaux nécessaires à la chirurgie viscérale; mais le moment est venu de songer à la chirurgie des membres dont nous avons précédemment signalé les desiderata. Qui veut la fin, veut les moyens, dit un proverbe, et les résultats du traitement conservateur des traumatismes des membres sont fonction de la mise en jeu d'appareils spéciaux par un personnel opérant sous la direction du chirurgien.

Enfin les résultats du traitement dépendent du *chirurgien*; or il est bien inutile d'en discuter ici. Grâce à la décentralisation chirurgicale si accentuée dans notre pays depuis un certain nombre d'années, les blessés trouvent partout à proximité les secours chirurgicaux nécessaires, ce qui ne veut pas dire que le *médecin de famille* devra s'abstenir de tout acte chirurgical. A l'égard du succès final son rôle est important, c'est à lui qu'incombe le souci de prendre les premières mesures conservatrices : il appliquera le premier pansement; il utilisera les moyens non sanglants

de réduction et de contention des fractures et des luxations; il favorisera la résorption du sang infiltré ou épanché; enfin il devra juger l'opportunité de l'intervention primitive ou secondaire du *confrère spécialiste* qui, mettant à profit la sécurité opératoire de la technique moderne et la précision plus grande des procédés diagnostiques actuels, saura porter l'effort chirurgical directement sur le point où son effet se fera le plus utilement sentir.

Sur les traumatismes graves des membres,

Par M. Le Dentu, de Paris,
Membre de l'Académie de médecine,
Professeur à la Faculté, chirurgien de l'Hôtel-Dieu.

A notre époque de transformation de toutes choses, le sens des mots se transforme comme le reste. Il y a peu d'années, le mot *conservation* appliqué au traitement des traumatismes des membres signifiait, sans équivoque possible, l'exclusion de l'amputation, et conséquemment l'emploi des moyens propres à la rendre inutile. Le but visé était la conservation matérielle du membre. Du même coup, sa conservation fonctionnelle était plus ou moins pleinement assurée. Celle-ci résultait forcément de la première; mais la conservation matérielle avait été l'objet des principales préoccupations du chirurgien.

Autant elle était jadis difficile à obtenir, autant il est permis aujourd'hui de la considérer comme habituelle. L'intérêt qui s'y attache s'est atténué en raison de la fréquence des succès. Plus exigeants à son égard que par le passé, les chirurgiens lui ont demandé, non plus seulement de sauver les membres gravement lésés, mais aussi d'assurer à ces membres un fonctionnement régulier ou se rapprochant le plus possible de la normale. L'idée de conservation fonctionnelle prenait ainsi plus d'importance. Une place plus large lui était dorénavant réservée à côté de celle de conservation matérielle, mais la tradition restait intacte. Il s'agissait toujours d'un moyen ou d'un ensemble de moyens chirurgicaux opposés à l'amputation.

Le rapport de M. Nimier déplace résolument le pôle de la conservation. La conservation matérielle passe au second plan. La conservation fonctionnelle domine tout. Le problème de l'amputation à faire ou à ne pas faire semble assez résolu pour qu'il n'y ait plus à l'aborder. Aujourd'hui, tout le monde est

conservateur, et les ardentes polémiques de nos devanciers, n'ayant plus à nos yeux qu'un intérêt historique, ne peuvent plus se renouveler. C'est donc autre chose qu'il faut envisager. Il faut prendre le mot conservation dans un sens moins restrictif. Il faut appliquer l'idée de conservation au traitement de tous les traumatismes des membres, bénins ou graves, que l'amputation soit ou non en cause. La préoccupation du rétablissement de la fonction est seule digne de nous arrêter, parce qu'elle est en connexion étroite avec l'actualité ; or, dans l'espèce, l'actualité, c'est tout ce qui concerne les accidents du travail, c'est le souci d'en atténuer autant que possible les conséquences et de rendre moins lourdes les responsabilités encourues.

Comme le but de tout traitement chirurgical d'une lésion traumatique a toujours été de réparer cette lésion aussi parfaitement que le permettent les circonstances et par suite de prévenir ou de limiter les conséquences qu'elle aurait pu avoir au point du vue fonctionnel, l'intérêt scientifique et l'intérêt pratique de la question sont tout à fait concordants.

Si cette interprétation nouvelle du mot conservation peut se défendre, n'offre-t-elle pas l'inconvénient d'être trop compréhensive? Je me fais un plaisir de rendre hommage aux efforts du rapporteur pour grouper autour d'elle tout ce qui, de près ou de loin et à des degrés divers, est capable de compromettre le libre jeu d'un membre, ainsi que toutes les méthodes, d'invention ordinairement très moderne, dont on a plus ou moins le droit d'attendre quelque perfectionnement thérapeutique; mais je constate que M. Nimier a été ainsi entraîné à nous présenter une revue générale de toute la pathologie traumatique des membres, et il a laissé à peu près complètement de côté la vieille question de la conservation matérielle des membres, qu'il considère comme résolue.

Sans doute elle l'est dans ses grandes lignes, mais il me semble que plusieurs points méritent encore la discussion. La meilleure preuve que j'en puisse donner c'est que, après plus de trente années de pratique, je ne me sens pas encore dégagé de tout embarras en face de la détermination à prendre.

Je vous demande donc la permission de ne pas suivre notre distingué collègue sur le très vaste terrain sur lequel son rapport se développe. Je vous soumettrai simplement quelques remarques au sujet de certains points relatifs à la conservation des membres traumatisés, dans le sens traditionnel du mot.

Les grandes lignes du traitement des traumatismes des membres sont arrêtées.

Combattre le choc, faire l'hémostase, remplacer le sang perdu par la solution physiologique de chlorure de sodium injectée sous les téguments et dans les veines, irriguer ou désinfecter les tissus lésés et mis en communication avec l'extérieur, débrider les anfractuosités, immobiliser en cas de fracture, extraire les esquilles flottantes, réséquer les extrémités osseuses qui s'opposent à la réduction, les suturer s'il y a lieu, tout cela est de la pratique courante et permet d'attendre les événements. L'amputation primitive est rarement, très rarement indiquée ; mais il se peut que parfois elle soit encore nécessaire, soit sous forme de régularisation, soit comme amputation proprement dite dans la continuité ou dans la contiguïté.

Laissera-t-on un membre entièrement broyé, réduit en bouillie, déjà détaché en grande partie, pourrir sur place et s'éliminer de lui-même après une période dangereuse pour le blessé, en dépit de l'asepsie, de l'antisepsie et de tous les embaumements? Quoique dans une très étroite limite, j'admets donc l'amputation primitive, et je ne pense pas qu'on soit en droit de la proscrire entièrement, systématiquement.

On irrigue ou l'on désinfecte les tissus lésés. Faut-il le faire toujours? Non, certes, s'il n'existe qu'une petite solution de continuité des téguments ne donnant pas issue à du sang. Oui, si petite que soit la plaie, lorsque sous elle il y a un foyer de contusion profonde et un épanchement sanguin considérable.

Ici se pose la question du mode de nettoyage de ce foyer. Doit-on se contenter de l'irriguer avec de l'eau stérilisée, ou employer pour cette irrigation et ce nettoyage une solution antiseptique? Sur ce terrain, l'asepsie et l'antisepsie sont en présence depuis longtemps, et l'avantage s'est fortement dessiné du côté de l'asepsie. Pourquoi?

Parce que, dans l'espèce, les antiseptiques seraient *inutiles* et *nuisibles*. Inutiles, parce que la prétention de détruire en quelques minutes les microbes introduits dans la plaie est illusoire. Sans aucun doute, prétendre à une destruction complète des microbes, c'est vouloir l'impossible, mais la vitalité des éléments pathogènes est enrayée momentanément, et leur virulence ne peut pas avoir la même tendance à s'exalter que s'ils étaient abandonnés sans entraves à leur évolution inévitable dans un milieu essentiellement favorable.

On ne doit pas, dit-on, contrarier les efforts de la nature vers la réparation; mais qui donc soutiendrait encore que la *natura medicatrix* ne connaît pas de défaillance? Qui pourrait affirmer que la fonction dévoratrice des phagocytes suffit à tout?

On ne doit pas renoncer d'avance à la lutte. Les chances de succès sont plus grandes que si l'on attend, les bras croisés, que les choses s'arrangent d'elles-mêmes. D'ailleurs, l'influence des antiseptiques en lavages prépare celle des antiseptiques en pansements sous la forme des gazes, des pommades et des baumes. Elle représente le premier temps d'une action prolongée, assurant, à mon sens, plus de sécurité que la présence d'un corps neutre comme la gaze aseptique, dénué en plus de tout pouvoir désodorant.

Les antiseptiques seraient nuisibles. A quel titre? parce qu'ils altèrent la vitalité des éléments primordiaux des tissus et entravent de la sorte les efforts réparateurs de la nature.

Mais les tissus traumatisés ne sont-ils pas déjà profondément altérés? Le premier acte de la réparation, c'est l'élimination en gros ou molécule à molécule. Sous cette couche plus ou moins épaisse destinée à disparaître, une couche de bourgeons se prépare. Sans doute, les mettre en contact avec des antiseptiques irritants ou destructeurs serait une lourde faute; mais il en est dont les propriétés stimulantes sont indéniables, tels l'oxygène, l'acool, le formol, l'iode, le nitrate d'argent, l'iodoforme et ses dérivés, tant décriés depuis quelque temps, si propres, les uns et les autres, ainsi que beaucoup d'autres, s'ils sont bien maniés, à raviver la vitalité là où elle est ralentie et prête à s'éteindre.

D'ailleurs, l'eau distillée est-elle inoffensive pour les tissus? N'est-il pas démontré que les éléments cellulaires ne supportent bien que le contact des solutions isotoniques? La remplace-t-on pour les lavages par de l'eau salée à 7 p. 1000, c'est encore de l'antisepsie que l'on fait, un brèche que l'on pratique dans la doctrine de l'asepsie pure.

Si celle-ci suffit dans bon nombre de cas, je la crois inférieure à l'antisepsie dans certains autres. Je reste donc un partisan convaincu des substances antiseptiques pour la désinfection et le pansement des foyers traumatiques ouverts.

Les premiers soins ont été donnés. La période post-traumatique s'ouvre. Une observation attentive est de rigueur. La menace des complications septiques plane au-dessus du blessé : complications inflammatoires simples ou gangrène sous ses diverses formes.

Il fut un temps où la lutte contre la gangrène gazeuse, contre la septicémie gangréneuse semblait impossible. Des faits multiples ont démontré que l'amputation faite à temps sauvait quelquefois les blessés; ce fut un premier progrès. Puis vint l'antisepsie qui, par une bonne désinfection du foyer traumatique,

peut, sinon empêcher cette complication, du moins, j'en suis convaincu, atténuer la virulence des microbes capables de la causer. Cette conviction n'a cependant pas engendré chez moi un dangereux optimisme. Ce danger spécial menace tout traumatisé dont la plaie a pu être gravement infectée. Il importe donc de se tenir en garde contre lui par une surveillance très stricte. Tout blessé chez qui un commencement d'infiltration gazeuse et de mortification des tissus a été constaté et chez qui se montre une réaction fébrile précoce, doit être vu et quelquefois même examiné toutes les deux ou trois heures, en d'autres termes, assez souvent pour que, si l'amputation devient indispensable, elle soit pratiquée le plus tôt possible.

Il importe aussi de diagnostiquer *la nature des emphysèmes et des gangrènes* auxquelles on a affaire. Il y a des emphysèmes bénins par aspiration de l'air, il y a des septicémies gazeuses presque sans mortification ou accompagnant des gangrènes limitées; il y a des gangrènes par contusion occasionnant des exhalations gazeuses considérables.

Il existe aussi des gangrènes gazeuses atténuées mais bien caractéristiques, se rattachant à la septicémie gangréneuse. Pour toutes ces formes, même pour ces dernières, la guérison peut être obtenue par de grands et profonds débridements, conduits jusqu'aux limites des altérations de tissus, et par une soigneuse désinfection locale.

Il est imprudent en pareille circonstance d'accorder une trop grande confiance à l'asepsie. Les antiseptiques offrent seuls des garanties suffisantes. Les meilleurs, à coup sûr, sont l'aldéhyde formique en dilution au 1/200e et en pansements au 1/400e, ou l'eau oxygénée, très en vogue pour le moment, mais dont la supériorité sur le formol ne serait incontestable que si des espèces microbiennes anaérobies étaient seules en cause. Or on sait maintenant qu'il n'en est rien.

Si les débridements et la désinfection sont impuissants à arrêter le mal, l'amputation est nécessaire, et il faut s'arranger pour la pratiquer au bon moment.

Je n'ai qu'à rappeler les avantages des injections antitétaniques préventives.

Le danger immédiat est conjuré, mais après l'élimination des escarres et une suppuration plus ou moins abondante, les extrémités osseuses ont été frappées de nécrose. Alors s'ouvre la phase des *opérations complémentaires* : extractions d'esquilles secondaires, résections dans la continuité. Combien de beaux succès ne devons-nous pas à ces dernières. Qu'importe s'il en

faut quelquefois plusieurs? Qu'importe si le traitement se prolonge plusieurs mois? Les résultats sont absolument satisfaisants si l'on ne craint pas de faire des résections suffisamment étendues de la continuité des os, atteignant 10 à 12 centimètres ou davantage. La prothèse, et une prothèse très simple, fait le reste, et assure au membre un fonctionnement parfait.

Voici maintenant un dernier point sur lequel je tiens à insister : c'est l'utilité des *grandes greffes dermo-épidermiques* d'Ollier-Thiersch appliquées sur les plaies bourgeonnantes pendant la période de cicatrisation.

Cette pratique est d'une importance capitale. Elle n'abrège pas seulement la durée du traitement; elle prévient l'étranglement circulaire des tissus et du membre tout entier, inévitable si la mortification des parties molles en a atteint toute ou presque toute la circonférence.

Cette remarque s'applique tout aussi bien aux cas de grands délabrements des parties molles, sans fracture, qu'à ceux où les os ont été en même temps broyés. Notez qu'avant l'invention de ces grandes greffes l'amputation était une nécessité inéluctable. Actuellement elle peut, on pourrait presque dire elle doit être évitée, si l'on a recours à cette excellente méthode largement et avec insistance.

L'exemple que voici est démonstratif à cet égard :

Un homme est admis un jour dans ma clinique de l'hôpital Necker pour un grave traumatisme du membre supérieur. Attrition de tous les muscles de la partie interne de l'avant-bras, diaphyse du décubitus réduite en poussière dans la moitié au moins de sa longueur, téguments arrachés, décollés, écrasés, les lésions étaient telles que l'idée de l'amputation devait tout d'abord se présenter à l'esprit. Heureusement le blessé avait conservé intacts les muscles de la moitié externe de l'avant-bras, l'artère radiale, les nerfs radial et médian, la main entière. Mon interne, M. Lœwy, me proposa d'essayer la conservation. J'acceptai sa proposition.

Bains phéniqués au quatre centième (1/400) continus pendant le jour, enveloppements antiseptiques la nuit, tel fut le traitement initial. Plus tard, grandes greffes multiples. Guérison complète avec conservation des mouvements du coude, tel fut le résultat qui nous récompensa de notre patience. Cet homme se sert de son bras et de sa main. Il gagne sa vie.

Je conclus :

1° La conservation à outrance doit être la règle dans le traite-

ment des grands traumatismes des membres. Il faut cependant admettre la légitimité de quelques amputations primitives et de quelques amputations retardées, presque immédiates en cas de gangrène envahissante, plus lointaines en cas de suppuration diffuse et de lésions très étendues des os.

2° Les opérations complémentaires, extractions d'esquilles nécrosées secondairement et résections dans la continuité ou dans les articulations, procurent d'excellents résultats au point de vue fonctionnel.

3° Les grandes greffes dermo-épidermiques permettent la conservation de membres menacés de rétraction cicatricielle circonférencielle et assurent la souplesse des cicatrices nécessaires pour un fonctionnement régulier.

De la conservation dans le traitement des traumatismes des membres.

Discussion.

M. le Professeur Kirmisson, de Paris,
Membre de l'Académie de médecine,
Chirurgien des hôpitaux.

Je tiens à déclarer que je suis un partisan convaincu de la conservation. C'est dans la chirurgie infantile que la méthode a le plus de valeur. Les enfants ont, en effet, sur les adultes, l'avantage de posséder, en général, des viscères sains, ce qui leur permet de lutter avec succès contre la septicémie et contre les diverses infections. Du reste, mon but n'est pas ici de prendre part à la discussion générale, je désire seulement vous communiquer dix observations de conservation des membres, à la suite de grands traumatismes, qui se sont présentées dans mon service pendant les dernières années, et dont j'ai conservé un souvenir exact. De ces 10 observations, 5 ont trait au membre supérieur; les 5 autres concernent le membre inférieur.

Parmi les 5 observations d'écrasement de la main et du membre supérieur, il en est 2 dans lesquelles le broiement a été tellement étendu que j'ai dû pratiquer secondairement la désarticulation du poignet. Mais il est bien évident que si j'étais intervenu primitivement, j'aurais dû faire porter l'amputation à un niveau plus élevé. Deux autres enfants en ont été quittes pour la perte de quelques doigts et ont conservé une main fort utile. Le dernier cas de traumatisme du membre supérieur

est le plus intéressant. C'est celui que j'ai communiqué il y a quelques années à la Société de chirurgie, et auquel M. Nimier a bien voulu faire allusion dans son rapport; il a trait à un garçon de neuf ans qui avait été tamponné par un wagon, et qui présentait, outre une fracture compliquée de l'humérus gauche, un broiement de l'avant-bras avec large ouverture de l'articulation du coude du même côté; tous les muscles étaient largement déchirés; mais les vaisseaux et nerfs principaux du membre étaient intacts. La conservation était donc possible. J'hésitais cependant beaucoup à l'entreprendre, effrayé des dangers que présentait pour le malade la coïncidence de deux grands foyers traumatiques, une fracture compliquée du bras avec broiement du coude et large ouverture de l'articulation. Je me décidai donc à simplifier le foyer opératoire, en enlevant en totalité le fragment inférieur de l'humérus mesurant 7 à 8 centimètres de hauteur. Je transformai de la sorte les deux foyers traumatiques en un foyer unique qui fut largement drainé. La guérison se produisit sans incident. Pour ce qui est du résultat utile, nous obtînmes naturellement un coude largement ballant; mais, grâce à l'intégrité de la main et de l'avant-bras, et à l'application d'un appareil prothétique, le malade possède un membre qui lui rend les meilleurs services.

Des 5 cas de conservation du membre inférieur, il en est 2 qui concernent des enfants chez lesquels, après perte plus ou moins complète de l'avant-pied, on a pu conserver un moignon représentant une amputation tarsienne irrégulière et fournissant au malade un point d'appui solide. Dans un troisième cas, les lésions remontaient jusqu'au-dessus de l'articulation tibio-tarsienne. Si l'on était intervenu primitivement, c'est l'amputation de la jambe qu'on aurait dû pratiquer. Grâce à la conservation, le petit malade perdit seulement le premier et le dernier orteil. Mais il y eut rétraction du tendon d'Achille, entraînant la formation d'un pied équin qui nécessita ultérieurement la section sous-cutanée du tendon d'Achille.

Le quatrième cas est beaucoup plus intéressant encore. Il a trait à un enfant dont la jambe droite fut écrasée à la partie supérieure. Le traumatisme avait porté sur la partie supérieure et interne de la jambe droite. D'où le broiement du tibia.

Mon chef de clinique, le Dr Grivel, qui me remplaçait à ce moment, pratiqua la régularisation du foyer traumatique et l'ablation des esquilles.

Le malade guéri quitta l'hôpital, conservant une vaste perte de substance du tibia. Il vint nous revoir huit mois après; il présentait toujours une pseudarthrose flottante du tibia. Il était

d'ailleurs facile de se rendre compte de la pathogénie de cette pseudarthrose. C'était évidemment le péroné qui maintenait à distance les deux fragments du tibia, après la large perte de substance de cet os, et qui s'opposait à la consolidation. L'indication consistait donc à réséquer du péroné une hauteur suffisante pour mettre les deux fragments du tibia au contact. C'est ce que j'exposai au père du petit malade; l'intervention fut acceptée. Je réséquai une étendue de 3 cm. 1/2 environ de la diaphyse péronière; je pratiquai l'avivement des deux fragments du tibia, les amenai au contact et les réunis par une suture au fil d'argent. La consolidation osseuse fut rapidement obtenue, et le malade guérit en conservant un membre fort utile, bien que présentant, à la vérité, un certain raccourcissement.

La dernière tentative de conservation du membre inférieur aboutit malheureusement à un insuccès. Il s'agissait aussi d'un broiement de la jambe droite; le malade succomba à un tétanos à forme lente. Peut-être aurais-je dû, dès l'apparition de cette redoutable complication, pratiquer l'amputation du membre. L'évolution bénigne en apparence du tétanos dans ce cas particulier m'en a détourné, et cependant il a abouti à une terminaison funeste. Si je mentionne ici ce cas malheureux, c'est pour dire que, par hasard, on avait oublié de faire à ce petit malade l'injection de sérum anti-tétanique que nous employons toujours en pareil cas, et dont nous n'avons jamais observé aucun inconvénient. Depuis lors, aucune autre complication tétanique ne s'est montrée dans notre service.

Il est une autre question que notre rapporteur, M. Nimier, a abordée; c'est celle du traitement des décollements épiphysaires. Moi-même, l'année dernière, dans mon rapport au Congrès français de chirurgie sur le décollement traumatique des épiphyses, parlant du décollement de l'épiphyse inférieure du fémur, je signalais la position de flexion du genou qui a été conseillée pour réduire le déplacement. Deux fois, depuis cette époque, j'ai eu l'occasion de mettre en œuvre ce procédé.

La première fois il s'agissait d'un décollement épiphysaire de l'extrémité inférieure du fémur gauche, avec déplacement considérable du fragment supérieur du côté du creux poplité. L'artère poplitée était comprimée par le fragment déplacé, et le membre, froid, livide, était le siège d'un gonflement considérable. La situation était si menaçante que déjà, autour de moi, quelques-uns de mes élèves parlaient d'amputation. Le malade étant endormi, je soulevai sur mon avant-bras gauche la cuisse malade, pendant que, de la main droite, j'imprimai au genou un mouvement de flexion; je parvins ainsi

à opérer la réduction. Les jours suivants, la circulation se rétablit; le membre reprit sa forme et sa coloration normale, et l'enfant quitta l'hôpital, complètement guéri.

Le second cas diffère du premier en ce que l'enfant qui le présentait, âgé de quatorze ans, avait subi son traumatisme huit jours avant d'être soumis à notre examen. Chez lui aussi, il s'agit d'un décollement épiphysaire de l'extrémité inférieure du fémur gauche, avec déplacement du fragment inférieur en avant, le fragment supérieur faisant saillie du côté du creux poplité. Il n'y avait aucun trouble du côté des nerfs ou des vaisseaux.

Mais, vu le temps écoulé depuis le moment de l'accident, la question de la réduction restait très incertaine. Cependant, cette fois encore, le malade étant endormi, il me fut possible, en combinant la flexion à l'extraction et à l'impulsion directe, exercée de haut en bas sur le fragment inférieur, d'obtenir une réduction parfaite. La radiographie nous permit du reste de le constater, et le malade quitta l'hôpital, complètement guéri.

Séance du lundi soir 2 octobre.

A 4 heures.

Présidence de M. CHAUVEL.

Suite de la discussion.

A propos de la conservation dans le traitement des traumatismes des membres.

Par M. Jules BŒCKEL, de Strasbourg
Chirurgien de l'hôpital civil.

Après le rapport si documenté de M. Nimier et les très remarquables communications de mes savants prédécesseurs, on pourrait ce me semble clore la discussion sur la question mise à l'ordre du jour du congrès. Cependant, comme chacun doit s'efforcer d'apporter ici les résultats de son expérience personnelle, vous me permettrez de présenter quelques courtes réflexions sur deux points relatifs :

1° A un mode de contention des fragments dans les fractures transversales des os longs.

M. Nimier n'a fait que signaler ce procédé dans son rapport, il semble même ne pas lui accorder l'importance qu'il mérite. J'estime pour ma part qu'il peut rendre des services notables dans un certain nombre de cas où les moyens usuels ne peuvent être employés ou ne remplissent pas le but, comme dans l'observation rapportée par M. Mignon à la société de chirurgie en 1902, où, malgré la suture osseuse, l'affrontement ne persista pas.

C'est dans certaines fractures transversales, notamment celles qui avoisinent une épiphyse, les fractures malléolaires entre autres, qu'il me paraît très utile, lorsque la réduction ne se maintient pas en dépit de la suture osseuse.

Le procédé en question, décrit par Bircher au xve congrès de la Société allemande de chirurgie, me paraît réaliser un important progrès. Heydenreich l'a mentionné au 9e congrès de chirurgie en 1895; tout en relatant quelques succès dus à Volkmann, Heine, Socin, il ne l'apprécie pas non plus à sa juste valeur. Il consiste à fixer dans les deux bouts du canal

médullaire un tenon, qui immobilise parfaitement les os et les empêche de glisser l'un sur l'autre. J'ai employé deux fois ce procédé et peux le recommander en toute conscience. Chez deux malades, dont l'un très âgé (69 ans), atteints de fracture compliquée de l'extrémité inférieure de la jambe, la suture avait échoué, et les fragments s'étaient nécrosés. Après la résection de ces fragments, la fracture était devenue transversale : le bout inférieur, très court, se prêtait en outre très mal à toute tentative de coaptation soit à l'aide d'une suture, soit à l'aide d'une vis d'acier. Je pris donc le parti d'introduire dans l'intérieur du canal médullaire de ces deux fragments une tige d'ivoire de 8 centimètres de longueur sur 2 millimètres et demi d'épaisseur, préalablement stérilisée; grâce à ce moyen, j'obtins une guérison régulière et conservai un membre utile. La radiographie, prise un an et demi après le traumatisme, permet de reconnaître la tige d'ivoire, qui jusqu'à ce jour ne s'est pas résorbée.

Le deuxième point sur lequel je voudrais attirer l'attention du congrès concerne les opération tardives que j'ai dû pratiquer dans des cas de fractures ou de luxations anciennes avec impotence fonctionnelle du membre par suite de difformités variées (ankylose, pseudarthrose, varus et valgus de la jambe ou du pied).

J'ai fait dans ces conditions 35 opérations qui se décomposent ainsi :

a) Deux résections de l'épaule chez des sujets de soixante-quatre et quatre-vingts ans, deux mois et un mois après le traumatisme, pour fracture compliquée de luxation. Les mouvements, abolis avant l'intervention, redeviennent libres après la résection.

b) Une suture osseuse de l'humérus avec vis d'acier pour pseudarthrose ancienne. Consolidation rapide. L'opération date de vingt-huit ans; le malade se sert très activement de son bras.

c) Douze résections du coude soit partielles, soit totales pour ankyloses vicieuses en rectitude, consécutives à d'anciennes fractures et luxations; membre devenu à peu près inutile.

Six résultats parfaits; l'avant-bras peut être fléchi très aisément sur le bras, la main arrive à l'épaule.

Cinq résultats bons. Flexion de l'avant-bras dépassant l'angle droit.

Un résultat médiocre. Flexion de l'avant-bras ne dépasse pas l'angle droit.

d) Trois sutures osseuses du fémur avec vis d'acier pour pseudarthroses anciennes de six et huit mois, résultat excellent malgré un raccourcissement de 4, 4 1/2 et 12 centimètres. Ces

opérations, très anciennes, datent de douze, dix-huit et vingt-cinq ans. Ces opérés vivent tous trois, se portent admirablement et se servent utilement de leur membre.

e) Une résection du genou pour arthrite déformante, avec varus de la jambe consécutif à une fracture ancienne du condyle fémoral interne. Cet opéré a travaillé comme maçon pendant deux ans, puis il a été amputé de la cuisse pour une arthrite tuberculeuse.

f) Seize opérations sur le pied et la jambe, dont deux extirpations de l'astragale (fracture mal consolidée).

g) Cinq ostéotomies sus-malléolaires doubles (ostéotomie cunéiforme du tibia, ostéotomie simple ou trapézoïde du péroné) pour cal vicieux avec pied valgus.

h) Deux ostéotomies doubles (tibia et péroné) pour varus consécutif à une vaste perte de substance du tibia.

i) Six ostéotomies *complémentaires* du péroné pour varus, suite de fracture du tibia étendue.

Au total, je compte 35 opérations tardives, qui non seulement ont été toutes suivies de guérison, mais, ce qui est plus intéressant, m'ont permis de conserver un membre utile et de rétablir dans la plus large mesure les fonctions abolies depuis longtemps.

Pour terminer cette communication, je désirerais fixer encore l'attention du congrès sur un cas qui peut, ce me semble, être rapproché des faits précédents, bien qu'il ne s'agisse pas d'un traumatisme, mais d'une anomalie congénitale rare, qui a nécessité une intervention sur les os assez particulière.

Cette observation concerne une fillette née au mois d'avril 1898. Au moment de sa naissance, le médecin constata vers le milieu de la jambe une saillie très prononcée formée par un long fragment d'os appartenant au tibia. Au-dessous de la saillie, il y avait une dépression très profonde des parties molles, comme on peut le constater sur cette radiographie.

Le pied était en varus équin très prononcé.

Le raccourcissement du membre était de 4 centimètres à la naissance.

Mon confrère crut tout d'abord avoir affaire à une fracture produite pendant l'accouchement, qui avait été des plus laborieux. N'arrivant pas à découvrir le fragment inférieur, il se rendit compte bien vite qu'il s'agissait de quelque anomalie congénitale, que la moitié du tibia faisait défaut.

Appelé à voir l'enfant quelques semaines plus tard, j'estimai que le mieux serait de sacrifier ce petit membre ballant, raccourci et atrophié. Les parents furent d'un avis différent, et

bien leur en prit, car grâce aux opérations que j'entrepris dans la suite, j'eus le bonheur de conserver la jambe à ma petite opérée et de la mettre à même de s'en servir très convenablement. Voici l'opération que je conçus et que j'exécutai au mois d'octobre de l'année 1899, alors que l'enfant était âgée de dix-huit mois.

Je me proposai de mettre à nu le fragment du tibia et de le souder au péroné, espérant par là augmenter l'épaisseur de cet os; puis, lorsque ce dernier se serait suffisamment développé dans son extrémité inférieure, de chercher à corriger l'attitude vicieuse du pied par une tarsectomie analogue à celle que l'on pratique dans le pied bot.

Je pratiquai donc une incision de 5 centimètres sur la saillie que faisait le tibia, et avivai son extrémité avec la pince de Liston. Puis je fis passer ce fragment à travers une boutonnière faite au muscle jambier antérieur et le fixai à l'aide d'une suture métallique contre le péroné préalablement dégagé et avivé. Une bande plâtrée maintint les parties en place. La guérison se fit sans encombre, et au bout de six semaines la consolidation était parfaite.

La petite opérée apprit à marcher assez vite, grâce à un soulier spécial à semelle haute.

Entre temps, le pied-bot s'était accentué, et lorsque je la revis deux ans plus tard, l'enfant marchait sur le bord externe du pied. La jambe avait poussé, mais elle était actuellement raccourcie de 6 centimètres. Les os avaient pris de la consistance, la santé de l'enfant était excellente, bref, toutes les conditions étaient telles que je jugeai le moment venu d'agir sur la difformité du pied. Le 10 mai 1901, je fis la tarsectomie, et grand fut mon contentement de constater que la mortaise du péroné s'était très notablement élargie, représentant un véritable plateau en forme de massue, qui servirait de voûte aux os du pied. J'enlevai successivement l'astragale, le scaphoïde, le cuboïde et l'apophyse antérieure du calcanéum. Après cette large mutilation, le pied put être facilement redressé et maintenu dans un plâtre. La guérison se fit sans incident; au bout de deux mois, je pus faire confectionner un soulier à tuteurs à ma petite opérée et l'expédier à la campagne.

Actuellement, après quatre ans, elle présente un raccourcissement de 8 centimètres, qui ne l'empêche pas de marcher et de courir, grâce à l'appareil qu'elle porte toujours. J'ai tenu à rapporter cette curieuse observation, pour montrer jusqu'à quel point on peut être conservateur, lorsqu'il s'agit de chirurgie osseuse.

De la conservation dans le traitement des traumatismes des membres.

Discussion.

M. le Dr Lejars, de Paris,
Professeur agrégé, Chirurgien des hôpitaux.

J'ai lu avec beaucoup d'intérêt le rapport de M. Nimir, eet je voudrais m'associer à lui, lorsqu'il insiste sur la différence qui doit s'entendre entre conservation et expectation. Telle que nous la pratiquons, à l'heure actuelle, dans les traumatismes des membres, la conservation ne signifie pas, en effet, l'absence de toute intervention et de toute exérèse, mais elle exprime l'ensemble des mesures susceptibles d'assurer une conservation fonctionnelle aussi complète que possible. En réalité, la chirurgie conservatrice des traumatismes sera, très souvent, une chirurgie opératoire, d'autant plus délicate, du reste, que les opérations en seront toujours atypiques.

Bien entendu, il ne saurait être question d'opérations primitives, d'amputations immédiates dans les écrasements des membres, même quand l'état des lésions est de nature à faire admettre que tout est perdu sans retour et que, finalement, on ne gagnera rien ou très peu de chose, en longueur, à laisser faire le processus d'élimination spontanée et de réparation plus ou moins aidée. L'amputation d'emblée doit toujours être « excessive », si l'on veut qu'elle réussisse, et cela s'applique même aux cas où l'écrasement est terminal, parfaitement limité, semble-t-il, et où les tissus voisins paraissent tout à fait sains et indemnes. J'ai amputé, il y a deux ans, la jambe droite d'un pauvre artiste qui venait d'avoir le pied et la région malléolaire broyés par le tramway des Lilas; toute la zone écrasée ne figurait plus qu'une bouillie noirâtre; elle se terminait nettement un peu au-dessus du tiers inférieur, et la moitié supérieure était d'aspect, de chaleur, de sensibilité absolument normales. J'amputai au-dessous du genou, et mon lambeau se sphacéla sur une étendue, en somme, assez petite; mais la guérison, qui fut complète, avec un bon moignon, exigea autant de temps que si j'avais eu recours à l' « embaumement » pur et simple.

Je ne crois pas, d'ailleurs, que l'application correcte de la méthode suppose la conservation nécessaire de tout ce qui est broyé et réduit en haillons sales; sans chercher à faire la moindre réparation immédiate, il est utile, je pense, d'exciser ce qui ne tient plus ou presque. Je lave à l'eau salée très chaude, estimant

que la détersion mécanique, prolongée, minutieuse, est notre principal moyen d'action; je panse à la gaze stérile, imbibée d'alcool, s'il a fallu laisser beaucoup de débris. Cette pratique m'a donné de bons résultats, surtout dans les cas qui ont pu être traités de bonne heure, très peu de temps après l'accident, et cette précocité des soins est, ici encore, de la plus haute importance.

Lors d'écrasements des parties molles, avec destruction de toute une large zone, la méthode conservatrice, complétée par une série d'interventions locales et, en particulier, par la greffe, est susceptible de fournir aussi des restaurations, même fonctionnelles, qui semblaient d'abord impossibles à obtenir. Il convient, toutefois, de mettre à part les vastes décollements circonférenciels de la peau, remontant très haut et bien au-dessus de la région traumatisée : la fréquence de la gangrène, en pareilles conditions, et de la gangrène infectieuse et grave, commande, à mon sens, l'exérèse primitive, et c'est là une des rares indications qu'on puisse encore lui reconnaître. En dehors de cette complication traumatique particulière, les broiements même très étendus se réparent, et je ne saurais en rapporter de meilleur exemple que celui-ci : la jambe droite avait été écrasée, par un omnibus, dans sa moitié inférieure et toute sa zone postéro-externe; les parties molles étaient réduites, dans tout ce territoire, à une bouillie de vilain aspect; l'accident datait de trente-six heures; la température était à 39° et l'infection menaçante; pourtant, je me refusai à l'amputation, et je procédai à une détersion soigneuse du foyer, après des débridements multiples. La réparation exigea cinq mois, plusieurs interventions locales, et finalement, pour remplacer la peau détruite sur une surface égale à celle de la main, l'application des greffes d'Ollier-Thiersch : elle a été complète, et, avec le temps et les exercices, le fonctionnement est redevenu normal.

Il me semble, du reste, que, même dans les écrasements infectés, phlegmoneux, et compliqués d'accidents généraux de septicémie menaçante, l'amputation n'est pas toujours le meilleur parti à prendre, qu'elle est souvent dangereuse à bref délai, et que l'on aboutit, en somme, à des résultats plus heureux, par les grands débridements, la balnéation continue, l'emploi de l'eau oxygénée, le sérum artificiel à hautes doses. J'ai vu succomber deux malades de mon service, très vite, après l'amputation pratiquée pour un écrasement, grangréneux et suppuré, de la partie inférieure du membre; chez tous les deux, le traumatisme remontait à plusieurs jours et n'avait été l'objet que de soins primitifs incomplets; à leur entrée, l'infection générale était très alarmante, et l'ablation du foyer initial semblait une

dernière ressource. Chez un troisième blessé, bien que les accidents généraux fussent à peu près semblables, je me refusai à toute exérèse : il s'agissait d'une plaie de la main et d'une infection diffuse, consécutive, de l'avant-bras, avec suppuration et sphacèle; grâce aux incisions, aux bains presque permanents, aux enveloppements dans des compresses imbibées d'alcool ou d'eau oxygénée, les accidents septiques s'atténuèrent, et, finalement, la guérison eut lieu; les doigts, rétractés et immobiles, reprirent peu à peu, par le traitement ultérieur, un certain fonctionnement. Quoi qu'il en soit, lorsque l'amputation est pratiquée dans ces cas infectés, elle doit être très haute.

La conservation initiale, si recommandable dans la grande majorité des écrasements, est moins strictement indiquée, d'ailleurs, lorsque les lésions portent sur les extrémités et, en particulier, sur la main et les doigts. C'est la notion précise de l'avenir fonctionnel à préparer qui doit alors servir de guide. À garder tout, à attendre la limitation et l'élimination spontanées, on court le risque, parfois, de laisser se constituer des déformations et des ankyloses malaisément curables, pour un bénéfice assez illusoire. Et, si le milieu s'y prête, il peut être de bonne pratique, dans certaines conditions et lors des traumatismes récents, de recourir à quelques interventions réparatrices immédiates, toutes économiques, bien entendu.

De la conservation dans le traitement des traumatismes des membres,

Par M. le Dr Doyen, de Paris.

S'il existe une plaie profonde, et notamment une fracture compliquée ou une plaie par écrasement, le premier point est de juger si la plaie est ou n'est pas certainement infectée.

En effet, la première question qui est soulevée est celle de l'intervention primitive conservatrice.

En général, les cas où l'intervention primitive conservatrice est réellement indiquée sont très rares. On ne peut guère intervenir immédiatement que lorsque la plaie est très nette. C'est ainsi qu'en 1882 j'ai pu réparer immédiatement, par des sutures au crin de Florence, le médius de la main droite d'un ouvrier de scierie mécanique, qui, en poussant un morceau de bois sur la scie circulaire, s'était séparé le médius en deux parties à peu près exactement sur la ligne médiane. Les tendons et les os étaient sectionnés aussi nettement que par un instrument tran-

chant. J'ai obtenu la réunion immédiate et la motilité a commencé à revenir au bout de trois semaines. Le résultat définitif a été très satisfaisant. A quelques jours de distance j'ai guéri également par l'intervention immédiate un autre cas de plaie de la main produite par une mortaiseuse à bascule, qui avait sectionné transversalement la tête d'un métacarpien.

Dans tous les cas de plaies des extrémités, légèrement contuses et infectées par de la poussière, je suis d'avis de faire une injection préventive de sérum anti-tétanique et de sérum antistaphylococcique. Ces injections préventives m'ont donné d'excellents résultats dans plusieurs cas de fractures compliquées de la jambe ou des deux jambes.

Toutes les fois que le foyer traumatique est déchiqueté et anfractueux je considère que la seule manière de mettre le blessé à l'abri des accidents infectieux est d'instituer l'irrigation continue. L'irrigation continue est ici le traitement par excellence, comme dans les cas d'infection utérine grave, et en aucun cas elle ne saurait être remplacée par un pansement antiseptique même fréquemment renouvelé.

L'eau qui sert à l'irrigation continue doit être bouillie et additionnée de phénol dans la proportion de 1 p. 0/0 ou de liqueur de Labarraque dans la proportion de 5 à 10 p. 0/0. On évite ainsi l'établissement d'une suppuration profuse, les parties mortifiées par le traumatisme s'éliminent sans fièvre, et en général on peut faire l'opération conservatrice dans la troisième ou la quatrième semaine. Il est facile d'obtenir par la méthode de l'irrigation continue d'excellents résultats, même à la campagne ou dans des maisons d'ouvriers, dans des cas de plaies compliquées des grandes articulations.

J'ai aussi quelques remarques à faire sur la chirurgie des veines. M. Nimier a cité d'excellents résultats de la suture des artères. Je viens pour ma part me faire avec succès une suture à plein calibre des deux bouts de la veine axillaire, sectionnée transversalement. Il faut employer des aiguilles rondes très fines et suturer à points séparés en prenant soin de fixer les deux bouts du vaisseau aux tissus ambiants pour éviter tout tiraillement. En cas de destruction complète de la veine axillaire, il est possible de détacher au niveau de la parotide la veine jugulaire externe et de la coucher sur le moignon de l'épaule, où on l'insèrera dans la graisse sous-cutanée, de manière à l'anastamoser avec l'extrémité de la veine céphalique. Pour faciliter la suture des veines, il est utile d'employer l'aspiration du champ opératoire, avec un tube aseptique relié avec une trompe à vide, qui enlève les moindres parcelles de sang.

Deux observations de traumatismes graves des membres inférieurs par la machine à faucher. Conservation. Guérison,

Par M. le Dr H. Bousquet, de Clermont-Ferrand,
Professeur à l'École de médecine.

Comme la plupart des orateurs qui m'ont ici précédé, je n'hésite pas à vous affirmer *catégoriquement* que je suis absolument *conservateur*, au moins en ce qui regarde la chirurgie des traumatismes des membres.

A priori, il nous est bien difficile, en présence d'une plaie contuse ou d'un écrasement d'un membre, de savoir ce qui devra être éliminé, et ce qui devra être conservé, c'est avec le temps seulement que les situations deviennent nettes et qu'il est possible de se faire une opinion formelle. On s'aperçoit alors que telle partie qui semblait irrémédiablement perdue sera ultérieurement capable de rendre des services, et l'on arrive ainsi, souvent, avec une série d'opérations successives, à conserver des membres qui de prime abord paraissaient irrémédiablement compromis.

Quant aux moyens qui peuvent permettre la conservation, je suis très éclectique, et ne rejette aucun des procédés antiseptiques pour arriver à être uniquement aseptique, ni aucun des moyens aseptiques pour être exclusivement antiseptique.

Du reste, nous, chirurgiens qui exerçons fréquemment à la campagne, n'avons pas le droit de dire à l'avance et *a priori*, nous *serons exclusivement antiseptiques*, ou *exclusivement aseptiques*, nous sommes obligés de nous plier aux circonstances et de nous servir de ce que nous pouvons avoir sous la main. Comme nous ne pouvons avoir constamment avec nous un matériel aseptique, force est bien d'avoir recours aux antiseptiques. C'est en suivant ces principes que, dans une carrière déjà longue, j'ai dû à la chirurgie conservatrice une série de succès dans les plaies contuses des membres.

Dans les plaies par instruments tranchants, se décider à l'ablation ou à la conservation est encore plus épineux peut-être. Il est arrivé, bien entendu, à chacun de nous, au cours de sa pratique, d'avoir à remettre en place les extrémités des doigts sectionnés, avec la satisfaction de voir ses efforts couronnés de succès, mais lorsque la section porte sur tout un segment de membre, la conservation doit-elle encore être tentée? Je n'hésite

pas à repondre par l'affirmative, et les deux faits que je vais vous présenter prouvent qu'en pareille circonstance, on peut, par la conservation, obtenir des résultats fort satisfaisants :

Observation I. — *Section presque complète des parties molles autour de l'articulation tibio-tarsienne du pied gauche. Ouverture de l'articulation. Conservation. Guérison.*

Jeanne L..., neuf ans, des environs de Courpière, avait, le 6 juillet 1903, accompagné ses parents dans la campagne pendant qu'ils faisaient les moissons. Échappant brusquement à leur surveillance, sur le soir, l'enfant eut le pied gauche presque totalement sectionné par une des lames de l'instrument. Relevée aussitôt, et transportée au domicile de ses parents, elle reçut les soins de notre confrère le Dr Guillaumont, et dès le lendemain, munie d'un pansement occlusif, l'enfant nous était adressée. Le pansement enlevé, nous constatons la présence d'une plaie qui avait détaché presque complètement le pied gauche, seul le tendon d'Achille avait été épargné, la lame de l'instrument avait ouvert l'articulation tibio-tarsienne, sectionnant tendons, vaisseaux, nerfs, et enlevant un copeau à la partie supérieure de l'astragale. En présence de ce traumatisme, devant ce pied complètement froid et exsangue, nous nous sommes demandé pendant quelques instants s'il n'était pas indiqué de terminer la section d'un coup de ciseaux et de régulariser ensuite l'amputation sus-malléolaire. Étant donné l'âge de l'enfant, il nous répugnait de lui faire subir une mutilation aussi grave, et comme, en réalité, rien ne pressait, il nous parut judicieux de tenter la conservation. Le pied et la jambe étant convenablement lavés, brossés et aseptisés, nous désinfectons de notre mieux la plaie articulaire, puis, pendant qu'un aide maintient le pied ramené dans sa position normale, nous réunissons la plaie par quelques points de suture au catgut. Ces points traversent les ligaments et la synoviale, un tube à drainage est installé, traversant complètement l'articulation ; nous procédons ensuite à la réunion par suture des diverses extrémités tendineuses et nerveuses, puis les téguments sont réunis à leur tour; un pansement aseptique avec enveloppement ouaté remontant jusqu'à la partie supérieure de la cuisse termine l'opération ; le tout est maintenu par une gouttière plâtrée qui empêche le membre de se dévier ; la gouttière est largement ouverte en bas, afin que le pansement puisse être fait sans bouger le pied. Pendant les premiers jours, la petite malade souffre peu, elle n'a aucune réaction fébrile, ne se plaint d'aucune douleur, elle ne sent pas son pied. Nous laissons le premier pansement en place durant huit jours, non sans avoir des craintes sérieuses pour la vitalité des parties molles du pied. A notre grande satisfaction, le premier pansement nous montre que nous avons eu absolument raison de tenter quand même la conservation du pied : il est en effet pâle, froid, insensible, mais sans aucune trace de sphacèle; les sutures sont en fort bon état. Les compresses antérieures étant enlevées, nous refaisons un pansement très complet, et isolant autant

que possible la plaie de tout contact avec l'air extérieur. Dès le deuxième pansement, qui est fait six jours après le premier, nous pouvons avoir un léger espoir : le pied est toujours froid, il n'y a aucune trace de sensibilité, mais la vitalité des tissus ne saurait être mise en doute, puisque nous sommes à quinze jours de distance de l'accident et qu'il n'y a aucune trace de sphacèle. Quarante jours après la première intervention, il nous est possible, avec beaucoup de ménagements et de précautions, de sortir le membre inférieur du premier appareil : le pied, toujours froid, est en excellent état; il est enveloppé d'une forte couche d'ouate et placé dans un appareil plâtré. Dix jours après, l'enfant rentre dans sa famille; on nous la ramène de temps à autre, et nous avons la satisfaction de voir son état s'améliorer progressivement. Au printemps de 1904, nous faisons mettre l'enfant sur des béquilles, l'articulation tibio-tarsienne est dès lors ankylosée, mais le pied est dans une position parfaite; la sensibilité est revenue sur sa face externe, la circulation ne s'est pas encore complètement rétablie, car, même pendant les chaleurs de l'été, il est nécessaire de mettre à l'enfant, de ce côté là, une chaussure chaude. Un an après l'accident, l'enfant marche, tirant un peu la jambe, mais sans aucun appui; les muscles du mollet, qui avaient subi une atrophie assez considérable, récupèrent progressivement leur volume. Pendant l'hiver 1904-1905, le pied a été particulièrement sensible au froid, il a été nécessaire de le faire sérieusement habiller, mais il ne s'est produit ni engelures ni points de sphacèle, ainsi que nous le redoutions. Nous avons revu l'enfant il y a quelques mois, elle marche sans fatigue, l'articulation est absolument ankylosée, la sensibilité n'est pas encore complètement rétablie, elle reste défectueuse sur la face interne. nous sommes persuadé toutefois que peu à peu tout rentrera dans l'ordre.

Obs. II. — *Plaie des deux jambes avec section des tendons par une machine à moissonner. Suture tendineuse. Guérison.*

Joseph Ja..., treize ans, habitant Saint-Beauzire, a eu les deux membres inférieurs pris par les lames d'une moisonneuse, le 11 août 1903, à sept heures du soir. Appelé immédiatement, mon ancien interne, le Docteur Virevaux, constate les lésions suivantes :

A. *Jambe droite.* — Il existe une vaste plaie transversale à environ dix centimètres au-dessus de l'articulation tibio-tarsienne : les tendons du jambier antérieur, de l'extenseur propre du gros orteil, de l'extenseur commun des orteils sont sectionnés; les vaisseaux et nerfs tibiaux antérieurs sont intacts; il existe une incision assez profonde sur la crête du tibia.

B. *Jambe gauche.* — Il existe au niveau de l'articulation tibio-tarsienne une plaie transversale : elle s'étend de la malléole externe au côté interne du calcanéum, ouvrant largement l'articulation tibio-tarsienne : le ligament annulaire antérieur est totalement sectionné, les tendons du jambier antérieur, de l'extenseur propre du gros orteil, les quatre tendons de l'extenseur commun sont sectionnés, le muscle pédieux est divisé, ainsi que les vaisseaux et nerfs de la région antérieure : comme

dans le cas précédent, la lame de l'instrument a pénétré entre le tibia et l'astragale, enlevant une lamelle osseuse sur ce dernier. Mon confrère le Dr Virevaux lave les plaies avec le plus grand soin avec des solutions de sublimé et d'eau oxygénée, met par dessus les plaies un pansement humide et me fait prévenir de venir voir le blessé. J'arrive près de l'enfant le lendemain à une heure du soir, dix-huit heures environ après l'accident. Le blessé étant endormi dans la chambre même où il a été transporté, et où l'asepsie est ce qu'elle peut être dans une ferme de la Limagne, nous commençons par la jambe droite. Nous avivons l'extrémité supérieure des tendons du jambier antérieur, de l'extenseur propre et de l'extenseur commun des orteils et passons un fil de soie prenant chaque tendon en travers. Les deux extrémités du fil de chacun des tendons sont pris dans une pince et ainsi repérés. Il est plus difficile de rechercher l'extrémité inférieure et surtout de reconnaître chaque tendon en particulier. Une incision verticale de 3 ou 4 centimètres d'étendue descendant du côté de l'articulation tibio-tarsienne met à nu ces tendons; en tirant sur chacun d'eux, nous arrivons à nous rendre un compte aussi exact que possible de leur situation : ils sont traversés à leur tour par le fil du bout supérieur correspondant, avivés et suturés. Un drain est mis dans le trajet de notre incision cutanée : sutures; par dessus : pansement aseptique sec et enveloppement ouaté.

Nous passons alors au pied gauche, après avoir lavé minutieusement l'articulation tibio-tarsienne; nous réunissons, par deux ou trois pinces de Kocher, les parties opposées du ligament antérieur de l'articulation, puis nous suturons tout d'abord le muscle pédieux et les extrémités sectionnées du jambier antérieur et de l'extenseur commun des orteils. L'articulation étant ainsi reconstituée, nous suturons bout à bout les quatre tendons de l'extenseur commun, dont la recherche est particulièrement difficile; nous avons, bien entendu, pris la précaution de traverser l'articulation par un drain, puis, les plans superficiels étant reconstitués, un pansement aseptique recouvert d'ouate stérilisée enveloppe le membre inférieur, jusqu'à sa partie supérieure; enfin, les jambes sont placées dans une gouttière, les pieds bien à angle droit.

Par mesure de précaution, le soir de l'intervention, mon confrère le Dr Virevaux fait au jeune malade une injection de sérum antitétanique.

Le lendemain, le blessé a un peu de fièvre : 38° (axillaire), qui cède sans aucun médicament, aucune douleur, et, dès le surlendemain, le sommeil et l'appétit sont satisfaisants. Premier pansement le 21 août : les plaies ont un fort bon aspect, pas de suppuration; on enlève quelques fils superficiels; les drains sont enlevés à leur tour quatre jours après. Trois semaines après l'accident, les plaies sont complètement cicatrisées, et, dans les premiers jours d'octobre, le blessé commence à marcher avec des béquilles. Les mouvements d'extension et de flexion des deux pieds reviennent assez vite, et bientôt la marche est possible sans appui. On constate cependant un peu de déviation du pied gauche en dedans. Cette déviation est due à l'hypertrophie de l'astragale, dont la partie supérieure a été abrasée; pour y rémédier

dans la mesure du possible, nous appliquons un appareil plâtré qui est laissé jusqu'en fin décembre. Lorsqu'on enlève l'appareil, on constate que la déviation a diminué ; l'état s'améliore de jour en jour, et l'enfant, que nous avons l'occasion de voir de temps à autre, marche avec autant d'assurance qu'avant l'accident.

De ces deux cas, bien précis, nous tirerons les conclusions suivantes :

1° Quelle que soit l'étendue des lésions dans les plaies des membres il ne faut jamais se hâter de supprimer les parties broyées ou sectionnées; la conservation doit être la règle absolue, il sera toujours temps d'en venir à une mutilation.

2° Chez les jeunes sujets en particulier, la conservation donne des résultats inespérés, les ressources de la nature étant pour ainsi dire illimitées.

De la conservation dans le traitement des traumatismes des membres.

Discussion.

M. le Dr Paul Thiéry, de Paris,
Professeur agrégé,
Chirurgien des hôpitaux.

Comme tous les congressistes j'ai lu avec beaucoup de soin et d'intérêt le remarquable Rapport de M. Nimier : il fait le plus grand honneur à son auteur et constitue un véritable Traité de la chirurgie des membres.

Mais après l'avoir lu dans son entier, j'ai eu presque regret de m'être fait inscrire pour la discussion, car, à l'exemple de M. le Professeur Le Dentu, je pense qu'il faut en limiter la discussion à quelques points, car il serait besoin de plusieurs séances pour toucher à tous les points qui mériteraient un examen approfondi.

Je ne crois pas que la loi forfaitaire de 1898 ait beaucoup changé les conditions *morales* si je puis dire de la conservation dans les traumatismes des membres. Sans doute à notre époque on entend parler beaucoup de la sueur de l'ouvrier, de la gravité économique des accidents de travail, des compensations pécuniaires qu'ils nécessitent, etc. Mais ce sont là questions plus sociales que médicales et de même que le chirurgien doit faire autant de cas de l'accident arrivé à l'ouvrier que de celui arrivé au plus riche et fortuné, de même il doit faire autant de cas de l'accident dont est frappé ce dernier que de celui qui afflige l'ouvrier : par suite si la loi a ajouté aux conditions *économiques*

de la guérison qui, il faut le dire, étaient un peu négligées, elle n'a rien changé aux conditions morales qui sont de guérir les uns et les autres au maximum possible et ce dans un minimum de temps. Personnellement j'estime que la conservation d'un membre a pour moi-même la même importance que pour un travailleur.

Je voudrais aborder quatre points de l'intéressant rapport de M. Nimier :

A. La réimplantation des doigts et extrémités divisés;

B. L'obturation des cavités osseuses;

C. La suture dans les fractures du tibia;

D. La conservation dans la gangrène gazeuse.

A. — *Réimplantation des doigts et extrémités divisés.* — Nous avons tous entendu parler de ces cas extraordinaires où un doigt, un nez divisé, ramassés sur la voie publique, avaient été réimplantés avec succès.

Pour ma part je n'ai jamais observé pareil phénomène. Il m'est bien arrivé d'obtenir l'adhésion d'un pouce complètement divisé, mais il s'agissait d'une véritable momification sur place et plus tard j'ai toujours dû supprimer l'organe. Mieux encore, dans des cas où un doigt restait encore attenant au moignon par un ponticule de peau, ne contenant probablement pas une collatérale, j'ai essayé la conservation toujours avec insuccès. Peut-être s'agit-il d'une série malheureuse, mais j'avoue qu'elle a été tellement continue qu'en pareil cas je ne tente plus la conservation, et que la régularisation primitive, avec résection du squelette proéminent surtout, me paraît, comme à M. Lejars, la conduite de choix.

B. — *Obturation des cavités osseuses.* — J'en dirai autant de cette méthode bien que je l'ai employée plutôt pour ostéomyélite proprement dite que pour ostéomyélite traumatique : il est vrai que l'asepsie de la cavité osseuse est alors plus difficile à réaliser.

Qu'on emploie le pansement et réunisse sur caillot humide de Schede, le tamponnement à la gaze iodoformée, le plombage avec des amalgames, alliages fusibles, plâtre, pâte liquide de salol ou le mélange de Mosetig, je considère l'échec comme la règle et tôt ou tard le corps étranger est expulsé : il retarde la guérison et rien ne me paraît valoir comme simplicité, sécurité et rapidité le bourgeonnement de l'os de la profondeur vers la superficie, travail qui finit par expulser les germes que la curette peut avoir respectés.

C. — *Suture dans les fractures du tibia.* — Ce sujet me tient fort à cœur, car si j'en excepte le rapport du prof. Berger, je crois avoir été un des premiers en France avec Tuffier à réa-

liser ce progrès dans le traitement des fractures de jambe.

Au Congrès de 1900, j'avais déjà fait une communication sur ce sujet, et elle n'avait pas soulevé de critique. Si, comme le dit le rapporteur, ma communication suivante a eu peu de succès au Congrès, cela tient à ce que l'un de mes maîtres, qui n'admet ce mode de traitement que pour les fractures de rotule, n'ayant pu observer tous mes malades, mais deux seulement chez lesquels des accidents d'état général ou d'appareil avaient compromis le résultat, s'éleva avec fougue et conviction contre ce procédé nouveau. Depuis, d'ailleurs, la méthode de la suture a pris sa revanche, puisque nombre de chirurgiens français et étrangers la pratiquent avec succès, et à n'envisager que les fractures de jambe seules ici en cause, la bibliographie de ce sujet est déjà des plus importantes. D'ailleurs, j'ai vu avec plaisir M. Nimier admettre cette conduite dans nombre de cas et je ne doute pas que les indications, aidées par une technique qui s'est bien améliorée, n'en deviennent de plus en plus étendues.

Pour ma part, je suis encore plus catégorique qu'autrefois et j'affirme qu'actuellement il n'existe pas un appareil, même les plus réputés, pas un procédé de réduction et de contention qui permette mieux que la suture une restitution *ad integrum* de la fracture en V du tibia avec chevauchement. J'en puis citer un exemple typique : dans un cas où j'avais, par la ligature (qui n'est qu'un mode de suture), obtenu une coaptation si parfaite des fragments que, sauf la fissure, il était impossible de constater une fracture *de visu*, j'ai vu, malgré l'apposition d'un excellent plâtre sous le chloroforme, le chevauchement initial se reproduire par suite de la rupture du fil d'argent, que, depuis cette époque, j'ai remplacé par le fil de cuivre. Et, dans ce cas, la contention n'eut pas lieu, malgré une réduction géométrique idéale qu'aucune manœuvre externe n'eût permis d'obtenir.

Avec la suture le cal n'existe pas : il y a cicatrice linéaire osseuse; le cal est une *monstruosité*, quelque chose comme une chéloïde osseuse, et toute fracture réunie par un cal est une *difformité*. Je sais qu'on peut objecter qu'un malade peut bien marcher avec un cal difforme, mais ce même malade ne marchera-t-il pas aussi bien, et, la plupart du temps, mieux, s'il ne présente pas de cal du tout, sans compter que les troubles de circulation, œdème, etc., attribués à l'arthrite, et qui éternisent la convalescence, n'existent pas après la suture.

D. — *Conservation des membres atteints de gangrène gazeuse.* — Enfin le rapporteur nous a dit dans son travail pourquoi il n'entendait pas parler du traitement des complications infectieuses. Ses motifs sont très valables en ce qui concerne les

complications banales et plus ou moins éloignées, telles que le phlegmon, l'érysipèle, etc., mais je crois qu'il serait utile de dire un mot de complications graves qui, par leur soudaineté, leurs rapports avec le traumatisme font pour ainsi dire partie intégrante de l'accident : je fais allusion surtout au tétanos dont il a dit quelques mots, et à la gangrène gazeuse ou érysipèle bronzé sur lequel je voudrais insister.

Pendant longtemps nous avons vécu sur cette notion que l'érysipèle bronzé, par sa marche soudaine et envahissante, exigeait l'amputation le plus haut possible, et bien souvent la désarticulation. Quoique assez rare (j'en relève cependant 11 cas dans ma pratique), la septicémie gazeuse se présente de temps en temps, et exige une prompte décision.

Sur mes onze cas, en vertu de la vieille équation « érysipèle bronzé = désarticulation », j'ai désarticulé 4 fois et mes 4 malades sont morts. D'autres désarticulations que j'ai vu faire chez mes maîtres, Verneuil, Le Fort, ont eu le même résultat. Depuis, j'ai conservé le membre dans 7 cas, avec 7 guérisons : et je n'exagérerai pas en disant que tout le premier j'ai été fort surpris de cette issue : mais j'ai pu lire quelques travaux récents qui confirment mes observations.

Je n'insisterai pas sur le détail de ces cas : dans tous, la gangrène gazeuse avec sugillations, emphysème, était certaine : les trois derniers concernaient la cuisse, le bras jusqu'à l'épaule, la main et l'avant-bras.

De larges, multiples et profonds débridements, autrefois au thermocautère, plus récemment au bistouri, le tamponnement de ces débridements avec des tampons de gaze imbibés de chlorure de zinc au 1/10, en somme une véritable cautérisation ou embaumement du membre dont les muscles prenaient l'aspect du « bœuf bouilli », tel fut le traitement employé. Certes, la réparation fut longue, il y eut des troubles de motilité parfois, mais enfin le malade survécut et conserva son membre. L'un d'eux subit même plus tard une résection du coude méconnue par moi, tant le gonflement était considérable, et j'avais l'occasion de le rencontrer l'année dernière huit ans après l'accident : il travaille de son métier de peintre en bâtiments.

Actuellement, les nouvelles et belles recherches de Thiriar (de Bruxelles), nous ont édifié sur la valeur de l'eau oxygénée et surtout de l'oxygène gazeux dans ces grandes septicémies, et peut-être donnerais-je la préférence à ces agents et aux divers peroxydes qui, aussi bien que le chlorure de zinc et avec moins d'inconvénients pour les tissus, peuvent produire les mêmes résultats.

En tout cas, bien que le fait ne soit plus nouveau en 1905, bien que de nombreux chirurgiens aient plaidé la cause du traitement local de la gangrène gazeuse, j'ai pensé que le mot de Conservation s'appliquait par excellence à ce procédé de traitement, et c'est à ce titre que j'ai voulu en entretenir les membres du Congrès.

De la conservation dans les traumatismes des membres,

Par M. le Dr H. Morestin, de Paris,
Professeur agrégé,
Chirurgien des hôpitaux.

Il n'y a pas encore bien longtemps, la plupart des traumatismes graves des membres entraînaient le sacrifice du membre blessé. La chirurgie était à cet égard d'une assez brutale uniformité; les tendances courantes étaient de supprimer le foyer traumatique; les amputations qui semblaient s'imposer, comme une mesure nécessaire, étaient donc libéralement pratiquées.

A la vérité leurs résultats étaient désastreux, au point d'en dégoûter quelques chirurgiens. Ceux-ci se résignaient à laisser les choses tourner bien ou mal, selon des circonstances qu'ils ne démêlaient pas très nettement et qu'ils étaient impuissants à diriger. La conservation de l'époque pré-antiseptique était donc une sorte de jeu de hasard.

Mais l'histoire des traumatismes exposés est un des plus beaux témoignages de l'évolution moderne de la chirurgie et des maladies chirurgicales. Cette question a changé de face; il n'est plus un chirurgien qui en principe ne soit aujourd'hui conservateur à l'égard des traumatismes. Notre conception même de la conservation est toute différente. Nos moyens de conserver se sont modifiés, précisés, étendus; les limites de notre action se sont prodigieusement reculées, et si la chirurgie suppressive s'impose encore quelquefois, ses indications sont heureusement bien réduites. Mais si le chemin parcouru est immense, il s'en faut que l'on puisse être toujours conservateur; quel que soit notre bon vouloir et notre désir de garder à nos blessés le plus possible de leurs membres, de les mutiler au minimum, il convient de ne rien exagérer. La conservation a aussi ses erreurs, ses échecs, ses dangers, et l'intérêt bien com-

pris des malades nous oblige à ne pas abandonner complètement encore les amputations traumatiques.

Laissant la question dans son cadre classique j'envisagerai successivement d'après quelques faits de ma pratique la conservation dans les plaies articulaires, les luxations ouvertes, les fractures compliquées, les écrasements, les lésions vasculaires graves, les grandes infections des plaies.

Les plaies articulaires étaient autrefois d'une gravité terrible, et maintenant encore doivent être considérées comme des blessures d'un pronostic très sérieux. Mais c'est surtout à leur égard que la conservation est triomphante. L'amputation *primitive* n'est plus autorisée pour aucune plaie articulaire ou du moins cette circonstance seule ne suffit plus pour justifier une telle détermination. Dans une Revue publiée dans les *Archives de Médecine* (mars 1904) j'ai montré l'évolution de la pratique à cet égard.

Si l'amputation d'emblée doit être rejetée, il n'est pas moins vrai que la conservation exige des interventions très variées, ponction, arthrotomie, drainage articulaire, résections selon les indications. Il suffit parfois d'interventions insignifiantes, comme dans les cas suivants :

Observation I. — Dans un cas de plaie du genou par balle de carabine, ayant déterminé une grosse hémarthrose, j'ai vidé l'articulation par une ponction au trocart. La radiographie montra le projectile logé dans l'épaisseur du plateau tibial juste au-dessous du cartilage.

Le malade ne consentit point à l'extraction de la balle, que j'aurais pratiquée par prudence. Il guérit néanmoins et retrouva l'usage de sa jointure. Son observation est publiée dans les *Bulletins de la Société anatomique* (octobre 1903).

Obs. II. — Roger L., huit ans, au mois de juillet 1905, s'enfonça dans le genou droit du côté externe un clou peu volumineux, et pourvu d'une petite tête, mais long de quatre centimètres. Le clou pénètre tout entier, mais on sent une de ses extrémités sous les téguments. Sa pointe heureusement est fixée, elle doit être piquée soit dans le ménisque, soit dans le plateau tibial. La jambe est dans la demi-flexion, immobilisée par la contracture des muscles.

Pas d'épanchement articulaire. Une incision de huit millimètres est pratiquée sur l'extrémité du clou que l'on sent sous la peau. Elle est aisément découverte, et l'extraction ne comporte aucune difficulté. Les suites sont très simples. Légère réaction articulaire, qui se termine en quelques jours par résolution. Au bout de deux semaines l'enfant peut être considéré comme guéri et la marche est autorisée.

La jointure n'a gardé aucune trace de l'accident.

Dans les *luxations ouvertes*, observées peu après l'accident, la conservation est de règle et peut fournir les plus beaux résultats; en voici un exemple :

Obs. III. — Le 9 août 1904, on apporta à l'hôpital Saint-Louis, salle Gosselin, 18, Mlle Hub..., âgée de trente-sept ans, papetière.

Elle avait été renversée par un omnibus en voulant traverser la rue. Une des roues du véhicule avait passé sur le coude gauche, et déterminé à ce niveau des lésions considérables.

Il se produisit sur-le-champ une hémorragie abondante qu'arrêta un pansement compressif appliqué par un pharmacien chez lequel on avait conduit la blessée pour lui donner les premiers soins. Je pus l'examiner dès son arrivée à l'hôpital, une heure environ après l'accident, et fus tout d'abord extrêmement frappé et immédiatement inquiet de sa pâleur et de sa faiblesse.

L'état de shock était très marqué et je ne fus pas surpris d'apprendre qu'elle avait perdu beaucoup de sang. Il existait à la partie antérieure et interne du coude gauche une vaste plaie contuse et souillée par laquelle faisait issue l'extrémité inférieure de l'humérus.

Accessoirement on notait encore deux petites plaies sur la face interne du bras gauche, des contusions du bras et du poignet droits.

La plaie du coude gauche, longue de dix centimètres environ, était oblique de haut en bas, et de dedans en dehors, croisant obliquement le pli du coude. Sur cette plaie principale se branchait une autre déchirure de la peau descendant vers le bord cubital de l'avant-bras sur une longueur de cinq à six centimètres. — Les téguments étaient décollés au loin, principalement sous la lèvre inférieure de la plaie, jusqu'à la partie moyenne de l'avant-bras.

On apercevait à nu toute la surface articulaire de l'humérus, luxé en avant et en dedans, le tendon du biceps, le nerf médian, le nerf radial, le muscle brachial antérieur rompu. En soulevant la lèvre supérieure de la plaie, je découvre l'humérale rompue. L'artère ne saigne pas. Son bout central forme une sorte de cône, de moignon noirci, se soulevant à chaque pulsation. La veine céphalique incomplètement sectionnée saigne encore abondamment, ainsi qu'une autre veine, un affluent de la basilique, qui a été déchirée sur le bord interne de l'avant-bras. La main gauche est violacée et froide. Il est impossible de sentir le pouls radial.

Mais la sensibilité est partout conservée au niveau de la main et des doigts, tant du côté palmaire que du côté dorsal. La blessée peut même exécuter les divers mouvements des doigts, flexion, extension, écartement. Il s'agissait donc au total d'une luxation compliquée avec rupture de l'humérale et déchirure étendue des parties molles.

Toute la plaie mâchée, déchiquetée et noircie, était de fort vilain aspect, et l'avenir de la main, violette et froide, nous paraissait certes bien incertain.

Je nettoyai avec soin les environs de la plaie; ensuite la plaie elle-même fut lavée longuement avec de l'eau chaude, puis de l'eau oxygénée.

Je l'agrandis par en haut et par en bas, jusqu'aux limites de la zone décollée. Je fis la ligature de l'humérale, et des deux veines qui saignaient. Je réduisis la luxation, après avoir détruit une interposition de faisceaux musculaires, restes du brachial antérieur, qui empêchait cette réduction. Je pratiquai encore des attouchements au formol et à l'alcool sur les parties les plus souillées de la plaie. Puis je plaçai le membre dans la flexion à angle droit et m'abstins de toute suture.

La circulation se rétablit au bout de quelques heures du côté de la main. Il y eut un peu de fièvre le lendemain et le surlendemain. Elle céda à l'emploi des bains d'eau oxygénée. Puis la plaie évolua franchement vers la guérison. J'eus la satisfaction de voir l'articulation se refermer promptement sans qu'il se fût produit de suppuration articulaire. Il restait dès lors une plaie superficielle, dont la cicatrisation n'était qu'une question de temps.

Il n'y eut aucun trouble dans le domaine des nerfs cubital et médian. A la fin du mois d'août on commença à mobiliser doucement l'articulation, et en peu de jours les mouvements purent être portés assez loin pour donner beaucoup d'espoir au sujet du retour fonctionnel.

Je n'ai pas besoin de dire quelle patience et quelle douceur tenace il fallut apporter à la mobilisation; mais je signalerai l'utile emploi de l'extension continue appliquée sur l'avant-bras avec un poids léger.

Dans le courant d'octobre, constatant que les progrès étaient limités par la présence des brides cicatricielles épaisses, j'endormis la malade, excisai ou sectionnai de ces brides cicatricielles toutes celles que je crus pouvoir atteindre sans danger pour le médian, et les téguments ayant été mobilisés, je pus ramener la cicatrice superficielle à une ligne. Les efforts de mobilisation furent alors repris et poursuivis avec persévérance.

Dans le courant de janvier l'opérée put reprendre son travail. Elle est actuellement dans l'état le plus satisfaisant. L'extension n'est pas tout à fait complète, mais elle se fait dans des limites très étendues; la flexion est normale; la pronation et la supination s'exécutent aussi dans les conditions normales. Le coude est souple, parfaitement indolore. Aucun trouble dans les mouvements des doigts, aucun phénomène de névrite. Le pouls radial n'a jamais reparu.

Chez un autre malade dont j'ai confié l'histoire aux *Bulletins de la Société anatomique* (1899) et qui était atteint aussi d'une luxation compliquée du coude, les suites ont été beaucoup moins bonnes et ma conduite différente. C'est que la réduction ne fut tentée que deux jours après l'accident et que la plaie avait eu le temps de s'infecter. Il y eut une suppuration abondante. C'est alors que je vis le blessé. Je pratiquai l'arthrotomie, puis la résection du coude. Une hémorragie secondaire par ulcération de l'humérale m'avait obligé entre temps à faire la ligature de cette artère. Le malade guérit, mais avec un coude ballant. Il dut sa

guérison à la résection, qui permit un drainage large et parfait.

A côté de ces luxations d'une grande jointure, il suffit de mentionner un cas de luxation ouverte de l'articulation métatarso-phalangienne du gros orteil, traitée par la résection de la tête du premier métatarsien (*Soc. anatomiq.*, fév. 1894); deux cas de luxations de la phalangette du pouce avec issue de l'extrémité inférieure de la première phalange, traités par la réduction; et deux cas de luxation de la dernière phalange du médius et de l'annulaire avec issue de la phalange sus-jacente, un cas de luxation ouverte de la deuxième phalange du médius sur la première : la guérison étant survenue après reposition de la phalange luxée. Nous parlons de luxations isolées, car dans les traumatismes complexes de la main les luxations digitales sont communes.

Dans les *fractures compliquées* la conservation ne doit pas être moins systématique, ni moins active.

Je me hâte de déclarer que je ne suis aucunement partisan de l'intervention dans les fractures *fermées récentes*. A de bien rares exceptions près, je crois que le traitement sanglant immédiat ne s'impose pas dans ce genre de traumatismes, et constitue au contraire une imprudence qui engage lourdement la responsabilité du chirurgien.

Il n'en va pas de même dans les *fractures ouvertes*. Et pourtant, s'il s'agit d'une simple petite piqûre tégumentaire par une pointe osseuse aiguë, il vaut mieux s'abstenir d'une opération d'emblée, désinfecter avec soin les téguments, puis réduire et se comporter provisoirement comme si la fracture était fermée. Je ne compte plus les cas de fracture de jambe où cette conduite m'a donné satisfaction. J'ai tenu la même conduite chez un homme atteint de fracture du fémur avec plaie *étroite* produite *de dedans en dehors* par le fragment supérieur. J'appliquai un appareil d'Hennequin comme pour une fracture ordinaire et les choses se passèrent en effet comme pour une fracture vulgaire.

Dans ces cas où la plaie extérieure, produite d'ailleurs par un fragment d'os aseptique, est exiguë elle a peu de tendance à s'infecter.

Mais, dans une fracture véritablement ouverte, la conservation ne peut être sagement entreprise qu'au prix d'une intervention immédiate, simplification du foyer, réunion des fragments, drainage.

J'ai ainsi obtenu quelques résultats magnifiques, comme dans le cas suivant :

Obs. IV. — Un jeune homme de dix-neuf ans est apporté en 1901, le

9 novembre, dans le service de Nélaton à Saint-Louis, salle Nélaton, 26. On m'appelle comme chirurgien de garde. Le malade a eu le bras gauche pris dans un engrenage. Les parties molles sont très contuses dans la moitié inférieure du bras. Une plaie commençait au milieu du bras, longue de cinq centimètres; une autre en dehors, de neuf centimètres, au-dessus de l'épicondyle.

L'humérus est brisé dans son tiers inférieur, le trait de fracture était oblique de haut en bas et d'avant en arrière. Décollement périostique étendu.

Les plaies sont débridées, nettoyées. Le fragment inférieur avait basculé en avant, au point d'être perpendiculaire à l'autre dans l'extension du bras. Je le remets en place : les deux fragments sont réunis par une suture et par une ligature cerclante. Drains. Sutures.

Les suites ont été des plus simples : un mois après le jeune homme guéri quittait l'hôpital, conservant encore de la raideur du coude, et de la faiblesse du membre que le traitement mécanothérapique ultérieur firent graduellement disparaître.

Le sujet était jeune, la fracture non esquilleuse, et l'opération a été pratiquée moins de deux heures après l'accident. Il s'agissait en outre du membre supérieur, d'un os volumineux, facile à suturer et à aborder. Un bon résultat était à prévoir dans ces conditions favorables.

A la jambe, j'ai pratiqué plusieurs fois des interventions préventives pour fractures compliquées, m'efforçant plus encore de bien nettoyer et drainer la plaie que d'assurer une coaptation rigoureuse des fragments. Les résultats ont été bons dans l'ensemble, mais souvent acquis péniblement par un long traitement. Ce sont des malades qu'il faut surveiller de très près et panser minutieusement. La moindre négligence peut leur être fatale. Quand ils s'en vont guéris, il faut encore faire des réserves sur leur avenir, surtout quand la plaie a suppuré, qu'il y a eu ostéomyélite traumatique et élimination d'esquilles. Chacun a vu de ces malades, opérés par lui ou par d'autres, revenir avec des poussées d'ostéite, d'hyperostose. — Je ne crois pas avoir eu à amputer secondairement de malade auquel j'ai fait moi-même le traitement primitif. Mais la chose m'arrivera sans doute, car après échec de la conservation entreprise par d'autres, j'ai dû faire deux fois l'amputation de jambe et une fois l'amputation intracondylienne du fémur, selon le procédé que j'ai décrit (*Bull. Soc. anatomique*, 20 déc. 1901, 28 mars 1902).

Je suis intervenu une fois pour une fracture largement compliquée du *fémur*, — s'accompagnant d'une énorme dilacération des parties molles.

Obs. V. — C'était en 1901, le 30 août, à Lariboisière, dans le ser-

vice de M. Michaux que je remplaçais. Le blessé était un charretier d'une cinquantaine d'années, qui avait reçu sur la cuisse droite un violent coup de pied de cheval. Le fragment supérieur avait percé la peau. Il y avait eu une hémorragie considérable. Cet homme était extrêmement vigoureux, mais aussi alcoolique à l'extrême. Il était très velu, très sale. L'os faisant issue était resté en contact avec cette peau malpropre, et des vêtements qui l'étaient encore davantage.

Le malade anesthésié, ce qui fut très laborieux, j'agrandis la plaie, occupant la partie antéro-extérieure de la cuisse, évacuai une grande quantité de sang et de caillots, et réséquai le bout supérieur. La fracture était presque exactement transversale. J'ôtai seulement deux esquilles libres. Chez ce sujet très vigoureux les masses musculaires étaient fort épaisses, et l'ensemble des tissus dilacérés, déchirés, infiltrés de sang, constituant le foyer de la fracture, était véritablement énorme.

Je ne fis pas de suture osseuse; laissant deux gros drains et recousant la plaie incomplètement, j'appliquai un appareil d'Hennequin.

Les suites furent d'abord assez rassurantes, mais l'abondance du suintement séro-sanguin obligea dès le deuxième jour de changer l'appareil. Deux hémorragies se produisirent insidieusement, à quelques jours d'intervalle; au douzième jour le malade succomba après une nouvelle hémorragie. La difficulté des pansements était très grande, et chacun d'eux extrêmement pénible pour le malade.

L'amputation de la cuisse eût certainement sauvé ce pauvre homme; et mon regret est grand de ne la lui avoir pas proposée d'emblée.

Les *fractures compliquées articulaires* nous offrent, surtout au cou-de-pied, des occasions relativement nombreuses de pratiquer des interventions conservatrices. Voici un cas où existait, en même temps qu'une fracture des malléoles, un déplacement intéressant de l'astragale :

Obs VI. — *Fracture compliquée du cou-de-pied. Luxation de l'astragale.*

Le 26 juillet 1905, on m'apporta à l'hôpital Saint-Antoine, salle Dupuytren, un jeune homme de vingt-cinq ans, qui venait de tomber d'une hauteur de quatre mètres sur le pied droit.

Le pied était dans une attitude vicieuse permanente; il était porté en dedans en totalité, et de plus dans un varus très accentué, sa face interne tournée en dedans; mais il n'avait subi aucun déplacement en avant ni en arrière. Le cou-de-pied était élargi et semblait diminué de hauteur. Une plaie contuse, irrégulière, occupait la partie externe de la région, croisant obliquement de haut en bas et d'arrière en avant la partie inférieure du péroné.

A la palpation, on constate que l'élargissement de la région n'est pas dû à une lésion du calcanéum, qui est intact. Au-dessous de lui deux saillies attirent l'attention : l'une en dedans rappelle par sa forme la malléole interne, mais il faut admettre que cette apophyse arrachée a été transportée en dedans; l'autre au devant de l'extrémité supérieure

du tibia semble répondre à une partie de l'astragale. La malléole externe est brisée et infléchie en dedans.

Le diagnostic est donc celui-ci : luxation de l'estragale, ou fracture de cet os avec déplacement des fragments; fracture certaine de la malléole externe, fracture probable de la malléole interne.

Deux circonstances rendent cette lésion particulièrement sérieuse : d'une part le déplacement est irréductible, et d'autre part il s'agit d'une fracture articulaire compliquée.

Sous le chloroforme, on reconnaît une mobilité excessive au niveau de l'interligne de Chopart, et de la crépitation à l'endroit de la saillie interne précitée. A mesure que nous explorons cette saillie nos impressions semblent devenir moins nettes, et nous nous demandons si elle n'est pas produite par un fragment de l'astragale, ou même par la petite apophyse du calcanéum. En dépit de l'anesthésie, il est d'ailleurs toujours impossible de redresser le pied.

Je pratiquai sur la face externe du cou-de-pied une incision lambdoïde, utilisant en partie la plaie qui existait déjà. L'astragale était à moitié énucléée. Son corps était presque transversal, montrant en dehors l'insertion du ligament péronéo-astragalien postérieur, et son apophyse postérieure. Le ligament interosseux était complètement rompu. Je fis l'ablation très facile de l'astragale dont tous les liens importants étaient rompus. La malléole externe était brisée transversalement au ras du plateau tibial.

L'interne était fracturée comminutivement, et les fragments de sa base avaient entraîné quelques morceaux du cartilage du fond de la mortaise.

Le foyer fut nettoyé soigneusement; je pratiquai une contre-ouverture interne, plaçai deux gros drains, l'un en dedans, l'autre en dehors, et posai le membre sur une attelle de Bœckel.

Les suites opératoires furent très bonnes et tout fait espérer que le retour fonctionnel sera suffisant. Depuis la première semaine de septembre le malade marche avec des béquilles; ses plaies sont cicatrisées, et l'attitude du pied est très bonne.

Dans un autre cas, il existait une fracture exposée de l'astragale, avec cette circonstance que la malade était enceinte de sept mois :

Obs. VII. — Le 15 août 1904, j'ai été appelé à l'hôpital Cochin, salle Sédillot, 9, auprès d'une femme de vingt-huit ans, épicière, qui venait d'être blessée dans un accident de voiture. Circonstance aggravante, cette femme était enceinte de sept mois (deuxième grossesse).

Le pied droit était déplacé en dedans de l'axe de la jambe et avait subi un mouvement de torsion et de rotation en dedans (plante du pied tournée en dedans, pointe fortement portée en dedans). Profond coup de hache à l'union du pied et de la jambe, le fond de l'angle dièdre répondant exactement à la pointe de la malléole interne.

En dehors, plaie d'environ 6 centimètres, interrompue par un petit

pont cutané filiforme. Pas d'hémorragie notable au moment de l'examen. Pas traces d'ecchymose. La plaie, antéro-postérieure, croise la malléole externe. Les bords déchiquetés, écartés et recroquevillés laissent apercevoir à nu la moitié inférieure de cette malléole couverte d'un enduit noirâtre et au devant d'elle une pièce osseuse voilée par des tissus ligamentaux et celluleux.

— La palpation fait reconnaître, en outre, une saillie qui, eu égard à la situation du pied, paraît anormale, saillie qui est au devant de la malléole interne, sur le bord interne du pied formant un relief très accusé à la palpation. — C'est, pensons-nous, la tête de l'astragale détachée et transportée en dedans avec le pied. Quant à la masse osseuse qu'on apprécie plus exactement à la palpation au devant de la malléole externe, nous pensons qu'il s'agit du corps de l'astragale ou du moins d'un gros fragment de ce corps ayant subi un changement d'orientation.

La difformité est irréductible. On peut imprimer au pied quelques mouvements dans tous les sens, mais aucunement réduire ni même atténuer la difformité. On perçoit, par contre, une crépitation osseuse des plus nettes. Le diagnostic est donc : fracture compliquée de l'astragale avec luxation du pied en dedans.

La température est normale. Pouls normal. Un peu d'albumine dans l'urine.

L'accident avait eu lieu à trois heures. J'interviens à six heures. Chloroforme.

La plaie existant sur le bord externe du cou-de-pied est utilisée et prolongée de 2 centimètres en avant. En outre, petit débridement vertical de 3 centimètres au devant de la malléole externe, se dirigeant en bas. Nous trouvons immédiatement la surface articulaire malléolaire externe de l'astragale qui se présente horizontalement, regardant en haut. Elle est encore recouverte du ligament péronéo-astragalien antérieur intact. Ce fragment d'os est enlevé. Le ligament interosseux est trouvé rompu, aussi pouvons-nous extraire très facilement un autre gros fragment, représentant l'autre moitié du corps de l'astragale, par une simple traction avec le davier. Deux autres petits fragments minuscules sont trouvés libres dans le foyer. Nous constatons que la fronde des extenseurs n'est pas rompue, que son attache calcanéenne est intacte et s'interpose comme un rideau entre la tête astragalienne et la loge où se trouvait le fragment externe. Cette tête étant dépouillée de la plupart de ses moyens d'union et le col étant irrégulièrement fracturé, dépériosté, nous en avons fait l'extraction. Le pied alors complètement ballant et mobile peut être ramené en bonne position. Lavage du foyer à l'eau phéniquée forte. Contre-ouverture prémalléolaire interne. Un drain interne, un autre externe. Réunion incomplète de la plaie dont nous avons partiellement avivé les bords en excisant la partie la plus mâchée. Chloroforme très bien supporté.

Immobilisation du pied en bonne position sur une attelle de Bœckel.

Les suites ont été très bonnes. Pas de fièvre, évolution normale de

la plaie. Aucun retentissement fâcheux du côté de l'utérus gravide; la grossesse continue à évoluer normalement.

Au bout de douze jours, tout danger paraît écarté, tant du côté de la jambe que du côté de la grossesse.

La malade est ramenée chez elle, sur sa demande formelle.

Depuis on n'en a pas eu de nouvelles, et les lettres qui lui ont été adressées sont demeurées sans réponse.

Chez une autre malade il existait à la fois deux fractures ouvrant largement de grandes articulations :

Obs. VIII. — *Fracture compliquée de la rotule droite. Fracture compliquée du cou-de-pied gauche.*

Le 13 août 1905, je fus appelé à Lariboisière auprès d'une femme de vingt ans qui avait été jetée dans le fossé des fortifications.

Elle présentait une plaie du genou droit, large de trois centimètres, plaie irrégulière et souillée.

En écartant ses bords, on constatait que la rotule était fracturée transversalement et le genou rempli de sang. Les ailerons et tous les tissus fibreux préarticulaires étaient rompus.

D'autre part il existait à gauche une fracture des deux malléoles avec vaste plaie interne, issue du tibia, disjonction de l'articulation tibio-péronière inférieure.

A droite, je débridai la plaie, nettoyai l'articulation, rapprochai les deux fragments rotuliens par un cerclage au fil d'argent, et laissai deux drains latéraux.

Du côté gauche, je lavai avec soin toute la plaie, qu'il n'était pas besoin d'agrandir. Les deux malléoles étaient brisées à leur base, le tibia débarrassé de sa malléole faisait issue sur une longueur de 7 centimètres. La malléole en avait arraché un éclat, le ligament péronéo-tibial antérieur un autre; des parties du cartilage diarthrodial s'en étaient détachées.

Il était tout d'abord impossible de réduire le bout tibial. La cause de l'irréductibilité était le tendon du tibial postérieur, qui s'était introduit entre le tibia et le péroné. Son désenclavement permit la réduction.

Je ne fis aucune suture osseuse, rapprochai les téguments, et laissai des drains.

Je n'ai pu suivre directement cette malade, opérée par moi pendant le service de garde. J'ai été informé le 30 août que la fracture de la rotule droite était en bonne voie de guérison, mais que par contre on craignait d'être amené à pratiquer l'amputation de la jambe gauche.

Les *écrasements* des membres, qui d'ailleurs se relient aux fractures et aux luxations ouvertes par des cas intermédiaires, les écrasements sont les traumatismes qui nous procurent encore le plus d'embarras au sujet des décisions à prendre. Le degré d'écrasement, la résistance du malade, le segment de membre

considéré, le moment où l'on est appelé auprès du sujet, les probabilités plus ou moins grandes d'infection sont assurément les facteurs qui doivent nous guider, mais combien délicate en pratique l'appréciation des nuances qui doivent nous déterminer.

Il faut surtout séparer les cas dans lesquels on intervient presque immédiatement après l'accident, préventivement, en quelque sorte, de ceux dans lesquels l'infection est confirmée et en voie de diffusion.

Dans les écrasements du pied et de la main, on doit espérer beaucoup de la conservation, et aucun sacrifice immédiat ne nous paraît justifié, même celui d'un doigt ou d'un orteil

Ceci ne veut pas dire que le traitement doive être inactif. Bien au contraire, le nettoyage rigoureux de toutes ces chairs meurtries, la mise à découvert de toutes les anfractuosités, l'ablation des corps étrangers, la balnéation chaude et antiseptique s'imposent et l'on ne saurait trop insister sur la nécessité de ces soins très minutieux; ils exigent de l'opérateur une patiente douceur et un grand désir de faire son devoir complètement. Or de tels cas se présentent quotidiennement, et il faut consacrer beaucoup de temps à chacun de ces malades.

Il est sage de s'abstenir de toute réunion primitive, de laisser tout ouvert. Un jour, à Necker, un interne turbulent, passant outre à mes recommandations, crut devoir, pour un écrasement de la main d'ailleurs sans grands délabrements, suturer toutes les plaies. Le malade mourut de gangrène gazeuse le lendemain.

Tardivement on procède à une régularisation, à une amputation économique d'une économie sordide; tant que l'on peut garder une partie du pied ou de la main, il convient de tout tenter, en utilisant, à défaut d'un procédé classique, un procédé atypique, une opération de fortune pour sauver ce morceau de pied ou de main, ou, si l'on est obligé de sacrifier les débris du pied, pour faire marcher le malade sur le bout du moignon.

J'en ai fourni des exemples dans un mémoire publié dans la *Revue de l'Orthopédie* en 1902 (*De l'amputation précarpienne*), dans un article de la *Gazette des hôpitaux*, 21 janvier 1902 (*Amputation préscaphoïdienne et transcuboïdienne*).

Je retrouve dans mes notes deux cas d'écrasement grave de l'avant-pied qui doivent trouver place ici.

Dans l'un une amputation immédiate fut tentée sans succès et il fallut pratiquer secondairement une autre amputation. Dans l'autre une intervention primitive fut pratiquée, mais pour désinfecter la plaie avec soin, et ultérieurement l'amputation

économique fut faite en utilisant jusqu'à l'extrême limite les tissus vivants.

Voici la première observation :

Obs. IX. — *Ecrasement de l'avant-pied. Amputation de Chopart, puis de Syme.*

Un homme de cinquante-deux ans, Georges H..., déménageur, eut l'avant-pied droit broyé, au commencement d'octobre 1901. Conduit à Saint-Louis, Isolement, n° 19, il subit l'amputation de Chopart qu'un interne, trop jeune, crut devoir pratiquer sur-le-champ. Le résultat fut peu satisfaisant, le lambeau plantaire se mortifia en totalité, et il resta une surface granuleuse, répondant à la coupe transversale du pied, au niveau de l'interligne médiotarsien. En outre il y eut un renversement précoce et très accentué. Dans ces conditions une intervention nouvelle s'imposait.

J'attendis pour cela que la plaie fût bien détergée et désinfectée. Le 22 novembre 1901, je fis l'amputation classique de Syme. Les suites furent excellentes; les drains retirés le deuxième jour, les fils le sixième. J'obtins un moignon magnifique.

L'autre cas est le suivant.

Obs. X. — *Écrasement du pied. Augmentation sus-malléolaire tardive.*

Un jeune homme de vingt et un ans, Paul P..., tourneur sur métaux, est admis le 14 février 1902 à l'hôpital Saint-Louis, Isolement, n° 23. Voulant s'élancer dans un tramway à vapeur en marche, il a glissé et une des roues du tramway a passé sur son pied droit, produisant un écrasement très complet. Outre cette lésion, le sujet présente une plaie contuse avec large décollement au niveau de la partie inférieure de la cuisse et du creux poplité. Il est d'ailleurs dans un état de choc très marqué.

Le pied droit n'était qu'une loque, la peau avait été arrachée au-dessus de l'interligne tibio-tarsien, laissant les malléoles à découvert. L'astragale et le calcanéum étaient sur les côtés presque complètement dépouillés de revêtement tégumentaire; les liens qui unissent ces os entre eux d'une part, au squelette de la jambe d'autre part, étaient en partie rompus.

Les autres os du tarse étaient dissociés ou brisés, réunis seulement par des débris de tissus noirâtres et souillés de terre.

Cette dissociation des os est remarquable; ils sont pour la plupart séparés sans fracture.

Dans ces conditions je détache de quelques coups de ciseaux les chairs pendantes, ayant subi pour ainsi dire la mort traumatique immédiate. C'est ce que Chassaignac eût appelé une amputation provisoire; en réalité il s'agissait d'un simple acte de propreté. Il restait le calcanéum et l'astragale. Je lavai tous les recoins de la plaie autour de ces deux os avec du chlorure de zinc, de l'eau phéniquée, et enveloppai le bout du membre dans de la gaze aseptique.

La plaie de la cuisse fut agrandie, nettoyée et bien drainée. Les

plaies suppurèrent, se détergèrent peu à peu, non sans déterminer des mouvements fébriles fréquents en dépit des bains quotidiens et des pansements convenables.

Enfin, le 19 mars 1902, je pus faire une amputation sus-malléolaire avec lambeau talonnier, utilisant jusqu'au dernier millimètre ce que le traumatisme avait laissé de peau. Le succès fut excellent et le malade eut un très beau moignon, bien arrondi, à cicatrice antérieure, avec point d'appui sur un petit reste de téguments calcanéens rapportés sous le tibia.

Il n'est pas très rare de voir l'écrasement d'un pied coïncider avec l'écrasement de la jambe du côté opposé. — Je n'hésite pas alors à faire de ce côté l'amputation de la jambe ou de la cuisse, tandis que le pied mutilé est l'objet de toute ma sollicitude conservatrice.

Obs. XI. — Chez une jeune fille, auprès de laquelle j'ai été appelé à Lariboisière, au mois d'août 1899, et qui, écrasée par un train à la gare du Nord, était dans un état tout à fait alarmant, j'ai pratiqué l'amputation de la jambe gauche, et réussi à conserver le pied droit, dont toutes les parties molles plantaires, dans la moitié postérieure, étaient détachées et flottantes. Elle guérit et put marcher en appuyant sans souffrance sur son pied droit.

Obs. XII. — De même chez un jeune homme qui, sur la place de la République, avait été renversé par un tramway, j'amputai la cuisse droite parce que la jambe était broyée au voisinage du genou; et traitai au contraire par la conservation un écrasement de très vilain aspect des parties molles plantaires et sous-calcanéennes de l'autre pied. Pour lui permettre de marcher, je dus plus tard, à l'aide d'une greffe italienne, couvrir le calcanéum d'une coque nouvelle de téguments sains, ce que je fis en transportant au talon la peau de la région fessière.

Il s'agissait dans ces derniers cas de jeunes sujets, dont la résistance est bien différente de celle de l'adulte, et particulièrement de l'adulte alcoolique si commun dans nos hôpitaux.

Si les écrasements des extrémités autorisent l'espoir le plus confiant dans la conservation, au moins chez un sujet jeune et non taré, et dans le cas d'action chirurgicale précoce, il n'en va pas de même pour les segments importants des membres. Plus les parties molles sont épaisses, plus d'espaces celluleux sont dilacérés, plus le pronostic est grave. Au membre supérieur j'admets volontiers la conservation à outrance, et telle est bien la règle que j'ai suivie résolument jusqu'ici; mais c'est surtout pour le membre inférieur et dans la grande majorité des cas pour la jambe que la question se pose. Ici je me demande com-

ment font ceux de nes collègues qui veulent proscrire les amputations traumatiques primitives, et quel peut être l'intérêt des tentatives de conservation quand elles réussissent, alors qu'on connaît immédiatement les dangers qui menacent le malade, les douleurs qui l'attendent, et les difficultés d'un traitement de longue durée. Quand on peut conserver quelque espérance de faire marcher le malade sur la jambe lésée, que le sujet est assez jeune et résistant pour supporter un long séjour au lit et une pénible réparation, je n'hésite pas naturellement à tout tenter pour gagner du temps, éluder toute intervention radicale et procurer s'il se peut, même après des mois de soins, un membre utilisable. Mais quand on m'apporte un sujet dont la jambe est complètement broyée à la partie moyenne, dont le tibia et le péroné sont fracassés, les artères et les nerfs abîmés, les muscles en bouillie, j'ampute sans hésitation aucune, et immédiatement, persuadé de rendre service au malade, en pratiquant tout de suite ce qu'il faudrait faire un peu plus tard, en lui épargnant souffrance et suppuration, ou même la mort tout simplement. L'amputation traumatique immédiate de la jambe est actuellement pour ainsi dire sans mortalité, et fournit aux malades un bon moignon définitif, le même moignon que l'on obtiendrait par une amputation retardée.

Cette conduite me paraît s'imposer absolument s'il s'agit d'un adulte déjà un peu avancé en âge, et la seule prudente s'il s'agit d'un vieillard.

Dans une seule semaine du mois de juillet de cette année, j'ai fait à Saint-Antoine trois amputations à la partie supérieure pour des écrasements de la partie moyenne. Un de ces blessés était un vieux de soixante-quatorze ans. Amputé il cessa de souffrir sur-le-champ, on put le soir même le mettre assis, le lendemain le lever sur un fauteuil. Il échappa ainsi aux menaçantes complications pulmonaires et guérit sans encombre. Ces écrasements de la jambe par tramways, camions, wagons, sont les écrasements types, les plus communs; ils offrent les plus grandes difficultés à la conservation, et celle-ci, habituellement inutile quand le blessé résiste, le laisse pendant plusieurs jours sous la menace d'un formidable danger. Proscrire les amputations en pareil cas c'est, à mon sens, donner un conseil qui, pris à la lettre par des médecins inexpérimentés, peut avoir les conséquences les plus funestes.

Malgré la gravité de l'amputation de cuisse, je pense qu'elle est plus indiquée encore quand le siège des lésions ne permet pas l'amputation de la jambe — réserve faite des cas où l'état du malade ne lui permettrait pas de supporter l'intervention ou

pour ceux qui présenteraient une section nette, relativement facile à désinfecter, on bien encore si l'on avait quelque raison de croire qu'une intervention secondaire permettrait de faire seulement une amputation intracondylienne, ou une bonne désarticulation du genou; réserve faite aussi des cas où l'étendue des lésions exigerait une double amputation de cuisse, à laquelle ne résistent pour ainsi dire jamais les blessés.

Les résultats du traitement conservateur dans les écrasements, d'abord satisfaisants, peuvent plus tard laisser beaucoup à désirer.

Il serait bon de suivre longtemps ces malades pour être bien fixé sur leur guérison définitive. Beaucoup de succès dont on se réjouit tout d'abord ne sont que temporaires; il y a des échecs de la conservation, complets ou partiels, qui ne sont jugés que tardivement.

Obs. XIII. — Tel est le cas d'une femme que j'ai soignée autrefois à l'hôpital Tenon, en 1891, et que j'ai revue à Saint-Louis en 1902. Cette femme avait eu en 1891 la main droite écrasée par une machine. Les dégâts étaient considérables et portaient principalement sur la paume de la main et le métacarpe. L'aspect de cette main était tel que la conservation semblait bien difficile. Aussi les internes du service, j'étais du nombre, songeaient à une amputation, à laquelle la malade était résignée. Mais M. Richelot, notre chef, nous fit changer d'avis. On s'efforça de garder une main à la pauvre femme, en désinfectant les plaies par des bains quotidiens, des pansements attentifs,

Il n'y eut en effet ancun accident immédiat, et les plaies se cicatrisèrent; la main resta à la vérité raide et difforme, mais enfin c'était une main, dont on devait espérer quelques services.

Au cours de cette réparation nous avions naturellement fait amende honorable, et reconnu sans effort le sens clinique avisé et la sagesse de notre maître qui nous recommandait souvent la conservation dans les traumatismes des extrémités.

Cette femme fut perdue de vue pendant longtemps. Or elle est revenue dans le service de M. Richelot, à Saint-Louis, le 16 juillet 1902. Trois ans auparavant Legueu avait dû lui faire l'amputation de l'avant-bras. La main était restée impotente; plus tard elle avait présenté des troubles trophiques et elle était devenue le siège d'horribles douleurs. Pour essayer d'y mettre un terme, Legueu avait supprimé la main et une partie de l'avant-bras. Après un répit de quelques mois les souffrances avaient reparu. Au moment de son entrée à Saint-Louis, elle présentait un moignon bien configuré dans lequel le bout des os était amplement protégé par les parties molles, l'amputation avait eu lieu à l'union du tiers inférieur et du tiers moyen. La cicatrice était terminale, non adhérente.

Ce beau moignon était inutilisable. Jamais la malade n'a pu sup-

porter son appareil. La moindre pression est très douloureuse; même le plus léger contact des doigts est pénible.

En outre surviennent de temps à autre des crises atroces, qui troublent le sommeil, et rendent l'existence presque intolérable. Les douleurs sont rapportées à l'extrémité, à la main et aux doigts, comme il arrive d'ordinaire. Toute la surface hémisphérique du moignon est lisse et violacée. Au voisinage de la cicatrice est une petite phlyctène remplie de sérosité roussâtre. La malade demande à grands cris à être débarrassée de son moignon.

Le 21 juillet je pratique la désarticulation du coude par la méthode circulaire. L'opération, des plus simples, dure deux minutes.

A remarquer la diminution de volume de la radiale et de la cubitale, comme conséquence de l'ablation de la main.

Les nerfs cubital, médian et radial sont réséqués sur une longueur de 8 centimètres.

La guérison est obtenue en quelques jours.

La malade a été revue le 3 octobre 1902, en bon état; son moignon était parfait et elle ne souffrait pas. Mais depuis nous n'avons pu avoir de ses nouvelles.

Il est clair que dans ce cas la névrite qui tourmentait si cruellement cette femme était une névrite traumatique. Quelques filets nerveux blessés, contusionnés, ou sectionnés, ont dû s'infecter, pendant la lente réparation de la plaie, et la névrite a ensuite gagné de proche en proche.

Il est probable qu'une amputation primitive, créant une plaie franche, suivie de réunion rapide, aurait donné un moignon indolent et utile. Il faut donc bien reconnaître tardivement que la malade eût gagné à l'exérèse d'emblée, et qu'avec les intentions les plus louables, et un succès apparent, la conservation a été une erreur.

Voici un autre exemple de conservation stérile :

Obs. XIV — *Écrasement de l'avant-pied. Amputation transmétatarsienne tardive.*

Un homme de quarante-deux ans, Henri Pr..., maréchal ferrant, reçoit, dans les premiers jours d'octobre 1902, une lourde pièce de bois sur la partie antérieure du pied droit. Le choc porte principalement sur l'extrémité antérieure des métatarsiens et la racine des orteils, et produit une large plaie, contuse et souillée, dans laquelle on aperçoit pêle-mêle des débris de tendons, des fragments osseux, les languettes de muscles dissociés.

Je nettoie moi-même avec un soin extrême ce foyer, enlève les esquilles complètement libres, simplifie la plaie, lave avec des antiseptiques divers tous les coins et recoins. La plaie se répare assez péniblement. Pour permettre la cicatrisation, je suis obligé de réséquer la tête du premier métarcarpien.

Le malade nous quitte en décembre, marchant assez corectement sur son pied mutilé et me laissant très heureux du résultat acquis au prix de soins très attentifs.

Mais, au mois d'avril 1903, notre homme revient à Saint-Louis, Isolement, 8. Il marche très difficilement; il souffre beaucoup. Un abcès s'est formé il y a quelques semaines sur la face dorsale du pied, non loin du bord interne. Il a laissé une fistule, laquelle conduit sur un point dénudé du premier métatarsien. Des durillons volumineux se montrent du côté plantaire, sur les têtes métatarsiennes; l'un d'eux suppure. Le deuxième orteil est replié en dedans, ratatiné et immobilisé par la rétraction des parties molles. Le gros orteil présente un aspect singulier; il est épaissi, rigide, et présente un état papillomateux particulier. Il est couvert sur toute sa surface de petites saillies cornées qui lui donnent une apparence râpeuse et un contact très rude. La même disposition s'observe sur les parties voisines de l'avant-pied.

Dans ces conditions je pratiquai, le 25 avril 1903, l'amputation transversale dans la partie postérieure du métatarse, laissant un centimètre du premier métatarsien, quinze millimètres du deuxième et deux centimètres environ du cinquième.

Les suites de cette opération furent bonnes, à cela près que la réunion se fit lentement à l'extrémité interne de la plaie où j'avais laissé un drain.

Le 28 mai, le malade guéri quitta l'hôpital avec un très bon moignon. Il n'est pas revenu à Saint-Louis, mais je voudrais être sûr que son moignon est resté indolent et sans troubles trophiques.

Il est particulièrement intéressant d'envisager la conservation dans les traumatismes qui s'accompagnent de *rupture ou d'oblitération des gros troncs vasculaires*. — Quelle que soit la nature de l'accident, fracture, luxation, blessure des parties molles, contusion, ce fait, qu'un gros tronc artériel est interrompu, nous ménage des inquiétudes, des ennuis et des difficultés thérapeutiques comparables. La lésion artérielle crée ainsi une sorte d'analogie entre ces traumatismes, par ailleurs très divers. Aussi bien ce qui domine immédiatement la situation, c'est la crainte du sphacèle, mortification que l'infection de la plaie peut précipiter. L'évolution, toujours périlleuse, du sphacèle devient redoutable, quand elle se produit dans des conditions septiques. Mais on arrive à sauvegarder l'existence et même souvent à prévenir ou à limiter le désastre, quand la plaie est soigneusement désinfectée, ainsi que la peau de la région exposée à la mortification, et que, d'autre part, toutes les précautions sont prises pour ne pas entraver le retour de la circulation par les voies collatérales. Il y a la part du chirurgien, dans la manière dont se comportent ces lésions; elle est importante, mais habituellement limitée

par les conditions de la blessure, l'état du système artériel du sujet, la perméabilité des collatérales.

Je me suis trouvé plusieurs fois en présence de ces traumatismes, s'accompagnant de l'oblitération d'artères importantes. J'ai toujours tenté de conserver, mais les résultats ont été très variable.

Plus haut, j'ai relaté le cas d'une luxation compliquée du coude gauche avec rupture de l'humérale, chez laquelle j'ai obtenu un beau succès.

Je peux citer encore les observations suivantes, relatives à des oblitérations de l'artère poplitée et qui sont aussi des succès :

Obs. XV. — *Broiement des parties molles de la cuisse. Rupture de la poplitée.*

Le 29 juillet 1905, un homme de peine, âgé de trente-cinq ans, travaillant à la gare du P.-L.-M., eut la cuisse gauche prise entre un wagon et une lourde voiture.

On eut beaucoup de peine à dégager la cuisse du malheureux, pincée entre les deux véhicules. Il fut apporté à Saint-Antoine, salle Dupuytren, dans le service de M. Blum, que je remplaçais.

Il était dans un état très alarmant épuisé par l'hémorragie, d'une pâleur extrême et sans pouls. De vastes plaies contuses s'ouvraient en dedans et en dehors de la cuisse, elles furent tamponnées précipitamment pour parer à l'hémorragie profuse, puis on s'occupa de remonter le blessé, de le réchauffer et de l'imbiber de sérum.

Le lendemain, 30 juillet, je le trouvai très pâle, mais avec un facies assez rassurant, et le pouls rassurant, lui aussi, plein et régulier. Par contre l'aspect du membre blessé ne me donna aucune satisfaction. La jambe et le pied gauche, froids, blancs avec des plaques livides, des marbrures violacées, étaient en état de cadavérisation.

Cependant il n'y avait pas de fracture; le blessé pouvait soulever le membre en totalité et même plier légèrement le genou. Il ne souffrait pas, et sa quiétude était complète. Je le fis conduire à la salle d'opération pour examiner plus complètement ses blessures et faire immédiatement le nécessaire. Les dégâts étaient considérables, bien que portant seulement sur les parties molles. A la face externe de la cuisse existait une déchirure de vingt-deux centimètres, laissant voir le vaste externe dilacéré et la bande du fascia lata crevée et dissociée.

Plus bas, à la face externe du genou, une plaie de six centimètres, superficielle mais irrégulière et très contuse. A la face interne et sur la partie antérieure de la cuisse les téguments, largement décollés, présentaient une coloration violet sombre ou d'un rouge violacé. La palpation montrait que les parties molles sous-jacentes étaient broyées; à travers les débris des muscles, la main repoussait la peau amincie jusqu'au contact du fémur. Ce foyer d'attrition communiquait par le creux poplité avec la plaie externe, par où la pression exercée en dedans faisait refluer du sang mêlé de gaz.

Ainsi il y avait une énorme attrition, une dilacération, un broiement général des parties molles du tiers moyen et surtout du tiers inférieur de la cuisse, et, circonstance plus grave, le tronc artériel principal n'avait pas échappé au désastre; la cadavérisation de la jambe et du pied témoignait de l'oblitération de la fémorale ou de la poplitée. Le refroidissement remontait jusqu'à la partie supérieure de la jambe, presque à l'épine tibiale antérieure.

Tout ce qu'on pouvait espérer ici c'était d'éviter l'amputation de la cuisse, qui, pratiquée primitivement, aurait dû porter sur la racine du membre et faire plus tard seulement l'amputation de la jambe; un rétablissement circulatoire suffisant pour faire vivre le pied et la jambe me paraissait tout à fait invraisemblable dans l'état des parties molles. Mais des précautions immédiates s'imposaient contre l'infection. Le malade fut endormi. Je nettoyai minutieusement la vaste plaie externe, la simplifiai par la section des ponts aponévrotiques, l'ablation des débris musculaires flottants. J'incisai en dedans, vidai l'épanchement qui stagnait en ce point, nettoyai de même ce large foyer. Il me conduisit dans le creux poplité. Je constatai que les battements du tronc fémoro-poplité cessaient juste au niveau de l'anneau de Hunter, tins entre les doigts, et vis directement le point où siégeait l'oblitération. Il y avait seulement rupture des tuniques profondes, l'externe avait résisté. Je ne jugeai pas utile d'y mettre une ligature, ni pratique d'essayer de rétablir la circulation par une résection artérielle suivie de suture. Les conditions étaient trop mauvaises, et mon unique ambition était pour le moment de parer à l'infection menaçante. Chemin faisant j'avais constaté la rupture complète du vaste externe, du long chef du biceps, du 3e adducteur.

Je laissai tout ouvert et plaçai en outre sept gros drains, avec quelques mèches de gaze pour parer au suintement sanguin.

En vérité, songeant aux risques qu'allait courir le blessé pour arriver à l'époque où l'on pourrait lui faire l'amputation de la jambe, je me suis demandé un instant, avec les assistants, si réellement une amputation de cuisse immédiate n'eût pas été préférable.

Cependant les suites furent bonnes, en ce sens que la température ne s'éleva pas au-dessus de 38 à 38,5 que les plaies crurales se détergèrent, se couvrirent de bourgeons de bonne nature, et se cicatrisèrent en six semaines.

Mais la chaleur et la vie ne revinrent pas du côté du pied ni même de la moitié inférieure de la jambe, qui se momifièrent. Il fallut dans le courant de septembre faire l'amputation de la jambe dans le tiers supérieur.

C'était là en somme tout ce que nous attendions de la conservation.

Obs. XVI. — *Fracture du fémur par coup de feu. Section de l'artère poplitée.*

Dans la nuit du 19 au 20 juillet 1903, un homme de quarante ans est apporté à Saint-Louis, Isolement, n° 16, pour une plaie de la cuisse gauche par coup de feu. La blessure résultait d'un coup de revolver

tiré par un sergent de ville. Le projectile a traversé la partie inférieure de la cuisse. On note en effet deux orifices, l'un antérieur à deux travers de doigts au-dessus de la rotule, l'autre à la partie supérieure du creux poplité, un peu en dedans de l'axe de la cuisse. L'orifice antérieur est plus grand et plus arrondi et un peu plus haut situé que le postérieur. C'est probablement l'orifice de sortie. La balle a traversé le fémur et déterminé une fracture esquilleuse de cet os. Il existe un notable raccourcissement; l'impotence est complète. Le genou est distendu par un épanchement; du sang s'est répandu rapidement et en abondance dans les espaces celluleux de la cuisse.

La palpation la plus douce permet aisément de reconnaître de la mobilité anormale et une grosse crépitation. L'hémorragie a été très modérée par les trous d'entrée et de sortie du projectile.

Le trajet suivi par celui-ci inspirait déjà des craintes au sujet de l'artère poplitée. Or nous constatons un refroidissement du pied gauche. En outre il est impossible de percevoir de ce côté ni les battements de la pédieuse, ni ceux de la tibiale postérieure. Du côté droit, il est vrai, on ne sent pas non plus la pédieuse, mais les pulsations de la tibiale postérieure sont très manifestes. Il nous parut dès lors certain que l'artère poplitée avait été lésée par le projectile, ce qui aggravait considérablement la situation déjà grave créée par une fracture comminutive et compliquée du fémur. Une amputation eût été justifiée. C'était un moyen simple et sûr de mettre immédiatement le blessé à l'abri de tout danger, et de le guérir promptement, en lui épargnant de longues souffrances. Je ne m'arrêtai pas cependant à cette solution et résolus d'attendre quelques jours avant d'en venir à ce parti, quelques jours pour tâter la vitalité du membre et apprécier les chances d'évolution aseptique de la fracture.

La jambe fut placée sur des coussins; la cuisse, entourée d'un pansement aseptique, posée sur un autre coussin; des sacs de sable, allongés en dedans et en dehors de la jambe, la réchauffaient en même temps qu'ils la maintenaient. Ce système de coussins formait un double plan incliné.

La température se rétablit à peu près complètement dans les vingt-quatre heures du côté blessé, sans que le pouls reparût dans les artères du pied.

Le 26 je constatai que les plaies de la cuisse étaient fermées, sans suppuration. Il n'y avait aucun indice d'infection du foyer de fracture; et il était dès lors à peu près certain qu'elle se comporterait comme une fracture fermée. Mais le malade souffrait beaucoup de l'immobilisation imparfaite, à laquelle je m'étais résigné à le soumettre pour gêner le moins possible le retour de la circulation.

Celle-ci paraissant rétablie, j'appliquai un Hennequin, avec grand soin, en mettant une large cravate, beaucoup d'ouate et un poids léger, qu'on augmenta graduellement jusqu'à 4 kilogrammes.

Le 8 août je constatai un commencement de sphacèle du gros orteil, et une plaque mortifiée sur la face dorsale du pied. L'appareil fut alors retiré et le membre remis sur des coussins comme primitivement.

Le gros orteil se mortifia en totalité, s'élimina, ainsi qu'une certaine étendue des téguments dorsaux; puis le processus de nécrobiose s'arrêta. Plus tard la résection de la tête du 1er métatarsien facilita la réunion de la plaie laissée par la chute du gros orteil.

La fracture du fémur se consolida dans un plâtre appliqué quand toute crainte d'extension du sphacèle fut écartée. Elle se consolida avec un cal volumineux, de la raideur du genou et huit centimètres de racourcissement. Le malade, entré au mois de juillet 1903, resta à Saint-Louis jusqu'au mois de janvier 1904. Enfin il guérit et sortit de cette terrible aventure avec un membre utile.

Par contre, dans un cas de fracture de cuisse fermée, avec rupture de la poplitée, je ne voulus pas prendre une détermination immédiate dans le sens radical et le regrettai, car je dus faire, sous la pression impérieuse des accidents, l'amputation sous-trochantérienne, et ne pus, néanmoins, sauver le malade (voir *Bulletin de la Société anatomique*, 28 février 1902).

Chez un autre malade, que j'ai soigné à Saint-Louis en 1900, un traumatisme du cou-de-pied, d'ailleurs causé par choc direct, et complexe, quoique fermé, s'accompagnait de rupture des artères plantaires interne et externe. Après quelques jours d'expectation, en présence du sphacèle en voie d'extension rapide, j'ai fait l'amputation de la jambe, qui guérit le malade (voir *Bulletin de la Société anatomique*, 13 avril 1900).

Le rôle du chirurgien qui veut *conserver*, déjà difficile quand il intervient immédiatement ou peu d'heures après l'accident, est certes beaucoup plus ingrat et moins nettement tracé encore, quand il se trouve en présence d'une blessure infectée. Ne parlons pas des infections circonscrites, locales, des abcès plus ou moins volumineux, mais des cellulites diffuses, et des gangrènes gazeuses. Ici l'amputation est trop souvent nécessaire, souvent aussi inutile. Inutile est vrai de deux façons : fréquemment elle est impuissante à conjurer les accidents, et, d'autre part, le malade peut parfois guérir sans que l'on ait recours à cette extrémité. Pour ma part, je n'ai vu qu'un cas de gangrène gazeuse typique, déjà mentionné plus haut; la désarticulation de l'épaule ne sauva pas le blessé.

Mais j'ai vu plusieurs cas de cellulites graves du membre inférieur, à la suite de traumatisme, et si j'en parle, c'est pour signaler les bienfaits d'une méthode qui me paraît devoir rendre les plus grands services, et reculer les limites de la conservation. C'est le décollement du tissu cellulaire sous-cutané, et au besoin sous-aponévrotique et inter-musculaire. Les grandes incisions ne suffisent pas, si fortes soient-elles, à assurer une évacua-

tion assez rapide. Pour obtenir le drainage immédiat et complet, il me paraît nécessaire, dans un cas à marche rapide, de dissocier le tissu cellulaire, de pratiquer de vastes décollements, allant jusqu'aux limites de la zone envahie. Plusieurs fois j'ai eu occasion d'y avoir recours, avec résultat très encourageant.

J'ajouterai, au sujet de l'emploi des antiseptiques dans ces cas d'infection, que je ne vois pas du tout leurs inconvénients. Il ne faut pas se laisser égarer par des vues théoriques. On n'a jamais vu une plaie septique se comporter mal parce qu'elle avait été nettoyée avec de l'acide phénique ou une solution de chlorure de zinc. L'emploi des antiseptiques est peut-être inutile, en pareil cas, mais je n'en suis pas sûr et, comme une précaution de plus, je continue à m'en servir.

Pour conclure, la conservation, qui est maintenant notre doctrine commune, ne doit pas être entreprise à la légère; il convient d'apporter un soin extrême à l'examen du blessé, à la désinfection de la blessure et aux soins consécutifs; une surveillance attentive est nécessaire. Quelle que soit la confiance que l'on ait dans nos moyens actuels, il faut reconnaître aussi que la conservation a ses limites, ses contre-indications. Les résultats qu'on en peut attendre ne dépendent pas seulement du chirurgien, mais, toutes choses égales, d'ailleurs, en ce qui concerne l'importance des lésions elles-mêmes, immédiatement produites par le traumatisme, de l'âge du sujet, du moment de l'intervention, du degré plus ou moins grand d'infection de la blessure, du membre, et même du segment de membre considéré.

De la désinfection des plaies accidentelles des membres. — De l'amputation secondaire dans certains cas de fracture compliquée du membre inférieur. — Des troubles fonctionnels et trophiques survenant au niveau des doigts d'une main dont un doigt a été blessé,

Par M. le Dr J. Vanverts, de Lille,
Chef de clinique à la Faculté.

1° De la désinfection des plaies accidentelles.

Cette question de la désinfection des plaies accidentelles, bien que d'ordre général, a bien sa place dans une discussion sur la *Conservation dans les traumatismes des membres*.

Ces plaies sont toujours infectées ou doivent être considérées

comme telles. Faut-il les désinfecter? Oui, répondent les chirurgiens qui se disent antiseptiques. Non, disent ceux qui se proclament aseptiques. Dans la pratique tous pratiquent cette désinfection et sont donc antiseptiques.

Je ne veux pas m'étendre ici sur cette erreur si commune — que j'ai commise moi-même — qui consiste à opposer antisepsie et asepsie, c'est-à-dire deux termes qui ne sont pas contraires, et je ferai simplement remarquer qu'en matière de traitement des plaies accidentelles tous les chirurgiens font de la désinfection et de l'antisepsie, puisque tous savonnent et brossent la peau des régions qui environnent la plaie, puisque tous procèdent à l'ablation, à l'aide de pinces ou de lavages divers, des corps étrangers septiques qui souillent cette plaie.

Mais où la pratique diffère c'est dans l'emploi ou dans le rejet de certaines substances — qu'il s'agisse de lavages ou de pansements — destinées à détruire les microorganismes qui se trouvent à la surface des plaies. Les uns poursuivent cette destruction, les autres la considèrent comme illusoire et même dangereuse, parce que les substances microbicides tuent les cellules aussi bien que les microbes et privent ainsi l'organisme de ses meilleurs moyens de défense.

Depuis plusieurs années j'ai systématiquement rejeté l'emploi des substances microbicides dans la désinfection des plaies accidentelles. Plusieurs de mes élèves ou de mes confrères ont adopté, sur mon conseil, le même mode de conduite. La conclusion de tous est la même : la suppression de ces substances simplifie le traitement des plaies, ne l'allonge certainement pas, le rend moins pénible pour les patients, met à l'abri de tous les accidents d'irritation ou d'intoxication.

Éviter de troubler la nature dans l'organisation de ses moyens de défense, tel est le but poursuivi par la méthode dont je viens de vous parler et que, pendant un certain temps, j'ai uniquement employée.

Aider la nature dans cette défense, tel est un but, plus louable encore, poursuivi par une autre méthode, que Thiriar, je crois, a baptisée du nom de « méthode oxygénée ». Je l'ai d'abord mise en pratique sous forme de lavages à l'eau oxygénée, puis de pansements au peroxyde de zinc (ectogan). Les résultats en sont merveilleux. Ils seraient, d'après Thiriar, encore meilleurs en entourant constamment la plaie d'une atmosphère d'oxygène d'après le procédé qu'il a décrit.

Il n'est pas niable que la méthode oxygénée constitue, en ce qui concerne le traitement des plaies accidentelles, un progrès considérable. Je vous apporte à ce sujet une expérience de plu-

sieurs années acquise dans une région industrielle où les accidents du travail sont très fréquents. M. Thiriar nous rappelait récemment qu'il avait guéri grâce à ce traitement la plupart des gangrènes gazeuses qu'il avait observées.

J'ajoute que la supériorité de cette méthode est prouvée non seulement par la clinique, mais aussi par le laboratoire. M. Jooris, chef de laboratoire de M. Thiriar, a, en effet, constaté et nous a montré il y a quelques jours, à l'occasion du Congrès international de chirurgie, 1° que l'oxygène détruisait non pas les microbes, mais les toxines microbiennes, et qu'il enlevait ainsi à ceux-ci leurs moyens d'attaque; 2° que l'oxygène déterminait une diapédèse intense et par conséquent augmentait au niveau de la plaie le nombre des microphages.

2° De l'amputation secondaire dans certains cas de fracture compliquée du membre inférieur.

La conservation primitive est, en matière de fracture compliquée du membre inférieur, comme pour tous les traumatismes des membres, une règle générale dont on ne doit s'écarter que dans certains cas de destruction considérable. Sur ce point l'accord est, je crois, unanime.

Mais n'y a-t-il pas des circonstances où à la conservation il faille, au bout d'un certain temps, préférer l'amputation? Sans compter les faits d'infection grave qui entraînent parfois la nécessité du sacrifice d'un membre pour conserver la vie du patient, il est des cas où, quoique reconnaissant des indications moins urgentes, l'amputation secondaire présente des avantages.

Certaines fractures compliquées restent fistuleuses pendant des mois et des années.

Malgré des opérations successives il reste des séquestres qui empêchent la cicatrisation. Les phénomènes infectieux joints à l'immobilisation entraînent des troubles intenses de nutrition dans le membre, et la marche devient ainsi très pénible, parfois impossible. J'ai, comme M. Morestin, observé des cas de ce genre. J'en observe encore un actuellement dans lequel j'ai fait en somme de la conservation anatomique aux dépens de la conservation fonctionnelle.

Ces faits sont à considérer. Pour mon compte, j'estime que dans les cas où, au bout de quelques mois, malgré les interventions que l'on a pu pratiquer, les fistules persistent et les troubles trophiques commencent à apparaître, il faut parfois savoir se résoudre à sacrifier la partie du membre malade et, en quelque

sorte, faire de la conservation fonctionnelle au dépens de la conservation anatomique. Je ne puis évidemment étudier ici toutes les circonstances qui, dans les cas de ce genre, doivent faire préférer ou rejeter l'amputation. Je me contenterai de signaler l'âge et l'état social du blessé. L'âge avancé est une condition mauvaise. L'ouvrier, qui a besoin pour lui et pour sa famille de son travail journalier, retirera plus d'avantages d'un pilon qui lui permettra de marcher rapidement que d'un membre qui, après un chômage prolongé, sera incapable de remplir son rôle.

3° Des troubles fonctionnels et trophiques survenant au niveau des doigts d'une main dont un doigt a été blessé

Les traumatismes de la main et des doigts présentent, tant par leur fréquence que par l'importance fonctionnelle des organes qu'ils lèsent, un intérêt de premier ordre.

J'ai eu l'occasion d'observer un grand nombre de ceux-ci, soit comme chirurgien, soit à titre d'expert, et j'ai constaté que beaucoup d'entre eux étaient suivis d'une complication sérieuse, qui n'est guère signalée. Celle-ci est cependant bien connue des médecins qui sont appelés à soigner les blessés du travail. Il m'a semblé intéressant d'appeler ou de rappeler l'attention sur elle au cours de cette discussion.

A la suite d'un traumatisme de quelque importance portant sur un doigt, on voit souvent se développer des troubles dans le fonctionnement des doigts de la même main. Ceux-ci, maintenus généralement en extension, se fléchissent avec difficulté et sans force. Si l'on veut provoquer et compléter le mouvement de flexion, on constate qu'il existe une certaine raideur des articulations phalangiennes et métacarpo-phalangiennes. Ces troubles, qui peuvent persister longtemps et même devenir définitifs, intéressent non seulement le doigt blessé — fait qui ne présente rien de surprenant — mais aussi — c'est le point sur lequel j'insiste — les autres doigts de la même main.

Sous quelle influence se développent-ils? L'immobilisation seule est-elle susceptible d'en déterminer la production?

Cette immobilisation, indispensable au niveau du doigt blessé pour assurer la cicatrisation de la lésion, est trop souvent étendue à tout les doigts, soit qu'elle soit utile et voulue par le chirurgien, soit qu'elle soit inutile. En ce dernier cas, le coupable c'est le chirurgien qui, par négligence, a compris dans le pansement des doigts qu'il aurait pu laisser libres ou a omis de mouvoir ou de faire mouvoir ceux-ci; plus souvent, c'est le

blessé qui évite de mobiliser les doigts sains dans la crainte d'amener quelque complication ou dans le but moins louable de produire une impotence qu'il espère passagère et qui servira à lui permettre d'obtenir une indemnité plus considérable.

Cette immobilisation, voulue ou involontaire, joue un rôle dans la production de l'impotence. Nous verrons, en effet, qu'on supprime ou qu'on diminue l'importance des troubles fonctionnels des doigts non blessés en évitant d'immobiliser ceux-ci ou en les immobilisant le moins possible.

Je crois cependant qu'ici, comme en toute autre région du corps, l'immobilisation ne peut être incriminée seule.

Un fait plaide, du reste, contre l'opinion qui tendrait à faire dépendre d'elle tous les troubles observés. Dans un grand nombre de cas — je ne dis pas « dans tous » — les phénomènes d'impotence sont accompagnés de lésions trophiques caractérisées par l'œdème des doigts, par une coloration blanche et un aspect lisse de la peau (glossy skin des Anglais). Il faut, pour expliquer ceux-ci, invoquer soit un phénomène réflexe, soit plutôt l'existence d'une névrite, comme dans les faits analogues si fréquemment observés à la suite des arthrites des membres.

J'ajouterai un renseignement qui n'est pas dépourvu d'intérêt : Sans pouvoir donner un pourcentage exact, j'ai noté que les troubles précédents s'observaient surtout dans les cas de plaies s'étant infectées et ayant suppuré.

Quelles conclusions devons-nous tirer de cette étude au point de vue de la conduite à suivre en présence d'un traumatisme grave des doigts, en considérant simplement les doigts sains et en laissant de côté la question du traitement des lésions du ou des doigts blessés?

Les faits que j'ai rappelés doivent-ils entraîner le chirurgien à être moins conservateur, à ne viser que la conservation fonctionnelle et à adopter presque systématiquement le sacrifice d'un doigt blessé sérieusement pour sauver le fonctionnement des autres doigts? A la question ainsi posée il faut répondre négativement. Je ferai cependant remarquer que, dans certains cas, *qui constituent l'exception*, la connaissance des faits dont je vous ai entretenu doit entraîner parfois à des sacrifices en vue de la conservation de la valeur fonctionnelle de la main. Il en sera ainsi pour les lésions importantes d'un doigt — pourvu que celui-ci ne soit pas le pouce — devant nécessiter un traitement très long, quand le blessé sera un ouvrier ayant non seulement besoin de son travail journalier pour vivre, mais surtout devant être assuré de retrouver le fonctionnement intégral de

sa main. Dans ces conditions, le chirurgien doit non seulement envisager le doigt blessé et viser les chances de rétablissement du fonctionnement, ou au contraire d'ankylose de ce doigt, mais aussi considérer l'influence néfaste qu'aura nécessairement la conservation du doigt lésé sur le fonctionnement des autres doigts sains.

Si — éventualité ordinaire — on se décide à faire de la conservation anatomique, l'attention devra être portée sur les doigts sains tout autant que sur le doigt malade, dont il faudra obtenir la cicatrisation dans le plus court délai possible. On évitera, autant que possible, l'immobilisation de ces doigts ou, si on ne peut l'éviter complètement, on la réduira au strict minimum. On recommandera au blessé de ne pas craindre d'exécuter à leur niveau des mouvements étendus, tant spontanés que provoqués. Le chirurgien lui-même pratiquera ces mouvements et y joindra le massage. Si l'immobilisation est indispensable, il aura loin, au renouvellement de chaque pansement, de procéder à ces manœuvres.

L'expérience m'a montré que dans ces conditions on se mettait généralement à l'abri des troubles sérieux que je vous ai rappelés et que l'on pouvait ainsi, dans la grande majorité des cas, réunir les deux desiderata de la thérapeutique des traumatismes des membres, à savoir : conservation anatomique et conservation fonctionnelle.

De la conservation dans le traitement des traumatismes des membres,

Par M. le Dr Bilhaut, de Paris.

Observation. — Appelé, quelques heures après l'accident dont il avait été victime, à donner mes soins au petit domestique de ferme que je présente au Congrès, je constatai un des plus graves traumatismes du membre supérieur gauche. Un cheval devenu subitement furieux avait saisi cet enfant par le bras et, après l'avoir fait tournoyer, l'avait laissé retomber violemment sur le sol. L'humérus était fracturé au tiers moyen; les parties molles, mâchées, réduites en bouillie, donnaient à la plaie un aspect lamentable (fig. 1). La peau rétractée n'eût pas été suffisante pour constituer le lambeau, au cas où la désarticulation de l'épaule aurait été jugée nécessaire. De peau saine, il ne restait qu'une simple lanière, large de deux centimètres, à la face interne du bras. Heureusement l'artère humérale était comprise

dans cet isthme. Je sentis que le pouls radial existait encore, que la main était chaude et que le mouvement spontané de flexion des doigts persistait aussi; j'en conclus à l'intégrité du nerf cubital et du médian. Paralysie des extenseurs.

Je disséquai les parties molles mâchées ou menacées de sphacèle.

Je dus, à mon grand regret, supprimer le nerf radial complètement désagrégé. Je supprimai une partie des muscles biceps et triceps. Je repérai avec soin les aponévroses d'enveloppe de ces muscles pour les suturer à la fin de l'opération, en traversant en même temps les faisceaux musculaires. J'égalisai la surface de section et comme l'humérus était trop long pour les dispositions musculaires nouvelles, je réséquai

Fig. 1. — Photographie du blessé avant l'intervention.

la partie exubérante (fig. 2) des deux fragments osseux, en les taillant en biseau. Faute de fil d'argent, je maintins le fragment au moyen d'une suture à la soie (fig. 3). Les catguts unissant les muscles furent noués en avant d'abord, en arrière ensuite. Un drain fut placé au niveau de la suture osseuse. Enfin les bords de la peau furent nettoyés, avivés, puis suturés au crin de Florence (fig. 4).

Pansement aseptique. Appareil de contention provisoire avec bandes dextrinées, et deux jours après, appareil plâtré.

Le nerf radial, arraché sur une longueur de douze centimètres environ, incrusté de terre et mâché, présentait des altérations trop profondes pour pouvoir être conservé : sans cela le patient eût récupéré toutes les fonctions du membre supérieur.

La guérison fut rapide, malgré la suppuration qui se fit jour par le drain. Les fils de soie s'éliminèrent.

La radiographie que je vous soumets a été prise trois mois après mon intervention : elle montre une rectitude remarquable de l'humérus et l'existence d'un cal absolument normal (fig. 5) et solide.

Trois ans se sont écoulés depuis, et il est facile de constater que le

membre traumatisé croît normalement; et il n'en pourrait être autrement, puisque les épiphyses ont échappé au traumatisme et que les articulations n'ont été le siège d'aucune inflammation.

Grâce à la conservation des muscles fléchisseurs, mon blessé utilise parfaitement sa main gauche. Il porte des fardeaux, traîne la brouette et exerce la profession de berger.

Quant à l'articulation de l'avant-bras, elle est douée de mouvements normaux, malgré la suppression partielle du ventre du biceps.

Comme M. le Rapporteur l'indique judicieusement dans son Mémoire, il y avait le plus grand intérêt à faire, dans le cas présent, de la chirurgie conservatrice, pour le malade d'abord, pour le patron ensuite, car il s'agit ici d'un accident du travail.

Si je m'étais vu dans la nécessité de pratiquer l'amputation du bras ou la désarticulation de l'épaule comme le craignait le Dr Laporte, médecin de la famille, non seulement le blessé eut perdu beaucoup de sa valeur, au point de vue du travail, mais encore le patron, responsable de par la loi, se fût trouvé dans l'obligation d'im-



Fig. 2. — Dessin représentant en demi-grandeur l'humérus fracturé.



Fig. 3. — Coin osseux réséqué à l'extrémité supérieure du fragment inférieur.

mobiliser pour longtemps un important capital, puisque le jeune sujet n'était âgé que de quatorze ans.

Le succès est d'autant plus intéressant, qu'il m'a été étonné

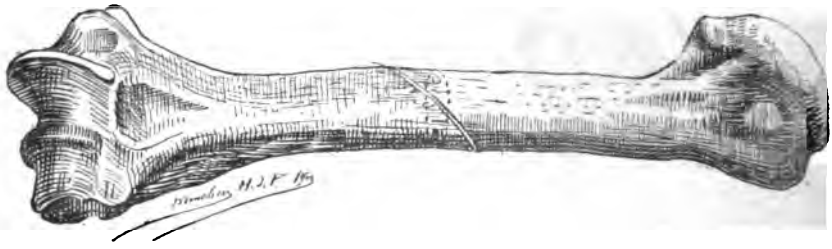

Fig. 4. — Dessin représentant l'humérus fracturé après résection oblique et suture osseuse. Demi-grandeur.

de conserver au membre traumatisé sa forme, son accroissement, et, ce qui domine tout, les plus précieuses de ses fonctions physiologiques.

Mes conclusions sont les suivantes :

La chirurgie conservatrice, dans les traumatismes des mem-

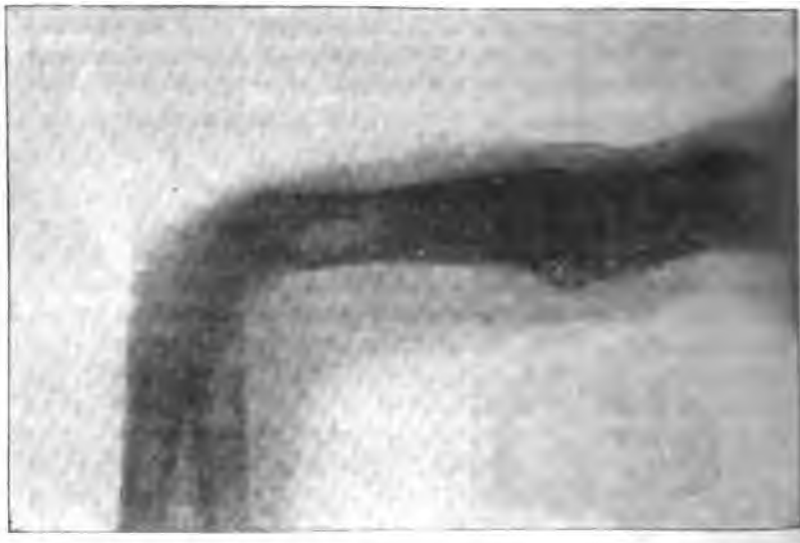

Fig. 5. — Radiographie pied-demi-grandeur après guérison.

bres, doit être tentée lorsque les vaisseaux importants sont indemnes et qu'il y a des chances sérieuses de voir persister les fonctions essentielles du membre (mobilité et force musculaire, pour le membre supérieur; rectitude et solidité, pour le membre inférieur).

Intervenir aussitôt que possible, supprimer les parties menacées dans leur vitalité, soit à cause de la violence du traumatisme, soit à cause de la destruction des vaisseaux; adapter la longueur du levier osseux aux exigences que crée la disposition nouvelle des parties molles, se comporter, pour la réunion, comme s'il s'agissait d'une opération pratiquée en tissus sains, ne commettre aucune faute opératoire : telle est la règle à suivre.

Il faut retenir que le traumatisé est frappé, le plus ordinairement, en pleine santé, qu'il a, par là-même, une énergie vitale autrement utile, pour la réparation, que le sujet malade. Il faut donc, autant que les circonstances le permettent, poursuivre l'idée de conservation.

De la conservation dans le traitement des grands traumatismes des membres,

Par M. le Dr L. Lapeyre, de Tours,
Chirurgien en Chef de l'Hôpital.

Dans son remarquable exposé, M. le Rapporteur a traité dans son ensemble la question de la Conservation dans les traumatismes des membres, et les orateurs qui lui ont succédé viennent de préciser bien des points de cette étude considérable. Pour ma part, je me bornerai à l'examen d'une seule partie de cette question si vaste et n'envisagerai ici que les indications et les résultats de la chirurgie conservatrice dans ce que nous sommes convenus d'appeler la classe des grands traumatismes, c'est-à-dire ceux-là même qui, par la gravité et l'étendue des lésions, leur nature : broiement ou arrachement, comportent le pronostic le plus sombre et offrent le champ le moins propice semble-t-il à la chirurgie restitutive.

Comme chirurgien d'une Compagnie de chemin de fer, j'ai eu en effet l'occasion d'observer un certain nombre de ces écrasements dont les moindres, peut-on dire, consistent en le broiement d'un segment de membre, de sorte que sur un total d'une trentaine d'observations ces accidents comptent pour près de la moitié.

Les observations qui servent de base à ce travail constituent donc bien une série de cas particulièrement graves, et les succès obtenus par la Chirurgie conservatrice n'en sont que plus éclatants.

Comme l'a si bien dit M. le Rapporteur, il ne s'agit plus de plaider la cause de la conservation. Depuis le remarquable rapport à cette même tribune en 1895 de M. le Professeur Reclus, la question est entendue, mais cependant, ici comme dans tous ses autres domaines, la chirurgie moderne a évolué et progressé et il est intéressant de le constater. Nous sommes certainement mieux armés aujourd'hui contre les complications éventuelles de ces grands traumatismes que nous ne l'étions à l'heure où M. Reclus se montrait si hardiment conservateur.

L'hémorragie et l'infection, tels sont en effet les deux accidents que nous avons à combattre.

Or, contre l'un et l'autre nous possédons un moyen thérapeutique nouveau et de valeur certaine, l'injection à haute dose de sérum artificiel. Et contre une des modalités les plus graves de l'infection, le tétanos, nous sommes aujourd'hui prémunis par l'injection préventive *systématique* du sérum antitétanique. Je dis systématique, car je suis de ceux, de beaucoup, je pense, les plus nombreux, qui ont établi comme règle absolue en pareil cas l'emploi immédiat du sérum antitétanique. Ainsi, notre choix entre la conservation et l'amputation, de moins en moins influencé par la crainte de ces complications, ne repose plus *réellement* que sur la valeur du résultat fonctionnel à obtenir.

De plus, et ceci n'est pas le moindre de nos progrès, nous obtenons la conservation, nous évitons l'amputation secondaire là où, il y a quelques années, nous éprouvions encore des échecs.

Ce dernier progrès est dû à la substitution de la méthode aseptique à la méthode antiseptique dans ces plaies infectées considérées, pendant longtemps encore après l'avènement de l'asepsie, comme devant être soumises à l'action prolongée des antiseptiques.

A l'origine, après désinfection à l'acide phénique ou au sublimé, « l'embaumement », suivant le mot de Reclus, était fait dans des compresses chargées d'iodoforme ; un peu plus tard, pendant mon internat même, l'embaumement ne consistait plus qu'à recouvrir la plaie de couches épaisses de l'inoffensif acide borique. C'est que déjà l'on avait compris l'action particulièrement nocive des antiseptiques sur des tissus désorganisés par le traumatisme et tout prêts au sphacèle.

Un pas de plus, et l'asepsie triomphe ici comme dans le reste de la chirurgie, au grand avantage des résultats obtenus, des restitutions de la forme et de la fonction.

Dans ma pratique personnelle, je n'hésite pas à affirmer la supériorité des résultats que j'ai obtenus en ces dernières

années, surtout au point de vue de la moindre durée de la guérison.

La substitution de l'asepsie à l'antisepsie dans la chirurgie des grands traumatismes doit-elle avoir pour résultat de proscrire absolument l'emploi de toute autre substance que l'eau bouillie et la gaze stérile.

M. le Rapporteur indique déjà une exception en faveur de l'eau oxygénée. Je crois en effet qu'il n'y a que des avantages à son emploi; l'eau oxygénée mousseuse entraîne mécaniquement hors d'une plaie anfractueuse des parcelles souvent septiques, et si, comme les antiseptiques ordinaires, elle a une certaine valeur microbicide, au contraire d'eux elle paraît favoriser la vie des tissus, s'opposer à leur mortification.

De même, je réclamerai aussi une exception en faveur de l'alcool, non tant en raison de sa valeur antiseptique que, parce que sans dangers pour la vie des tissus, il a de plus cette valeur d'absorber les liquides exhalés par la plaie, de s'opposer aux fermentations putrides, d'être en un mot vraiment conservateur.

A côté du pansement purement stérile, je crois donc qu'il y a une place à faire à ce pansement utilisé par moi depuis 3 ans dans les traumatismes particulièrement graves et composé de compresses stériles trempées dans un mélange d'eau bouillie, d'alcool et d'eau oxygénée.

Je crois que ce pansement réalise au mieux, en l'état actuel, les conditions favorisant le vitalité des tissus et leur conservation par l'association de l'alcool et de l'oxygène.

Et je n'ai qu'à me louer de son emploi.

Mes observations comprennent un certain nombre de cas où l'amputation immédiate à distance a été faite. Dans tous ces cas j'ai agi ainsi parce qu'il y avait impossibilité ou inutilité à faire de la conservation. Dans de telles conditions, je reste partisan de l'amputation immédiate et la crois supérieure à l'amputation retardée pour des raisons que j'aurai plus loin l'occasion d'exposer.

Comme le dit fort bien M. le Rapporteur, il est des amputations secondaires qui sont des opérations conservatrices, en dépit de l'opposition apparente des termes : j'en compte quelques-unes.

En pareil cas, le bénéfice de la conservation primitive est de permettre une amputation secondaire plus basse que n'a pu l'être l'amputation immédiate.

L'avantage est d'importance quand une articulation peut ainsi être sauvée, le segment de membre conservé permet alors

le port d'un appareil prothétique donnant une suppléance fonctionnelle plus complète. (Ex. : Conservation du coude, du genou.)

Observations.

Je range toutes mes observations en 2 groupes : Amputations immédiates. Essais de conservation.

Comme on le verra à la lecture de ces observations résumées, la conservation nécessite presque toujours l'intervention active du chirurgien. Souvent il s'agit d'interventions non réglées : régularisation du moignon, ablation d'esquilles, incisions de décharge; dans d'autres cas, au contraire, une véritable opération est nécessaire pour assurer le résultat fonctionnel désiré.

1er Groupe : Amputation immédiate.

Observation I. — *Broiement complet de la main par éclatement d'un fusil. Amputation du poignet. Guérison sans suppuration.*

Alfred X..., vingt-cinq ans, cultivateur, entre à St-Gatien le 12 septembre 1896. L'accident date du matin, la main est totalement broyée, impossible à conserver. Le radius est fracturé à 5 centimètres au-dessus du poignet. Amputation à manchette au niveau de la fracture. Drainage. Injection antitétanique. Guérison parfaite avec un bon moignon.

Obs. II. — *Écrasement total des deux jambes par un tramway. Amputation immédiate des deux cuisses. Mort le cinquième jour.*

Georges X..., ouvrier, trente-deux ans, entre salle 10 *ter* le 29 avril 1898. L'extrémité inférieure des deux cuisses est broyée, presque détachée, le blessé en état de shock très grave, avec toute sa connaissance. Amputation immédiate des deux cuisses, deux heures environ après l'accident. Mort le cinquième jour de septicémie.

Obs. III. — *Broiement du bras par une machine à battre. Désarticulation de l'épaule. Guérison avec un peu de suppuration.*

Alphonse X..., journalier, quarante-cinq ans, entre salle 10 *bis* le 30 août 1898, le lendemain de l'accident.

Aucune conservation n'est possible. Il y a juste assez d'étoffe pour la désarticulation. Deux drains. Injection antitétanique. La température s'élève au-dessus de 39° pendant cinq jours. Suppuration pendant un mois. Guérison.

Obs. IV. — *Broiement du bras par une machine à battre. Amputation intradeltoïdienne. Guérison avec suppuration légère.*

Jules X..., trente-neuf ans, mécanicien, blessé dans des conditions identiques le 10 septembre 1898. Le bras ne tient plus que par des

lambeaux cutanés. Amputation dans la journée. Deux drains. Sérum antitétanique. Un peu de suppuration au côté interne du moignon.

Obs. V. — *Arrachement de l'avant-bras par une essoreuse. Amputation immédiate du bras. Guérison après suppuration.*

X..., vingt-sept ans, blanchisseur, entre à St-Gatien le 24 mars 1899. Les os de l'avant-bras ont été brisés à la partie moyenne, mais les muscles et la peau sont arrachés au delà du coude. Amputation une heure après l'accident. Drainage et sérum antitétanique. Suppuration peu grave.

Obs. VI. — *Écrasement du pied et de la partie inférieure de la jambe par un wagon. Amputation immédiate au lieu d'élection. Suppuration et fièvre. Guérison.*

Saturnin X..., homme d'équipe, cinquante-quatre ans, entre le 10 mai 1900 à St-Gatien. Hémorragie grave des tibiales; le tibia et le péroné fracturés à la partie inférieure font issue au milieu de tissus réduits en bouillie. Amputation à lambeau externe. Délire alcoolique. Fièvre. Un peu de sphacèle de la pointe du lambeau externe. Guérison en sept semaines.

Le pansement *a été purement aseptique.*

Obs. VII. — *Écrasement de la main par un wagon. Amputation immédiate du poignet. Guérison.*

Mme X..., quarante-cinq ans, tombée du train à Port-Boulet. Amputation du poignet le jour même, 20 septembre 1901. Pansement aseptique. Guérison sans fièvre ni suppuration.

Obs. VIII. — *Arrachement du bras par une machine à battre. Amputation haute de l'humérus. Guérison.*

Pierre X..., quatre ans, a échappé à la surveillance des parents, entre à l'hôpital, salle 10, le jour de l'accident, 20 novembre 1901. Le bras a été totalement arraché. Drainage. Sérum. Guérison sans fièvre ni suppuration.

Obs. IX. — *Écrasement de l'extrémité inférieure de la jambe par un train. Amputation immédiate au lieu d'élection. Guérison.*

X..., employé de commerce, tombe du train le 22 février 1904. Le pied est resté sur la voie. Hémorrhagie abondante et shock. Amputation quatre heures après. Drainage. Guérison parfaite.

Obs. X. — *Écrasement par une locomotive des deux membres inférieurs. Amputation immédiate des deux cuisses. Mort le quatrième jour de septicemie gazeuse.*

Julien X..., vingt-cinq ans, homme d'équipe, a les deux cuisses presque détachées au 1/4 et 1/3 inférieur. Amputation régulière à droite, très haute, irrégulière à gauche. Presque pas de sutures. Injections de sérum artificiel. Peu de shock, mais, le troisième jour, phénomènes de

septicémie gazeuse à gauche. Mort le lendemain avec bouillonnement gazeux remontant jusque dans l'aine.

Ce groupe des amputations immédiates pour grands traumatismes comprend donc 10 observations avec 2 morts, soit 20 p. 100 de mortalité. Les deux morts concernent deux cas d'amputation simultanée des deux membres; mais il est à noter que, dans les deux cas, la mort n'a nullement été le résultat du shock traumatique, mais a été due à l'infection. Cette infection s'est elle-même produite parce que, sur un des membres au moins, l'amputation n'a pu dépasser la limite des tissus atteints par l'écrasement et offrant un terrain propice à la marche de l'infection.

Dans tous les autres faits, la guérison a été obtenue dans la majorité des cas après suppuration. Une seule fois, dans une désarticulation de l'épaule, les phénomènes d'infection ont paru graves pendant plusieurs jours.

Les facteurs d'une bonne guérison sont la rapidité de l'amputation, l'éloignement suffisant du foyer traumatique. J'ai toujours drainé et fait, à partir de 1900, un pansement aseptique pur. Toutes ces amputations ont été faites pour des cas dans lesquels on ne pourrait rien attendre de la conservation.

Il n'y avait à choisir qu'entre l'amputation immédiate ou retardée.

J'ai toujours opéré *immédiatement*; quelle que soit ma confiance dans l'efficacité de nos pansements, j'estime que les chances d'infection du moignon sont d'autant moindres que l'amputation est faite plus près de l'accident. En fait, la guérison a été parfaite, dans les trois cas où l'opération a été faite quelques heures seulement après. L'opération retardée ne me paraît guère pouvoir être admise que dans des cas très graves de mutilation double des cuisses par exemple, pour éviter au malade un nouveau shock. J'ai perdu mes deux malades par l'amputation immédiate : aurais-je été plus heureux en retardant une des amputations. J'avoue ne pas le croire, puisque c'est à l'infection qu'ont succombé mes deux malades, et dans le fait suivant, où j'ai pratiqué par comparaison l'abstention, je n'ai pas été plus heureux.

Obs. XI. — *Arrachement du bras droit au niveau de l'épaule. Section du bras gauche au coude par une faucheuse. Abstention opératoire. Mort le septième jour, d'infection.*

Alfred X..., 19 ans, est vu par moi à St-Branchs, dix heures après l'accident. L'hémorragie est arrêtée, le shock très accusé. Désinfection soignée et régularisation des deux plaies. Pansement alcool et eau

oxygénée. Sérum. Injection antitétanique. Le malade, très vigoureux, résiste à l'infection septicémique, 41°, jusqu'au septième jour.

IIe Groupe : Traitement par la conservation.

Une subdivision s'impose, selon que le succès a couronné ou non la tentative de conservation. L'échec peut être lui-même de deux ordres : ou la mort même du blessé, ou l'amputation secondaire du membre ou du segment de membre dont on avait escompté la conservation.

La liste de mes échecs est peu nombreuse; je n'ai eu aucune mort à déplorer, et deux observations seulement marquent un échec du traitement conservateur.

A. — Échecs de la méthode conservatrice.

Observation I[1]. — *Écrasement du pied par un wagon. Conservation pour permettre secondairement l'amputation de Guyon. Infection et Gangrène. Amputation secondaire de la jambe au lieu d'élection. Guérison.*

D..., âgé de vingt-huit ans, homme d'équipe, entre à St-Gatien le 29 avril 1898, quinze heures seulement après l'accident; arrivé à Saint-Aignan-sur-Cher. Une bande d'Esmarch a été laissée en place jusqu'à ce moment pour arrêter une grosse hémorragie de la tibiale antérieure.

Le pied est écrasé, la peau du talon intacte, la peau de la jambe et les muscles décollés en avant sur le 1/4 inférieur.

Je cherche à conserver pour faire plus tard le Guyon. Ligature de la tibiale. Enlèvement de la bande élastique. Pansement à la poudre d'acide borique Au bout de quelques jours, infection de la plaie et fièvre à 39°, *gangrène de la peau* au-dessous de la bande d'Esmarch. Au bout de six semaines, amputation secondaire très haut, car j'ai peine à trouver des lambeaux suffisants. Drainage. Guérison lente avec suppuration.

Mieux eût valu certainement faire l'amputation immédiate. Mais l'échec doit être presque exclusivement attribué à la bande d'Esmarch laissée à demeure pendant treize heures environ. La gangrène lui est uniquement imputable.

Obs. II. — *Écrasement du bras par un chariot. Fracture compliquée de l'humérus. Artérite oblitérante. Sphacèle de l'avant-bras et du coude. Amputation interdeltoïdienne quinze jours après. Guérison.*

Henri X..., quarante ans, entre salle 10, le bras et la cuisse gauches atteints de fracture compliquée par écrasement. Pansements aseptiques et appareil de cuisse.

Gouttière simple au niveau du bras en raison des phénomènes de

1. Je note une fois pour toutes qu'une injection primitive de sérum antitétanique a été faite chez tous mes blessés.

contusion profonde et de gonflement. Au bout de dix jours, sans fièvre et sans infection, mais avec des phénomènes de délire alcoolique, gangrène sèche frappant l'avant-bras, la main et le coude. Amputation le quinzième jour. Guérison parfaite.

L'échec de la conservation n'est donc point encore ici le fait de l'infection, mais, comme dans l'observation précédente, résulte de l'oblitération de l'artère principale du membre. Ainsi les deux échecs observés tiennent l'un à la contusion profonde elle-même, l'autre à l'usage prolongé de la bande d'Esmarch, et ne résultent nullement de l'infection de la plaie.

B. — Succès de la méthode conservatrice.

Je distinguerai encore ici deux ordres de faits : ceux suivant qu'une intervention réglée secondaire a été ou non nécessaire pour assurer le résultat *fonctionnel*.

Il se peut même que cette intervention soit une amputation faite alors en plein foyer traumatique, longtemps après l'accident, dans le but de sauver l'articulation immédiatement au-dessus.

Sauver un segment de membre, c'est encore faire de la conservation.

1° *Observations de conservation n'ayant pas nécessité le concours d'une opération réglée secondaire.*

Obs. III. — *Arrachement du pied. Fracture compliquée des os de la jambe. Ouverture de l'articulation. Guérison en deux mois et demi.*

Alfred X..., cinquante-quatre ans, entre à l'hôpital, salle 10, à la suite d'un accident de chemin de fer. Le pied, pris dans un rail, a été broyé par un wagon vide et presque arraché.

Il pend renversé le long de la face interne de la jambe; cependant les vaisseaux et les tendons mis à nu sont intacts.

Désinfection à l'eau phéniquée forte. Quelques sutures. Remise du pied en place et appareil plâtré. Peu de suppuration. Guérison avec un résultat fonctionnel parfait. La marche est possible.

Obs. IV. *Écrasement par un wagon de la moitié antérieure du pied. Guérison en onze mois.*

Bouv..., garde-frein, entre à St-Gatien le 20 juin 1899. La région moyenne antérieure du pied est broyée. Le 1er et le 5e orteil et leurs métatarsiens sont épargnés. L'écrasement, en forme de V, a atteint les tissus cutanés jusqu'au niveau du cou-de-pied à la partie antérieure.

Pansement à la poudre d'acide borique et à l'alcool. Ablation successive de fragments écrasés des 2e, 3e et 4e métatarsiens. Le tarse reste intact.

A plusieurs reprises, la plaie suppurante devient le point de départ

d'accidents infectieux et de traînées lymphangitiques tout le long du membre, particulièrement du cinquième au huitième mois. Finalement, après chute des tissus malades, il reste un pied fourchu, dont les deux extrémités finissent par se rapprocher.

La cicatrice, mauvaise, s'ulcère à plusieurs reprises, des esquilles osseuses doivent être enlevées. La guérison complète n'est obtenue qu'au bout de onze mois d'hôpital.

B. est actuellement auxiliaire des postes et cumule son traitement avec une pension d'accidenté de 360 francs.

Obs. V. — *Écrasement du pied par une locomotive. Guérison en huit mois avec conservation de l'arrière-pied.*

G.... mécanicien au P.-O., entre à St-Gatien en mars 1901 pour un écrasement total de l'avant pied, le pied ne tient plus que par quelques lambeaux. La section a été nette, les tissus au-dessus sont sains.

Conservation. Pansements acide borique et alcool. Infection et température à 39° pendant une dizaine de jours.

A plusieurs reprises, nouveaux accidents infectieux, abcès à distance, à la jambe, à la cuisse, dans l'aine. Cicatrice mauvaise, s'ulcérant avec éliminations osseuses. Plusieurs interventions.

Au bout de sept mois, G. remonte en machine et n'a cessé depuis d'être mécanicien des rapides. Il marche très bien sur l'arrière-pied, bien conservé — la moitié du pied environ ; — pendant trois ans au moins il a eu encore des ennuis du côté de la cicatrice.

Obs. VI. — *Coup de feu ayant détruit la région moyenne du pied. Conservation. Guérison en cinq mois.*

Mlle B., domestique de ferme, reçoit, en septembre 1901, un coup de feu à bout portant, à plomb sur le dos du pied. Le pied est traversé, la pédieuse et les tendons dorsaux détruits au centre même du massif osseux. Ablation d'esquilles, de plomb, de bourre, de laine. Pansement alcool et eau oxygénée. Sphacèle sans fièvre, sans presque de suppuration, puis réparation. Marche bonne malgré une ankylose médiotarsienne complète.

Obs. VII. — *Écrasement du bras entre deux tampons. Fracture compliquée. Conservation. Guérison.*

Ger..., homme d'équipe, entre à Saint-Gatien le 25 janvier 1902; le bras a été pris au niveau du coude, l'extrémité supérieure de l'humérus a perforé la peau, l'humérale a été blessée. Hémorragie abondante. Contusion grave et hématome. Ligature de l'humérale. Pansement alcool et eau oxygénée. Appareil plâtré le quinzième jour. Pas d'infection. Pas de fièvre. Guérison avec grosse déformation et une semi-ankylose du coude.

Obs. VIII. — *Écrasement du pied. Fracture compliquée de l'extrémité de la jambe par une plate-forme électrique. Guérison en sept mois.*

X..., quarante-huit ans, homme d'équipe, entre à Saint-Gatien le 30 décembre 1902 aussitôt après l'accident. Fracture compliquée du

[illegible] avec [illegible] les deux malléoles, renversement du pied. La peau est arrachée au [illegible] et [illegible] contusionnée. Conservation. Pansements à l'alcool et eau oxygénée. Sphacèle des tissus au dos du pied, mais pas d'infection. Guérison en sept mois avec ankylose du pied. Marche avec une canne.

Obs. IX. — *Broiement de la main par une scie [illegible]. Conservation de la main et du pouce. Guérison en [illegible] mois.*

B.... quarante-six ans, entre salle [illegible] le 25 mars 1904. Tous les doigts sont broyés, sauf le pouce. La main profondément entaillée est totalement dépouillée de la peau qui la recouvre. L'éminence thénar est partiellement intacte. Pansements alcool et eau oxygénée. Mais l'accident date de la veille. L'infection ne peut être évitée. La température s'élève à quarante degrés pendant plusieurs jours. Guérison en quatre mois avec un résultat fonctionnel mauvais. La main est énorme, le pouce presque immobile, le résultat est certainement inférieur à celui d'un appareil prothétique après amputation du poignet.

Obs. X. — *Écrasement de la main gauche par un marteau pilon. Conservation. Guérison.*

Pr... ouvrier, a eu la main gauche écrasée par un marteau pilon de 4 000 kilogrammes. Il entre à Saint-Gatien quelques heures après, le 15 avril 1904.

Hémorragie palmaire abondante. Une plaie béante traverse toute la face palmaire sectionnant muscles et vaisseaux. L'index doit être détaché, de même la dernière phalange du petit doigt et les deux dernières du quatrième. Le pouce et l'éminence thénar sont relativement respectés.

Pansements à l'alcool et eau oxygénée. Aucune infection. Guérison en 5 mois. Résultat excellent. L'infériorité est évaluée à un sixième.

Obs. XI. — *Section profonde des cinq doigts et de la main droite elle-même par une scie circulaire. Conservation. Guérison en trois mois.*

X..., ouvrier au P.-O., entre à Saint-Gatien le 15 juin 1904. Deux articulations du pouce, dont la métacarpo-phalangienne, sont ouvertes. La tête osseuse détachée, et enlevée d'un coup de ciseau. Hémorragie très abondante; la peau ne tient plus que par un lambeau d'un centimètre de large renfermant les fléchisseurs, les autres doigts sont à peine moins atteints. Fractures. Pansements alcool et eau oxygénée. Palette pour maintenir le pouce.

Aucune infection. La nécrose d'une portion de la première phalange du pouce n'empêche pas la conservation, et un résultat fonctionnel si satisfaisant que l'ouvrier reprend son travail à la Cie.

2° *Observations ayant nécessité le concours d'une intervention chirurgicale réglée.*

Obs. XII. — *Broiement de la jambe par un wagon immédiatement au-dessus du genou. Fracture compliquée de cuisse. Conservation du genou.*

Opération secondaire pour confectionner un moignon. Guérison en un an.

Marcel P..., trente-sept ans, garde-frein P.-O., entre à Saint-Gatien le 22 mai 1900. La jambe ne tient plus que par quelques lambeaux. L'amputation immédiate ne peut être pratiquée que sur la cuisse et assez haut en raison de la fracture compliquée au quart inférieur. Je tente la conservation. Pansements à l'acide borique et l'alcool. Traction légère sur la cuisse. La fièvre ne s'élève pas au-dessus de 38,6. La cuisse ne s'infecte pas.

Deux mois après, résection de 6 centimètres du tibia et du péroné pour refaire un moignon.

Au bout de sept mois, le malade marche sur le genou : la guérison complète du moignon, après des éliminations diverses, n'est obtenue qu'au bout d'un an.

Obs. XIII. — *Broiement du coude par une machine d'imprimerie. Résection incomplète du coude. Guérison fonctionnelle parfaite.*

X..., apprenti, quatorze ans, entre salle 10 *bis* le 20 octobre 1900. Il y a broiement de l'extrémité inférieure de l'humérus et ouverture de l'articulation. Résection le lendemain. Guérison parfaite. Résultat fonctionnel excellent. L'enfant est resté imprimeur. Pas d'indemnité pour incapacité de travail.

Obs. XIV. — *Écrasement du bras chez un enfant de quatre ans par les sabots d'un cheval. Fractures compliquées du bras et de l'avant-bras. Résection de l'humérus. Guérison fonctionnelle très satisfaisante.*

X..., entre salle 10 *bis* le 25 octobre 1900. L'extrémité du radius perforant la peau est immédiatement réséquée. Pansements à l'acide borique et alcool. Consolidation.

Mais il y a suppuration du foyer huméral et production d'un cal absolument difforme avec suppuration persistante.

Résection de l'humérus et suture deux mois après. Suppuration pendant quatre semaines encore, puis bonne guérison.

Obs. XV. — *Écrasement de la jambe par le tramway. Fracture compliquée. Sphacèle de la peau sur les deux tiers du membre. Autoplastie par glissement et greffes de Thiersch. Guérison en six mois.*

Marie X..., domestique, vingt et un ans, entre salle 10 *bis* le 3 janvier 1901. La peau est décollée du talon à la jarretière sur les deux tiers de la circonférence du membre. Elle se sphacèle dans presque toute son étendue. Fièvre et délire. État très grave pendant une dizaine de jours. Pansement à l'eau oxygénée.

Par glissement, je réduis la perte de substance autant que possible et termine par deux applications de greffes de Thiersch.

Obs. XVI. — *Écrasement de la jambe droite par une locomotive. Fracture compliquée de l'humérus droit. Écrasement de la main gauche. Fracture de côtes. Plaies multiples. Guérison. Conservation du genou. Résection secondaire de l'humérus pour pseudarthrose. Pas de consolidation.*

Mal..., employé P.-O., vingt-cinq ans, entre à Saint-Gatien le 25 juillet 1902. La jambe est broyée au lieu d'élection. Un lambeau postérieur est intact. Résection osseuse immédiate pour dessiner un lambeau guidé par quelques sutures. État très grave. Température à quarante degrés pendant quinze jours, après un état de shock durant trois à quatre jours. Injections de sérum répétées. Pansements alcool et eau oxygénée. Le malade guérit, mais la fracture de l'humérus suppure, et ne se consolide pas.

Quatre mois après, résection de l'humérus écrasé sur plusieurs centimètres de longueur et suture osseuse. Guérison avec pseudarthrose. La guérison totale est obtenue en onze mois.

Obs. XVII. — *Écrasement du bras par un chariot chargé de foin. Fracture compliquée de l'humérus. Résection secondaire. Guérison avec paralysie radiale.*

X..., dix-neuf ans, entre salle 10 en décembre 1902, quelques jours après l'accident, en pleine suppuration. Au bout de quelques jours, je fais la résection des fragments écrasés. La suppuration continue. Incisions multiples de décharge. La consolidation est obtenue, mais il y a une paralysie radiale complète.

Obs. XVIII. — *Broiement de l'humérus par coup de feu. Résection osseuse. Guérison parfaite en quatre-vingt-dix jours.*

X..., dix-huit ans, entré à Saint-Gatien le 27 octobre 1903, a reçu à bout portant un coup de fusil. La charge de plomb a broyé l'humérus près de son extrémité supérieure. Intervention *immédiate*. Ablation en quantité de bourre, de plomb, de vêtements. Extraction de cinq à six esquilles et résection de l'humérus, sur 10 centimètres environ. Les extrémités s'emboîtant bien, pas de suture osseuse. Appareil plâtré. Pansements à l'alcool et à l'eau oxygénée. Le raccourcissement est énorme. Le biceps fait une volumineuse hernie.

Suppuration abondante et élimination de nombreux corps étrangers, mais aucune fièvre.

La guérison complète avec un résultat fonctionnel parfait est obtenue. La reprise du travail est complète.

Conclusions.

J'ai recueilli 29 observations de grands traumatismes des membres, et essayé 18 fois la conservation contre 10 amputations immédiates et une abstention.

Les 18 tentatives de conservation ne m'ont donné aucune mort, et seulement deux échecs dans le résultat cherché. Encore ces deux échecs sont-ils dus non pas à l'infection me forçant la main et m'obligeant à l'amputation, mais à une gangrène résultant de l'oblitération des gros troncs artériels attribuable dans un

cas à l'emploi prolongé de la bande d'Esmarch, dans l'autre à la contusion profonde elle-même.

Les 10 amputations immédiates ont donné 2 morts; dans ces deux cas il s'agissait de broiement simultané des 2 cuisses, et la mort est survenue par infection au quatrième jour. Dans un cas de broiement des 2 membres supérieurs, je n'ai pas été plus heureux par l'abstention, la mort est survenue au septième jour par infection.

La mortalité globale est donc de 10,3 p. 100, mais elle n'a jamais été la conséquence de la conservation.

Celle-ci essayée dans 57 p. 100 des cas a donné 51,7 p. 100 de succès, soit un peu plus de la moitié globale des cas observés. La proportion des amputations immédiates peut paraître élevée à première vue, la conservation ayant été essayée dans tous les cas où elle présentait un avantage pour le blessé.

Mais il faut penser qu'il s'agit toujours ici de grands traumatismes et souvent de mutilations complètes. Sur 16 observations de conservation suivie de succès, 7 fois une intervention réglée a été nécessaire, savoir :

1 fois la résection de l'humérus,

1 fois la résection du coude,

1 fois une autoplastie,

1 fois l'amputation secondaire de la jambe en plein foyer traumatique immédiatement au-dessous du genou.

De ces 7 opérations, 5 portent sur le membre supérieur; c'est en effet à son propos, en raison de ses fonctions mêmes, que la chirurgie conservatrice trouve ses plus utiles et ses plus fréquentes applications.

2 fois le résultat a laissé à désirer dans 2 résections tardives de l'humérus broyé à l'occasion d'une pseudarthrose.

Une fois en effet la consolidation a été obtenue, mais au prix d'une paralysie radiale, l'autre fois l'échec a été complet.

Il suffit de se rapporter aux observations de ces deux malades, du dernier surtout, multiplement mutilé, pour comprendre la cause de ces échecs. Il ne s'agit plus ici de suture osseuse en milieu aseptique mais bien en plein foyer suppurant.

A côté de ces échecs relatifs, je citerai particulièrement, me plaçant au seul point de vue du blessé et de la restitution fonctionnelle, comme de très beaux succès :

Ce mécanicien du P.-O. (Obs. IV) qui, avec un pied broyé, a pu continuer son service sur les machines grâce à la conservation de l'arrière-pied.

Cet autre agent qui, après un accident et une conservation presque identique, devient facteur des postes (Obs. V). Cet

enfant (obs. XIII) resté imprimeur après résection de son coude broyé dans une machine.

Ces deux jeunes gens, complètement guéris après des blessures terribles par coup de feu du bras ou du pied. (Obs. XVIII et VI). Et enfin ces ouvriers ayant gardé pour la plus grande partie l'usage de leurs mains, l'un (Obs. IX) après un écrasement par un marteau pilon de 4000 kilogrammes, l'autre (Obs X) après avoir eu la main et tous les doigts entaillés profondément par une scie circulaire.

Ainsi il ne faut jamais désespérer d'un membre dans lequel la vie est encore possible, et la conservation donne des succès là où la raison paraît indiquer l'amputation comme inévitable. Et puisque le risque de morts par infection ne vient plus peser sur notre *détermination*, celle-ci, vraiment indépendante, doit être basée seulement sur l'utilité future du membre pour la victime.

Il est en effet des ombres au tableau des bienfaits de la conservation, ombres qu'il est particulièrement intéressant de mettre en lumière.

Tout d'abord, qui dit conservation de la forme, ne dit pas toujours bénéfice fonctionnel.

Voici un de mes malades X. (Obs. X); il a gardé sa main et son pouce, il est cependant plus infirme qu'avec une main artificielle et je lui ai proposé l'amputation.

Il est vrai qu'il l'a refusée, ne pouvant se résigner à cette mutilation, et ainsi la conservation reste un bienfait, puisqu'elle laisse à la victime son libre choix entre un bénéfice moral et matériel.

Je ne crois pas que nous ayons à substituer en pareil cas notre façon de voir à celle du blessé. Il appartient au juge seul d'apprécier si les instincts du patron, ou de l'assureur sont lésés et d'en tenir compte dans l'indemnité attribuée à la victime.

Mais il est d'autres inconvénients de la conservation, que le résultat final, si beau qu'il soit, ne doit pas faire oublier.

J'ai pris soin de signaler dans mes observations le temps qu'a nécessité la guérison, les complications qui se sont produites dans nombre de cas.

C'est qu'il faut bien reconnaître que le blessé doit souvent payer une véritable rançon de sa guérison. Nombre d'entre mes malades n'ont guéri qu'après un an, dix mois, sept mois, etc., ce qui s'explique par la lenteur de la cicatrisation, ses fréquents arrêts sous l'influence de complications souvent inévitables telles que la nécrose — l'élimination d'esquilles — le développement dans le moignon ou à distance d'abcès exigeant de

petites interventions chirurgicales et mettant à une rude épreuve le courage et la patience du blessé. Les interventions plus importantes, quand elles deviennent nécessaires, ont souvent lieu en tissus infectés, d'où une lente guérison.

Enfin la cicatrisation, alors même qu'elle a été obtenue complète, n'est pas encore définitive; elle s'ulcère, suppure à nouveau comme une cicatrice vicieuse de brûlure.

Ces inconvénients sont surtout gênants lorsqu'il s'agit de moignons, d'amputation, et particulièrement au membre inférieur.

La comparaison entre ces moignons mauvais, mal fournis, adhérents et ceux assurés par la chirurgie aseptique à ses opérés réguliers est singulièrement à leur désavantage.

Ainsi, longueur de la convalescence, souffrances prolongées du blessé, cicatrices défectueuses, douloureuses, telles sont les imperfections dont la chirurgie conservatrice paye trop souvent ses plus incontestables succès.

Aussi l'amputation à distance, immédiate ou retardée, qui assure à la victime la guésison rapide sans fièvre ni douleurs, avec un bon moignon, garde-t-elle, à mon sens, des indications qui, pour être restreintes, n'en sont pas moins très nettes au *membre inférieur*.

M. Nimier a bien montré la différence qu'établissait entre le membre supérieur et le membre inférieur leur fonction même.

Rarement un avantage au membre supérieur, phénomène douleur excepté, l'exérèse vaut parfois mieux au membre inférieur, surtout pour l'homme qui travaille.

Un bon moignon permettant le port d'un appareil prothétique vaut mieux, au membre inférieur, que la conservation d'un segment inutile, terminé par un moignon douloureux.

De même, dans les accidents du travail, l'intérêt, non seulement moral, mais aussi matériel de la victime, payée à demi-solde, et celui du patron se confondent pour désirer que la guérison demande le moins de temps possible.

Aussi conclurai-je :

1° La conservation doit toujours être tentée dans la limite du possible, tant qu'elle peut être matériellement ou moralement un avantage pour le blessé.

Même dans les cas les plus graves, la conservation n'augmente pas les risques de morts pour le blessé.

2° Inversement il ne faut pas hésiter à faire l'amputation à distance *au membre inférieur*, quand la conservation est seulement inutile.

Agir ainsi, c'est épargner à la victime une longue convales-

cence, des souffrances inutiles, une incapacité de travail prolongée et aggravée du fait d'un mauvais moignon, d'une cicatrice vicieuse ou douloureuse.

De la conservation dans le traitement des traumatismes des membres,

Par M. le Dr Paul Delbet, de Paris,
ancien prosecteur et chef de clinique chirurgicale, chirurgien.

On peut et l'on doit diviser les lésions produites par les traumatismes atteignants les membres, en deux grandes classes.

1° Lésions étendues portant sur l'ensemble des tissus et atteignant le membre en tant qu'organe. C'est ce que l'on appelle brièvement les grands traumatismes.

2° Lésions limitées atteignant soit un des systèmes qui entrent dans la composition du membre : os, articulation, artères, veines, etc. — soit une région bien limitée : coude, épaule.

1° *La première classe*, la moins étendue, est à mon avis la plus intéressante; elle présente de réelles particularités dans son évolution, son pronostic et son traitement; elle exige de la promptitude et de la décision dans la détermination thérapeutique. Elle n'a cependant retenu que brièvement l'attention de M. Nimier, dans son rapport au congrès de chirurgie. M. Nimier, probablement parce qu'il fréquente un milieu scientifique élevé et qu'il pratique loin des centres industriels, estime que la symptomatologie et la thérapeutique des grands traumatismes sont suffisamment établies et connues; c'est, à mon avis, une erreur. Dans le monde extra-médical des employeurs et des employés, on ignore complètement que des précautions très simples pourraient diminuer la gravité des accidents; dans le monde médical, j'ai vu des élèves, de jeunes médecins, et parfois des maîtres, fort hésitants sur ce qu'ils pouvaient ou devaient faire.

J'ai dirigé pendant trois ans la consultation de chirurgie de l'Hôpital Tenon, placé en plein centre ouvrier; j'ai passé, à Necker, dans le service de M. Le Dentu, trois années pendant lesquelles j'ai fait, presque sans interruption, comme chef de clinique, fonctions de chirurgien de garde, et j'ai eu, à cette époque, occasion de voir un nombre d'autant plus grand de blessés, que ces trois années ont coïncidé avec la préparation de l'Exposition universelle et que les accidents ont été, à l'Exposition, beaucoup plus

fréquents que ne le ferait croire la lecture des journaux; depuis trois ans enfin, un groupe de médecins d'un centre industriel du Nord me confie systématiquement ses malades. Dans cet intervalle de dix ans, j'ai vu quarante-cinq grands traumatismes des membres, et j'ai acquis quelque expérience de la question.

En se plaçant à un point de vue très général, on doit envisager la thérapeutique des grands traumatismes à trois périodes différentes : période immédiate, période primitive, période secondaire.

Immédiate, la thérapeutique doit combattre deux accidents : le choc et l'hémorragie.

Je n'ai rien de particulier à dire du traitement du *choc traumatique*. Je crois cependant intéressant de signaler sa rareté actuelle. Tandis que je continue à voir le choc grave à la suite des traumatismes abdominaux, je n'ai observé que deux cas de choc accentué à la suite d'un traumatisme des membres. J'ai vu le premier en 1896 chez un jeune homme ayant eu le bras pris et arraché par une machine à vapeur (obs. I). Inutile de dire que j'ai fait dans ce cas de la chirurgie conservatrice, me bornant à emmailloter le moignon et à donner des excitants. Le malade a succombé douze heures après l'accident. J'ai vu le second cas (obs. II) dans le service de M. Le Dentu en 1899. Le blessé portait des lésions multiples, je fis l'amputation de la jambe droite écrasée avec l'espoir de diminuer l'intensité des phénomènes réflexes et parce que la jambe ne tenait plus que par des lambeaux cutanés, le malade mourut le lendemain. Je ne crois pas que l'amputation ait aggravé l'état du sujet, mais elle était au moins inutile.

Observation I. — Dans un atelier haut de 5 mètres, le jeune D., âgé de quatorze ans, fils du propriétaire de l'usine, eut la malencontreuse idée de jeter par-dessus un arbre de couche horizontal en acier tournant à 1 200 tours à la minute, placé à 1 m. 50 du plafond, l'extrémité d'une corde solide dont il avait enroulé l'autre bout autour de son poignet. La corde vint se caler sur l'arbre moteur, s'enrouler sur lui en entraînant le bras puis le corps de l'enfant; les ouvriers virent le sujet enlevé, tournoyer deux ou trois fois dans l'espace et retomber le bras arraché.

Arrivé une heure environ après l'accident je trouvai assis à terre sur un lit improvisé, un blessé absolument calme, sans délire, dont les premières paroles furent pour me dire qu'il lui était arrivé une bien drôle d'histoire.

L'humérus était fracturé un peu au-dessus des insertions deltoïdiennes. Le deltoïde, le grand pectoral, le triceps, arrachés dans leur continuité, formaient un moignon conique dont le sommet saillant était

La rareté actuelle du choc me parait devoir être rapportée à la puissance de nos machines industrielles, qui tuent sur le coup, ou bien produisent des sections nettes et instantanées.

L'*hémorragie primitive*, pour être moins grave et moins fréquente qu'autrefois, parce qu'on est mieux armé contre elle, ne mérite pas moins cependant de retenir l'attention. J'ai eu l'occasion, pendant mon internat à la Pitié, de voir succomber un charretier à une hémorragie par plaie de la fémorale. Descendu dans la salle d'admission avec l'interne de garde, j'arrivai pour voir mourir le blessé. L'homme, marchant à côté de son attelage, avait été renversé par son limonier tombant à terre : le brancard de la voiture, ici un tombereau, s'était brisé et un fragment de bois aigu était venu déchirer la fémorale à la partie supérieure du tiers moyen. Ce qu'il y eut de particulièrement regrettable dans ce cas, c'est que l'accident s'étant produit à quelques pas de la Pitié, devant la halle aux vins, la mort eût été facilement évitée si l'on avait eu le moyen d'arrêter l'hémorragie. Les compagnies d'assurances et les patrons, à une époque où la loi sur les accidents du travail leur donne le droit de prendre des mesures prophylactiques, devraient imposer à leurs assurés et à leurs employés travaillant au dehors, le port d'un pansement individuel permettant de parer immédiatement aux

constitué par la surface fracturée de l'humérus. La peau était irrégulièrement déchirée au-dessus de l'acromion, un peu en dedans du bord spinal de l'omoplate, à la jonction de l'aisselle et du thorax, et en dehors du mamelon. Les nerfs du plexus brachial formaient de longs cordons appendus au segment arraché. Ils paraissaient détachés au niveau de leur insertion médullaire, ou au moins au niveau des racines du plexus. Il n'y avait aucun vaisseau visible sur la surface d'arrachement. L'hémorragie avait été à peu près nulle et s'était réduite à quelques gouttes de sang. Le corps et les extrémités étaient froides, le pouls petit et rapide. Le malade déshabillé, je fis un rapide enveloppement dans de la gaze trempée dans de la solution de sublimé et un emmaillotement à la ouate. Je fis coucher le sujet, donner de la caféine et de l'éther. L'accident avait eu lieu à 3 heures de l'après-midi, à 6 heures le malade commença à délirer, puis survint une phase d'affaissement qui se termina par la mort à 4 heures du matin.

Obs. II. — Bou..., Cultivateur à Clamart, est écrasé par un lourd camion. Il entre salle Malgaigne le 14 juillet 1899. Appelé aussitôt, je constate un écrasement du pied gauche, de la jambe droite, des fractures de côte et des contusions multiples. La jambe droite ne tenait que par des lambeaux cutanés. Je fis l'amputation comme préventif de l'infection. Le malade, très affaissé, ne se releva pas et mourut le lendemain.

premiers accidents. En tout cas, je considère la bande d'Esmarch comme un objet de première nécessité que tout médecin doit posséder au même titre que le forceps ou la seringue de Pravaz.

Le sang arrêté, le membre pansé et immobilisé tant bien que mal, le malade transporté chez lui ou dans une maison d'hospitalisation et couché, le shock dissipé, la période des soins immédiats fait place à la période *des soins primitifs*. C'est généralement à ce moment que le chirurgien voit le blessé pour la première fois : c'est à ce moment que le chirurgien doit prendre une détermination et opter entre la conservation ou l'exérèse du membre.

La conservation à outrance est aujourd'hui universellement admise en principe; elle n'est malheureusement pas entrée encore d'une manière absolue dans la pratique courante. Combien de luttes n'ai-je pas dû soutenir contre les internes, les praticiens et même des chirurgiens pour obtenir le droit de tenter une conservation presque toujours couronnée de succès.

Le bilan de l'amputation primitive et de la conservation poussée aux extrêmes limites est aisé à établir. L'amputation n'expose pas la vie du blessé, elle amène une cicatrisation rapide; la conservation entraîne une thérapeutique longue et difficile, elle demande une surveillance de tous les instants : elle laisse le blessé exposé au tétanos, à la septicémie gangréneuse, aux suppurations prolongées, le tout pour obtenir en fin de compte un membre altéré et parfois infirme. L'avantage semble donc pour l'amputation mais il ne faut pas oublier que nous sommes aujourd'hui suffisamment armés contre les accidents infectieux, qu'un membre infirme peut être corrigé et utilisé, qu'une amputation secondaire est toujours possible et qu'en somme la *conservation seule peut donner la guérison*, car vraiment on ne peut appeler guérison une survie achetée au prix d'une mutilation qui diminue dans une proportion considérable la capacité de travail du blessé.

Les faits qui vont suivre, et qui sont exclusivement tirés de ma pratique, serviront, je pense, à démontrer une fois de plus que la conservation est le traitement de choix des grands traumatismes.

J'ai vu quarante-cinq grands traumatismes des membres, quarante-trois pour mieux dire, deux des cas précédents ne pouvant guère figurer dans la statistique.

Sur ces quarante-trois cas, je n'ai pratiqué, en dehors du fait publié plus haut, que quatre amputations primitives : une amputation du pied (obs. III), deux amputations de jambe (obs. IV et V), une amputation de bras (obs. VI), toutes d'ailleurs, suivies de

succès. Ces opérations ont été pratiquées : chez une femme jetée sous les roues d'un wagon; chez des camioneurs ou employés de chemin de fer ayant eu les membres écrasés par de lourds fardiers ou des roues de wagons. Les os étaient broyés, les vaisseaux et les nerfs détruits, les chairs dilacérées à un point tel que tout espoir de voir l'innervation et la circulation se rétablir devait être abandonné.

La section complète de tous les vaisseaux importants du membre accompagnée de la dilacération des nerfs et de fracture, telle doit être la seule indication de l'amputation primitive : encore la suture des vaisseaux pourra-t-elle, dans une certaine mesure, faire reculer les limites de la conservation.

Deux faits vont me servir à montrer à quel point on peut pousser la conservation et ce qu'on peut attendre de la méthode.

En 1893, je vis venir à la consultation de l'hôpital Tenon un jeune malade de vingt-cinq ans environ. Cet homme avait eu l'avant-bras gauche pris dans un appareil à découper formé d'un cylindre armé d'une lame tranchante parallèle à son grand axe. L'avant-bras ayant passé sous le cylindre en rotation, la lame était venue sectionner les parties molles en cinq endroits successifs étagés du poignet à la saignée du coude. Le bras ayant été pris en supination, les cinq incisions siégeaient sur la face antérieure de l'avant-bras qu'elles traversaient transversalement Toutes les parties molles étaient sectionnées; en haut jusqu'au squelette, que l'on apercevait au fond des plaies béantes légèrement entamé par l'instrument tranchant. Je conduisis le

Observation III. — Femme G., trente ans, entre salle Lenoir, à Necker le 15 juillet 1900 : écrasement des deux pieds. Amputation du pied gauche par Hallopeau. Conservation du pied droit. Sortie en octobre.

Obs. IV. — Ver..., Émile, journalier, vingt-cinq ans, entre, le 15 décembre 1898, salle Malgaigne, à Necker, pour un écrasement de la jambe droite. Amputation au lieu d'élection. Guérison.

Obs. V. — Cour..., quarante-huit ans, conducteur à la compagnie de l'Ouest, entre, le 16 juin 1899, salle Malgaigne, à Necker, pour un écrasement de la jambe droite. Amputation au 1/3 supérieur. Sort guéri le 27 avril.

Obs. VI. — Car..., Albert, camionneur, vingt-sept ans, entre, le 5 août 1900, salle Malgaigne, pour un écrasement du bras. Amputation le même jour. Sort le 11 en voie de guérison.

malade dans le service de chirurgie; là, on voulut pratiquer l'amputation. Je m'y opposai et parvins à décider le chirurgien à tenter la conservation en faisant remarquer que le nerf cubital avait échappé, en bas grâce à la faible épaisseur du membre qui avait pu fuir devant le couteau, en haut grâce à sa situation interne et postérieure; que les branches musculaires supérieures du médian avaient probablement échappé, que la loge postérieure étant intacte la circulation pourrait se rétablir par ses vaisseaux. Le blessé, pansé aseptiquement, guérit assez facilement, conservant un avant-bras et une main ayant à peine perdu de leur valeur.

Le second cas est plus remarquable encore (malade de l'obs. III). Le 15 juillet 1900 on me présentait à Necker une femme C.., âgée de trente ans, arrivée dans la nuit salle Lenoir. Cette malade, femme de chambre de son état, était allée visiter l'exposition; le soir, vers onze heures, elle gagna la gare du champ de Mars et se posta sur le quai de départ de Saint-Lazare avec l'intention de prendre le train. Elle était sur le quai, au premier rang, au bord du trottoir; il y avait une foule compacte. Au moment où l'on refoulait le train devant le quai; la malade fut prise dans une bousculade et projetée sur la voie sous les roues mêmes des wagons; elle ne perdit pas une minute son sang-froid, et sentant qu'elle allait être écrasée voulut, du moins, se garer le plus possible, elle se glissa vers le trottoir, mais ne put ramener ses jambes assez vite. La jambe gauche fut écrasée entre le rail et une roue de wagon, un peu au-dessus du coup de pied, l'autre fut coincée entre le marche-pied du wagon et la bordure du trottoir et fortement étirée. La plaie désinfectée au poste de secours, les membres immobilisés dans une gouttière, on avait amené la malade à Necker, on lui avait fait une injection de morphine, la malade avait passé une nuit satisfaisante.

La malade, quand je la vis, était assez calme; il n'existait aucune lésion traumatique du tronc, ni des viscères; la femme était jeune, sans passé pathologique et sans tares. Les deux pieds pendaient misérablement. Le gauche, presque entièrement séparé du membre, ne tenait plus que par un pont cutané, souillé de cambouis. Le droit n'était guère en meilleur état : l'articulation tibio-tarsienne était largement ouverte, le squelette malléolaire et la partie inférieure du tibia étaient brisés; la peau était complètement sectionnée et arrachée par place en avant, en dehors et en arrière; les tendons externes complètement sectionnés, les antérieurs dénudés, l'artère tibiale antérieure et son nerf étaient arrachés; le pied, froid et livide, ne tenait plus que par un petit pont cutané placé au niveau et en arrière de la malléole interne.

Avec ce lambeau comme pédicule, le pied pouvait tourner en tout sens, et nous n'étions pas certains que pareille torsion n'avait pas eu lieu au moment de l'accident ou pendant le transport, achevant de désorganiser la partie importante du pédicule. La malade même demandait une double amputation qui mît fin à ses douleurs.

En l'absence de M. Le Dentu, alors en congé, je fus le seul à me prononcer pour une tentative de conservation, au moins pour le pied droit. Je me rappelle que, ce jour-là même, était venu à Necker un assistant de chirurgie de Berlin : il ne parut pas le moins étonné de ma décision. Je me basai, pour exiger la conservation, sur ce premier fait que le pied gauche était de toute évidence perdu : dans ces conditions, la conservation du second pied devenait d'une importance capitale; la conservation ne faisait courir aucun risque à la vie de la blessée; on pouvait espérer que la tibiale postérieure et les nerfs circonvoisins, n'ayant pas subi une désorganisation trop profonde, suffiraient à assurer la vitalité du pied.

La jambe gauche ayant été amputée, au lieu d'élection, par Hallopeau alors interne, trois points de suture cutanée rétablirent sur le pied droit la continuité des téguments en dehors et fixèrent le pied; les plaies furent désinfectées et drainées. Quelques petits séquestres s'éliminèrent dans la suite; il fallut à diverses reprises redresser le pied. En trois mois, cependant, la guérison s'effectua. La malade a retrouvé un de ses membres, ce qui lui rend plus facile le port de l'appareil prothétique du côté opposé.

La conservation à outrance permet donc de garder des membres en apparence absolument compromis. Il reste à déterminer les risques qu'elle fait courir.

Le tétanos était autrefois une complication assez fréquente des grands traumatismes pour constituer un bon argument en faveur de l'amputation primitive. Je ne l'ai observé chez aucun des blessés que j'ai eu à soigner. J'ai pris l'habitude, dans le service de M. Le Dentu, de faire systématiquement à tout blessé une injection de sérum antitétanique de Roux à titre préventif. Je suis d'autant plus convaincu de la valeur préventive de ce sérum que, si aucun de mes blessés n'a, depuis cette pratique présenté d'accidents tétaniques, je n'en ai pas moins eu occasion de voir plusieurs cas d'infection par le microbe de Nicolaïer, soit chez des opérés, soit chez des blessés. Il y a quelques années, j'ai été appelé en consultation près d'un homme piqué au pied par un clou qui avait traversé sa chaussure, et en pleine crise tétanique. Il devrait être de règle de faire une

injection préventive de sérum antitétanique à tout blessé exposé au contact des fumiers ou des détritus des rues.

La *gangrène gazeuse* reste la complication redoutable, tant par son extraordinaire fréquence que par son exceptionnelle gravité.

J'ai vu, ai-je dit, 45 traumatismes des membres, 3 sont morts rapidement de choc ou d'hémorrhagie, 4 durent être amputés immédiatement : il reste donc 38 blessés traités par l'expectation armée. Sur ce nombre, je n'ai pas observé moins de six cas de gangrène gazeuse dont trois furent suivis de mort. Ces trois cas représentent d'ailleurs toute ma mortalité dans les cas de traumatisme des membres traités par la conservation.

La gangrène gazeuse est une complication si redoutable des traumatismes que l'on me pardonnera un peu d'insister sur les faits que j'ai observés, afin d'en tirer quelque enseignement.

Ce ne sont pas les délabrements énormes avec attrition profonde des parties molles qui chez mes malades se sont compliquées de septicémie gangréneuse, ce sont surtout les lésions traumatiques comportant un foyer d'attrition profonde avec plaie superficielle relativement limitée. Le fait est de règle, et paradoxal seulement pour ceux qui ignorent le développement anaérobie des microbes de la septicémie gangréneuse. Dans les six cas que j'ai observés, la gangrène s'est développée quatre fois sur une fracture compliquée de jambe, dont deux seulement par écrase-

Observation VII. — Port..., Jean, quarante-sept ans, camionneur, entre à l'hôpital Necker, salle Malgaigne, le 30 décembre 1898, pour écrasement de la jambe droite, gangrène gazeuse. Amputation de jambe le 1er janvier. Sort en voie de guérison le 12 janvier 1899.

Obs. VIII. — Luce..., Henri, vingt-sept ans, zingueur, entre, le 29 décembre 1899, à Necker, salle Malgaigne. Amputation de l'avant-bras le 1er janvier. Sort le 27 janvier 1900.

Obs. IX. — Jacques, Auguste, trente et un ans, serurrier, entre le 9 mars 1900, à Necker, salle Malgaigne, pour fracture compliquée de la jambe gauche. Amputation de cuisse le 13 mars, *mort le 14*.

Obs. X. — Br..., Emile, quarante-quatre ans, cocher, entre, le 9 mars, pour fracture compliquée de jambe. Amputation le 30 mars, *mort* le 15 avril 1900.

Obs. XI. — Trem..., Victor, trente-huit ans, journalier, entre, le 2 août 1900, à Necker, salle Malgaigne, pour écrasement des deux jambes, injection sous-cutanée d'oxygène, amputation de jambe gauche le 5 août, *mort* le 5.

ment. Une fois, la gangrène se développa à la suite d'une plaie limitée et superficielle du poignet (obs. VIII). Une fois enfin elle vint compliquer une vaste plaie du genou avec décollements profonds (obs. VI).

Le pronostic de cette septicémie n'est pas absolument fatal, puisque six cas ont donné trois morts, mortalité ordinaire : trois cas ont guéri, deux avec sacrifice du membre, un avec conservation; la gangrène gazeuse n'en est pas moins une éventualité grave, on pourrait presque dire la pierre d'achoppement du traitement conservateur. Et cependant elle est assez facilement évitable.

Placé en face d'une plaie accidentelle, même peu étendue, le chirurgien doit s'abstenir de toute suture. M. Poncet nous a montré les avantages de la chirurgie à ciel ouvert. Nulle part plus que dans les traumatismes cette pratique ne doit être davantage de règle. C'est la ligne de conduite que je me suis imposée, et à laquelle je reste absolument fidèle. L'histoire d'un de mes blessés suffit à en établir le bien-fondé (obs. VIII).

Ce malade, jeune homme de vingt-sept ans, zingueur de profession, nous avait été apporté à Necker à la suite d'un accident : chute du toit d'un hangar sur le sol le 29 décembre 1899 au matin. Il n'existait aucun phénomène de choc, le corps était absolument intact et toute l'action du traumatisme s'était épuisée sur le membre supérieur. Le blessé présentait une luxation du coude droit en arrière, une fracture du cubitus au 1/3 supérieur, deux plaies assez étendues de la face interne de l'avant-bras droit, ne communiquant ni avec l'articulation ni avec le foyer de fracture, enfin une plaie du poignet. Cette dernière solution de continuité commençait en dehors à 1 centimètre au-dessous du pli de flexion de la main, descendait sur sa face antérieure, puis remontait sur l'éminence hypothénar pour se terminer au niveau du talon de la main, décrivant une courbe presque régulière à concavité supérieure et dessinant un lambeau cutané à base supérieure reproduisant presque le lambeau obtenu dans la désarticulation du poignet par la méthode ovalaire. Le lambeau ne comprenait guère que la peau et l'aponévrose : au fond de la plaie on apercevait les tendons dénudés : l'articulation paraissait intacte.

Quand j'arrivai, le malade était déjà entre les mains de l'interne du service. Celui-ci m'apprit que, n'ayant pu réduire la luxation du coude, il se préparait à faire l'arthrotomie. Je m'assurai que la luxation était en effet irréductible : j'assistai à l'administration du chloroforme; même sous l'anesthésie, la luxation ne put être réduite, et cela en grande partie à cause de la

fracture au 1/3 supérieur du corps du cubitus, qui ne laissait pour ainsi dire aucune prise sur le fragment supérieur. L'arthrotomie fut résolue. Une incision interne permit de relever une frange périostique interposée et de réduire facilement la luxation. On fit le pansement ; ce pansement recouvrait la plaie opératoire, et les deux plaies de la face interne de l'avant-bras. Ces plaies avaient été désinfectées au sublimé, et, malgré l'interne, je m'étais opposé à toute suture à leur niveau. Restait à mettre un plâtre et à panser la plaie du poignet. Le service de Necker est un service chargé, je partis à ce moment, donnant l'ordre le plus formel de ne faire au poignet aucune suture. Malheureusement j'avais affaire à un interne connaissant par intuition la chirurgie mieux que tous ses maîtres : il n'hésita pas à suturer cette plaie avec l'idée de montrer ultérieurement aux jeunes élèves du service la rapide cicatrisation d'une plaie du poignet suturée par un interne aux idées modernes, en face de la lenteur de réparation des plaies de l'avant-bras laissées ouvertes par un chef de clinique aux idées rétrogrades. Hélas! le résultat ne se fit pas attendre.

Le lendemain soir, à la contre-visite, je remarquai chez le blessé de l'agitation, de l'angoisse, de la rapidité du pouls sans élévation de température : une plaque de gangrène gazeuse s'étant développée, il fallut amputer l'avant-bras. Ce fait est démonstratif : de trois plaies analogues, produites simultanément sur la même région, et par suite pareillement infectées, deux, non suturées, évoluent simplement, la troisième, suturée, est le point de départ d'une gangrène gazeuse qui oblige à amputer le segment de membre le plus utile, l'avant-bras droit.

Ainsi donc, s'abstenir de suturer les plaies anfractueuses, voilà la première règle à suivre : désinfecter à l'eau oxygénée les points les plus éloignés de la zone meurtrie, telle est la première précaution à prendre.

Faut-il aller plus loin, débrider largement, comme l'a enseigné Campenon dans un précédent rapport, c'est une conduite que deux de mes faits tendraient à justifier.

Trois de mes malades (obs. IX, X, XI de la note précédente) étaient entrés à Necker avec des fractures de jambe compliquées siégeant au 1/3 inférieur. Tous furent soigneusement désinfectés, la fracture réduite; les plaies furent pansées à plat, et on mit un plâtre pour maintenir les fragments. Or, chez tous ces blessés, la gangrène gazeuse apparut; et, point excessivement important qui explique pourquoi, chez ces trois blessés, l'amputation faite trop tard n'empêcha pas la mort, chaque fois la gangrène débuta par la face profonde de la jambe en plein

mollet, sous l'appareil plâtré, les deux premières fois nous ne sûmes pas la dépister à temps; dans le troisième cas, mis en garde par les faits précédents, je vis la complication au début. je tentai sans succès la conservation en faisant des injections sous-cutanées d'oxygène.

Malgré ces trois faits, j'avoue que je serais peu disposé à faire sur un membre déjà fortement contus et à vitalité précaire des contr'ouvertures préventives. La fracture de jambe compliquée est un accident assez banal et le public ne considère pas cette lésion comme suffisamment grave pour justifier ce qu'il appelle une opération. Dans ma pratique, je m'en tiens au débridement large fait sous l'anesthésie locale; à la désinfection attentive à l'eau oxygénée avant toute réduction; à la régularisation des fragments s'il y a lieu. Mais, et c'est là je crois un point capital, je ne mets plus jamais d'appareil plâtré immédiat. Je m'en tiens au vieil et admirable appareil de Scultet, qui permet de regarder une ou deux fois par jour la totalité du membre, qui permet ainsi d'éviter toute surprise et d'intervenir à temps pour enrayer une gangrène gazeuse commençante.

La gangrène gazeuse déclarée n'est pas au-dessus des ressources de la chirurgie. Deux fois sur cinq l'amputation a sauvé le blessé. Dans un dernier cas des débridements étendus, des injections multiples d'eau oxygénée ont sauvé non seulement la vie, mais encore la jambe et la cuisse du blessé. Je donne cette observation *in extenso*, ces faits ayant aujourd'hui un intérêt spécial.

Observation XII. — Je suis appelé à Saint-Quentin, le 3 août 1905, par le Dr Capart, auprès d'un malade gravement blessé l'avant-veille. Cet homme, cultivateur dans les environs, revenait des champs le 1er au matin avec un train de culture comprenant une charrue, une sorte de herse à cadre haut et à dents triangulaires à forme de soc de charrue, enfin une herse ordinaire : le tout était tiré par deux chevaux vigoureux. Par suite d'un faux mouvement, la deuxième pièce de l'attelage versa; arrêtant les chevaux le cultivateur entreprit de la relever : mais au bruit les chevaux partirent brusquement au trot, alors que le maître avait encore la jambe engagée entre les barreaux du cadre de la herse. L'homme tomba, le thorax appuyé sur une des barres transversales, le genou droit traînant sur le sol empierré de la route, tout le poids de l'abdomen et du bassin posant sur le genou à terre. Le sujet fut traîné dans cette position pendant soixante mètres; sans perdre son sang froid, il parvint à calmer ses chevaux de la voix, se releva, se traîna jusqu'au cheval le plus proche, se mit en selle tant bien que mal, fit ainsi les 500 mètres qui le séparaient de sa ferme, et là, épuisé, tomba sans connaissance.

Le docteur Capart, appelé aussitôt, constata une vaste plaie du genou

De ce long chapitre, on peut conclure : que la gangrène gazeuse reste une complication possible et relativement fréquente des grands traumatismes; qu'elle nous impose la pratique de la chirurgie à ciel ouvert et une surveillance attentive des membres blessés; que la complication n'est pas au-dessus des ressources de la chirurgie; et que la méthode des injections d'eau oxygénée peut lutter contre elle avec avantage.

Les *complications infectieuses ou suppuratives vulgaires* ne me

droit, plaie large de quatre travers de doigt, étendue transversalement d'un condyle à l'autre, limitée par des bords, déchiquetés et véritablement usés. Le fond de la plaie était formé par la rotule, dont la face antérieure était entièrement dénudée et comme polie par le frottement du sol. L'os n'était pas fracturé. En bas, un petit décollement s'étendait sous la peau jusqu'à la tubérosité antérieure du tibia. En haut, il existait deux décollements étendus l'un en dehors, l'autre en dedans. Contournant le membre, ces décollements se prolongeaient, l'externe sous la face postérieure du fémur, dans la loge postérieure de la cuisse; plus haut que la partie moyenne de la cuisse, à l'interne, se portant en haut et en dedans, venait atteindre la région de la gaine des vaisseaux à l'union du 1/3 inférieur avec les 2/3 supérieurs. L'articulation du genou était intacte.

Le docteur Capart débride le prolongement externe, enfonce partout des drains, lave largement au sublimé faible, seul antiseptique qu'il eût alors sous la main, et panse à plat en ayant soin de ne pas suturer.

Le 2e jour, le malade est bien; mais le 3e jour, 23 juillet, le docteur Capart remarque du gonflement, de la pâleur du tégument avec traînées rouges; de l'agitation, de la rapidité du pouls : déjà, sous la peau de la cuisse, on sent crépiter le gaz. Il me demande par téléphone : j'arrive ce même jour à 11 heures.

Le pansement défait, je trouve une plaie atone : la surface, déjà verdâtre en certains points, laisse écouler un ichor fétide : on sent une crépitation neigeuse en arrière jusqu'à mi-cuisse, en avant à quatre travers du pli de l'aîne en face des vaisseaux, moins haut dans les régions externe et interne. Le malade est déjà prostré, le facies est très pâle.

Sans laisser ignorer au malade les dangers auxquels il est exposé, je lui propose de tenter la conservation : le malade l'accepte.

Le malade étant endormi, la peau et la plaie sont soigneusement désinfectées au savon, au permanganate, au bisulfite, à l'alcool; puis nous faisons une série d'incisions de 6 à 7 centimètres de long : une en face de la gaine des vaisseaux, commençant à 2 travers de doigt du pli de l'aine : une en dehors et un peu plus bas, sur le milieu du diamètre transverse antérieur de la cuisse, une à 3 travers de doigt plus bas et sur la même ligne. En dehors et en arrière, nous étageons quatre nouvelles incisions : en dedans et en arrière trois autres incisions. Presque partout nous tombons sur un tissu cellulaire verdâtre, conte-

retiendront pas longtemps. Nous sommes aujourd'hui en possession de méthodes permettant de les prévenir. En fait, je ne les ai jamais vues graves, sauf chez un seul blessé, homme de quarante ans, membre d'une société sportive, qui fut blessé à la main par son cheval, et qui entra dans ma maison de santé de la rue Roquépine, le 14 avril 1905. Le malade, atteint d'un phlegmon de la main à forme infectieuse, présentait peu de réaction locale, mais des phénomènes généraux graves. Il vit, malgré les soins de son médecin, l'infection s'étendre vers les lymphatiques radiaux superficiels : deux abcès de l'avant-bras furent ouverts : l'infection ne cédant pas, le malade vint me trouver. Je fis des débridements qui n'eurent d'autre effet que de provoquer une forte poussée de fièvre.

M. Nimier demandait qu'on lui fît connaître un agent ayant sur l'infection une puissante action. Je puis lui signaler du sérum que Raymond Petit prépare à l'institut Pasteur, qu'il a présenté à la Société de biologie. Ayant obtenu avec ce sérum de véritables résurrections, je l'ai employé chez le malade précédent. Le succès n'a pas trompé mon espérance. La température est

nant déjà du gaz, et d'odeur absolument cadavérique. Nous faisons des contr'ouvertures sur les culs-de-sac : puis, avec la sonde cannelée, nous creusons des tunnels faisant communiquer nos incisions de proche en proche, enfin nous faisons passer sous pression de l'eau oxygénée à 10 volumes, nous mettons partout des drains.

Le lendemain, nous trouvons le malade abattu et couvert de sueur, sans température; le pansement est changé, de l'eau oxygénée injectée par les drains.

Le 5, le malade est manifestement mieux, on ne sent pas de crépitation sous la peau sauf en avant, au niveau de la partie moyenne de la cuisse, où une contr'ouverture est faite aussitôt. En somme, la gangrène gazeuse est enrayée.

Du 4 au 8 août, le malade fait de grandes oscillations thermique : 37° le matin, 38 à 38°,5 le soir. A ce moment, il commence à éliminer du tissu cellulaire sphacélé. L'élimination se prolonge jusqu'au 17 août. Entre temps, le 10, apparaît une escharre sacrée, et du 11 au 15 il fait une éruption scarlatiniforme de la jambe, suivie d'une desquamation généralisée, accident que je mets sur le compte d'une action nerveuse produite par les toxines microbiennes. Du 16 au 22 août, il se fait un nouvel abcès sous-cutané à mi-cuisse, qu'il nous faut inciser.

A partir de ce moment tout rentre dans l'ordre.

Au commencement de septembre, le malade ne conservait plus que deux foyers suppurés au niveau des décollements primitifs. La plaie du genou est presque entièrement fermée : elle ne laisse guère à découvert que la rotule, dont toute la partie superficielle est nécrosée et en voie d'élimination.

descendue, le lendemain de l'application, à 38, le surlendemain à 37, et mon malade est sorti guéri. Nous possédons, dans le sérum de Raymond Petit, un agent qui, sans être infaillible, donne des résultats remarquables, et je ne saurais trop le recommander à l'emploi à nos collègues.

Parvenu au terme de cette étude, je constate que 45 grands traumatismes m'ont donné : 3 morts rapides par shock ou hémorragies; ont nécessité 4 amputations primitives, toutes suivies de succès; ont entraîné 6 cas de grangrène gazeuse avec 3 morts, malgré amputation; 2 guérison par amputation et une par conservation; une infection grave.

Le résultat est donc satisfaisant, puisque 31 grands blessés ont bénéficié de la conservation. La plupart, malheureusement, ont été perdus de vue; de sorte que le résultat définitif n'est pas connu, chez quelques-uns il n'a pas été bon. C'est ainsi que j'ai soigné, à Necker, avec le docteur Guizez, alors interne, un boucher blessé à la main; malgré des opérations répétées et des tentatives de greffe, il fallut, pour obtenir la cicatrisation, faire l'amputation du poignet [1].

Moins avantageux furent encore les résultats de la conservation dans les traumatismes infectés des extrémités, surtout quand ces traumatismes atteignent la classe ouvrière; quatre fois j'ai dû amputer des doigts conservés à grand'peine, mais devenus inutiles et même gênants par l'ankylose de leurs articulations.

II. — La *seconde classe* des traumatismes atteignant les mem-

Observation XIII. — B..., Victor, vingt-deux ans, boucher, entre le 15 mai 1905 à l'hôpital Necker, salle Malgaigne. Amputé le 19 août.

Observation. XIV. — L..., à Soisy-sous-Estiole. Panaris de la gaine du 4e doigt droit par piqûres d'épine; conservation, puis désarticulation du doigt, 1898.

Obs. XV. — Ros..., soixante-trois ans, cantonnier, entre à l'hôpital Necker le 8 mars 1899 : ankylose de l'annulaire gauche à la suite d'un panaris. Désarticulation du doigt le 10 mars; sort en voie de guérison le 15.

Obs. XVI. — Gaut...., Pierre, quarante-trois ans, entre salle Malgaigne le 3 mars 1899 pour ankylose de l'index gauche, consécutive à un phlegmon de la main. Désarticulation le 22 mars. Guérison.

Obs. XVII. — X., vingt-sept ans, jardinier, entre, le 3 novembre, dans ma maison de santé de la rue Roquépine pour plaie ancienne de l'index gauche, guérison avec raideur du doigt. Désarticulation des 2 dernières phalanges. Guérison.

bres, traumatisme atteignant particulièrement un des systèmes composant le membre, ne me retiendra pas longtemps, le sujet est tellement vaste qu'il faudrait des développements considérables et hors de rapport avec l'étendue de ces communications, rien que pour en poser les grandes lignes. Je m'en tiendrai à quelques remarques.

1° J'ai eu l'occasion de traiter, à Necker, avec mes confrères Hivet et Luys, alors internes du service de M. Le Dentu, un couvreur atteint de fracture compliquée du coude gauche. Deux incisions latérales nous permirent de voir, en dedans, un fragment limité par un trait de fracture oblique en bas et en dehors, commençant en dedans à 2 centimètres et demi au-dessus de l'épitrochlée, et finissant sur la gorge trochléenne; en dehors, un fragment presque symétrique mais moins haut. Nous fîmes de veines tentatives de suture et d'enchevillement, toujours les fragments basculaient en arrière, entraînant le coude. Nous dûmes nous résoudre à extirper les fragments, à drainer et à immobiliser dans le plâtre. Nous n'observâmes, après cette opération, aucun accident infectieux. L'humérus, fracturé en V, ayant conservé au niveau du sommet du V à peu près sa longueur normale, le malade guérit sans déformation apparente : mais le résultat définitif fut médiocre, car c'est à peine si le blessé avait quelques centimètres de flexion et d'extension. Je dois dire que le malade était fort heureux de ce demi-succès.

2° La fracture de l'olécrâne, moins fréquente que la fracture de la rotule, est un traumatisme intéressant. Mais, hormis le cas de fracture compliquée ou de très exceptionnelle ascension du fragment supérieur, je crois la suture absolument contre-indiquée. Dans aucune autre fracture, peut-être, le massage ne donne de meilleurs résultats. J'ai montré trois fois, à des médecins étonnés, des guérisons absolument parfaites obtenues par cette méthode, que j'ai toujours vu réussir, à la condition de maintenir par un appareil, dans l'intervalle des séances de massage, l'avant-bras étendu sur le bras.

3° Je n'ai eu qu'une seule fois l'occasion de suturer une fracture de jambe.

La fracture, consécutive à une chute, était compliquée de plaie, et ce fut la raison pourquoi je me laissai tenter d'essayer la méthode alors nouvelle. Je pus constater, au cours de cette interven-

Observation. XIX. — Bon..., Jules, quarante et un ans, charpentier, entre à l'hôpital Necker, salle Malgaigne, le 31 janvier 1899, pour fracture intra-articulaire compliquée du coude gauche. Résection le même jour. Sort guéri le 27 mars.

tion, la nécessité de débridements étendus, la difficulté du passage des fils : il est vrai qu'à cette époque nous ne possédions pas les agrafes de Jacoël. Jamais fracture compliquée ne fut plus longue à guérir. Ce malencontreux résultat m'a empêché de recommencer, par la suite, cette opération. Je dois dire que je n'ai jamais eu de cas où cette suture fût franchement indiquée. J'ai toujours obtenu dans ces traumatismes une réduction parfaite par les simples tractions. Il est vrai que je fais toujours ces tractions avec plusieurs aides ou avec des appareils, et surtout que je fais toujours exercer les tractions, la jambe fléchie sur la cuisse. Cette condition, nécessaire pour obtenir une réduction satisfaisante, est connue, mais j'ai cru devoir la mentionner, personne à la Société de chirurgie ne l'ayant rappelée, lors de la présentation de certain appareil de réduction et de contention.

Je remercie M. Nimier d'avoir cité et approuvé mes travaux sur l'ostéotomie des os de la jambe dans le cal vicieux de la région malléolaire. Je n'ai rien à ajouter à ma communication de 1902.

4° Dans un cas d'ostéomyélite traumatique du 1er métacarpien de la main droite, ayant nécessité la résection, j'ai pu conserver un pouce utile de longueur à peu près égale au pouce normal en remplaçant le métacarpien par un fragment d'os décalcifié de même forme.

5° Enfin, en ce qui concerne les cavités ostéomyéliques, dont la cicatrisation est si difficile, j'ai, dès 1892, fait, dans un cas ancien, sur les indications de M. Le Dentu, l'implantation d'un lipome enlevé quelques minutes auparavant, la greffe a donné un plein succès.

A propos de la conservation dans les traumatismes des membres. Quelques remarques et quelques faits,

Par M. le Dr Savariaud, de Paris,
Chirurgien des hôpitaux.

Le but du chirurgien, se confondant avec les désirs et l'intérêt du malade, doit viser à la conservation du membre et principalement de ses fonctions; car la conservation d'un membre gênant et inutile va contre le but qu'on se propose et aboutit, après une perte de temps plus ou moins considérable, à une amputation secondaire. Il y a donc intérêt, au point de vue économique et

aussi humanitaire, à abréger autant que possible le traitement c'est-à-dire les souffrances et l'impotence du blessé.

Toutefois, il faut bien le reconnaître, le problème de l'amputation immédiate ou de la conservation, sous toute réserve, est bien souvent difficile à résoudre. Pour ma part, je simplifie ce problème de la façon suivante : si la partie à moitié séparée du reste du corps par le traumatisme est encore chaude et sensible, je la conserve quelle que soit la profondeur de la plaie, son étendue, sa contusion et les décollements des parties molles. Lorsque le squelette est gravement atteint, les conditions changent, si le trait de fracture est relativement simple la conservation s'impose encore, et j'ai pu obtenir, dans ces conditions, deux succès inespérés pour fractures de jambe, l'un dans le service de mon maître le Professeur Reclus, l'autre dans le service du regretté Professeur Tillaux, où j'avais été appelé d'urgence. Dans ce dernier cas, la fracture des os de la jambe était assez simple, mais le délabrement des parties molles était tel que l'amputation immédiate semblait fatale. Le malade fut endormi, la plaie fut largement débridée, les décollements furent fouillés par un jet d'eau chaude oxygénée, on fit une suture osseuse et on pansa à ciel ouvert; aucune suture ne fut faite. Après bien des péripéties, ce malade sortit sur ses deux jambes.

Donc, dans les traumatismes récents, lorsqu'on est appelé avant toute réaction inflammatoire de la plaie, la formule me parait être conservation, à moins de broiement complet du squelette et dégâts semblables des parties molles.

Lorsque les soins immédiats ont été incapables de prévenir l'infection, lorsque la désinfection a été insuffisante, et c'est la règle dans ces grands traumatismes, le problème de l'amputation se pose de nouveau au bout de quelques jours, ou au bout de quelques semaines, suivant la virulence de l'infection. Si celle-ci est très précoce, si les phénomènes locaux et généraux sont rapidement inquiétants, comme dans le cas de gangrène gazeuse, à forme grave, nul doute que l'existence du blessé ne soit en jeu et que la conservation du membre ne soit incompatible avec celle du malade. Mais, dans les cas contraires, lorsque l'infection est tardive et atténuée, il ne faut pas se laisser intimider par la suppuration souvent fétide, et les élévations de température vespérale. Dans ces conditions, j'ai bien souvent entendu nos internes, fatigués de voir leurs soins rester sans effet, parler d'amputation. J'ai presque toujours refusé dans ces cas, et bien m'en a pris, car j'ai pu conserver des membres utiles; il m'a presque toujours suffi de faire des débridements et des contre-ouvertures, en un mot d'éviter la stagnation du pus. Il

faut, dans ces cas, surveiller la formation des abcès, presque toujours insidieuse, parce qu'il s'agit de rétention purulente dans des culs-de-sac, plutôt que de collections enkystées. C'est besogne assez délicate, et plutôt besogne de chef que besogne d'élève. C'est pourquoi le résultat est presque toujours fonction de patience, de petits soins et de perspicacité. Le chirurgien qui n'a pas ces qualités, ampute. Inutile de dire que dans ces conditions, la façon de faire les pansements a une importance capitale et qu'il suffit souvent de changer l'élève qui fait les pansements ou de les faire soi-même pour voir se modifier l'aspect de

Fig. 6-1. — Amputation de jambe à lambeau postérieur.

la plaie et l'aspect du malade. Un blessé qui ne souffre pas pendant le pansement et qui dort bien ne compte pas les jours de lit, si on lui promet la conservation de son membre. Dans les conditions opposées, il s'énerve, perd courage et réclame comme une délivrance l'amputation. Inutile de dire aussi quel réconfort moral apporte à ces malades la parole autorisée du chef. Tout cela pour montrer combien il est nécessaire de diriger nous-mêmes le traitement de ces blessés et de ne pas les abondonner aux soins de nos subalternes.

Lorsque malgré ces soins primitifs l'infection a envahi le membre, lorsque la plaie a longtemps suppuré, qu'il a fallu ouvrir des abcès, enlever des esquilles nécrosées, la cicatrisation demande fréquemment la moitié d'une année; parfois, par suite d'une perte de substance de l'os la consolidation se trouve compromise; néanmoins, dans ces cas, la règle est de ne point désespérer et nous avons tous vu à la jambe et ailleurs, la consolidation s'opérer, grâce à quelques brides périostiques respectées par le traumatisme. La consolidation n'est parfois complète qu'au bout d'une année.

Lorsque les os sont ramollis, infiltrés de pus, travaillés par l'ostéite raréfiante, une intervention secondaire s'impose. Dans ces conditions, la résection des parties malades doit être tentée avant l'amputation, qui est véritablement un aveu d'impuissance de la part de la chirurgie. M. le Rapporteur a bien voulu rappeler que j'ai pu ainsi, grâce à la résection de 7 centimètres du tibia et à l'ablation de l'astragale, conserver à mon malade un pied et une jambe utiles. Ce malade, opéré depuis cinq ans, ne porte plus depuis plusieurs années l'appareil simple qui lui

Fig. 7-II. — Amputation de jambe à lambeau postérieur.

avait été pendant quelque temps nécessaire; une bottine à semelle très épaisse lui suffit, le cou-de-pied jouit de quelques mouvements, et malgré l'obésité dont est affligé le patient, il souffre aussi peu que possible de l'inégalité de longueur de ses deux membres. En tout cas, il est certain que jamais l'amputation de jambe n'aurait procuré le même résultat, malgré ce qu'en pensait en 1901 M. Nélaton, notre rapporteur à la Société de Chirurgie.

Enfin, lorsque la résection est impossible, ce qui qui est le cas habituel pour les fractures du corps de la jambe, l'amputation que l'on doit faire doit être d'ordre économique et conservatrice autant que possible. Je ne serai contredit par personne, je pense, en disant qu'une bonne amputation de cuisse ne vaut pas une non moins bonne amputation de jambe. Partant de ce principe, je me suis toujours efforcé, dans les fractures de jambe, d'amputer au-dessous du genou. Dans deux cas où la méthode à lambeau

externe était impossible, j'ai pu éviter la désarticulation du genou en faisant une amputation à lambeau postérieur. Le résultat fut excellent dans les deux cas, et je m'étonne qu'on ne choisisse pas plus souvent pour en faire un lambeau richement étoffé et irrigué, la masse musculaire du mollet, d'autant que la taille de ce lambeau est des plus faciles. — Dans un cas où la désarticulation du genou était une nécessité, j'ai fait, après Morestin, et sans le savoir, une désarticulation à lambeau musculaire postérieur, et à manchette cutanée antérieure; en un mot j'ai utilisé la peau si épaisse et si habituée aux pressions qui recouvre la tubérosité antérieure du tibia pour recouvrir un lambeau musculaire taillé dans la masse des jumeaux. Le résultat immédiat était superbe, malheureusement la peau, un peu trop tendue, se sphacéla, le foyer suppura, il fallut réamputer à travers les condyles. Le résultat final fut néanmoins très bon, mais moins beau évidemment que si j'avais obtenu une réunion primitive.

Enfin, restent à envisager les cas où, après de longs mois de traitement et de soins assidus, malade et chirurgien finissent par se rendre compte que le membre ou le segment de membre conservé constitue par sa présence une aggravation à la gêne fonctionnelle. L'amputation améliore l'état du blessé, et c'est souvent lui qui la demande. Dans certains cas, il faut savoir lui résister; d'autre fois, il faut devancer son désir. Tout dépend de la confiance que l'on a dans l'avenir du membre, dans l'assouplissement des articulations et des gaines tendineuses. Le malade y voit quelquefois plus clair que le chirurgien. Dans un cas d'ankylose des tendons fléchisseurs des doigts consécutif à un écrasement de la première phalange, le malade me demandait l'amputation; comme il s'agissait d'un accident de travail, je craignais une exagération de troubles fonctionnels de la part du blessé; l'amputation, que je finis par lui accorder, montra que c'est lui qui avait raison et que les tendons fléchisseurs étaient embrochés par les fragments et englobés dans le cal.

Dans d'autres cas, au contraire, ce sont les malades qui résistent à l'amputation. Ils se rendent bien compte que leur infirmité est aggravée par la présence d'un doigt ankylosé, mais ils désirent surtout pouvoir dissimuler leur infirmité; tel était le cas d'une pauvre femme qui ne voulut jamais se laisser amputer un index complètement rigide, prétendant qu'on lui refuserait du travail si on la voyait avec un doigt de moins. L'opinion du malade mérite donc d'être consultée, et c'est en somme le principal intéressé qui doit juger en dernier ressort.

De la conservation dans le traitement des traumatismes des membres,

Par M. le Dr Brunswic-Le Bihan, de Tunis,
Chirurgien en chef de l'Hôpital Sadiki.

Je désire apporter ma contribution à la discussion en exposant simplement et brièvement la méthode de pansement employée actuellement à l'hôpital Sadiki dans les grands traumatismes des membres. Elles nous a donné d'excellents résultats.

Les grands traumatismes ne sont pas rares chez les indigènes, qui échangent volontiers les coups de fusil, nous initiant ainsi aux pratiques de la chirurgie de guerre. Quand il s'agit d'une blessure toute récente, toute fraîche, toutes les méthodes sont évidemment bonnes et je ne m'arrêterai pas à cette variété, ce serait d'ailleurs refaire l'histoire de la chirurgie; mais les blessés nous arrivent souvent de fort loin et dans quel état! J'ai observé des bras, des jambes fracassées, gangrenées sous un pansement de chiffons gras, j'en ai vu d'ailleurs dans le même état malgré un bourrage à l'iodoforme. C'est pour ces cas-là qu'il faut demander à la chirurgie couservatrice un rude effort, et que se pose souvent la question de savoir à quel moment la chirurgie « conservatrice » du membre cesse de l'être pour l'individu.

*
* *

Quand un blessé se présente huit, dix, quinze jours après le traumatisme avec une plaie infectée, suppurée, compliquée de gangrène auréolée de lymphangite ou d'érysipèle, il faut bien se résoudre à ajouter à l'action mécanique de l'asepsie une note plus spéciale, la note antiseptique. Mais quel antiseptique choisir? Je ne m'arrête pas aux sels de mercure, aux phénols anciens et modern-styles, aux succédanés de l'iodoforme, tout cela est toxique, irritant, anti-phagocytaire. L'eau oxygénée, l'eau iodée, le permanganate léger, tous les oxydants sont excellents au moment même du pansement, mais dans l'intervalle de ceux-ci leur instabilité annule l'action antiseptique.

Le peroxyde de zinc, qui semble être une manière d'eau oxygénée solide, réalise peut-être les *desiderata*, mais je n'en ai pas l'expérience et, dans un service très chargé, son usage doit être coûteux.

J'ai été rechercher — avec beaucoup d'autres — dans le vieil

arsenal et j'emploie l'alcool — l'alcool à 90°, de la manière que voici :

La blessure est mécaniquement nettoyée aussi bien que possible en employant largement le sérum stérilisé qu'un dispositif spécial met abondamment à notre disposition. Puis on la recouvre de compresses arrosées d'alcool que vient recouvrir un manchon de coton, en interposant parfois un imperméable. Deux fois par jour le pansement est enlevé, et l'on plonge le membre pendant une demi-heure, une heure ou plus — suivant l'intensité de l'infection et de la réaction inflammatoire — dans un bain de sérum artificiel chaud (40°); un jeu de siphons maintient une irrigation continue qui enlève les produits de sécrétion. Très vite la lymphangite s'éteint, la sécrétion se tarit, la plaie bourgeonne. Bientôt un seul bain quotidien suffit et nous arrivons peu à peu au simple pansement sec, stérile.

Ce procédé est appliqué systématiquement à toutes les plaies infectées et nous a donné les meilleurs résultats. Nous avons vu des hommes, des femmes des enfants arrivant avec des bras décharnés par des coups de fusil tirés à bout portant, l'humérus à nu, parfois brisé, gardant leur membre au prix parfois d'une paralysie ou d'une complication éloignée variable, mais évitant l'amputation, résultat toujours exigé par les indigènes qui préfèrent la mort à une mutilation. Au reste de la chirurgie réparatrice intervient à son heure.

*
* *

Quand le traumatisme intéresse à la fois les parties molles et le squelette, quand il intéresse surtout les articulations, ce pansement ne suffit évidemment pas, il faut agir de façon plus énergique. Deux indications, là comme ailleurs, se précisent : *lacer* et *drainer*. Mais l'ouverture même d'une articulation infectée est malheureusement parfois insuffisante; j'ai vu mourir successivement un homme de soixante ans à la suite d'une fracture du genou, un garçon de vingt ans après un traumatisme du coude, et cela après un pansement correct, tous deux mourant en quarante-huit heures de septicème sur-aiguë. J'ai vu rarement guérir par l'arthrotomie simple des arthrites suppurées du coude et je pense qu'à ne faire qu'une grande division il faut considérer dans les articulations exposées aux traumatismes, deux cas : le genou qui se draine bien, — les autres qui se drainent mal.

Au genou une large arthrotomie bi-latérale m'a toujours suffi. Mais au coude? comment drainer cette jointure si serrée?

Depuis un an, je me suis toujours bien trouvé dans les arthrites traumatiques d'une longue incision postérieure, horizontale, complétée par un trait de scie sur l'olécrâne. Avec les pansements indiqués tout à l'heure on sauve toujours le membre et plus tard des interventions complémentaires permettront souvent de retrouver l'intégrité presque complète des mouvements.

Même conduite pour la hanche où la tête du fémur détachée du col forme un énorme séquestre dont l'ablation seule permet un drainage efficace.

Même conduite aussi pour tout foyer anfractueux de fracture compliquée qu'il faut dégager, « débourrer » si je puis dire, afin de pouvoir porter le jet d'eau salée, afin de pouvoir bien placer le drain évacuateur.

Ouvrir, laver, drainer autrefois comme aujourd'hui sont bien les moyens les plus efficaces de faire de la chirurgie conservatrice.

De la conservation dans le traitement des traumatismes des membres.

Par M. le Dr J. Reboul, de Nimes.

Plus ma pratique chirurgicale augmente, et plus je deviens conservateur convaincu dans le traitement des traumatismes des membres, surtout depuis que nous avons à notre disposition des moyens très importants pour lutter contre les infections les plus redoutables, le sérum antitétanique, le sérum artificiel et l'eau oxygénée. J'emploie méthodiquement ces divers moyens; aussi ma statistique des traumatismes des membres s'est-elle beaucoup améliorée.

En principe, je cherche toujours à conserver le membre traumatisé; cela est difficile lorsque les lésions sont trop importantes, trop étendues et trop profondes, lorsqu'il y a broiement absolu des tissus et des os, lorsque le blessé est trop âgé ou a une tare importante, ou enfin, lorsqu'il y a déjà des signes apparents de sphacèle ou d'intoxication très grave au moment où je suis appelé à voir le blessé.

Cependant, même dans certains cas (coup de mine, coup de feu, passage de roue de charrette ou de vagon) où la possibilité de la conservation paraissait très douteuse, je l'ai tentée; et par un nettoyage méticuleux, par des résections, des sutures

osseuses, par une désinfection minutieuse, un embaumement fait avec soin, et avec le secours d'injections de sérums antitétanique ou artificiel, j'ai pu avoir l'extrême satisfaction de conserver au blessé un membre utile.

Je crains beaucoup les grands lavages faits en dehors d'une salle d'opération bien installée, à la campagne ou en ville, avec de l'eau et des récipients d'une asepsie douteuse.

Je leur préfère des frottements et des inhibitions de la plaie avec des tampons de gaze stérilisée imbibés d'eau oxygénée. Mais je draine presque toujours, pour peu que les plaies soient infectées, — les drains en verre avec de la gaze me paraissent les meilleurs. Le plus tôt possible, j'ai recours à l'électrothérapie, au massage, et à des séances d'héliothérapie. Sous ces influences, les douleurs et les raideurs diminuent parfois assez rapidement, et l'on constate le rétablissement des fonctions des membres, ce qui doit être notre objectif constant dans les traumatismes et surtout dans les accidents du travail; j'ai obtenu assez souvent non seulement la conservation du membre, mais encore un rétablissement de ses fonctions réduisant l'impotence fonctionnelle à très peu de chose; parfois la restauration a été complète.

J'ai réussi à conserver ainsi des membres après des fractures et des luxations compliquées, avec issue de fragments osseux ou de surfaces articulaires fortement souillées, après des sections de troncs nerveux et de plaies artérielles traumatiques.

Voici quelques faits résumés de ma pratique.

Observations I et II. — *Fractures de la clavicule traitées par la suture.*

1. — H., soixante ans, fracture de la clavicule gauche au tiers externe. Fracture en plusieurs fragments, un fragment fixé dans la gaine de l'artère sous-clavière. Résection et suture. Guérison.

2. — F., soixante-six ans, fracture de la clavicule au tiers externe. Chevauchement des fragments, l'un d'eux menace de perforer la peau, — 4 fragments, un des fragments menaçait la veine axillaire.

Traitement par la suture de certaines fractures de clavicule, *Congrès de chirurgie*, Paris, Octobre 1895).

Obs. III. — *Fractures de la clavicule et de l'humérus en plusieurs fragments.*

P... H..., âgé de quarante-quatre ans, employé au chemin de fer P.-L.-M., a le thorax pris, le 21 mars 1901, entre deux wagons. Il est transporté immédiatement à l'hôpital et nous constatons :

1° Une fracture de la clavicule gauche, à la partie moyenne, en trois fragments.

2° Une fracture de l'extrémité inférieure de l'humérus en trois fragments, dont un isolé.

Intervention. J'extrais de la fracture de la clavicule, un fragment

intermédiaire isolé qui menaçait les vaisseaux et je fais la résection orthopédique et la suture des deux fragments. Pour l'humérus, j'extrais un fragment isolé et suture les deux autres fragments.

Suites régulières.

Le blessé sort de l'hôpital le 30 avril.

Revu en juillet, P... H... peut se servir de son membre supérieur gauche. Plus tard ses fonctions se sont encore améliorées; il persiste cependant une diminution des forces et une certaine gêne; il a donc une impotence fonctionnelle partielle.

Obs. IV. — *Fracture de l'humérus avec chevauchement des fragments. Intervention, suture osseuse, guérison.*

D... F..., âgé de soixante ans, entre à l'hopital de Nîmes le 15 juin 1900 pour une fracture de l'humérus gauche non réduite. 14 jours auparavant, cet homme avait fait une chute de voiture sous les roues de laquelle il avait été pris. Il présente une fracture du tiers supérieur de l'humérus gauche avec grand chevauchement et déplacement des fragments et saillie extrême du fragment inférieur dans le creux sous-claviculaire. Impossibilité de la réduire, même sous anesthésie.

Opération nécessaire le 20 juin. Dégagement des fragments, extraction de quelques esquilles libres. Résection partielle de l'extrémité du fragment inférieur, rectification des 2 fragments, suture osseuse, drain.

Résultats réguliers, massage, électricité.

Le 22 juillet D... F... sort de l'hôpital.

Les fonctions de l'épaule commencent à reparaître; elles sont complètes en octobre.

Obs. V. — *Fracture de l'extrémité inférieure de l'humérus gauche: saillie, par la plaie, du fragment inférieur.*

P... V..., onze ans, entre à l'hôpital le 30 avril 1900. A la suite d'une chute d'un peuplier, de 9 mètres environ, l'enfant s'est fait une fracture de l'extrémité inférieure de l'humérus gauche. Ce n'est que 20 jours après l'accident, et ayant reçu des soins sommaires, que l'enfant est amené à l'hôpital La fracture est compliquée d'une plaie suppurante à travers laquelle fait saillie le fragment inférieur, en partie nécrosé.

Après désinfection soigneuse, pendant quelques jours, à l'eau oxygénée et au naphtol camphré, le 8 mai, je résèque la portion nécrosée du fragment inférieur, j'extrais un séquestre et suture les fragments supérieur et inférieur. Naphtol camphré et eau oxygénée. Suture et drainage. Un mois après, mobilisation de l'articulation, massage et électricité.

Le 1er juillet, les mouvements du coude sont assez accusés, ils acquièrent tous les jours de l'amplitude, guérison avec conservation des fonctions du membre.

Obs. VI. — *Ankylose rectiligne post-traumatique du coude gauche consécutive à une luxation en arrière, avec fracture de la trochlée. Résection du coude.*

Le 24 septembre 1897, le jeune M... B..., âgé de quatorze ans, m'est présenté pour une ankylose rectiligne du coude gauche. En août, l'enfant est tombé d'un âne, et la chute a porté sur le coude gauche. Un médecin l'immobilisa à angle droit. Dix jours après, un second médecin fit au contraire une immobilisation en rectitude et fit appliquer des pommades, de la teinture d'iode. Enfin, à la suite d'une vaccination sur le bras malade, il se développa de la lymphangite et une adénite axillaire.

Le coude est complètement ankylosé en position rectiligne. On constate facilement la luxation en arrière et la fracture de l'épitrochlée. La radiographie confirme le diagnostic, mais je dois différer l'intervention à cause du mauvais état de la peau et de l'adénite axillaire.

Enfin, le 31 octobre, près de 3 mois après l'accident, l'opération est possible. Arthrotomie suivant une incision en baïonnette postéro-externe.

Fracture transversale et verticale de la trochlée; l'épitrochlée est fixée au milieu des organes du pli du coude. Résection totale de l'extrémité inférieure de l'humérus. Suites régulières.

Le 24 novembre, mouvements spontanés, flexion complète, extension limitée.

12 mars 1904. Mouvements de flexion et d'extension complets.

Obs. VII. — *Fracture du cubitus, pseudarthrose, suture osseuse. Guérison.*

R... J..., âgé de cinquante ans, a reçu sur la face postérieure de l'avant-bras gauche un coup de pied de cheval qui a produit une fracture du cubitus à sa partie moyenne. Soigné chez lui, R... J... vient à l'hôpital 26 jours après l'accident, le 6 mars 1897, pour un défaut de consolidation de sa fracture.

Il y a en effet une pseudarthrose de la fracture du cubitus. La radiographie confirme ce diagnostic.

L'opération montre qu'elle est due à l'interposition d'un faisceau fibreux. Dégagement des extrémités osseuses. Suture métallique. Appareil plâtré.

Guérison régulière avec conservation complète des fonctions du membre.

Obs. VIII. — *Fractures comminutives compliquées des extrémités inférieures du radius et du cubitus.*

B... A..., cinquante-sept ans, entre à l'hôpital de Nîmes le 26 novembre 1897; dans une chute de cheval, il est tombé sur la paume de la main gauche, et s'est fait une fracture comminutive compliquée de plaies des extrémités inférieures du radius et du cubitus, des esquilles sortent par la plaie.

L'articulation radio-carpienne est ouverte.

Sous anesthésie, j'extrais les fragments libres et maintiens en bonne position les autres fragments par des sutures périostées et fibreuses. Appareil plâtré.

Le 30 décembre guérison, bonne position, rétablissement des fonctions.

Obs IX. — *Fracture ancienne de l'extrémité du radius droit; cal vicieux, déformation en dos de fourchette, déviation de la main en dehors. Impotence fonctionnelle. Résections et sutures. Récupération des fonctions du poignet et de la main.*

Mlle X... Julie, âgée de vingt-deux ans, dans une chute de bicyclette survenue le 30 août 1900, s'est fait une fracture de l'extrémité inférieure du radius. Traitée avec des planchettes, un appareil plâtré et du massage.

Quand je vois la malade, le 14 janvier 1901, il y a impotence fonctionnelle de la main; la fracture a été vicieusement consolidée; il y a déformation en dos de fourchette et la main est portée fortement en dehors.

Opération le 29 janvier, le cubitus est porté fortement en dedans, il fait une forte saillie en dedans du poignet; son apophyse styloïde est fracturée et isolée. L'extrémité supérieure du radius est sur le prolongement du 4e métacarpien, l'extrémité inférieure du radius est isolée en dehors. Les fragments des deux os sont reliés par des faisceaux fibreux qui masquent les interlignes articulaires. Résection partielle de l'extrémité inférieure du fragment supérieur du radius. Avivement de l'extrémité supérieure du fragment inférieur du radius, coaptation des deux fragments. Suture et ligature osseuse du radius. Extraction de l'épiphyse styloïde isolée du cubitus. Appareil plâtré.

10 mars, ablation de l'appareil plâtré. Guérison opératoire.

Dès lors, massage, électrisation, mouvements.

Depuis longtemps (septembre 1905) Mlle X... Julie, se sert de sa main droite, elle fait des travaux de broderie, elle peint et joue du piano.

Cependant les mouvements d'extension et de supination extrêmes sont un peu limités; ils tendent à devenir normaux.

Obs. X. — *Fracture du cubitus, luxation interne du carpe par tamponnement. Guérison avec impotence partielle.*

M..., âgé de trente-trois ans, employé à la compagnie P.-L.-M., entre à l'hôpital le 30 janvier 1903. Il a eu l'avant-bras et la main gauche pris entre deux tampons de wagon.

Il y a grand décollement de la peau de l'avant-bras, fracture de l'extrémité inférieure du cubitus avec déplacement du fragment interne en dedans, et luxation du carpe en dedans.

Réduction de la fracture et de la luxation, désinfection et embaumement du membre, injection antitétanique.

La peau de l'avant-bras est sphacélée en grande partie.

Cicatrisation par bourgeonnement.

Le 2 septembre 1904, la cicatrisation est terminée, le blessé sort de l'hôpital; il y a une impotence partielle des mouvements à cause de la raideur du poignet et de la cicatrisation sclérosante due à la guérison par bourgeonnement. Cependant, il peut actuellement exécuter un

travail suffisant pour subvenir à son existence, avec l'aide de la pension que lui a accordée la Compagnie.

Obs. XI. — *Fracture compliquée du poignet gauche; esquilles, nécroses, guérison avec impotence partielle.*

Mlle P..., soixante-trois ans, se fait dans une chute de voiture une fracture comminutive du poignet gauche, le 2 septembre 1904; il y a deux plaies antérieures par lesquelles sortent les fragments du radius et du cubitus. Extraction de plusieurs esquilles, désinfection à l'eau oxygénée. Contre-ouverture postérieure. Sérum antitétanique.

En janvier 1905, extraction de deux petits séquestres.

Le 30 mars, guérison complète avec ankylose partielle du poignet et raideur des doigts due à l'adhérence des tendons fléchisseurs à la cicatrice antérieure du poignet.

Obs. XII. — *Éclatement de fusil dans la main gauche. Lésions importantes. Guérison avec impotence fonctionnelle partielle.*

S... V..., âgé de vingt-quatre ans, entre à l'hôpital de Nîmes le 17 septembre 1897, pour un accident de chasse. Son fusil lui a éclaté dans la main gauche.

Les lésions sont surtout importantes dans l'éminence thénar; il y a fracture compliquée esquilleuse du 1er métacarpien; la paume de la main a été traversée, le médius et l'annulaire ont éclaté. Régularisation des plaies, extraction des esquilles libres, désinfection à l'eau oxygénée, injection de sérum antitétanique.

Le 28 octobre, bourgeonnement actif de la plaie; quelques mouvements du pouce, du médius et de l'annulaire.

Le malade accuse des fourmillements dans les doigts.

Je fais électriser les muscles de l'avant-bras qui sont atrophiés.

A cause des douleurs névralgiques qu'accuse le malade, j'explore la main à la radioscopie le 30 octobre, et constate à ma grande surprise qu'il y a dans la main de petites esquilles et surtout un gros corps étranger qui me paraît être métallique.

Le lendemain, j'extrais les esquilles et le corps étranger : c'est un fragment de la culasse du fusil qui était situé en avant du 3e métacarpien et avait 35 millimètres de long et 13 millimètres de large. La guérison définitive ne tarde pas à se produire.

Depuis lors, S... V..., a repris les fonctions de sa main. Il ne lui reste qu'une impotence partielle des mouvements des doigts, ce qui ne le gêne pas dans son travail.

Obs. XIII. — *Plaie de la main droite par arme à feu (éclatement de culasse de fusil).*

G... Albert, trente ans, accident de chasse le 18 novembre 1902, à 8 heures du matin; je vois le malade à midi. La main droite est brûlée, éclatée, déchirée. Le maximum des lésions siège à l'éminence thénar, au pouce, à la paume et à l'index. Il y a fracture ouverte du pouce, de l'index et des trois premiers métatarsiens; les tendons fléchisseurs

du pouce, de l'index, et du médius sont en lambeaux; la plaie est souillée de terre, de paille, de débris de charge et de plomb. Hémorragie abondante. Lors de l'accident le blessé a lavé sa main dans une eau croupissante et sale.

Après avoir lavé la main à l'eau stérilisée chaude et l'avoir débarrassée des corps étrangers, nettoyée et frottée avec des tampons de gaze imbibés d'eau oxygénée, je résèque les tissus détruits ou morts, j'extrais les esquilles. Pansement à la gaze imbibée d'eau oxygénée.

Injection de sérum artificiel et de sérum antitétanique.

Le 2 décembre, septicémie gangréneuse gazeuse du pouce, amputation du pouce. 2e injection de sérum antitétanique.

En décembre, granulation active de la plaie.

En mai, cicatrisation par granulation. Il y a de la raideur des doigts, l'annulaire et l'auriculaire en flexion, le médius et l'index en extension. Quoique les fonctions de la main soient très réduites à cause de l'absence du pouce et de la destruction des tendons fléchisseurs, M. G. peut encore utiliser sa main pour certains actes simples.

Obs. XIV. — *Lésions des nerfs du membre supérieur dans les fractures de l'humérus.*

Trois cas :

1. — Mme T..., fracture de l'humérus gauche au 1/3 moyen. Cal vicieux. Nerf cubital comprimé sur chevalet. Libération du nerf. Guérison.

2. — Mlle Cl..., fracture de l'extrémité inférieure de l'humérus. Cal vicieux comprimant le nerf cubital. Libération du nerf, résection partielle articulaire. Guérison.

3. — M. C..., fracture de l'humérus gauche au 1/3 moyen. Paralysie immédiate du radial. Compression du nerf par une esquille osseuse et par le cal. Nerf dissocié. Libération du nerf et résection de la partie exhubérante du cal. Guérison.

(*Congrès Français de Chirurgie*, Paris, octobre 1898.)

Obs. XV. — *Fracture ancienne compliquée de l'humérus droit à la partie moyenne. Cal volumineux. Lésion du nerf cubital. Greffe cubitale. Opération : suture nerveuse. Guérison.*

Mlle B..., Marie, âgée de treize ans, dans une chute de voiture, le 27 septembre 1899, s'est fait une fracture du bras droit à la partie moyenne, avec issue d'un fragment. Soignée par un rebouteur.

A Pâques 1900, élimination de deux séquestres.

Je vois l'enfant le 16 juin 1900. Sur la face interne du bras, il y a une fistule qui conduit sur un os nécrosé. Le cal est volumineux; il y a une compression du nerf cubital qui se traduit par une griffe cubitale très accentuée. L'atrophie musculaire du membre, surtout dans la sphère du cubital, est très marquée.

Opération le 21 juin 1900, avec le Dr Lafon et mes internes MM. Daday et Florence. Excision du trajet fistuleux, extraction du séquestre, le cal est volumineux, irrégulier. Le nerf cubital, transformé en un

cordon fibreux, repose sur un chevalet osseux. Régularisation du cal. Excision des cônes fibreux du nerf cubital, le bout périphérique est taillé en V; le bout central en M, coaptation des deux bouts, réunis par trois points de sutures. Membre fixé en extension.

Le 27 juin, pansement; réunion per primam. Dès lors, électrisation et massage.

9 août 1900. Bon résultat; au dynamomètre : 9 à droite, 11 à gauche. L'atrophie musculaire et la main en griffe ont beaucoup diminué.

31 octobre 1900. Griffe cubitale à peu près complètement disparue, l'impotence du bras est très réduite, le malade peut exécuter tous les mouvements.

Obs. XVI. — *Décollement de l'extrémité inférieure de l'humérus. Paralysie du nerf radial.*

Le 2 mai 1903, un jeune enfant de douze ans, A..., en s'amusant avec un de ses camarades, fait une chute sur la face postérieure du coude gauche. Un médecin appelé, immobilise le coude, sans réduction. Je vois l'enfant le surlendemain et constate nettement un décollement de l'extrémité inférieure de l'humérus. La radiographie confirme mon diagnostic.

Après des bains prolongés et des applications humides, destinés à faire diminuer le gonflement et l'œdème, le 9 mai, sous anesthésie générale au chlorure d'éthyle et au chloroforme, j'arrive, non sans peine, à réduire le décollement et à le maintenir réduit. J'y parviens enfin et applique immédiatement un appareil plâtré en flexion et angle obtus, seule position dans laquelle le décollement ne se reproduit pas. Le 26 mai j'enlève l'appareil plâtré ; il est possible d'imprimer des mouvements de flexion et d'extension, mais je constate une paralysie du nerf radial au coude, qui se traduit par une impotence des muscles extenseurs de la main sur l'avant-bras et de douleurs dans la sphère du radial.

Je prescris du massage et de l'électricité.

Le 30 juin, les mouvements du coude ont une plus grande amplitude, la paralysie du nerf radial a beaucoup diminué.

Actuellement (septembre) les mouvements du coude sont redevenus normaux, la paralysie du radial ne se traduit plus que par une certaine incorrection de quelques mouvements.

Obs. XVII. — Plaie par éclat de verre, de la face antérieure du poignet droit. Section des tendons fléchisseurs de la main et des doigts, des nerfs médian et cubital et de l'artère cubitale. Sutures au catgut. Rétablissement complet des fonctions des muscles et des nerfs.

(Communication à la Société clinique de Paris et *France Médicale*, 14 décembre 1889.)

Obs. XVIII. — *Plaie de la face antérieure du poignet par carreau de vitre. Lésions des tendons et des nerfs.*

A..., Albin, âgé de dix-neuf ans, entre à l'hôpital de Nîmes le

11 septembre 1897 pour une plaie de la face antérieure du poignet, qu'il s'est faite avec un éclat de vitre. Il y a section des tendons fléchisseurs superficiels et profonds, des palmaires et du cubital antérieur, des nerfs médian et cubital, de l'artère cubitale.

Suture de nerfs et des tendons. Ligature.

10 novembre 1897, motilité et sensibilité revenues. Rétablissement complet des fonctions.

Obs. XIX. — *Plaie de la face antérieure du poignet droit par tesson de bouteille : lésions des tendons et des nerfs. Sutures. Restauration des fonctions.*

Le 24 février 1899, entre à l'hôpital de Nîmes T... A..., vingt-deux ans, qui en lavant une bouteille s'est fait une plaie de la face antérieure du poignet droit, avec section des tendons fléchisseurs, du nerf cubital et des artères radiale et cubitale.

Suture des tendons fléchisseurs et du nerf radial au catgut.

Le 15 mars, pansement, réunion.

Massage et électricité.

Le 30 mars, restauration des mouvements.

Obs. XX. — *Plaie de la face antérieure du poignet par tesson de bouteille. Sections tendineuses et nerveuses. Sutures. Guérison imparfaite.*

A... P..., vingt et un ans, s'est fait, en août 1901, une plaie grave de la face antérieure du poignet, en tombant sur un tesson de bouteille.

Il entre à l'hôpital de Nîmes le 27 septembre 1901, environ un mois après l'accident.

Un médecin a lié les artères lésées, mais ne s'est pas préoccupé des tendons et des nerfs. Aussi a-t-il une impotence absolue de la main qui est en position de griffe cubitale. Douleurs névralgiques dans les doigts. Les tendons fléchisseurs sont adhérents à la cicatrice transversale du poignet.

Il y a section des nerfs cubital et médian, dont les bouts sont terminés par des névromes. Excision de ces névromes et suture des nerfs. Pas de dédoublement. Suture des tendons (Le Dentu et Czerny).

Restitution incomplète des fonctions; il y a une impotence partielle de la main due à la raideur tendineuse.

Obs. XXI. — *Section ancienne des tendons fléchisseurs et des nerfs médian et cubital du poignet gauche par éclat de verre. Suture secondaire. Guérison.*

X... Léon, quatorze ans, dans une chute sur une bouteille, s'était fait, en mars 1902, une plaie transversale de la face antérieure du poignet gauche. Un médecin appelé fit des ligatures et sutura la peau sans se préoccuper de l'état des tendons et des nerfs.

Je vis le blessé six mois après. Il avait une impotence absolue de la main gauche, qui était en griffe cubitale. Les tendons fléchisseurs et les nerfs médian et cubital avaient été sectionnés, les extrémités de ces organes étaient adhérents à la cicatrice fibreuse transversale.

Je l'opérai le 16 octobre 1902; non sans peine, j'arrivai à dégager les extrémités des tendons et des nerfs de la gangue cicatricielle dans laquelle ils étaient enfouis.

Je réséquai quatre cônes cicatriciels des nerfs coupés, et constatai que tandis que je pouvais assez facilement rapprocher les deux bouts du nerf médian, il m'était impossible d'en faire autant pour le nerf cubital. Je fus donc obligé de suturer les extrémités des bouts centraux du nerf médian et du nerf cubital, et de les enfouir et de les suturer dans une encoche du bout périphérique du nerf médian. Pour rétablir la conductibilité nerveuse du nerf cubital, j'introduisis l'extrémité taillée en biseau du bout périphérique de ce nerf, dans une boutonnière faite dans la partie périphérique du tronc du nerf médian, et l'y suturai.

Suture de divers tendons fléchisseurs coupés souvent par dédoublement des tendons pour les allonger. Suites régulières, réunion par première intention.

Le 29 novembre, sensibilité revenue dans le territoire du médian, sensibilité atténuée du nerf cubital. Le 13 décembre, sensibilité revenue dans les deux nerfs; la motilité revient, mais encore très faible.

2 février 1903, les mouvements des doigts et de la main sont en grande partie revenus, mais il persiste une certaine gêne dans l'extension, à cause de l'adhérence des tendons avec la cicatrice opératoire de la face antérieure du poignet.

Tout dernièrement (septembre 1905) j'ai eu des nouvelles de mon opéré. Malgré une certaine raideur et une certaine impotence partielle, les fonctions de la main sont revenues d'une façon suffisante pour que ce jeune homme puisse travailler.

Obs. XXII. — *Fracture compliquée du fémur gauche. Nécrose consécutive. Guérison.*

T... A..., âgé de quarante ans, a fait, le 4 août 1899, dans un incendie, une chute d'une fenêtre de 5 mètres de haut. Transporté à l'hopital, on constate une fracture du fémur gauche au 1/3 supérieur, compliquée d'une plaie, produite par l'extrémité d'un fragment.

Désinfection de la plaie, pansement protecteur. Appareil d'Hennequin, suites régulières de la fracture, qui se consolide. Il sort de l'hôpital en octobre, mais il présente une fistule.

Le 1er janvier 1900, il vient me montrer une petite fistule qui persiste depuis l'accident et qui siège au niveau du foyer de la fracture et conduit sur un os nécrosé.

Je fais, le 25 février 1900, l'extraction de 2 sequestres, le curettage du foyer de fracture et sa désinfection au naphtol camphré.

Le 15 mars, T... A... était définitivement guéri avec conservation des fonctions du membre.

Obs. XXIII et XXIV. — *Deux cas de décollements traumatiques des épiphyses de l'extrémité inférieure du fémur. Opération.*

Le 1er traité par la suture, guérison.

Le 2e, suture, mais sphacèle des tissus contusionnés. Amputation de nécessité un mois après. Guérison.

(*Congrès de chirurgie*, Paris, octobre 1904.)

Obs. XXV. — *Fracture comminutive de la rotule. Sutures, guérison.* (Observation communiquée au Dr Romieux, thèse de Montpellier, 1889.)

C... L..., âgé de dix-huit ans, a fait une chute sur le genou droit le 14 mai 1898, du haut d'une tour de l'église de Saint-Gilles, où il venait de voler.

Malgré sa lésion et sa douleur, le blessé put faire un assez long trajet à pied, pour éviter d'être pris. Il arrive à l'hôpital de Nîmes le lendemain.

Le genou gauche est énorme: il y a une hémarthrose et une fracture comminutive de la rotule.

Opération le 19 mai; l'articulation est remplie de caillots sanguins; la rotule est fracturée en 6 fragments : 2 fragments supérieurs, 4 fragments inférieurs. Suture osseuse. Suture fibreuse et périostique à la soie. Attouchement au naphtol camphré. Drainage.

Le 27 juin le blessé marche avec avec des béquilles.

Le 30 juillet la guérison est complète, la flexion atteint près de 90°: l'extension est entière. Le malade monte et descend facilement l'escalier en s'aidant d'une canne.

Obs. XXVI. — *Traumatisme grave avec lésions complexes du genou; arrachement de la partie antérieure de la capsule articulaire du genou, du tendon rotulien, de la tubérosité antérieure du tibia et des parties voisines, surface rugueuse de l'épiphyse tibiale avec renversement de ce coin osseux dans l'articulation où il s'est enclavé et déchirure des 2 fibro-cartilages semi-lunaires. Réduction des parties luxées, sutures, guérison parfaite.*

(*Congrès de chirurgie*, Paris, octobre 1896.)

Obs. XXVII. — *Luxation de la rotule par chute sur le genou. Arthrotomie. Guérison.*

G. R..., âgée de treize ans, a fait une chute sur le genou le 15 juin 1896. Malgré un mois de soins, elle ne peut se servir de son membre inférieur. Je vois la malade le 11 juillet. La marche est pénible, il y a de la boiterie; je constate une luxation de la rotule en dehors, sur le condyle externe. Au repos et dans l'extension, on peut réduire assez facilement la luxation; on sent alors que la rotule est bridée, mais le déplacement se reproduit dès que l'on ne maintient plus la rotule.

Les moyens de contention ne peuvent corriger ce déplacement.

Je fais une arthrotomie le 26 juillet avec l'aide de M. Romieux, mon interne. La rotule est fixée, bridée sur la face externe du condyle externe. Je ne puis arriver à ramener la rotule en position normale: je dois alors sectionner les adhérences qui fixent la rotule sur le condyle externe, sectionner aussi en grande partie le ligament latéral externe. La trochlée fémorale est comblée par du tissu fibreux que je

dois ruginer pour la rendre libre et pouvoir y reposer la rotule. Ensuite, je fais une double suture en surjet au catgut (Le Dentu) qui prend largement les bords de l'aponévrose fémorale et des faisceaux fibreux péri-articulaires et du vaste interne de façon à former un véritable bourrelet qui aide à maintenir la rotule en position normale.

Immobilisation dans un appareil plâtré.

Suites opératoires bonnes.

23 août, pansement, réunion per primam; la rotule est bien restée en position normale. Résultats ultérieurs excellents. L'enfant a repris complètement les fonctions de son membre.

Obs. XXVIII. — *Fracture compliquée de jambe : issue des fragments; infection de la plaie, infiltration gazeuse, suture osseuse, nécrose. Guérison.*

R. A..., âgé de trente-huit ans, a fait une chute de charrette aux environs de Nîmes; il n'est transporté à l'hôpital que trois heures après l'accident avec un pansement sommaire.

A son arrivée, le 7 janvier 1897, la plaie est souillée de terre et de débris de vêtements, il y a de l'infiltration gazeuse.

Les deux os sont fracturés; le tibia présente une fracture en V de Gosselin, avec issue du fragment supérieur par la plaie; fracture sus-malléolaire du péroné.

L'amputation est discutée à cause de l'importance des lésions et des menaces d'infection.

Cependant je me propose d'essayer la conservation, mais de faire l'amputation à la moindre menace d'infection.

Je résèque l'extrémité du fragment supérieur et suture les deux fragments du tibia, puis je fais une série de longues et profondes incisions pour arrêter l'infiltration gazeuse. Désinfection de la plaie à l'eau oxygénée et au naphtol camphré. Immobilisation dans un appareil plâtré.

Le 2 mai le malade sort de l'hôpital avec une jambe en bonne direction et solide, mais avec un petit bourgeon au niveau du foyer de la fracture du tibia; il marche avec des béquilles.

En juillet, marche avec une canne.

Le 2 novembre R. A. revient à l'hôpital; il marche facilement, sans douleur, mais il persiste, au niveau du foyer de fracture, une fistule qui conduit sur un séquestre. Extraction de deux petits séquestres. Gaze au naphtol camphré. Le 2 décembre, R. A., complètement guéri, sort définitivement de l'hôpital. Les fonctions de la jambe gauche sont intactes.

Obs. XXIX. — *Fracture compliquée de la jambe gauche; issue du fragment supérieur du tibia à travers la plaie. Réduction. Guérison.*

En tombant d'une échelle, S. V..., quarante-trois ans, s'est fait une fracture compliquée du tiers inférieur de la jambe gauche. Immobilisé avec un pansement sommaire dans une gouttière, il n'entre à l'hôpital que deux jours après son accident, le 10 décembre 1897.

Le fragment supérieur du tibia sort à travers une plaie de cinq centimètres.

Désinfection au naphtol camphré.
Résection de l'extrémité du fragment supérieur.
Réduction assez facile complète sous anesthésie. Appareil plâtré.
Suites régulières.
Résultats opératoires et fonctionnels bons.
Le blessé marche sans douleur et sans troubles trophiques.

Obs. XXX. — *Fracture compliquée de la jambe droite (tibia et péroné) au tiers moyen. Guérison.*

M. L..., âgée de quarante-sept ans, entre à l'hôpital le 21 décembre 1897. Dans une chute d'escalier, elle s'est fait une fracture compliquée du tibia et du péroné au tiers moyen. Le fragment supérieur du tibia sort de la plaie.

Après désinfection de la plaie, réduction sous anesthésie; application d'un appareil plâtré.

Guérison au quarantième jour : massage, électricité.

Rapidement, le membre reprend ses fonctions et M. L. marche sans gêne ni douleur.

Obs. XXXI. — *Fracture directe double, compliquée, du tiers moyen de la jambe gauche, avec plaie.*

V. Joseph..., sept ans, se fait, le 7 novembre 1898, une fracture double de la jambe gauche, tibia et péroné, à la suite d'une contusion violente par une barre. Plaies communiquant avec les foyers de fracture.

Désinfection de la plaie au naphtol camphré. Réduction sous anesthésie. Appareil plâtré. Suites régulières.

L'enfant marche très bien.

Obs. XXXII. — *Fracture compliquée de la jambe gauche par cause directe. Guérison.*

C. P..., âgé de trente et un ans, employé du chemin de fer P.-L.-M., entre à l'hôpital de Nîmes le 1er septembre 1899; il a reçu le choc d'une forte barre de bois projetée, sur la partie antérieure moyenne de la jambe gauche.

Plaie tégumentaire communiquant avec le foyer de fracture directe du tibia au 1/3 moyen.

Après désinfection à l'eau oxygénée et au naphtol camphré, appareil plâtré de marche.

Guérison le 30 septembre.

Obs. XXXIII. — *Fracture à trois fragments de la jambe gauche. Suture osseuse. Guérison.*

F. S..., âgé de vingt-huit ans, entre à l'hôpital de Nîmes, le 29 septembre 1899. Dans la chute d'une locomotive en marche, il s'est fait une fracture compliquée de la jambe gauche au 1/3 moyen.

Je ne vois le malade que douze heures après.

Il y a trois plaies cutanées souillées de terre et de charbon en com-

munication avec le foyer de fracture. Le fragment supérieur du tibia fait issue à travers la plaie.

Le 10 septembre, sous anesthésie, nettoyage et désinfection à l'eau oxygénée.

La fracture du tibia est composée de plusieurs petites esquilles et de trois fragments supérieur, inférieur, interne intermédiaire et triangulaire.

Ligature des trois fragments. Pansement au salol.

Appareil plâtré.

Le 10 octobre, ablation de l'appareil plâtré.

Guérison opératoire.

Le 28 octobre, le blessé sort de l'hôpital marchant avec des béquilles. Bonne direction et consolidation du membre.

Dans la suite, le blessé a repris complètement les fonctions de son membre fracturé.

Obs. XXXIV. — *Fracture communitive compliquée de la jambe droite; issue du fragment supérieur du tibia à travers une large plaie; suture osseuse. Guérison.*

M... Henri, âgé de dix-sept ans, a eu, le 12 février 1900, à midi, la jambe droite écrasée par la roue d'une charrette fortement chargée. Hémorragie abondante pendant le trajet d'environ quatre heures, du lieu de l'accident à son domicile, à Saint-Gilles, où le docteur Héraudt fait un pansement après avoir désinfecté la plaie et arrêté l'hémorragie. Je vois le blessé le soir même, à minuit. Il y a une fracture comminutive des deux os de la jambe droite, à l'union du tiers moyen et du tiers inférieur, avec trois plaies étendues et mâchées, et décollement des tissus. L'extrémité supérieure du tibia, taillée en biseau, fait une forte saillie par la plaie, sur la face interne de la jambe.

Je suis obligé de réséquer l'extrémité du fragment supérieur pour pouvoir réduire la fracture. Extraction de plusieurs esquilles dénudées et isolées. Après désinfection des foyers de fracture au naphtol camphré et à l'eau oxygénée, réduction en bonne direction et embaumement.

2 mars, pansement; la fracture n'est pas consolidée, le fragment supérieur du tibia fait une saillie anormale. Je dois faire une suture osseuse pour assurer la coaptation des deux fragments du tibia.

Presque à tous les pansements, nous avons eu des hémorragies diffuses qui nous ont très souvent obligé à employer la bande d'Esmarch.

15 mai, le membre est en bon état.

Fin juin, le docteur Héraudt me donne de bonnes nouvelles de notre opéré; il y a consolidation.

« Actuellement (lettre du docteur Héraudt, du 5 septembre 1905) M... Henri est en très bon état; il a repris sa profession de charretier, et tout dernièrement, au conseil de revision, on a failli le déclarer bon pour le service. Il ne présente qu'une légère claudication due à un raccourcissement peu prononcé du membre blessé. »

Obs. XXXV. — *Fractures compliquées des deux os de la jambe droite. Luxation de l'astragale. Astragalectomie, suture osseuse, guérison.*

Mlle D... C..., âgée de dix-neuf ans, est apportée à l'hopital le 25 juin 1902. Dans une chute volontaire d'un mur de 5 à 6 mètres, elle s'est fait :

1° Une fracture compliquée du tibia droit au 1/4 inférieur, avec plaie donnant issue à l'épiphyse inférieure de cet os.

2° Une fracture du péroné au 1/4 inférieur.

3° Luxation en haut de l'astragale qui a subi une rotation en vertu de laquelle sa face externe regarde en haut et sa face supérieure en dedans.

4° Écartement de la mortaise.

L'astragale ne pouvant être replacée normalement et ses ligaments étant déchirés, je fais l'astragalectomie. Sutures du péroné. Résection de la malléole interne.

Vers le 10 juillet, avortement de 4 mois 1/2.

Malgré cela, les lésions de la jambe droite se réparent régulièrement.

Le 10 août, ablation de l'appareil plâtré. La malade se lève fin août.

Depuis lors, Mlle D... C... a recouvré complètement les fonctions de sa jambe droite. Elle marche facilement sans douleur et sans autre gêne qu'une certaine claudication.

Obs. XXXVI. — *Fracture compliquée du tibia droit avec issue du fragment supérieur.*

M... V..., trente-sept ans, fait, en septembre 1903, une chute d'une échelle. Il présente une fracture compliquée du tibia droit, issue du fragment supérieur par la plaie. Réduction sous anesthésie après débridement. Immobilisation dans un appareil plâtré. Consolidation au bout de 2 mois, marche le 3e mois.

Obs. XXXVII. — *Fractures compliquées et comminutives des deux membres inférieurs par coup de mine. Conservation à droite, amputation à gauche.*

X..., trente-neuf ans, mineur à La Jasse, reçoit, le 10 janvier 1900, à 3 heures du soir, un coup de mine qui lui fracture les deux jambes et lui fait de nombreuses plaies sur tout le corps. Le blessé a été remonté de la mine à 6 heures du soir, le Dr Molinié lui a fait des pansements provisoires.

Je vois la victime à 9 heures du soir. La jambe droite présente une fracture comminutive au 1/3 inférieur avec trois plaies souillées de terre et de charbon; il y a issue du fragment inférieur en avant, et issue du fragment supérieur en dedans et en arrière. Après extraction de 8 ou 10 esquilles, rectification des fragments, ligatures osseuses, et désinfection des tissus au naphtol camphré et eau oxygénée, j'immobilise le membre en bonne position et en fais l'embaumement.

La jambe gauche a 3 fractures comminutives au 1/3 inférieur, au 1/3 moyen et au 1/3 supérieur, les tissus sont déchiquetés, déjà en voie de modification ; il n'est pas possible de conserver cette jambe et

je me résous à faire l'amputation de la cuisse au 1/3 supérieur. Pansement ouaté, embaumement.

La jambe droite a régulièrement guéri, comme l'amputation de la cuisse gauche.

Actuellement ce mineur marche à l'aide d'un pilon à gauche; sa jambe droite fonctionne très bien.

Obs. XXXVIII. — *Coup de fusil à bout portant au pied gauche. Extraction de plusieurs esquilles et de fragments nécrosés. Restauration fonctionnelle.*

D... A..., âgé de trente-sept ans, entre à l'hôpital de Nîmes le 11 octobre 1903 pour un accident de chasse. Par suite d'un faux-pas, son fusil lui est parti à bout portant sur la partie interne de la face dorsale du pied gauche. La peau est brûlée, les tissus sont déchiquetés, il y a fracture multiple des métatarsiens. Désinfection minutieuse à l'eau oxygénée, embaumement, injection antitétanique.

Après quelques jours de bon état général et local, le malade fait de la température et souffre; il a un phlegmon du pied.

L'intervention me permet d'extraire plusieurs esquilles, des fragments d'os nécrosés, et, au milieu du foyer de l'abcès, des plombs et la bourre du fusil. Je dois réséquer les 2e et 3e métacarpiens, une partie du 4e, les 1er et 2e cunéiformes. La plaie est bourrée de gaze imbibée d'eau oxygénée et de naphtol camphré, 3 drains, 2 latéraux, un plantaire.

Dès lors, guérison régulière.

Le 20 décembre, le malade sort de l'hôpital marchant bien avec son pied réduit dans son diamètre transversal.

En janvier 1905, le blessé m'a fait cadeau d'un perdreau qu'il avait tué à la chasse.

Obs. XXXIX. — *Section du tendon d'Achille par une moissonneuse. Suture des 6 lambeaux. Guérison.*

Le 1er juillet 1900, à 4 heures du soir, F... Hippolyte est pris par une moisonneuse mécanique, à la région postérieure de la jambe gauche et à la partie antérieure de la région tibio-antérieure droite. Peu de temps après l'accident, les diverses plaies sont désinfectées au sublimé par le Dr Reilhe, de Saint-Chaptes.

Je vois le blessé le lendemain à 10 heures, à ma maison de santé où il a été transporté. Je procède à un nettoyage aussi soigneux que possible des plaies souillées de terre, de paille, etc., et à une désinfection à l'eau oxygénée, puis je fais une injection de 10 cc. de sérum antitétanique.

Le tendon d'Achille et les organes de la face postérieure de la jambe gauche sont sectionnés transversalement en 6 lambeaux; des deux sections inférieures, l'une fait une rainure dans le tibia et le péroné, l'autre a pénétré dans l'articulation tibio-tarsienne, le tendon d'Achille présente 2 sections complètes et 3 sections incomplètes. Les tendons du jambier postérieur, des fléchisseurs sont sectionnés ainsi que

l'artère tibiale postérieure, le nerf tibial postérieur, la saphène.

Sutures par dédoublement et allongement du tendon d'Achille et des autres tendons sectionnés, par les procédés de Le Dentu et Czerny. Suture du nerf par le procédé de Mikulicz. Ligatures.

Réparation incomplète des tissus à cause des sphacèles cutanés partiels.

En mars 1901, j'ai dû faire de l'autoplastie pour réparer des brides cicatricielles et à cause des surfaces bourgeonnantes.

Depuis cette époque, ce jeune homme a recouvré complètement les fonctions de son membre.

Obs. XL. — *Luxation de l'astragale.*

C... A..., vingt-cinq ans, entre à l'hôpital de Nîmes, en juin 1902, pour une luxation complète de l'astragale en avant et en dehors. A la sortie du Casino, en enjambant un banc, ce jeune homme a eu le pied pris entre le dossier et le siège; il est tombé à la renverse. L'astragale a été absolument énucléé de la mortaise.

Impossibilité absolue de réduction, même sous anesthésie profonde et après section des débris de ligaments qui le fixaient encore. Astragalectomie.

Lever, un mois après, marche avec des béquilles.

En novembre, le pied est en bonne position; il y a un peu de raideur; cependant, l'opéré marche facilement et sans canne sur un terrain plan et se promène très bien avec une canne.

Actuellement il marche très bien.

Obs. XLI. — *Anévrysme diffus traumatique de la région poplitée. Ligature de la fémorale. Guérison.*

(*Congrès français de chirurgie.*, Lyon, octobre 1894.)

Obs. XLII. — *Section complète du nerf sciatique poplité interne par coup de fusil. Suture de ce nerf au sciatique poplité externe. Rétablissement des fonctions du membre.*

(*Congrès français de chirurgie*, Paris, octobre 1897.)

De la conservation dans le traitement des traumatismes des membres. Greffe de deux doigts suivie d'un succès complet,

Par le Dr E. Tailhefer, de Béziers,
Ex-chef de clinique chirurgicale à Toulouse.

J'ai l'honneur de vous communiquer une observation qui vient confirmer les conclusions du rapport de M. Nimier.

J'ai appliqué les règles de la chirurgie conservatrice dans un cas de traumatisme des doigts, et bien que ma tentative parût

quelque peu osée, le succès est venu couronner mon intervention.

Observation. — Il s'agissait d'un jeune homme de dix-sept ans, garçon boucher de son état, qui, en coupant un morceau de viande, avait sectionné trois doigts de sa main gauche.

Il fut amené à ma clinique immédiatement après l'accident.

Je constatai que la phalangette de l'index gauche était presque complètement détachée. Elle pendait lamentablement, ne tenant plus que par sa face palmaire au moyen d'un tout petit lambeau cutané. En outre, et c'est là le point important à faire remarquer, l'os était fracturé au-dessus de l'articulation.

Le médius était atteint au niveau de la phalangette, mais seule les parties molles étaient intéressées, l'os était intact. L'ongle était coupé transversalement à sa base. L'annulaire était à peine lésé, l'ongle était également incisé.

En somme, la lésion principale était localisée sur les phalangettes de l'index et du médius, surtout de l'index, puisque l'os était sectionné.

Après nettoyage très soigné des doigts et de la main je pratiquai l'anesthésie locale à la cocaïne.

Comme l'accident venait d'arriver et que très peu de temps s'était écoulé entre sa production et le moment de mon examen, et d'autre part comme j'avais affaire à une plaie nette par instrument tranchant, je crus devoir essayer de la conservation.

Je plaçai des crins de Florence, profonds, en attelles, de chaque côté de l'index et du médius. Je n'eus pas à toucher aux tendons, ni à placer des ligatures sur les vaisseaux. Le pansement humide à l'eau oxygénée fut appliqué et une injection de sérum antitétanique de dix centimètres cubes fut faite.

Le blessé n'eut pas de fièvre.

Tous les points suppurèrent en abondance, et je dus prescrire des bains prolongés à l'eau oxygénée.

J'enlevai les points au douzième jour, la réunion était parfaite, et chose remarquable, il n'y a pas eu d'élimination d'esquilles bien que l'os eût été fracturé et bien que les points aient suppuré.

La forme et la fonction étaient absolument récupérées. Au bout de dix-huit jours, le malade sortait de la clinique et reprenait son travail.

Voilà une observation très démonstrative, qui prouve combien il faut être conservateur dans le traitement des traumatismes des doigts. Certainement, en voyant cette phalange presque complètement détachée, on était tenté de donner un coup de ciseau et de placer un point de suture. Certes, l'opération aurait été simple, et le blessé aurait guéri en huit jours. J'estime qu'il vaut mieux que la durée du traitement ait été de dix-huit jours et que le malade ait conservé sa phalange. L'utilité de la phalangette est très considérable et, en mettant de côté toute

considération esthétique, ce que le chirurgien ne doit jamais faire, à mon sens, il est incontestable que la capacité de travail est très diminuée, dans certains métiers surtout, par l'ablation de la phalange terminale de l'index.

La nouvelle loi des accidents du travail nous fait un devoir d'être très conservateur et de ne pas laisser trop peser dans la balance de notre décision la durée du traitement. Un résultat parfait au prix d'un long traitement est préférable à une guérison opératoire rapide suivie d'une petite infirmité permanente. Cette conclusion paraît banale, tant elle est évidente, et cependant nous voyons bien souvent des blessés qui ont été amputés, pour leur plus grand dommage, car beaucoup de médecins préfèrent encore amputer. C'est plus simple, plus commode, mais le malade en pâtit et nous devons aujourd'hui, ayant en mains le sérum antitétanique et toutes les ressources de l'antisepsie et de l'asepsie, nous devons essayer de la conservation, car, avec les précautions voulues, le malade est à l'abri de toute complication grave, et nous avons toujours le temps, si la gangrène nous force la main, de faire l'amputation. Il m'a été donné récemment d'observer ce cas de force majeure. On m'amena un enfant de six ans dont les trois doigts de la main droite avaient été presque broyés par un engrenage. J'essayai, tout de même, malgré le mauvais aspect des lésions, du traitement conservateur. Je désinfectai du mieux possible, j'appliquai un pansement humide à l'eau oxygénée, je prescrivis des bains très longs dans cet antiseptique, j'injectai du sérum antitétanique. Au bout de quelques jours, la gangrène envahit l'index, sans fièvre, sans aucune réaction générale. Je désarticulai ce doigt, mais les deux autres doigts ont guéri complètement sans aucune opération. Or, si j'avais enlevé tout ce qui me paraissait perdu, au moment de l'accident, j'aurais dû raisonnablement désarticuler les trois doigts. Donc, la méthode conservatrice a rendu un signalé service à mon petit blessé.

Trois cas heureux de conservation dans des traumatismes graves des membres,

Par M. le Dr Joüon, de Nantes,
Professeur suppléant à l'École de médecine,
Chirurgien suppléant des Hôpitaux.

J'ai cru utile de relater les trois observations suivantes qui montrent que la conservation persévérante peut aboutir à des

résultats vraiment avantageux dans les fractures ouvertes et graves des membres.

Observation I. — *Fracture ouverte bimalléolaire, très voisine de l'articulation du coup de pied. Infection osseuse et articulaire du fait de l'accident: ostéomyélite des fragments. Conservation à outrance. Consolidation définitive en bonne position. Résultat fonctionnel très avantageux malgré un raccourcissement notable.*

Mlle G.. de Nantes, quarante ans, se fait, le 22 août 1903, une fracture ouverte des deux malléoles de la jambe gauche, de la façon suivante : elle a été renversée du siège d'une voiture, le pied gauche étant engagé entre deux barreaux de fer, à l'avant du siège de la voiture; dans cette chute, le pied a subi certainement un violent mouvement de torsion. Les premiers pansements ont été négligés, la malade se trouvant en villégiature, très loin de tout secours chirurgical. Mon maître, M. le professeur Heurtaux, demandé, mais empêché de se rendre, m'envoie à sa place. Je ne peux voir la blessée, en raison de l'éloignement, que 56 heures après l'accident. Je constate alors l'état suivant : fracture ouverte de la malléole interne, très près de l'articulation tibio-tarsienne, fracture du péroné un peu au-dessus de la malléole. La plaie interne est tuméfiée, ses bords sont rouges, sensibles; la malade a, au moment où je la vois (11 h. du matin) une température de 38°,5. On me raconte que la désinfection de la plaie n'a pour ainsi dire pas été faite. Je conclus à la nécessité d'un nettoyage exact et sous chloroforme, en raison de la sensibilité extrême ressentie par la malade.

Avec toutes les précautions d'asepsie et d'antisepsie désirables, aidé par un confrère de l'armée ami de la famille, je débride la plaie et j'en extrais des débris organiques, herbe, terre, qui montrent combien la désinfection s'imposait; je constate que le fragment malléolaire, très petit, est en plusieurs morceaux; force m'est d'enlever les nombreuses esquilles. Je constate aussi la fracture du péroné. Je juge utile, après un nettoyage aussi exact que possible, de drainer en dedans et en dehors. Pansement antiseptique et ouaté. Immobilisation de la jambe dans une gouttière métallique.

Je fais transporter le lendemain la malade à Nantes afin de pouvoir surveiller l'évolution de la fracture. Prévoyant la possibilité d'accidents d'infection, je prie mon maître, M. le Pr Poisson, de se joindre à moi. De fait, la température, normale le 27 et le 28 août, s'élève aux environs de 39° le 29; force nous est d'enlever le pansement. On constate l'existence d'un abcès sous-aponévrotique à la face antéro-externe de la jambe, assez loin du foyer de la fracture. Cet abcès est incisé, drainé, et guérit assez rapidement. Huit jours après, nouvel abcès à distance situé en dedans et en arrière de la jambe qui guérit assez vite après incision et drainage. Pendant ce temps nous ne négligeons pas le foyer de fracture qui, malgré le drainage, présente des caractères non douteux d'infection locale. Nous faisons alors presque journellement jusqu'au mois d'octobre des lavages à l'eau oxygénée. A ce moment il est évident que les fragments osseux vont se séquestrer en partie, ils

sont ternes, grisâtres; les parties molles sont sphacélées. L'avenir du membre paraît bien compromis. Le 7 octobre, M. Heurtaux est demandé en consultation : la question se pose en effet de savoir s'il faut : soit faire une résection, peu engageante à pratiquer dans un foyer aussi infecté, soit sacrifier le pied, la consolidation paraissant très problématique, soit, en dépit de l'ostéomyélite évidente des fragments, faire de la conservation à outrance. En raison de la force de résistance très remarquable de la blessée, mes maîtres MM. Heurtaux et Poisson et moi-même sommes tous d'avis de persévérer et de faire de la conservation; l'état général de la malade est en effet très satisfaisant et pourtant les fragments osseux fracturés baignent entre chaque pansement dans le pus.

Je passe sur le détail des pansements et sur les soins réellement minutieux que je m'efforçais d'apporter afin d'obtenir une désinfection bien lente à venir. Enfin, vers le mois de décembre, soit 4 mois après l'accident, les extrémités osseuses mortifiées se séquestrèrent, je pus enlever un jour une bonne partie de la malléole tibiale. De ce jour, les progrès de la réparation furent évidents; la plaie se combla lentement mais régulièrement à la partie interne.

En dehors, il y eut des éliminations osseuses moins importantes il est vrai, mais plus lentes, ce qui amena un retard à la fermeture de la plaie externe.

Au mois d'avril, soit 8 mois après l'accident, la partie était gagnée et la consolidation garantie. Je pris la précaution de placer le pied assez fortement en varus, sachant par l'enseignement de mes maîtres, MM. Kirmisson et Gérard-Marchant, que l'attitude inverse, même légère, en valgus, était incompatible avec la marche. Je laissai la malade au lit jusqu'en juin, époque à laquelle la consolidation me parut suffisante; mais j'interdis absolument la marche sans le port d'un appareil orthopédique. Je fis faire, d'après moulage, une bonne guêtre en cuir embrassant bien le pied et remontant jusqu'à la partie supérieure de la jambe. Le pied ainsi protégé et reposant sur une semelle de liège proportionnée au raccourcissement, se logeait dans une chaussure bien faite.

Ce n'est qu'en juillet que je permis la marche, soit 11 mois après l'accident. Je fis faire du massage des muscles du mollet et de l'articulation du genou qui s'était enraidie pendant cette immobilisation très prolongée; les mouvements du genou revinrent très rapidement. Depuis plus d'un an, la malade marche avec sa guêtre, sans béquilles, avec une simple canne et le plus souvent sans rien du tout. Elle peut faire plusieurs kilomètres de suite sans se fatiguer, va en voiture, monte les étages, bref elle a retrouvé toute son activité; elle se trouve ravie du résultat.

Obs. II. — *Fracture compliquée et très esquilleuse de l'humérus gauche au 1/3 supérieur. Arrachement du nerf radial. Suture osseuse et suture nerveuse presque immédiatement après l'accident. Cicatrisation, sans consolidation osseuse, insuccès également de la suture nerveuse. 4 mois après,*

résection de la pseudarthrose avec libération du nerf radial engainé dans la cicatrice des parties molles. Cette fois consolidation osseuse parfaite et réparation partielle des fonctions nerveuses.

Je suis demandé comme chirurgien de garde le 17 août 1903, à l'Hôtel-Dieu, pour le nommé Louis F., âgé de quarante-deux ans, manœuvre, qui vient de se prendre le haut du bras gauche dans la courroie de transmission d'une machine. Les lésions sont, à première vue, effrayantes, les téguments et les muscles sont sectionnés jusqu'à l'os sur une étendue de 12 centimètres environ, en arrière et en dehors, d'où la production d'un vaste lambeau externe qui semble taillé tout exprès pour la désarticulation de l'épaule; l'humérus est fracturé au niveau du V deltoïdien; il s'agit d'une fracture très oblique et esquilleuse; enfin, dans la plaie on constate que le nerf radial a été arraché.

Fort heureusement l'artère axillaire et les troncs nerveux internes, médian et cubital sont respectés. Le blessé, père de famille, me supplie de lui conserver son bras.

Sous chloroforme je procédai à une désinfection aussi exacte que possible de la vaste plaie anfractueuse : lavages à l'eau bouillie très chaude, à l'eau oxygénée. Prévoyant combien il me serait difficile d'avoir une bonne réunion nerveuse si je n'obtenais pas une immobilisation assez exacte et précoce du bras, je crus bon de faire une suture osseuse avec un fil d'argent fort; j'eus de la peine à faire la coaptation, la fracture étant très oblique; de plus je dus enlever une esquille assez longue qui était détachée du fragment inférieur, très pointu. Je suturai le nerf radial à la soie fine puis je rapprochai par des points séparés, au catgut, les muscles sectionnés et la peau au crin de Florence en espaçant beaucoup les points et en mettant deux gros drains allant jusqu'au foyer de la fracture.

Je dus faire aussi une contre-ouverture et un large drainage au niveau du creux axillaire où existait un vaste décollement et un hématome dus à l'arrachement.

Immobilisation aussi exacte que possible de tout le membre supérieur au tronc. Les suites opératoires furent excellentes, aucun shock, pas de température, pas de douleurs, mais le pansement ayant un peu d'odeur le 4e jour, je dus le défaire, lavage de la plaie à l'eau bouillie et à l'eau oxygénée, pansement sec, 2e pansement le 9e jour. J'enlève le drain axillaire. Malgré toutes les précautions prises, le membre se déforme en crosse, 3e pansement le 14e jour. La plaie est presque guérie, on ne laisse plus qu'un drain communiquant avec le foyer de la fracture.

4e pansement le 20e jour. La plaie est cicatrisée. J'immobilise alors très exactement le bras, sans espérer beaucoup désormais la consolidation osseuse.

En effet le malade, fatigué d'attendre, quitte l'hôpital le 8 octobre.

Il revient me trouver le 7 janvier 1904. La pseudarthrose est évidente ainsi que la paralysie radiale. Je propose au malade de faire une 2e tentative chirurgicale.

Le 13 janvier 1904, aidé par mon maître le professeur Poisson, je

découvris le foyer de la pseudarthrose; il s'agissait d'une pseudarthrose fibreuse; il n'existait entre les deux fragments aucune interposition musculaire. Comme je me proposais d'aller à la recherche du nerf radial qui était dans une gangue cicatricielle épaisse et dont il faudrait par conséquent aviver les deux bouts pour les suturer ensuite, je dus faire une résection assez étendue de l'humérus. Suture osseuse au fil d'argent.

Je pus retrouver le nerf radial, grisâtre, tuméfié, englobé dans un tissu de cicatrice. Je le libérai, j'attirai les deux extrémités, assez distantes et je les rapprochai par une suture soignée au catgut fin. Drainage. Pansement stérile. J'immobilise le bras contre le tronc à l'aide de bandes plâtrées. L'appareil est enlevé le 20 mars; la consolidation est à peu près complète. Le 20 avril, soit 2 mois 1/2 après l'intervention, la consolidation est parfaite. La sensibilité est revenue à la face dorsale de la main, dans le domaine du nerf radial; mais les extenseurs des doigts sont toujours inertes.

Un traitement par l'électricité, par le Dr Allaire, est commencé le 30 mars.

Je revois le malade le 13 septembre 1904, la consolidation de l'humérus est parfaite; le malade peut élever et écarter suffisamment son bras; il peut plier le coude; malheureusement la paralysie radiale persiste encore; cependant la sensibilité est revenue.

J'ai tenu à revoir cet homme tout récemment, le 20 septembre dernier; il est très heureux d'avoir conservé son bras, qui, malgré la paralysie radiale, lui rend des services assez appréciables; si la suture du nerf radial avait réussi, il est certain que le bras aurait retrouvé presque complètement son ancienne valeur.

Obs. III. — *Fracture compliquée de la jambe droite. Multiplicité des fragments. Ligature osseuse. Guérison.*

Le 11 août 1904 je suis demandé par le docteur Gouraud, de Guérande, auprès de M. A., jardinier, âgé de quarante-sept ans, atteint de fracture des deux jambes dans les circonstances que voici. Cet homme marchait aux côtés de sa voiture quand le cheval, effrayé par une automobile, fit verser la voiture dans le fossé; il fut pris sous les roues qui lui passèrent sur les jambes.

Du côté de la jambe gauche il s'agit d'une fracture simple et sans déplacement; mais à droite la fracture est tout à fait complexe. Elle siège à l'union du tiers moyen et du tiers inférieur du tibia, on sent sous la peau la pointe du fragment supérieur; on sent aussi très nettement le fragment malléolaire et puis, entre ces deux fragments existe un fragment intermédiaire qui s'est retourné de telle sorte que les téguments sont très tendus et sur le point de se sphacéler, l'accident datant déjà de 4 jours. Mon excellent et très habile confrère a essayé, mais en vain, la réduction de cette fracture.

En présence de cette irréductibilité qui entraînerait, en plus du sphacèle, une déformation considérable de la jambe, je propose au malade l'intervention sanglante qui est exécutée le 12 août avec l'assistance précieuse du Dr Gouraud.

Les téguments incisés, on se rend compte que ce fragment intermédiaire est composé de plusieurs morceaux de sorte qu'il fallait ou tenter de les réunir entre eux en faisant une ligature osseuse, ou les enlever. L'ablation aurait entraîné un raccourcissement énorme, ce fragment intermédiaire ayant certainement cinq centimètres de hauteur, j'aurais risqué aussi d'avoir une pseudarthrose avec une perte de substance osseuse aussi étendue. Je me résolus donc à tenter une ligature osseuse; avec un stylet fort je réussis à contourner tous ces fragments et à passer un fort fil d'argent qui fut disposé de telle sorte qu'il les réunissait tous et très solidement. Je réussis également à obtenir une coaptation exacte entre ce fragment intermédiaire et chacun des deux autres fragments supérieur et inférieur. Je drainai la plaie anfractueuse du foyer de la fracture et, pour mieux la surveiller, je me décidai à immobiliser la jambe dans un appareil de Scultet.

En raison du suintement abondant je défais l'appareil et le pansement le 10e jour; le malade se sent bien, la plaie a bon aspect.

Je ne défais l'appareil pour la 2e fois que le 25 septembre, soit 42 jours après l'opération. Je constate à mon grand bonheur une consolidation presque complète.

Cet homme, quoique paludique et alcoolique, a donc parfaitement fait les frais de consolidation d'une fracture vraiment très grave. Deux mois après le malade se levait, la consolidation était vraiment bonne ainsi que l'attitude du pied.

J'ai pu revoir cet homme à plusieurs reprises, le résultat de la conservation était parfait; nous étions lui et moi, enchantés du succès, quand, tout récemment, des accidents bizarres survenus du côté des poumons ont emporté le malade qui a succombé, je crois, à une tuberculose à évolution très rapide.

J'ai tenu, messieurs, à vous soumettre ces trois cas de conservation dans des cas de fractures graves des membres; le résultat a certainement couronné mes efforts, aussi suis-je un partisan convaincu de la conservation.

Séance du mardi soir, 3 octobre.

A 2 heures.

Présidence de M. Chauvel.

Un nouveau procédé opératoire pour la cure de la syndactylie congénitale,

Par M. le Dr Princeteau, de Bordeaux,
Professeur agrégé, chirurgien de l'hôpital des Enfants.

La syndactylie congénitale se présente sous plusieurs formes qui répondent à ses degrés. Il s'agit, dans l'espèce, d'une fusion plus ou moins intime des éléments appartenant à deux doigts voisins. Il ne sera question ici que de la syndactylie simple par fusion ou soudure des parties molles seulement de l'espace interdigital. Nous n'avons appliqué notre procédé qu'à des syndactylies membraneuses, au nombre de cinq, dont trois congénitales, et deux accidentelles consécutives à des brûlures de la main. Nos interventions n'ont porté que sur la main, la symphyse des orteils ne nous paraissant relever de l'opération qu'en des circonstances exceptionnelles.

Nombreux sont les procédés qui ont été imaginés pour remédier à cette difformité, mais nous n'avons voulu retenir que ceux de Didot, de Zeller et de Felizet qui nous ont paru, dans l'état actuel de la chirurgie, les mieux adaptés au but qu'ils étaient appelés à remplir, et dont nous nous sommes inspiré, pour la création de notre propre procédé. Nous ne signalons que pour mémoire le procédé de Forgue, destiné à parer à l'insuffisance de celui de Didot, et qui rappelle par sa manière les lambeaux renversés, à pédicule tordu, de la méthode indienne.

Le procédé de Didot, avec ses deux lambeaux longitudinaux égaux, alternativement dorsal et palmaire, n'a eu en vue que de recouvrir la totalité des faces interdigitales des doigts, abandonnant à elle-même la commissure dont la cicatrisation doit se faire secondairement.

Quant à ceux de Zeller et de Felizet, ils s'adressent surtout à la commissure qu'ils recouvrent à l'aide d'un lambeau pris sur la

face dorsale. Le lambeau est long, étroit et triangulaire pour Zeller, large et trapézoïdal pour Felizet. Ce dernier chirurgien, préoccupé surtout de la commissure, fait l'opération en deux temps, établissant dans le premier un véritable tunnel cutané à la partie supérieure de l'espace interdigital. Telle est, sans entrer dans des détails inutiles, l'économie générale des procédés autoplastiques imaginés pour la cure de la syndactylie.

Si nous envisageons la question au point de vue général, nous voyons que ces procédés se rattachent à deux manières bien distinctes, établissant ainsi une division des susdits procédés en deux groupes :

1° Le groupe des procédés digitaux (Didot et Forgue), c'est-à-dire ceux qui s'occupent exclusivement du revêtement digital.

2° Le groupe des procédés commissuraux (Zeller et Felizet), c'est-à-dire ceux qui s'occupent surtout du revêtement commissural.

Le procédé nouveau que nous préconisons et qui, dans tous les cas (5 cas), nous a donné d'excellents résultats, tant au point de vue esthétique que fonctionnel, a comme objectif l'autoplastie du doigt et de la commissure, et constitue un procédé mixte qui doit être classé à part.

En voici la description :

Après aseptisation soigneuse de la région, anesthésie sous le chloroforme et hémostase provisoire, nous procédons de la façon suivante :

1° Incision dorsale de la peau, menée obliquement du milieu de la partie la plus inférieure de la symphyse interdigitale, vers le milieu de l'articulation métacarpo-phalangienne de l'un des doigts soudés; supposons le gauche par rapport à l'axe de soudure (fig. 1, *longue ligne pleine du schéma*).

Incision palmaire prenant le même point de départ que la précédente et s'élevant obliquement vers le milieu du pli digito-palmaire le plus élevé du doigt placé à droite de l'axe de soudure (fig. 1, *longue ligne pointillée du schéma*).

A un centimètre au-dessous du point culminant et terminal de ces deux incisions, nous amorçons deux petites incisions à direction inverse (*petites lignes pleine et pointillée du schéma*).

La petite incision dorsale se dirige vers le milieu de l'articulation métacarpo-phalangienne opposée, et la petite incision palmaire monte vers le milieu du pli digito-palmaire opposé.

Nous avons ainsi limité quatre lambeaux alternant deux à deux, dont nous verrons l'utilisation dans un instant.

1. Deux petits lambeaux triangulaires à large base destinés à la commissure.

β. Deux grands lambeaux occupant toute la hauteur des doigts à recouvrir.

2° Dissection soigneuse, en y comprenant un peu du panicule adipeux sous-cutané, des deux petits lambeaux triangulaires dorsal et palmaire, jusqu'à leur base qui mesure la largeur de la commissure.

Séparation des doigts qui doit être exécutée avec beaucoup de précautions. On sait, en effet, que les vaisseaux et les nerfs collatéraux de l'espace interdigital sont quelquefois simplement accolés, mais, dans certains cas, tardivement bifurqués. Il faudra donc procéder à la division du tissu cellulo-adipeux qui remplit l'espace, en tenant compte de cette notion. Le dos du bistouri sera fréquemment employé; si les artères digitales se déta-

Fig. 8-I.

Fig. 9-II.

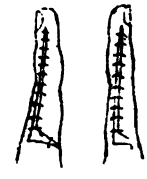

Fig. 10-III.

chent trop bas, d'un tronc commun, on ne sectionnera que l'une des collatérales, évitant de léser le tronc commun. Et, si l'on opère successivement sur deux espaces voisins, il faudra, de toute nécessité, conserver au moins une collatérale avec son tronc commun sur l'une des faces de chaque doigt pour assurer sa nutrition. Quant aux nerfs, il sera toujours possible, avec des précautions, de les dissocier jusqu'à la commissure.

3° Le dernier temps comprend la coaptation et la suture des divers lambeaux. Les deux petits lambeaux, dorsal et palmaire, sont rabattus, l'un vers l'autre, sur la commissure nouvellement formée, de façon à la recouvrir complètement d'une surface cutanée (fig. 2). Ils s'emboîtent réciproquement de telle manière que la pointe du lambeau dorsal est reportée vers la paume de la main et celle du lambeau palmaire inversement vers la région dorsale. Quelques points de suture, au niveau de chacun des angles et sur les bords des deux lambeaux qui se touchent, les fixent dans la position qu'ils doivent occuper. Il en résulte une ligne de suture qui traverse obliquement d'arrière en avant et de droite à gauche l'espace commissural.

Ensuite, les grands lambeaux dorsal et palmaire destinés à former le revêtement des faces interdigitales sont rabattus (fig. 3). Le lambeau dorsal est ramené sur la face interdigitale

du doigt de droite et le lambeau palmaire sur la face interdigitale du doigt de gauche.

Ces lambeaux sont fixés à l'aide de points de suture qui doivent être un peu serrés si l'on veut affronter les lèvres cutanées et diminuer les surfaces cruentées. Il reste, tout en haut de l'espace interdigital et dans le voisinage de la commissure, deux petits triangles qui ne sont pas recouverts et dont on peut restreindre l'étendue en rapprochant les points de suture. Si l'on remarque leur disposition réciproque, ainsi que celle des lignes de suture des deux faces digitales qui se regardent, on peut remarquer que, tout en étant opposées, elles ne sont pas superposables. L'une des lignes de suture est près de la face palmaire et l'autre plus rapprochée de la face dorsale. C'est là une condition qui nous a paru excellente pour une bonne cicatrisation. Lorsque les sutures sont achevées, il peut arriver que leur tension exagérée étrangle les doigts, menaçant ainsi de produire de l'ischémie et du sphacèle si l'on n'y remédiait. Aussi, pour éviter cette complication, pratiquons-nous des incisions libératrices sur la face dorsale des doigts dont le tégument nous paraît trop distendu et la circulation gênée.

C'est en pratiquant de la sorte que nous avons pu enregistrer, dans cinq cas dont trois congénitaux, le succès le plus complet. Dans l'un des cas congénitaux la lésion occupait tous les doigts de la main droite; dans les deux autres, il s'agissait de syndactylie limitée à l'index et au médius des deux mains pour l'un, de la main gauche seulement pour l'autre.

Nouvel appareil pour le traitement des arthrites, particulièrement des arthrites tuberculeuses,

Par M. le Dr Caillaud, de Monaco,
Chirurgien en chef de l'hôpital Prince-Albert.

L'appareil que j'ai l'honneur de présenter, ne se recommande pas à l'attention par un mécanisme bien savant, mais son emploi m'a paru cependant d'une utilité assez réelle dans le traitement des arthrites pour que j'aie cru intéressant de le signaler.

I. *Description.* — L'appareil se compose de deux attelles semblables qui se placent sur les parties latérales des articulations. Chacune de ces attelles renferme trois pièces : une médiane et deux terminales reliées entre elles par des vis. Les deux pièces

terminales sont des plaques de zinc dont les dimensions ont été calculées pour chaque membre. Elles sont malléables, ce qui permet de les appliquer plus exactement en les moulant sur le membre.

La pièce médiane est constituée par une tige de fer aplatie, coudée à ses deux extrémités où elle se fixe aux lames de zinc. En son milieu cette tige est articulée de façon que ses deux



Fig. 11-I. — Appareil vu de face. Partie supérieure, cuisse.

moitiés et par suite tout l'appareil solidairement puissent se plier.

L'articulation porte des crans d'arrêt dans lesquels s'engage un cliquet maintenu par un ressort. Le cliquet et les crans d'arrêt sont ainsi disposés qu'ils permettent le mouvement dans un seul sens et le rendent impossible dans l'autre. On peut à volonté laisser le cliquet engagé dans les crans ou le dégager. Dans ce dernier cas l'articulation est libre et les mouvements possibles dans les deux sens.

Les deux parties coudées terminales de la tige permettent, suivant qu'elles sont plus ou moins longues, d'écarter plus ou moins du membre la partie moyenne articulaire et par suite de

laisser la région malade plus ou moins dégagée. Leur longueur varie donc suivant ce que l'on se propose de faire sur la partie malade. Elle dépend aussi de la saillie des parties latérales articulaires.

L'appareil ainsi décrit est surtout applicable au genou et au coude. On peut en faire des variantes pour les autres articulations, en particulier pour la hanche.

II. *Application.* — Prenons comme exemple l'application sur le genou :

On place les deux attelles symétriquement de chaque côté de l'articulation de telle sorte que le centre d'articulation de l'appareil corresponde à l'interligne articulaire du membre et de façon que le cliquet permette les mouvements d'extension et empêche la flexion.

Les deux lames de zinc supérieures sont alors placées sur la partie inférieure de la cuisse et les deux inférieures à la partie supérieure de la jambe.

L'appareil peut se placer ainsi quelle que soit la position du membre. Si le membre est étendu l'appareil se met droit. Si la jambe est fléchie sur la cuisse, on le plie également dans la mesure voulue pour qu'il épouse exactement la position du membre.

Pour fixer ensuite l'appareil dans sa position il suffit d'enserrer les lames de zinc entre quelques bandes plâtrées ou silicatées qu'on roule autour de la cuisse et de la jambe. Les premières bandes sont mises directement sur le membre protégé d'ouate puis on place sur elles les lames de zinc et on termine en enveloppant ces dernières à leur tour. Quand les bandes sont sèches l'appareil est fixé et prêt à remplir les indications que l'on en attend et qui sont multiples.

III. *Usages.* — 1° La première de ces indications est d'assurer l'immobilité du membre. Elle est remplie exactement puisque l'appareil forme un tout rigide quand les cliquets sont engagés dans les crans d'arrêt.

2° La deuxième indication qui existe souvent, mais pas toujours, c'est le redressement du membre, si l'on se trouve en présence d'un certain degré de flexion.

Pour y parvenir on peut employer concurremment l'extension continue ou le redressement manuel.

L'extension se fait aisément en fixant des poids à la partie jambière de l'appareil. Au fur et à mesure que la traction agit et qu'un certain degré d'extension se produit les cliquets se déplacent d'un cran, enregistrant pour ainsi dire immédiatement le travail obtenu, maintenant définitivement ce qui est

acquis en empêchant tout retour à la flexion. L'action des poids devient alors d'autant plus efficace qu'elle a moins à lutter contre les fléchisseurs.

Si l'appareil permet d'appliquer la traction continue dans de bonnes conditions il agit beaucoup plus utilement encore pour faciliter le redressement manuel. Ce redressement s'opère soit en une seule fois si la flexion est peu prononcée, soit progressi-



Fig. 12-II. — Appareil vu de profil. Partie supérieure, cuisse.

vement. En ce cas, tous les jours on fait un petit effort d'extension qui est aussitôt enregistré par l'appareil. On peut augmenter en général d'un cran ou deux quotidiennement avec facilité et très peu de douleur. Il arrive quelquefois que les enfants ne s'aperçoivent presque pas de ce redressement journalier.

3° Le membre étant en bonne position, bien immobilisé, une troisième indication se pose : observer tout le pourtour de l'articulation malade, y appliquer les topiques voulus, surveiller l'apparition des abcès, traiter les fistules, inciser les collections, faire l'arthrotomie ou le curettage. Tout cela l'appareil permet de l'accomplir aisément puisqu'il laisse libre toute la surface

articulaire. Seules les deux tiges latérales pourraient gêner les interventions, mais elles sont étroites, écartées de la partie malade autant qu'on l'a désiré, et enfin on peut les enlever complètement l'une ou l'autre en retirant les vis qui les fixent aux plaques de zinc. Une seule des tiges étant enlevée, l'autre suffit à conserver l'immobilité au membre. L'opération terminée, rien de plus facile que de replacer la tige.

4° Dans le cours du traitement des arthrites il arrive un moment où l'on peut mobiliser l'articulation. Cette mobilisation se fera plus ou moins vite selon les cas et suivant les médecins. Dans les arthrites tuberculeuses la plupart ne cherchent qu'à obtenir l'ankylose. Quelques-uns seulement jusqu'ici se sont efforcés d'obtenir autre chose qu'un membre raidi. Sans entrer ici dans la discussion, nous dirons néanmoins que nous nous rangeons franchement parmi ces derniers. Les bons résultats que nous avons obtenus jusqu'ici dans notre service de l'hôpital de Monaco sont bien faits pour nous encourager dans cette voie.

Ces résultats, l'usage de notre appareil a contribué pour beaucoup à nous les procurer. En effet, non seulement il se prête à toute mobilisation, mais, ce qui est surtout précieux, il permet de l'accomplir avec la prudence nécessaire en en dosant pour ainsi dire l'amplitude et la durée.

Quand on veut rendre le membre libre, il suffit de maintenir tirés les deux cliquets latéraux de l'appareil, ce qui les dégage des crans d'arrêt. Aussitôt l'appareil de rigide devient mobile et se prête à tous les mouvements du membre. On se rend compte de l'amplitude des mouvements en notant la valeur de l'angle formé par la flexion des deux tiges, angle qui peut s'évaluer aisément par des traits qu'on marque sur les pièces d'articulation. On peut ainsi graduer la mobilisation et ne l'augmenter journellement que d'une valeur donnée.

5° Un des écueils qu'on rencontre quand on essaie d'éviter l'ankylose et qu'on rend assez vite la mobilité à une articulation, c'est le retour du membre à la position vicieuse du début et cela même quand il n'y a plus aucune sensibilité articulaire, quand la concordance de tous les autres signes peut faire croire à la guérison. C'est alors que l'appareil rend encore des services, car au premier signe de mauvaise attitude on immobilise de nouveau le membre plus ou moins longtemps en fixant l'appareil dans la rectitude.

6° C'est surtout quand on commence à faire marcher un malade avec une jambe non ankylosée que l'attitude vicieuse a tendance à s'affirmer. Aussi est-il nécessaire de laisser l'appareil en place pendant longtemps encore quand on permet la marche.

On a soin alors de le fixer avec des bandes silicatées qui le rendent plus léger et d'empêcher son glissement en le maintenant par des bretelles que l'on fixe dans deux trous latéraux percés dans la partie supérieure.

On emploie aussi un appareil dont les tiges latérales sont placées très près de la peau pour que leur écartement ne gêne pas la marche. Cela ne souffre aucun inconvénient à ce moment puisqu'il n'y a pas de pansement à placer sur le genou. De cette façon les malades, même les petits enfants, marchent très bien avec leur appareil laissé mobile dans la journée. Au moment du coucher on fixe l'appareil en rectitude. Le membre a donc pendant le jour le bénéfice de la mobilité et pendant la nuit celui d'une bonne position. On prévient ainsi toute flexion défectueuse en continuant cette manière de faire jusqu'au jour où l'on ne constate plus aucune tendance à la flexion.

IV. *Résumé.* — En résumé les avantages qui nous paraissent résulter de l'emploi de notre appareil, c'est de se prêter à toutes les indications du traitement des arthrites, surtout des arthrites tuberculeuses, indications variables cependant suivant les phases de la maladie.

En effet, après avoir assuré l'immobilité au début et opéré la correction de l'attitude, le même appareil peut permettre plus tard de mobiliser le membre et de le préserver, quand la marche est permise, de tout nouveau défaut d'attitude. Tout cela est enfin possible en laissant une grande facilité de surveillance et d'action sur la partie malade.

Ces avantages, aucun autre appareil à notre connaissance ne les fournit actuellement.

Guérison spontanée de la luxation congénitale de la hanche d'un côté, dans certains cas de luxations congénitales doubles.

Par M. le Dr Froelich, de Nancy,
Professeur agrégé à la Faculté de médecine.

Dans le cours de l'évolution d'une luxation congénitale simple, il n'est pas rare de constater, au bout de quelques mois ou de quelques années, que la hanche du côté opposé s'est également déboîtée. Ceci arrive, que l'affection ait été abandonnée à elle-même ou bien que le côté primitivement malade soit en cours de traitement. J'ai constaté cet accident alors même que le

diagnostic radiographique avait été fait et avait montré l'intégrité d'une des articulations. Ce fait a déjà été signalé par le professeur Kirmisson dans la *Revue d'orthopédie*. Deux explications peuvent rendre compte de ce phénomène : tout d'abord, il est bien connu que la luxation très souvent n'existe pas à la naissance, mais ne se produit qu'au moment où l'enfant commence à marcher, et cela par suite des rapports défectueux entre la tête fémorale et la cavité articulaire.

Ces rapports, cependant, peuvent être suffisamment bons pour permettre l'emboîtement tant qu'une position défecteuse n'est pas imprimée au membre menacé de luxation. Cette position défectueuse se produit notamment lorsque, dans le cours du traitement, la hanche réduite est mise en abduction. Le côté encore sain se met naturellement en adduction, ce qui favorise le passage de la tête au-dessus du rebord cotyloïdien postérieur, insuffisant.

Cette explication n'est pas la seule qui puisse être invoquée. Toutes les luxations dites congénitales ne méritent pas cette appellation, en ce sens qu'aucune prédisposition anatomique n'a préparé le déboîtement, qui se produit dans le cours des deux premières années de la vie et d'une façon non pas brusque, mais progressive le plus souvent.

Nous l'avons vu apparaître à la suite d'arthrites subaiguës de la hanche qui reconnaissaient comme cause une infection atténuée gonococcique, ou ostéomyélitique, ou même de nature indéterminée.

Drehmann (de Breslau) a signalé des cas analogues au dernier Congrès allemand de Chirurgie orthopédique.

Mais nous possédons de plus trois observations de luxations congénitales doubles dont la pathogénie a été toute différente. Le déboîtement s'est produit, lentement, pendant la deuxième année de la vie. Les articulations étaient le siège de craquements comme dans l'arthrite déformante, et les mouvements provoqués étaient légèrement douloureux. Sur les radiographies, les toits des cavités articulaires ne présentaient pas de bords nets mais étaient festonnés et largement éculés.

Il s'agit là d'arthrite sèche de l'enfance, et rien ne permet, à première vue, d'en distinguer la suite naturelle, c'est-à-dire le déboîtement de la luxation congénitale proprement dite.

Ici encore, dans le cours du traitement de la luxation déjà produite d'un côté, le côté opposé peut se déboîter et amener cette luxation surajoutée que la plupart des chirurgiens d'enfants ont eu à constater.

Mais si les faits que nous venons de rappeler sont presque

d'observation banale, il n'en n'est pas de même du fait inverse, c'est-à-dire de la guérison spontanée d'une luxation congénitale d'un côté, dans des cas de luxations doubles. C'est cependant ce que nous avons eu l'occasion de constater dans deux de nos observations que nous demandons la permission de relater.

Observation I. — Jeanne F..., cinq ans, de Verdun, nous est présentée le 5 juin 1905; elle est atteinte de luxation congénitale.

L'enfant a marché à dix-neuf mois. Étant donné sa claudication, une radiographie fut faite à l'âge de deux ans, cette radiographie m'est remise par les parents. Une sœur aînée est atteinte d'une luxation congénitale double, aucun autre cas dans la famille. La radiographie de notre fillette indique une luxation congénitale double. (Elle est datée du 6 septembre 1902). La luxation droite est très prononcée et la tête dépasse de 3 centimètres la ligne horizontale tirée par le centre de la cavité cotyloïde au niveau du cartilage en Y. La luxation du côté gauche est moins accentuée, le sommet de la tête dépasse cependant de 2 centimètres la ligne horizontale tirée par le sommet de la cavité cotyloïde.

Les parents m'informent que dans le cours de la troisième année l'enfant balançait comme sa sœur aînée tandis qu'actuellement elle boite franchement de la jambe droite. Et en effet nous ne trouvons plus aucun signe de luxation du côté de la jambe gauche. La jambe droite au contraire est plus courte de 4 centimètres, elle mesure 60 centimètres, la jambe gauche 64. Le sommet du grand trochanter dépasse de 5 centimètres la ligne de Nélaton. La cuisse du côté luxé a une circonférence de 33 centimètres, la cuisse gauche de 35 centimètres.

Le membre luxé est en adduction.

La marche est très défectueuse. La fillette se fatigue très facilement.

Une radiographie que nous prenons de l'enfant montre que le côté droit seul est déboîté, tandis que le côté gauche est normal, et la ligne tirée par le cartilage en Y passe exactement sur le sommet de la tête fémorale.

14 juin. — Réduction de la luxation avec chloroforme; l'opération est assez difficile; immobilisation en adduction à 100 degrés dans un spica plâtré.

21 juin. — Gonflement notable des organes génitaux et fortes ecchymoses.

23 juin. — Radiographie à travers le plâtre qui montre la tête dans la cavité au niveau de la ligne horizontale tirée par le cartilage en Y.

5 septembre 1905. — Changement de l'appareil; la réduction persiste.

Obs. II. — Marie C..., sept ans, de Saint-Dié, nous est amenée par ses parents le 4 septembre 1905. L'enfant a marché à dix-sept mois, elle a toujours boité de la jambe droite. Cette claudication va en s'accentuant. Après une marche de 400 mètres la fillette a besoin de se reposer. Une tante de l'enfant habitant Paris est atteinte d'une

luxation congénitale double; la fillette est chétive, peu musclée et petite pour son âge. La marche est très mauvaise, le raccourcissement est de 3 centimètres et demi. La différence entre la circonférence de la cuisse luxée et de la cuisse droite est de 2 centimètres. La jambe gauche est en adduction. — Légère scoliose dorsale gauche, et lombaire droite.

Une radiographie montre la tête fémorale, à gauche déformée. Le col est raccourci et de plus fléchi (coxa vara). La tête déborde légèrement le col. L'ancienne cavité est peu profonde.

Le sommet de la tête dépasse de 3 centimètres et demi l'horizontale tirée par le cartilage en Y.

Le côté droit est tout à fait normal. La tête est située immédiatement au-dessous de la ligne horizontale menée par le cartilage en Y.

Or l'enfant a été radiographiée à deux ans, et sur cette radiographie nous voyons que le déboîtement existait des 2 côtés. Le sommet des têtes fémorales dépasse des 2 côtés, de 2 centimètres environ, le centre de la cavité cotyloïde, et il est impossible d'attribuer à un côté un déboîtement plus considérable qu'à l'autre.

7 septembre. — Réduction par la méthode de Lorenz (sous chloroforme) : l'opération est facile malgré l'élévation de la tête, et cela grâce au peu de développement musculaire. Immobilisation en adduction à 90 degrés.

Ainsi voilà deux observations radiographiées et examinées, l'une à trois ans et l'autre à cinq ans d'intervalle. L'une des articulations coxo-fémorales est saine, non seulement cliniquement, mais aussi à l'examen radiographique.

La marche de ces fillettes est celle des luxations unilatérales, cependant les radiographies faites quand ces enfants avaient deux ans, l'une il y a trois ans, l'autre il y a cinq ans, montrent d'une façon non douteuse, et qui ne prête à aucune discussion, qu'il existait primitivement une luxation congénitale double.

L'articulation actuellement saine était également déboîtée, dans le premier cas, un peu moins que le côté, dont la lésion a persisté; dans la deuxième observation, le déboîtement avait un degré identique des deux côtés.

Chez la première fillette, les parents avaient remarqué une différence entre le dandinement primitif de l'enfant et la boiterie unilatérale qui se développa dans la suite. Il est vrai que l'exemple d'une sœur aînée atteinte de luxation double leur facilitait la comparaison.

La mère de notre deuxième fillette n'avait pas remarqué de différence tranchée entre les phases successives de la claudication de son enfant.

Quelle est l'explication de cette guérison spontanée d'une des

luxations chez nos deux enfants, alors que la luxation a persisté et même s'est accrue de l'autre côté.

Cette explication sera facile si nous nous rappelons ce que nous avons dit précédemment sur la façon dont une tête fémorale encore normalement placée pouvait se luxer dans le cours du traitement de la hanche opposée déjà déboîtée.

L'adduction forcée favorise le passage de la tête fémorale par-dessus le rebord cotyloïdien postérieur. Il est facile de comprendre que l'abduction produit un effet inverse et favorise le glissement de la tête vers en bas et en dedans.

Or, dans nos deux observations, la jambe luxée était en adduction; la jambe opposée, forcément, pendant la marche, se mettait en abduction pour ramener au parallélisme les deux membres inférieurs.

Dans ces deux cas de luxations primitivement doubles, la luxation s'est accentuée plus rapidement d'un côté et les jambes de ce côté se sont mises en adduction. Les jambes opposées ont été obligées de se placer en abduction, et comme les têtes fémorales n'avaient pas encore quitté, de beaucoup, le voisinage de la cavité cotyloïde, la marche et la contraction musculaire les y ont fait rentrer progressivement.

Dans ces deux cas, la nature a fait spontanément ce que fait le chirurgien pour guérir la luxation congénitale de la hanche lorsqu'il met la jambe luxée en abduction forcée.

J'ai pensé qu'il n'était pas sans intérêt de rapporter ces deux observations.

Sur quelques points de technique de la réduction de la luxation congénitale de la hanche par la méthode non sanglante.

Par M. le Dr P. Redard, de Paris.

Plus que dans toute autre opération chirurgicale, la technique de la réduction non sanglante de la luxation congénitale de la hanche a une importance considérable. Seul, un manuel opératoire irréprochable met à l'abri des accidents, donne une réduction stable durable et de bons résultats fonctionnels.

Les orthopédistes discutent cependant encore et ne sont pas complètement fixés sur cette question. Un grand nombre dans leur « *technique personnelle* », dans leur « *méthode* », ont proposé de nombreuses modifications au procédé opératoire primitif de

Lorenz, qui enlèvent souvent à la méthode de sa valeur et de sa précision.

Nous pensons, après expérience, qu'il faut revenir à la technique primitive à laquelle Lorenz est resté fidèle et qu'il n'est nécessaire de la perfectionner que dans quelques détails.

Nous désirons exposer devant vous les principales règles qui doivent diriger notre intervention, nous excusant d'insister sur quelques détails qui, à notre avis, ne sont pas sans importance.

1° *Mobilisation.* — Il est indispensable de mobiliser d'abord la tête fémorale, de distendre et d'allonger les parties rétractées, capsule et muscles.

Il faut agir surtout sur les adducteurs par des mouvements lents et graduels d'abduction de la cuisse, sans pression directe sur leurs attaches supérieures, puis allonger les fléchisseurs postérieurs et les fléchisseurs qui s'attachent à l'E. I. A. S.

Ces manœuvres sont faites avec prudence, en produisant une simple élongation et en évitant la rupture complète des parties. Les muscles périarticulaires doivent être, en effet, soigneusement conservés. Ils maintiennent la réduction et assurent, plus tard, le bon fonctionnement de l'articulation.

Les tractions extemporanées à l'aide de la vis de Lorenz ou de l'appareil de Schede-Eschbaum sont, en général, inutiles et ne doivent être utilisées que dans quelques cas de luxations iliaques très prononcées. L'extension préparatoire, justement recommandée, il y a longtemps, par Paci, convient dans quelques cas difficiles, chez des sujets âgés.

2° *Réduction.* — Les manœuvres de réduction, les divers procédés préconisés sont aujourd'hui bien connus et nous n'insisterons pas. Disons cependant qu'il faut toujours agir lentement, graduellement, sans brusquerie, sans développer une force exagérée.

On combine, avec souplesse, les pressions exercées sur le genou et sur l'extrémité supérieure du fémur. On dirige et on conduit la tête fémorale dans la bonne direction.

La réduction étant obtenue, on s'efforce de la rendre stable en distendant la capsule et en modelant le cotyle par des mouvements appropriés imprimés à la tête fémorale.

3° *Immobilisation.* — La position dans laquelle on doit immobiliser le membre après la réduction a suscité de vives controverses et l'on est surpris de la divergence d'opinions qui existe encore actuellement sur ce point.

Il n'existe pas, à notre avis, de règle générale pouvant s'appliquer à tous les cas. On doit immobiliser dans la position la plus favorable, celle dans laquelle la tête fémorale est exactement

dans le cotyle, compatible avec le maintien de la réduction.

En général, il faut immobiliser dans la position dans laquelle se place le membre après la réduction, le plus souvent en légère flexion, abduction et rotation externe, quelquefois en rotation interne. Il ne faut pas exagérer la rotation.

Si la réduction ne se maintient que dans une attitude exagérée avec forte abduction et hyperextension, on est bien obligé d'immobiliser dans cette position « de nécessité » mais, ainsi que nous l'avons dit au précédent Congrès, il faut éviter, autant que possible, ces attitudes exagérées qui placent mal la tête fémorale dans le condyle.

La distension capsulaire, l'assouplissement des muscles, pratiquées avec grand soin, avant et après la réduction, permettent le plus souvent d'obtenir une position favorable de la tête dans le cotyle et d'immobiliser le membre dans une attitude correcte.

4° *Immobilisation.* — La contention a une importance capitale. Pendant l'application des bandes plâtrées le sujet est soigneusement immobilisé; on évite tout déplacement du fémur. Une forte traction dans la bonne direction est exercée par un aide au niveau du genou.

Ainsi que nous l'avons recommandé depuis longtemps, les bandes plâtrées sont directement appliquées sur un maillot en tissu des Pyrénées ou en tissu de coton, une très légère couche de coton placée au niveau de la racine du membre, des épines iliaques, de l'abdomen et du genou.

L'appareil ne doit pas descendre au-dessous du genou, car le sujet doit marcher quelques jours après l'application de l'appareil. La marche a une influence très favorable pour le maintien de la guérison, pour le modelage et le creusement du cotyle.

Nous sommes absolument opposés aux appareils qui immobilisent tout le membre inférieur, condamnent les sujets à une immobilité nuisible à tous les points de vue.

La durée de l'immobilisation est encore un sujet de discussion. Cette durée, le nombre des appareils à appliquer par étapes ne peuvent être fixés d'une façon précise. Elle dépend de l'âge du sujet, de la variété de luxation, de son degré de stabilité.

Ainsi que nous l'avons proposé depuis longtemps, il faut immobiliser le moins longtemps possible, afin d'éviter la raideur articulaire et l'atrophie musculaire.

Dans quelques cas, lorsque la réduction est très stable, que le membre peut être presque ramené à la position verticale, nous n'avons immobilisé sous un seul appareil que pendant une période de 2 à 3 mois. Dans les cas de luxations bilatérales, de transpositions chez les sujets âgés, on évite la raideur articu-

laire et l'ankylose en n'immobilisant que pendant quelques mois.

Il ne faut pas cependant tomber dans l'exagération de quelques chirurgiens qui ont proposé récemment de réduire dans tous les cas la durée de l'immobilisation à un ou deux mois et même de supprimer toute contention. Il est rationnel d'immobiliser, dans la majorité des cas, pendant une certaine période, afin que le cotyle ait le temps de subir le modelage nécessaire pour le maintien définitif de la réduction. Nous conseillons donc, dans la généralité des cas, d'immobiliser pendant une période de trois à six mois, sous un ou deux appareils.

5° *Traitement consécutif.* — Ce traitement très important (massage, mobilisation, exercices de gymnastique musculaire, etc.), doit être continué pendant longtemps, surtout lorsqu'il persiste un peu de raideur articulaire et de la rétraction musculaire.

La technique de la réduction des luxations bilatérales diffère peu de celle que nous venons d'exposer. Chez les sujets d'un certain âge, afin d'éviter la raideur articulaire, on n'immobilise que pendant une très courte période.

En résumé. la technique de la réduction de la luxation congénitale est actuellement simplifiée et bien réglée. L'observation précise des préceptes opératoires que nous venons d'exposer permet d'éviter les accidents opératoires, d'obtenir des réductions stables et d'excellents résultats fonctionnels.

Le traitement de la luxation congénitale de la hanche,

Par M. le Dr Calot, de Berck-sur-Mer.
Chirurgien en chef de l'Hôpital Rothschild
et de l'Hôpital Cazin-Perrochaud.

Vous venez d'entendre d'intéressantes communications sur le traitement non sanglant de la luxation congénitale, mais il reste un assez bon nombre de luxations irréductibles par ce traitement.

Je voudrais vous parler de la conduite à tenir en présence de ces luxations irréductibles.

Faut-il les traiter ou les abandonner à leur malheureux sort?

La question mérite d'être posée, car autant les opérations sanglantes ont suscité d'enthousiasme, il y a quelque douze ou quinze ans, autant elles sont discréditées à l'heure actuelle.

Et vous savez pourquoi.

1° Elles ne sont pas sans gravité ;

2° Leurs résultats fonctionnels sont médiocres.

Pour ne parler que de la plus connue, l'opération d'Hoffa, elle a donné, si l'on réunit les diverses statistiques publiées, une mortalité d'au moins 3 à 4 p. 100, ce qui est beaucoup trop lorsqu'il s'agit d'une infirmité fâcheuse, sans doute, mais qui ne menace pas directement la vie.

Quant à ses résultats, faut-il s'étonner qu'ils soient médiocres lorsqu'on songe qu'on ne peut pas créer une cavité artificielle dans l'os iliaque, sans enlever le cartilage diarthrodial, sans enlever ou léser profondément le cartilage en Y, c'est-à-dire le cartilage d'accroissement de l'os, sans éventrer et quelquefois exciser le manchon capsulaire et synovial?

Comment voulez-vous, sans cartilage articulaire, sans capsule, sans synoviale, refaire une jointure normale?

Et l'on comprend trop bien les ankyloses, les raccourcissements, les déviations, les boiteries (quelquefois plus fâcheuses que celles d'avant le traitement) que laisse l'opération d'Hoffa, et l'on comprend trop bien aussi le découragement et la conduite des chirurgiens, qui, après avoir beaucoup fait de ces opérations, n'en font plus une seule.

Faut-il donc abandonner à leur malheureux sort les luxations irréductibles par la méthode non sanglante?

L'abstention est un parti commode pour le chirurgien, mais désolant pour ces enfants et leurs parents.

Quant à nous, nous ne voulons pas faire cet aveu d'impuissance, et nous pensons, avec preuves à l'appui, qu'on peut guérir tout au moins un certain nombre de cas, et bien guérir ces luxations non justiciables du traitement sanglant.

J'estime tout d'abord que la question a été mal posée jusqu'à ce jour.

De quoi s'agit-il en somme? et quel est l'obstacle qui s'oppose à la réduction de ces cas de luxations irréductibles. L'obstacle, c'est ici la réduction de la partie moyenne du canal capsulaire et encore plus le rétrécissement de l'entrée du cotyle.

Pourquoi une opération à grand fracas pour avoir raison de ce double rétrécissement. Nous n'ouvrons pas largement l'urètre, nous n'allons pas exciser ses parois pour combattre ses rétrécissements. Ne pourrait-on pas, puisque nous n'avons pas ici d'ouverture naturelle, en faire une, artificiellement, toute petite, de 1 à 2 centimètres, qui nous permettrait d'aller à travers la peau et la lame musculaire qui la double et la capsule elle-même, faire pénétrer dans le canal capsulaire un instrument construit

à cet usage, quelque chose comme la pince du marchand de gants; un dilatateur introduit fermé, et qui, manœuvré de l'extérieur, s'ouvrirait dans le canal et le dilaterait à volonté.

Voilà, certes, si elle réussissait, une opération de bénignité assurée entre les mains de tous, puisqu'on ne mettrait même pas le doigt dans la plaie, et de plus, une opération ménageant complètement non seulement le cartilage articulaire, mais encore le manchon capsulaire et le manchon synovial, de manière à conserver toutes les conditions anatomiques nécessaires à la reconstitution d'une articulation normale.

Cette opération que nous avions imaginée, nous l'avons faite. Le programme que nous nous étions tracé, nous l'avons rempli.

Voici des dilatateurs que nous avons fait construire à notre usage dans notre village de Berck; si nous les avions commandés à M. Collin, nous aurions des dilatateurs plus esthétiques, plus solides et plus commodes, mais, tels qu'ils sont, ils m'ont servi et réussi dans 2 cas, dont l'un tout récent est celui d'une enfant de Fontainebleau que M. Brouardel m'avait adressée, et chez qui une demi-heure et plus de manœuvres orthopédiques ordinaires, manœuvres très vigoureuses faites avec des aides exercés, après une extension forcée de 140 kilogr., avaient échoué complètement.

Séance tenante, sans me laisser arrêter par le traumatisme des tissus, nous avons pratiqué à la partie externe du canal capsulaire une boutonnière de 2 centimètres, en nous repérant sur la saillie très appréciable de la tête fémorale, si l'on porte le genou en hyperextension et rotation externe.

Le bistouri a été remplacé par une pince dilatatrice à mors plats; nous avons soulevé la lèvre antérieure de la boutonnière et pénétré à deux centimètrès. Là, un premier arrêt : c'était certainement le détroit de la capsule; nous insistons pendant quelques secondes et nous passons.

A 2 centimètres en dedans, nouvel arrêt, celui-ci plus sérieux, nous arrête pendant plus d'une minute. Enfin nous le franchissons et nous allons buter une dernière fois contre un arrêt qui se trouve à un demi-centimètre en dedans de l'artère fémorale, cette fois nous étions bien dans le fond du cotyle.

Nous faisons caler en ce point l'extrémité du dilatateur, tandis que nos deux mains devenues libres l'ouvrent lentement, progressivement, méthodiquement, tranquillement. Lorsque les deux branches du manche ont pu se fermer en entier, nous avions obtenu la dilatation maxima, ce qui avait duré 8 à 10 minutes. Nous l'avons retiré très facilement, fait mettre un tampon sur la petite plaie, après quoi nous sommes mis en mesure de faire les manœuvres ordinaires de réduction. 10 secondes ne s'étaient

pas écoulées que nous avons senti la tête rentrer avec un petit claquement. Nous avons défait et refait plusieurs fois la réduction. Elle a été, du reste, vérifiée aux rayons X, et voici les radiographies de cette enfant avant et après.

Rien à dire du pansement; il n'a même pas été nécessaire de faire un point à la peau pas plus qu'après une ténotomie sous-cutanée; rien à dire non plus de l'appareil ni du traitement ultérieur qui se devine.

La première enfant (luxation double) a été traitée à peu près de même. J'aurais voulu pouvoir vous présenter ces deux enfants. Mais l'une est opérée depuis huit jours seulement, vous ai-je dit, et l'autre vient à peine d'être débarrassée de ses appareils en plâtre, elle est encore un peu rouillée et maladroite d'autant plus qu'elle avait une luxation double. Mais je pourrai certainement vous les présenter toutes deux à notre prochain congrès.

Voilà donc deux enfants que je n'avais pas pu réduire par la méthode sanglante. et que j'ai guéries par l'opération nouvelle.

Je ne désespère pas d'arriver chez des adolescents âgés et peut-être même chez l'adulte à des réductions.

Voici un modèle de dilatateur un peu trop gros pour l'enfant, qui a été construit pour un adulte; on l'introduit fermé et on l'ouvre par un mécanisne très simple de crémaillère analogue à celui d'un irrigateur.

Cela ne veut pas dire évidemment que nous ne devons pas tout faire pour traiter les luxations congénitales avant qu'elles ne deviennent irréductibles par la méthode non sanglante; et pour ce qui me regarde je traite les enfants à un âge beaucoup plus tendre qu'on ne le fait d'ordinaire.

Ainsi, je vais vous présenter des enfants de vingt mois, deux ans, deux ans et demi, chez qui le traitement a été fait et a pleinement réussi.

Il est même parmi eux une enfant que j'ai mise en traitement à treize mois et qui marche parfaitement bien. Voilà donc une enfant qui a été guérie de sa boiterie de naissance peut-on dire avant d'avoir boité.

A la suite de sa communication M. Calot présente 16 enfants qui ont été guéris de luxation congénitale simple ou double, avec les radiographies d'avant et d'après le traitement.

Chez tous ces enfants la marche est d'une correction absolument normale, et il est impossible, en les voyant marcher et courir, de soupçonner leur infirmité ancienne.

Modifications dans le traitement non sanglant de la luxation congénitale de la hanche chez les enfants âgés,

Par M. le Dr J. Gourdon, de Bordeaux.

Tous les orthopédistes qui ont pratiqué la réduction non sanglante de la luxation congénitale de la hanche sont d'accord pour reconnaître que cette intervention donne, chez les enfants jeunes, des résultats excellents tant au point de vue fonctionnel qu'au point de vue esthétique. Quelle est donc la limite d'âge maxima après laquelle les boiteux de naissance bénéficient moins largement de ce traitement? Dans un mémoire paru en janvier dernier, Lorenz fixe huit ans; pour d'autres auteurs, cette limite est reculée à neuf et même dix ans; ces différentes appréciations viennent de ce que les opérateurs ont dû intervenir sur des enfants à développement physique plus ou moins précoce, mais on peut dire que, en général, on considère l'âge de neuf ans comme limite extrême de la période la plus favorable à la réduction non sanglante de la luxation congénitale de la hanche. On n'entend pas avancer ainsi que les boiteux de naissance ne puissent être traités avec profit après neuf ans, mais seulement que les difficultés de l'intervention sont plus grandes, que les résultats sont plus incertains, et les complications opératoires ou post-opératoires possibles. Je considère que le luxé congénital peut et doit être opéré jusqu'à treize ans, qu'il peut l'être avec succès, mais qu'il est nécessaire, passé neuf ans, de prévoir les complications pour les éviter.

Malgré les difficultés opératoires on peut souvent arriver à obtenir une bonne réduction chez les enfants âgés, et il faut bien reconnaître que les complications au cours de l'intervention, notamment les fractures du col fémoral, sont très rares; ces accidents ne doivent donc pas nous retenir car ils sont faciles à éviter.

On doit redouter davantage chez ces malades les complications post-opératoires et surtout : la *raideur articulaire*; *la déformation de l'extrémité supérieure du fémur*; *l'inflexion du bassin du côté opéré* et *la scoliose statique qui en est la conséquence.*

En réduisant une luxation congénitale de la hanche chez un enfant déjà âgé on met brusquement en contact deux parties du squelette habituées à être privées d'appui; le contact est énergique, surtout dans la position d'abduction moyenne de la cuisse qui constitue le second temps de la fixation post-opératoire, et il

l'est d'autant plus que l'on autorise la marche peu de jours après l'intervention; le contact brusque entre le fémur et le bassin est aussi très intime, les parties molles interposées étant, à cet âge, relativement peu épaisses et vite déprimées, ce dont on se rend compte en entendant le bruit rugueux au moment de la réduction et surtout dans les mouvements articulaires consécutifs. Par suite de ce contact et des frottements dus aux mouvements, il peut se produire une inflammation de l'articulation se traduisant par de la douleur, de la contracture musculaire, et une diminution sensible de la mobilité de l'article; si l'on examine ces malades sous chloroforme les mouvements sont plus étendus mais ils restent, malgré tout, beaucoup plus limités qu'à l'état normal.

Outre la raideur articulaire, l'appui provoqué du bassin sur le fémur et le nouveau rôle imposé à l'extrémité fémorale supérieure de supporter le poids du tronc peuvent entraîner une autre conséquence : la déformation par affaissement de la tête et du col du fémur. Il ne faut pas oublier que la partie supérieure du fémur luxé congénitalement est en état de dénutrition, le ligament rond par lequel les vaisseaux nourriciers lui parviennent étant détruit assez vite, puisqu'on ne le retrouve plus après l'âge de trois ans; de plus, cet os n'ayant pas rempli, depuis que l'enfant marche, son rôle de soutien du haut du corps ne s'est pas adapté progressivement à sa fonction, il a donc moins de consistance, moins de résistance, et en lui imposant sans préparation le poids du tronc d'un enfant d'une dizaine d'années on lui occasionne une surcharge exagérée qui peut provoquer un fléchissement de la tête et du col du fémur. Vous pouvez le constater en comparant ces radiographies représentant l'une le fémur luxé d'une enfant de douze ans, avant la réduction, et ce même fémur six mois après la réduction qui avait été faite très facilement et dans les meilleures conditions.

La conséquence forcée de la raideur articulaire en position d'abduction de la cuisse, et de l'affaissement de la tête et du col fémoral est : l'inclinaison du bassin du côté opéré et, aussi, de la colonne vertébrale dont la partie inférieure décrit une convexité marquée formant une scoliose statique très accusée.

Des complications que je viens de signaler celle observée le plus souvent est la raideur articulaire; l'affaissement de l'extrémité supérieure du fémur est moins fréquent. La diminution de la mobilité peut exister sans déformation apparente du fémur, mais celle-ci quand elle se produit s'accompagne toujours de raideur articulaire. Enfin cette raideur et cette déformation peuvent être plus ou moins accentuées, on peut observer une

simple gêne dans les mouvements aussi bien qu'une ankylose presque complète, un léger changement dans la direction du col fémoral comme un affaissement tel que celui représenté ici; c'est, il est vrai, le seul cas aussi prononcé que j'aie eu à constater.

Les modifications de statique du bassin et du rachis apparaissent dès que les troubles articulaires se produisent, et le degré de ces modifications varie suivant l'intensité des troubles produits dans la hanche elle-même.

Il est difficile de prévoir ces complications, elles ne surviennent pas chez les sujets les plus malingres, ni à la suite des interventions les plus pénibles; dans le cas représenté ici la réduction avait été très rapide et très facile; le tempérament spécial des malades ne semble pas non plus être invoqué; dans les cas que j'ai vus je n'ai relevé qu'une fois le rhumatisme dans les antécédents héréditaires et personnels.

La constatation de ces troubles articulaires ne peut être faite qu'après l'enlèvement de l'appareil de contention, jusque-là les malades ne se plaignent de rien, ils marchent sans manifester de souffrance. L'appareil enlevé on ne peut faire mouvoir la hanche et les moindres mouvements déterminent des douleurs vives, le membre reste fixé dans la position de contention; l'examen radiographique seul permet de reconnaître les changements de forme du col du fémur.

On est assez embarrassé pour traiter ces complications. Si la raideur articulaire est légère, le repos absolu de l'article coxo-fémoral, les massages légers avec des substances calmantes, la mobilisation passive légère, puis progressivement active, donnent des résultats rapides et complets. Si cette raideur est très accusée, il faut ajouter aux moyens précédents, les mobilisations répétées sous chloroforme; il est bon de joindre à la mobilisation l'action de la chaleur : bains d'air chaud, enveloppements ouatés; dans ces cas graves, les résultats sont longs à obtenir et il faut compter plusieurs mois avant de pouvoir rendre à la hanche toute sa souplesse, mais on arrive avec des soins assidus à rendre sa fonction au membre opéré.

L'articulation coxo-fémorale guérie il faut s'occuper des inflexions du bassin et de la colonne vertébrale et instituer un autre traitement orthopédique, plus facile il est vrai, mais qui allonge encore la durée des soins à imposer au malade. La disparition de ces troubles statiques est en rapport avec l'état de la hanche, si celle-ci est redevenue normale, bassin et rachis se redressent complètement.

Il est évident qu'on ne peut remédier à l'affaissement du col fémoral, la seule indication est de compenser le raccourcisse-

ment du membre inférieur qui en est la conséquence par une semelle à hauteur appropriée.

Telles sont les complications post-opératoires à redouter chez les boiteux de naissance opérés après neuf ans; il faut bien retenir : qu'elles peuvent apparaître même dans les cas où la réduction de la luxation coxo-fémorale a été faite dans les meilleures conditions, qu'elles allongent beaucoup le traitement, le rendent pénible, et, enfin, qu'elles seraient susceptibles, si elles n'étaient traitées avec soin, d'atténuer la valeur finale des bons résultats à espérer de l'intervention.

On ne saurait donc trop prévenir les complications et c'est ce qui m'a engagé à modifier comme suit, pour cette catégorie de malades âgés, la technique habituelle de réduction de la luxation congénitale de la hanche.

Quand on applique systématiquement cette technique, le sujet est immobilisé, après l'opération, la cuisse en abduction forcée durant quatre mois, puis en abduction moyenne durant deux à trois mois, et ces attitudes sont fixées par un appareil plâtré inamovible. Pendant la durée d'immobilisation de la hanche opérée, la marche est permise, même conseillée, et pour la rendre plus facile on surélève le membre inférieur au moyen d'une semelle haute de plusieurs centimètres. Toutes les conditions sont réunies pour entraîner chez les sujets prédisposés la raideur articulaire et l'affaissement de l'extrémité supérieure : immobilisation prolongée, appui constant en un même point du fémur sur le bassin et appui d'autant plus énergique que la semelle est plus élevée.

L'indication qui s'impose est donc de ne pas prolonger l'immobilisation de la hanche et de ne pas imposer d'emblée à l'extrémité fémorale supérieure un contact trop étroit sur le bassin, et une surcharge trop grande.

Chez mes opérés âgés, le premier appareil de contention n'est maintenu actuellement d'une façon inamovible que durant deux mois et demi à trois mois au maximum; passé ce délai je le sectionne sur tous ses contours de façon à pouvoir enlever la partie antérieure comme le couvercle d'une boîte. L'appareil est enlevé deux fois chaque jour, pour permettre de pratiquer des massages de la cuisse et de la fesse, mais surtout imprimer à l'articulation de la hanche des mouvements passifs dans le sens de la flexion et de l'extension, la cuisse demeurant toujours dans le plan frontal du corps; cette première période de mobilisation dure un mois et demi. On place alors la cuisse en abduction moyenne au moyen d'un second appareil qui est amovible et chaque jour, on continue les séances de massage et de mobilisa-

tion, la mobilisation devenant alors active. Au bout de deux mois, on enlève définitivement l'appareil de contention et les séances de mobilisation ont lieu trois fois par jour; elles sont passives, actives, avec et sans résistance, de plus on ajoute aux mouvements de flexion et d'extension de la cuisse un mouvement d'adduction progressivement augmenté jusqu'à ce que le genou se place en regard de l'articulation scapulo-humérale.

Pendant toute cette partie du traitement post-opératoire, la marche est interdite, les enfants restent assis et ils n'ont l'autorisation de s'appuyer sur leurs jambes que lorsque tous les mouvements sus-indiqués se font facilement et *avec énergie*, soit environ huit mois après le jour de l'opération.

L'appui sur les membres inférieurs dans la station verticale et les exercices de marche se font alors progressivement; la surcharge du poids du tronc n'est pas imposée brusquement au fémur, car le malade est muni de béquilles, puis plus tard de cannes.

Le traitement ainsi compris demande un an de soins assidus, mais on a la satisfaction d'obtenir de bons résultats fonctionnels sans provoquer de souffrances chez le malade; la durée totale de ce traitement est, du reste, sensiblement moins longue que celle demandée par le traitement des complications venant se surajouter à l'intervention première.

J'ai tenu à signaler les complications post-opératoires pouvant survenir chez les boiteux âgés, non seulement pour montrer qu'on peut prévenir ces complications, mais aussi pour faire ressortir combien il est plus avantageux de pratiquer la réduction non sanglante chez les enfants jeunes.

Conditions générales des appareils de prothèse du membre inférieur,

Par M. le Dr Ducroquet, de Paris.

Les appareils de prothèse du membre inférieur étant destinés à transmettre au sol le poids du corps dans des conditions anormales, un des points principaux de leur étude est le choix d'un point *d'appui*, c'est-à-dire d'un point par lequel le poids du corps s'appuie sur le sol par l'intermédiaire de l'appareil et qui joue ainsi le rôle dévolu à la plante des pieds chez l'homme sain.

Le choix d'un *point d'appui* est donc le premier élément de la

construction d'un appareil de prothèse du membre inférieur.

Le choix d'un *point de support* en est le second élément, le point de support étant un point grâce auquel l'appareil se trouve attaché au membre dans des conditions satisfaisantes.

Dans la majorité des cas le point d'appui et le point de support suffisent à constituer un appareil convenable; mais il est certains cas où le bon fonctionnement de l'appareil exige que l'on s'oppose aux mouvements possibles de rotation. Il est alors nécessaire d'établir une solidarité étroite entre l'appareil et le segment qu'il recouvre, et c'est ce qu'on fait au moyen des points de *fixation*.

Tels sont les trois éléments cardinaux de la fabrication des appareils de prothèse du membre inférieur. La constitution anatomique des régions sur lesquelles on opère est telle que les points d'appui et les points de support étant trouvés, la fixation s'ensuit sans qu'on ait à s'en occuper spécialement. Nous signalerons les indications spéciales que comporte la fixation.

Voyons d'abord ce que sont les points d'appui et les points de support.

*
* *

Le point d'appui destiné à supporter le poids du corps ne doit jamais être le moignon lui-même, si l'on ne veut pas aller au-devant d'accidents certains. Je n'en excepte que le cas d'amputation ostéoplastique où la plante des pieds se trouve reconstituée et reste apte à accomplir sa fonction naturelle.

Il faut donc rechercher dans le squelette une surface osseuse apte à servir de butoir, à supporter une forte pression de bas en haut. C'est dire que les points d'appui nous sont fournis naturellement par une surface osseuse horizontale ou conique à la condition que la grande base du coin soit tournée vers le haut.

Les points de support destinés à soutenir au contraire la pression de haut en bas sont représentés dans le squelette par des surfaces osseuses coniques, mais où la grande base du coin est tournée vers le bas.

Ceci admis il est facile de voir comment choisir les points d'appui et de support dans les divers cas que nous offre la clinique.

En remontant de bas en haut la série des points d'appui nous trouvons l'astragale, puis les plateaux tibiaux (cône à grande base supérieure), enfin l'ischion (fig. 1 et 2).

En remontant de même la série des points de support nous trouvons :

Le cône malléolaire (à grande base inférieure);

Le cône des condyles fémoraux (à grande base inférieure); (fig. I).

Et enfin le dôme des hanches (fig. II).

Un cas quelconque étant donné, il faut prendre un point

Fig. 13-I.

d'appui et un point de support choisis aussi bas que faire se peut, afin d'obtenir un appareil qui réalise pour le malade le minimum d'encombrement.

On voit de la sorte que dans certains cas le point *d'appui* se trouve *au-dessous* du point *de support*.

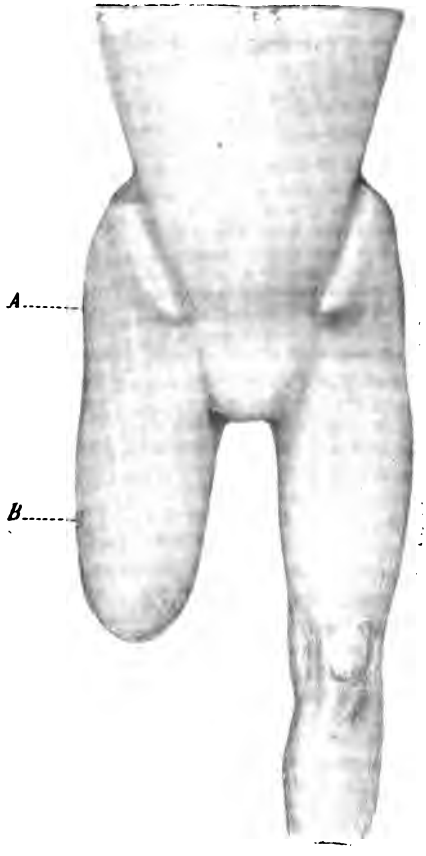

Fig. 14-II.

Amputation sous-astragalienne.	Point d'appui sous-astragalien. Point de support sus-malléolaire.
Amputation de la jambe jusqu'au tiers supér. de la jambe inclus.	Point d'appui, plateaux tibiaux. Point de sup., condyles fémoraux.
Amputation de cuisse	Point d'appui, l'ischion. Point de support, le dôme des hanches.

Dans d'autres cas au contraire le point d'appui se trouve *au-dessus* du point de support.

Désarticulation tibio-tarsienne	Point d'appui, cône malléolaire. Point de support, cône des plateaux tibiaux.
Désarticulation du genou....	Point d'appui, l'ichion. Point de support, les condyles fémoraux

Il nous reste donc à étudier la *fixation* de l'appareil, c'est-à-dire le moyen de l'empêcher d'effectuer des mouvements de rotation et de latéralité sur le segment qu'il recouvre. Or il est facile de voir que toutes les fois que l'on utilise le cône sus-malléolaire, le cône des plateaux tibiaux ou le cône condylien, ces surfaces n'étant pas régulièrement circulaires, leur modelage s'oppose à tout mouvement de rotation. Nous n'avons donc à nous préoccuper spécialement des points de fixation que dans un nombre restreint d'appareils. Ce sont les appareils d'amputation ou de désarticulation de la cuisse. Dans ces appareils les mouvements de rotation sont empêchés par la forme même du bassin nettement elliptique et le modelage des épines iliaques suffit à les rendre impossibles. Mais il faut compter ici avec la bascule du bassin qui abaisse l'épine iliaque du côté opposé à l'appareil faisant fonction de jambe portante. Il faut prendre soin de modeler l'ischion du côté opposé à ce membre absent afin d'éviter qu'à chaque pas effectué sur l'appareil le malade présente une bascule du bassin qui se traduit par un déhanchement fatigant et disgracieux.

*
* *

Tels sont les principes fondamentaux pour la construction de tels appareils. Nous n'insistons pas sur la façon de comprendre l'appareil lui-même théoriquement réduit à un simple bâton destiné à relier les points d'appui, de support et de fixation à la partie marchante, pilon ou pied artificiel. Il est de règle que ce bâton soit exactement dans l'axe du membre qu'il prolonge. Cependant il est à cette règle des exceptions. Certains sujets présentent des moignons qui, par rétractions fibreuses ou musculaires, se présentent en attitudes vicieuses de flexion. Placer un appareil dans le prolongement de cette flexion vicieuse serait commettre une erreur. Il faut alors adopter une direction angulaire calculée de façon à ce que le malade puisse conserver son équilibre et en même temps réduire peu à peu par les efforts de la marche la flexion vicieuse qu'il a adoptée. Ce résultat obtenu, l'appareil sera placé dans le prolongement du membre comme d'habitude.

La partie marchante peut être représentée par un simple pilon caoutchouté ou non, ou par un pied artificiel.

Le pied artificiel ordinairement employé consiste en un pied

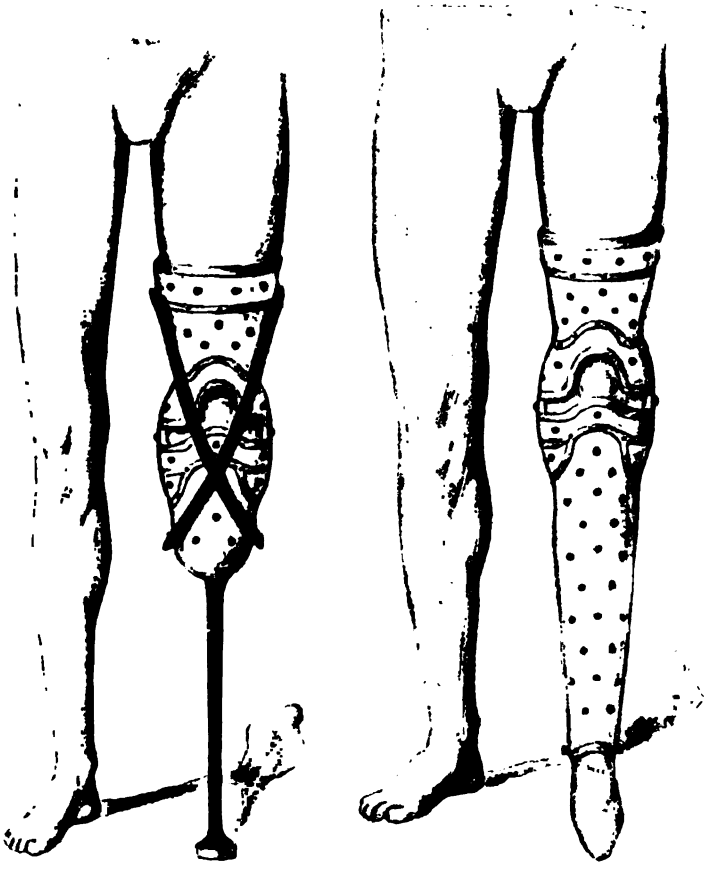

Fig. 15-III. Fig. 16-IV.

de bois exécutant autour d'un axe tibio-tarsien une certaine amplitude de mouvements.

Ainsi conçu d'une façon sommaire ce pied exécute d'un seul coup toute l'amplitude des mouvements dont il est capable à la moindre sollicitation. Si le malade soulève la jambe, le pied s'étend complètement, si le malade pose le pied à terre, celui-ci va immédiatement jusqu'au bout de sa flexion. Un tel appareil n'est guère préférable à un pilon bien compris. Pour remédier à la brusquerie disgracieuse et incommode j'ai imaginé d'opposer aux mouvements du pied une résistance calculée suivant le

poids de l'individu et augmentant proportionnellement à la pression qu'elle subit, on arrive dans ces conditions à réaliser une certaine souplesse dans les mouvements du pied. Le procédé est d'ailleurs très simple. Des balles de caoutchouc sont incluses dans le pied (que je fais d'ailleurs en celluloïd beaucoup plus

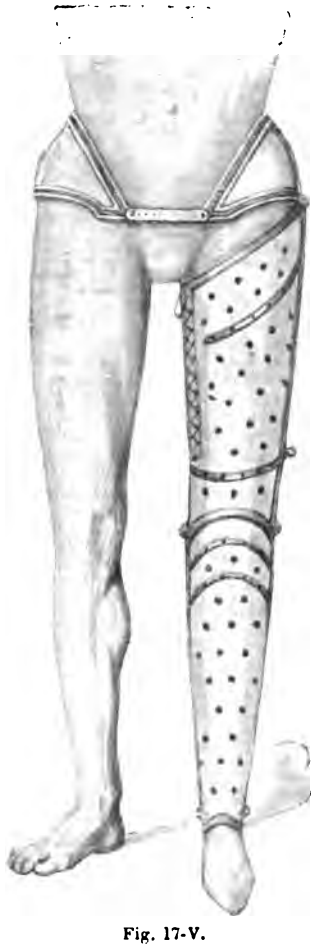

Fig. 17-V.

léger que le bois) de telle façon qu'elles représentent deux groupes relativement à l'axe tibial, l'un antérieur, l'autre postérieur. Si le pied est porté en flexion le groupe antérieur résiste de plus en plus à mesure que cette flexion est plus forte; le groupe postérieur joue le même rôle vis-à-vis des mouvements d'extension. On réalise ainsi d'une façon très simple une articulation d'une souplesse remarquable. On sait de plus que, en outre de ces mouvements de flexion-extension, le pied jouit de

certains mouvements de latéralité grâce auxquels il s'accommode des plans divers constitués par le sol. Ce n'est pas là, à vrai dire, un côté bien important de la physiologie de la marche. Toutefois, pour rapprocher dans la mesure du possible notre pied artificiel d'un pied naturel, nous doublons sa semelle d'une forte lame de caoutchouc qui permet dans une certaine mesure de s'adapter aux plans diversement inclinés du sol.

Muscles artificiels. — Dans toutes les amputations, lorsque l'appareil prothétique convenable a été placé, on s'aperçoit que les muscles du sujet sont insuffisants à accomplir la fonction de la marche. L'expérience a démontré que cette fonction est récupérée d'une façon complète et satisfaisante si l'on a soin d'aider les muscles extenseurs : extenseurs de la cuisse sur le bassin et extenseurs de la jambe sur la cuisse. De simples bandes caoutchoutées dont la force est proportionnée à l'individu suffisent d'ailleurs; on les insère en des points voisins de l'articulation sur l'appareil même et il est facile de varier leur force. Cet auxiliaire n'est d'ailleurs indispensable que pendant les premiers temps; par la suite les amputés, surtout ceux qui ont un long moignon, arrivent aisément à s'en passer.

Partant de ces principes que nous venons d'énoncer nous avons confectionné des appareils extrêmement beaucoup moins encombrants que ce qui est fait actuellement, comme vous pouvez en juger par les divers modèles que je vous présente. Ces appareils sont en celluloïd, ce qui en fait des appareils à la fois fort légers en même temps que très résistants.

On voit (fig. III) un appareil pour amputation de jambe au tiers supérieur; des muscles artificiels aident à l'extension du membre.

La figure IV nous montre un appareil pour amputation à la partie moyenne de la jambe. La brassière sus-condylienne est très petite comme on le voit.

La figure V représente un appareil pour amputation de la cuisse au 1/3 supérieur. Le dôme des hanches est très soigneusement fixé, cerclé comme on le voit par les attelles du rebouteur allemand Hessing.

Contribution à l'étude des opérations chirurgicales orthopédiques applicables aux déviations et difformités d'origine paralytique.

Par M. le Dr Louis Mencière, de Reims.

Parmi les cas de difformité d'origine paralytique, que j'ai eu l'occasion d'opérer à la Clinique de Chirurgie Orthopédique de Reims, j'ai pu rassembler cinquante observations exactement prises chez des malades pour la plupart longtemps suivis.

Ces observations se répartissent de la façon suivante : 38 fois il s'agissait d'une lésion des membres inférieurs; 4 fois des membres supérieurs; 7 fois d'hémiplégie; 1 fois d'un cas extrêmement grave, les quatre membres étant atteints.

Dans 14 de ces observations il est question de paralysie spasmodique, congénitale ou non; 32 fois, il s'agit de paralysie flasque, poliomyélite antérieure; 2 observations : Georgette Ber... et M. Herc... concernent des difformités des membres inférieurs consécutives à une myélite d'ordre médical; deux observations : Jules Bau... Félix Béau.... sont relatives à des difformités des membres inférieurs consécutives à un traumatisme : une fois, le traumatisme a porté directement sur la boîte crânienne, une fois, il s'agit d'une contusion directe du sciatique. Ces observations ont donné lieu à environ cent vingt interventions, portant, soit sur le squelette proprement dit, les articulations ou les muscles.

Le genre des interventions pratiquées est assez variable.

I. — Opérations portant directement sur le squelette pour changer l'orientation défectueuse du membre supérieur.

Deux fois, je suis intervenu au membre supérieur directement sur le squelette, pour modifier une orientation défectueuse entraînant une impotence fonctionnelle sérieuse, qui empêchait l'utilisation du membre pour l'exécution des mouvements nécessaires aux différents usages de la vie journalière.

Observation I. — L'une de ces malades, Marie-Thérèse D..., douze ans, atteinte d'épaule bote paralytique, présente une histoire assez curieuse que vous retrouverez dans les comptes rendus du Congrès français de 1902 [1]. Je vous ai rapporté son observation à cette époque; je ne fais aujourd'hui que la rappeler.

1. Épaule bote paralytique avec grave impotence fonctionnelle. Correction orthopédique du membre et guérison de l'impotence fonctionnelle par une ostéotomie sus-épycondilo-épitrochléenne, *XVe Congrès de Chirurgie*, Paris, octobre 1902.

Le bras gauche était fortement en rotation interne; le biceps dirigé en dedans du côté du thorax. L'avant-bras était en pronation forcée; la paume de la main regardait en arrière. L'épicondyle n'était pas situé sur le côté externe du membre, il se présentait en avant, l'épitrochlée en arrière; la poulie humérale se trouvait dirigée non en avant mais en dedans, en un mot, le membre dans sa totalité et l'articulation du coude avaient subi un mouvement de torsion, le bras se trouvait

Fig. 19-I. — Avant intervention. — Marie-Thérèse D.... 12 ans, opérée en avril 1902. Épaule gauche bote paralytique. Rotation interne du membre et orientation défectueuse. Impossibilité de porter la main à la bouche et sur la tête. La trochlée étant dirigée en dedans et en arrière au lieu de l'être en avant, l'avant-bras gauche se fléchit suivant la première direction et vient butter sur l'abdomen au lieu de se diriger vers la face.

Fig. 19-II. — Après intervention. — Marie-Thérèse D.... L'orientation défectueuse du membre est corrigée. Marie-Thérèse D.... porte facilement la main à la tête et peut notamment se coiffer.

« retourné », suivant l'expression de la malade, et regardait en dedans et en arrière.

La flexion du coude portait par suite l'avant-bras, non du côté de la face, mais directement sur le thorax où il se trouvait arrêté. Si l'enfant voulait placer la main soit à la bouche, soit sur la tête, elle ne pouvait y parvenir et tout le membre subissait un mouvement de bascule portant le coude au niveau de la tête.

En avril 1902, je pratique la section de l'humérus au-dessus des condyles, dans le but déterminé de produire une rotation de la partie

inférieure de l'humérus et une orientation nouvelle de la trochlée, pour remédier à la rotation interne de l'épaule bote paralytique. Je fais donc une ostéotomie sus-épicondylo-épitrochléenne.

Le résultat est que la flexion normale du coude devient possible, la malade porte facilement la main à la bouche sans avoir besoin d'exé-

Fig. 20-III. — Avant intervention. — Marie-Thérèse D.... La malade faisant effort pour porter sa main à la bouche ou sur la tête ne peut y parvenir. Pour pallier à l'orientation défectueuse du membre, elle élève le coude, le porte à la hauteur de la tête; le membre est soulevé en forme d'aile d'oiseau, ce qui constitue une difformité très disgracieuse. — Opération : avril 1902.

Fig. 21-IV. — Après intervention. — Marie-Thérèse D.... La flexion normale du coude est possible; la malade porte facilement la main à la bouche, sans avoir besoin d'élever le coude à la hauteur de la tête.

cuter le mouvement de bascule du membre que vous voyez ici figuré. Elle peut placer normalement la main sur sa tête, mouvement qui lui était interdit depuis sa naissance.

Obs. II. — La seconde observation concerne la fillette de l'un de mes confrères, Mlle Christiane Gi., âgée de trois ans, atteinte d'hémiplégie spasmodique légère.

L'avant-bras gauche était en pronation forcée, la main, mal orientée, ne pouvait par suite porter les objets à la bouche, ni se placer sur la tête. L'enfant éprouvait une grande difficulté à saisir un objet, si petit soit-il.

Le 25 novembre 1903, je pratique une section du radius à l'union du tiers moyen et du tiers inférieur; je place immédiatement la main

en une position intermédiaire à la pronation et à la supination.

L'enfant subit un traitement secondaire rigoureux sur lequel je ne puis m'étendre actuellement. Le résultat fut très satisfaisant. Peu à peu, l'enfant apprit à se servir de sa main. La petite malade est revue le 13 avril 1905 et le 22 juin 1905; la main se présente en une position intermédiaire à la pronation et à la supination, l'enfant tient un verre,

Fig. 22-V. — Avant intervention. — Christiane Gi..., 3 ans. Hémiplégie spasmodique opérée le 25 novembre 1903. Pronation forcée de l'avant-bras. Impotence fonctionnelle absolue : ne peut placer la main à la bouche ni porter un objet.

Fig. 23-VI. — Après intervention. — Christiane Gi... L'orientation défectueuse du membre est corrigée. L'enfant porte un objet à la bouche.

une ombrelle, porte un bonbon à la bouche, elle se sert de cette main pour jouer; alors qu'elle la tenait inerte et inutile.

Cette observation a d'autant plus de valeur, qu'il s'agit de la fillette d'un médecin, qui a par conséquent pu être observée d'une façon régulière.

L'intervention et le traitement secondaire ont donné une amélioration voisine d'une guérison, alors qu'en pareil cas, toutes les médications usitées et les prescriptions habituelles demeurent impuissantes.

II. — Interventions pratiquées dans le but de fixer une articulation ballante :

Dix observations ont rapport à des interventions pratiquées dans le but de fixer une articulation ballante.

Trois de ces observations, où j'avais utilisé le procédé classique *d'arthrodèse*, m'ont donné un résultat médiocre, c'est-à-dire que la solidité cherchée ne fut que relative.

Je dédie ces trois observations à ceux qui ont une confiance absolue dans le procédé actuel d'arthrodèse.

La première observation concerne une fillette de treize ans.

Alice Mor..., atteinte de pied bot paralytique varus équin absolument ballant d'ailleurs. Arthrodèse tibio et médio-tarsienne, le 25 avril 1901. Grande amélioration, sans doute, correction du varus et modelage du pied, grâce à une tarsectomie unie à l'arthrodèse au niveau de la médio-tarsienne; mais en dernière analyse, malgré la large intervention pratiquée, si la forme du pied est bonne, la solidité, la fixation du membre que je recherchais n'est pas suffisante à mon gré.

Dans une seconde observation, il s'agit d'une fillette de cinq ans, Anna Mar..., opérée le 23 août 1902, pour genou droit ballant. Arthrodèse classique, résultat médiocre.

Une troisième observation est celle d'une fillette de cinq ans, Marguerite Bou..., présentant une hanche ballante consécutive à une paralysie infantile. Arthrodèse de la hanche le 20 avril 1901. Résultat insuffisant.

Ces observations personnelles et celles que j'ai pu recueillir autour de moi, à la suite d'interventions pratiquées par divers chirurgiens, ajoutées aux observations fournies par Roersch, prouvent que le procédé d'Albert de Vienne manque assez souvent en partie son but.

S'il est parfois difficile d'éviter une ankylose, il est souvent plus difficile encore de l'obtenir!

Autre chose est de souder les deux extrémités fracturées de la diaphyse d'un os, autre chose est de souder les épiphyses avivées de deux os différents.

La nature a cependant pris soin de nous révéler les lois qui président à la soudure des articulations. Ne trouvons-nous pas à l'origine de toute ankylose un élément inflammatoire?

D'autre part, dans le cas de pseudarthrose, n'a-t-on pas proposé d'irriter, par divers moyens, les fragments non consolidés.

C'est en me basant sur ce principe que j'ai créé la phénoarthrodèse qui consiste à produire une « irritation » voulue, localisée, amicrobienne, légère et simplement adhésive.

Les surfaces osseuses seules sont après avivement légèrement touchées pendant quelques secondes à l'acide phénique pur, puis ensuite largement lavées par deux ou trois litres d'alcool pur.

On ménage une soupape ou deux pour l'écoulement des quelques déchets qui auront lieu.

Cette légère « irritation » suffit pour assurer, sans aucun danger, une soudure rapide des épiphyses, soudure qui acquiert en peu de temps une solidité exceptionnelle. Je ne puis revenir ici sur cette technique que j'ai décrite avec observation à l'appui

Fig. 21-VII. — Avant intervention. — Phéno-arthrodèse tibio et médio-tarsienne. Felix Beau.... 19 ans. Pied bot paralytique d'origine traumatique. (Contusion du sciatique). — Opérée le 25 mars 1903.

Fig. 25-VIII. — Après intervention. — Félix Beau.... Le 14 mai, l'articulation tibio-tarsienne est déjà solide.

au congrès français de 1903[1] et que l'on peut désigner ainsi : Ankylose chirurgicale des articulations par voie « d'irritation » aseptique.

Je passerai sous silence les cas où, en dehors des articulations ballantes paralytiques, j'ai cherché à obtenir l'ankylose d'une articulation, je me suis expliqué sur ces cas particuliers dans mon mémoire sur la Phéno-Arthrodèse.

Je ne retiendrai ici que sept observations qui viennent prouver l'efficacité du procédé et son absence de danger dans le cas d'articulation ballante paralytique.

1. Ankylose chirurgicale des articulations par voie de suppuration aseptique : Phéno-Arthrodèse.

Trois de ces cas sont publiés dans mon premier mémoire, ce sont : celui d'un jeune homme de 17 ans, Félix Beau... (fig. VII et VIII), opéré le 25 mars 1903 : phéno-arthrodèse tibio et médio-tarsienne.

Une observation chez une demoiselle de trente-quatre ans, Mlle Louise Me.... Phéno-arthrodèse tibio et médio-tarsienne pratiquée le 10 juin 1903.

La troisième observation concerne une fillette de treize ans (Anna Lin...), opérée le 28 août 1903 pour genou ballant.

Fig. 26-IX. — Avant intervention. — Amy Pley..., 10 ans, adressée par le Dr Vermeulen, de Paris (opération le 6 mars 1905). Pied gauche varus équin paralytique ballant.

Fig. 27-X. — Après intervention. — Amy Pley.... Le pied a retrouvé sa forme anatomique; il est solidement fixé dès le 10 mai, c'est-à-dire deux mois après l'intervention.

Ces trois malades revus récemment possèdent « des pilons » d'une solidité à toute épreuve.

Quatre de ces observations sont inédites : deux concernent des phéno-arthrodèses tibio et médio-tarsiennes, pour pied ballant paralytique, deux se rapportent à des phéno-arthrodèses du genou pour genou ballant paralytique.

La première observation de pied ballant paralytique concerne une fillette de dix ans.

Observation I. — Amy Pley..., de Java. Cette enfant, qui m'avait été adressée par le docteur Vermeulen, de Paris, avait été atteinte de paralysie infantile à l'âge de deux ans (fig. IX et X).

J'opère son pied gauche ballant le 6 mars 1905 : aucun incident ni pendant ni après l'intervention, pas d'élévation de température. La cicatrisation s'effectue normalement. La mèche de gaze stérilisée laissée pour le drainage est renouvelée à chaque pansement, et enlevée défi-

nitivement le 20 mars. Il n'y a d'ailleurs pas eu écoulement de déchets, comme cela a lieu habituellement.

10 avril, cicatrisation complète.

5 mai, enlèvement de l'appareil plâtré.

10 mai, le pied est déjà solide.

Je place, par prudence, une petite guêtre en cuir moulé pour permettre à l'articulation d'acquérir une solidité plus grande.

Cet appareil en cuir est enlevé le 11 juillet, le pied étant définitivement, depuis quelque temps d'ailleurs, fixé en position rectifiée et solidement maintenu.

Obs. II — La seconde observation est relative à une fillette de cinq ans, Odette P..., qui m'est présentée par le docteur Chevrier, de Reims; à l'âge de quatorze mois, paralysie infantile.

J'examine l'enfant le 18 avril 1905.

Pied bot varus équin à peu près complètement ballant.

La marche est très défectueuse; l'enfant porte un appareil en fer, dont plus loin la photographie (fig. XLVIII *bis*), à l'aide duquel elle ne peut marcher d'ailleurs que d'une façon très défectueuse.

Sans appareil, la marche est à peu près impossible : « l'enfant bat des ailes et tombe »; son pied gauche se retourne complètement, de sorte que c'est la face dorsale du pied qui repose sur le sol.

Opération le 21 avril 1905 :

Ténotomie du tendon d'Achille; incision externe de 7 centimètres sur la face dorsale du pied; modelage du squelette déjà déformé, abrasion des cartilages; phéno-arthrodèse tibio et médio-tarsienne; attouchement des parties osseuses avivées avec un petit tampon imbibé d'acide phénique pur (acide phénique pur 9 gr., alcool 1 gr., le gramme d'alcool ne servant qu'à liquéfier l'acide phénique, durée une demi-minute). Lavage de l'articulation avec deux litres d'alcool. Respect des parties molles, les parties osseuses seules doivent être touchées par l'acide phénique.

Grand soin pris pour ne pas mettre la peau en contact avec l'acide phénique, ce qui occasionnerait des brûlures. Il suffirait d'ailleurs en pareil cas de largement laver avec l'alcool qui est un antidote de l'acide phénique; quelques points au crin de Florence, un point profond (on suture toujours trop en chirurgie osseuse ou articulaire, et cela est vrai, surtout quand il s'agit de phéno-arthrodèse); une mèche est placée ménageant « une soupape de sécurité » par où pourra s'écouler le léger suintement qui a lieu parfois.

Aucun incident ni pendant ni après l'opération. Pas d'urine noirâtre dénotant une absorption quelconque d'acide phénique. Aucune température. 10 mai : un point de suture au niveau de la soupape. Il n'y a pas eu d'écoulement de liquides ni de déchets pendant la cicatrisation. Le 5 juin : quarante-six jours après l'opération, le pied est déjà solide.

Application d'une petite guêtre en cuir moulé. L'enfant pose normalement le pied à terre, et sa guêtre en cuir moulé, destinée à disparaître d'ailleurs, n'est appliquée temporairement que par sécurité.

Par prudence, cependant, je la maintiens quelques mois. La guêtre étant en cuir mince prend avec le pied place dans la chaussure, ce qui, au point de vue esthétique, ne comporte aucun inconvénient.

Pour donner une idée de la solidité du pied : le 28 juin, le trouvant un peu en hypercorrection, j'exécute les mouvements manuels voulus pour la correction; la solidité est telle que j'ai grand'peine à y parvenir. — 12 août : l'enfant marche seule avec une canne; la marche est complètement modifiée. — 13 septembre : Odette P. boite très peu. Le pied pose normalement, le membre tout entier a large-

Fig. 28-XI. — Avant intervention. — Odette P..., 5 ans, adressée par le Dr Chevrier, de Reims (opérée le 21 avril 1905). Pied gauche varus équin paralytique ballant. Marche défectueuse, à peu près impossible.

Fig. 29-XII. — Après intervention. — Odette P..., 5 ans. Le pied a retrouvé sa forme anatomique; il est solidement fixé dès le 5 juin, 46 jours après l'opération. L'enfant marche d'une façon presque normale.

ment bénéficié du traitement mécanothérapique et du dressage, à tel point que cette enfant marche à peu de chose près normalement.

Or elle est arrivée avec un membre complètement infirme, se traînant mal avec une mécanique bardée de fer et incapable d'avancer sans appareil. (Voir fig. XI, fig. XII, et fig. XLVIII *bis*).

Obs. III. — Quant aux observations de phéno-arthrodèse pour genou ballant paralytique, l'une concerne une jeune fille de dix-neuf ans, Mlle Berthe B..., qui m'avait été adressée par mon confrère, le docteur Gaillot, de Tilly (Meuse).

Paralysie infantile à l'âge de sept mois. Cette malade à dû subir des interventions multiples.

L'une au genou le 10 mai 1905 ; l'autre au niveau du pied le 23 juin 1905. Cette observation, encore trop récente en ce qui concerne le résultat fonctionnel, c'est-à-dire la marche, et qui à ce titre prendra place ailleurs, n'en comporte pas moins un enseignement très utile pour apprécier la valeur de la phéno-arthrodèse.

Actuellement, en effet, si nous n'envisageons que l'intervention qui a porté sur le genou, le résultat est acquis.

Mlle Berthe B... était atteinte d'un genou et d'un pied droits absolument ballants. — Toute la jambe a subi un mouvement de torsion, et de plus se présente ballante comme un battant de cloche. Impossibilité de s'appuyer sur le membre et d'exécuter les mouvements de marche.

Opération du genou le 10 mai 1905. Incision passant sur le côté externe de la rotule, la dépassant en haut et en bas et longue dans son ensemble de 11 centimètres. Cette ligne d'incision (sur laquelle je ne puis m'étendre ici, le développement de ce point de technique ne pouvant trouver place que dans un mémoire sur la phéno-arthrodèse du genou) doit être rigoureusement respectée si l'on veut obtenir une cicatrisation rapide d'abord et ensuite une solidité à toute épreuve, et cela grâce au rôle que je fais jouer à la rotule et aux ligaments sus et sous-rotuliens dans la phéno-arthrodèse du genou.

C'est ainsi que la ligne d'incision placée sur le côté interne de la rotule et par suite sur le côté interne du tibia, ou bien encore l'incision en U ne doivent pas, pour des causes diverses, être adoptées.

Abrasion des cartilages sous forme de larges rondelles avec le ciseau biseauté de mon ostéotome-revolver [1].

Dissection périrotulienne des parties molles recouvrant les bords de la rotule, avivement de la partie articulaire de la rotule, conservation dans la continuité des tendons sus et sous-rotuliens.

Application d'acide phénique pur sur les surfaces avivées : rotuliennes, condyliennes, plateau du tibia ; durée de l'application en tout, une minute. Lavage avec plusieurs litres d'alcool. La bande d'Esmarch, placée avant l'intervention, est maintenue pendant l'application de l'acide phénique ; c'est là une bonne précaution qui permet à l'acide d'agir directement sur les os sans être neutralisé par le sang arrivant en abondance.

Ouvre au bistouri deux soupapes d'échappement de 3 à 4 centimètres, l'une sur le côté interne du genou, l'autre sur le côté externe.

C'est par ces soupapes que se fera le lavage du genou au moment des pansements : d'abord avec de l'alcool pur, puis, quelques jours après, simplement avec une solution de sublimé à 1/2000e. Ces lavages seront plus ou moins fréquents suivant que l'articulation sera ou non le siège de déchets abondants.

1. Ostéotome-revolver destiné à sculpter les extrémités osseuses et les surfaces articulaires, à pratiquer l'évidement, la perforation, la trépanation et la section des os. (*Archives Provinciales de Chirurgie*, 1er janvier 1903.) Application de mon ostéotome-revolver à la chirurgie osseuse et articulaire. (*Congrès international de médecine*, Madrid, 23-30 avril. Séance du 25 avril. Communication à l'Académie de Médecine de Paris, séance du 17 mars 1903.)

Suture immédiate de la ligne d'incision à points séparés au crin de Florence.

Pansement à la gaze stérilisée; mèche dans les incisions internes et externes ménagées pour le drainage. Aucun incident ni pendant ni après l'intervention. Urines normales. Shock opératoire nul, état général excellent, température constamment normale.

Au cinquième jour, la malade ressent quelques douleurs, le pansement révèle l'écoulement de déchets. La température monte à trente-huit degrés le soir et retombe à trente-sept degrés le matin; mais l'état général est bon. J'ai signalé ces légères élévations de température au moment des déchets dans mon premier mémoire [1] et montré qu'elles coïncidaient avec un état général normal, ce qui montre le peu de toxicité du liquide. Un pansement évacuateur fait rentrer tout dans l'ordre.

Lavage de l'articulation avec de l'alcool pur à l'aide d'une seringue à hydrocèle.

Le liquide injecté par la soupape interne s'échappe par la soupape externe.

Le liquide qui s'écoule n'a aucune toxicité; il est analogue à de la sérosité articulaire mêlée d'un peu de sang. Malade gaie, souffrant peu.

Une remarque trouve place ici : Les articulations tibio et médio-tarsiennes étant serrées offrent peu de cavité et donnent lieu à un écoulement insignifiant et parfois nul. L'articulation du genou au contraire représente une vaste poche qui, cruentée et cautérisée par l'acide phénique, peut fournir un suintement abondant. D'où pendant plusieurs jours la nécessité d'assurer l'écoulement des liquides.

Autre remarque : ces déchets qui s'établissent vers le 5e jour peuvent rarement, il est vrai, mais peuvent cependant apparaître plus tard. J'ai nommé ces derniers, déchets tardifs. Dans un cas rapporté dans mon premier mémoire, le 19e jour, la température monte à 39 degrés sans que cependant l'état général fût mauvais, ce qui indiquait le peu de virulence du liquide que nous trouvons le lendemain dans le pansement.

L'expérience m'a appris qu'il s'agissait là, non d'une infection, mais de déchets tardifs, de liquide aseptique si l'on veut, dont la résorption entraînait l'élévation de la température.

J'ai reconnu depuis que cette élévation exagérée de température était due à une faute de technique : Les soupapes avaient été insuffisantes ou on les avait laissées se fermer trop tôt. Qu'il

1. Ankylose chirurgicale des articulations par voie de suppuration aseptique, Phéno-Arthrodèse, *Congrès français de Chirurgie*, 19-24 octobre 1903

y ait écoulement ou non, les soupapes doivent être maintenues pendant 30 jours. Les déchets, tardifs ou non, peuvent donc apparaître du 5e au 20e jour.

Cette élévation sérieuse de température, qu'un seul pansement avec évacuation du liquide avait fait tomber, peut donc être évitée. Les déchets, quand il n'y a pas résorption, ne s'accompagnent pas d'élévation de température, ou s'accompagnent d'une élévation dépassant peu un degré. C'est là un point noir qui se trouve éclairci et dont je n'avais pas l'explication lors de mon premier mémoire.

Dans l'observation actuelle, celle de Mlle Berthe B..., il n'y a plus de déchets dès le 29 mai, soit dix-neuf jours après l'intervention.

Les mèches sont néanmoins maintenues et profondément enfoncées. Les lavages, qui, d'ailleurs, sont depuis longtemps pratiqués avec du sublimé à 1 pour 2000, sont abandonnés. Les pansements, faits d'abord tous les deux jours, sont ensuite espacés.

Le 13 juin, la cicatrisation est parfaite. Le genou ne présente pas trace d'œdème, les soupapes tendent à se fermer. Les mèches sont moins profondes.

14 juin. Trente-quatre jours après l'opération. La direction de la jambe est parfaite, le genou est déjà solide. Je soulève le membre, la jambe demeure en extension.

En résumé, opération bénigne, technique spéciale pour le pansement évitant tout ennui, solidité déjà très notable dès le trente-quatrième jour.

En pareil cas, évidemment, dès le 10e jour par exemple, je remplace la gouttière plâtrée, qui jusqu'ici m'a servi et a été enlevée pour le pansement, par un appareil circulaire sur lequel je pratique deux fenêtres de chaque côté, ce qui permet le pansement. Plus tard, je fais porter pendant quelque temps et par sécurité une gouttière en cuir moulé.

Une autre observation est calquée sur la précédente. Il s'agit d'une fillette de treize ans atteinte de paralysie infantile à l'âge de quatre ans, Madeleine B.... Genou ballant, membre violacé œdématié, froid, dans des conditions de nutrition lamentable.

Opération le 18 mai 1905 (fig. XIII et XIV).

Le troisième et le quatrième jour, élévation de température au voisinage de trente-huit degrés le soir, mais état général bon, malade gaie; urines normales. Aucun incident pendant la cicatrisation. C'est à peine si l'on constate aux pansements un peu de sérosité au niveau des mèches. La cicatrisation peut donc avoir lieu même au genou avec pas ou peu de déchets. Néanmoins, il faut conserver les soupapes jusqu'au trentième jour.

Le genou est déjà solide le 18 juin, c'est-à-dire 30 jours après l'intervention.

III. — Observations concernant des cas de greffes tendineuses associées ou non à des interventions sur le squelette :

Nous passerons maintenant en revue les cas de greffes tendineuses associées ou non à des interventions sur le squelette.

Fig. 30-XIII. — Avant intervention. — Madeleine B..., 13 ans, opérée le 18 mai 1905. Genou droit ballant. Paralysie infantile.

Fig. 31-XIV. — Après intervention. — Madeleine B.... Le genou est solidement fixé dès le 18 juin, c'est-à-dire 30 jours après l'intervention.

a) 23 fois les greffes tendineuses se sont adressées à des difformités du pied.

b) 7 fois les greffes ont porté sur le genou.

c) 4 fois elles ont été employées pour remédier à une lésion du membre supérieur.

a. — Les 23 observations de greffes employées pour remédier à une difformité paralytique du pied se décomposent de la façon suivante :

4 fois, chez un enfant de trente-deux mois, chez un autre de

quatre ans, chez une fillette de sept ans, chez un enfant de sept ans et demi, l'intervention a été la même. Ces cas types, varus équin, pour les trois premiers, varus sans équinisme (les péroniers seuls étant paralysés; fig. XVII et XVIII) pour le quatrième, relèvent de l'intervention suivante, qui m'a donné toute satisfaction : *ténotomie du tendon d'Achille*, ce qui supprime la

Fig. 32-XV. — Avant intervention. — Charles T..., enfant de 32 mois, varus équin paralytique, rétraction du tendon d'Achille. Paralysie ou forte parésie du long péronier latéral, parésie des muscles antérieurs. Opération 6 juillet 1901. Ténotomie du tendon d'Achille. Greffe de la moitié du tendon d'Achille sur le long péronier latéral. Réfection du ligament latéral externe. Resserrement de l'articula-médio-tarsienne.

Fig. 33-XVI. — Après intervention. — Charles T... Correction anatomique et guérison fonctionnelle.

rétraction de ce tendon, cause de l'équinisme et d'une partie du varus, *Greffe de la motié externe de ce tendon sur le long péronier latéral paralysé*, ce qui supprime le varus; la moitié interne du tendon d'Achille est laissée dans le prolongement de ce dernier, elle est destinée à la réfection du tendon. Les muscles antérieurs, seulement parésiés, remis en place par la position normale donnée au pied, reprennent en partie leur valeur avec le traitement secondaire. Ces cas supposent évidemment l'inté-

grité, ou à peu près, des jumeaux qui servent pour remédier à la paralysie des péroniers.

Mais, dans nombre de cas, les lésions de l'appareil musculaire sont plus étendues.

5 fois les muscles antérieurs étaient franchement perdus ou tout au moins parésiés au point de ne plus répondre à l'électricité faradique.

Sur ces 5 observations, 4 fois, la ténotomie du tendon d'Achille, jointe à la greffe de la moitié externe de ce tendon

Fig. 34-XVII. — Avant intervention. — Raymond Hu..., 7 ans 1/2. (Opération le 14 décembre 1904). Varus sans équinisme. Paralysie du long péronier latéral. Pas de ténotomie du tendon d'Achille. Greffe de la moitié externe de ce tendon sur le long péronier latéral. Modelage léger du tarse.

Fig. 35-XVIII. — Après intervention. — Raymond Hu.... Correction anatomique et résultat fonctionnel excellent.

avec le péronier et à une tarsectomie plus ou moins étendue pour rendre au squelette une forme normale, a donné un résultat satisfaisant, non au point de vue des mouvements, mais au point de vue du maintien du pied en bonne position, de sa fixation et par suite de la marche redevenue possible. Une fois (obs. Berthe B...), la direction du pied est bonne mais sa solidité est insuffisante. J'attribue ce fait au relâchement de l'appareil ligamenteux, d'où la nécessité de pratiquer en pareil cas soit une tarsectomie, si elle est nécessaire, soit tout au moins un avivement de la partie externe de l'articulation tibio et médio-tarsienne, dans le but de créer là des tissus fibreux servant de

ligament externe. Cette pratique, employée dans l'observation Madeleine B..., a donné un bon résultat; alors que, dans l'observation Berthe B..., le ligament latéral externe, n'ayant pas été refait par ce procédé, le pied est demeuré peu solide. En pareil cas, il ne faut demander aux greffes que de fixer le pied en position rectifiée, de le tenir à la façon d'une sangle, ce qui permettra une marche meilleure. Bien souvent, en pareil cas, d'ailleurs, on devrait se demander si l'arthrodèse ne doit pas être employée de préférence. Cependant, quand une arthrodèse du genou aura été nécessaire (obs. Berthe B..., Madeleine B...),

Fig. 36-XIX. — Avant opération. — Alexis N.. enfant de 9 ans, opéré le 19 août 1903. Varus équin paralytique à peu près ballant. Section du tendon d'Achille. Greffe de la moitié de ce tendon sur le long péronier latéral. Tarsectomie modelante.



Fig. 37-XX. — Après opération. — Alexis N.... La greffe n'a pas donné de résultat au point de vue des mouvements. Mais le pied est maintenu en bonne position.

on sera heureux d'avoir recours, pour le pied, au procédé de greffe, même dans des conditions défectueuses, pour ne pas avoir un pilon trop « rigide », genou et pied ankylosés. La greffe, même avec toutes ses imperfections, en pareil cas, permettra une marche meilleure que celle donnée par un membre complètement « rigide ».

Le pied varus équin paralytique a encore donné lieu à des interventions variées : à de simples allongements tendineux ou même à de simples ténotomies du tendon d'Achille. Quand le varus équin est dû à une rétraction du tendon d'Achille, les muscles antérieurs, ainsi que les péroniers, demeurant suffisants, la greffe (bien qu'il y ait lieu de faire des réserves pour certains cas) est remplacée par un simple

allongement du tendon d'Achille avec ou sans réfection du

Fig. 38-XXI. — Avant intervention. — Lucie Ro..., 28 ans. (Opération le 2 avril 1903). 2 pieds creux varus équins paralytiques. Ténotomie du tendon d'Achille. Greffe des jumeaux sur le jambier antérieur. Tarsectomie modelante.

ligament latéral externe (procédé par avivement à la curette.

Fig. 39-XXII. — Après intervention. — Lucie Ro.... Bon résultat anatomique et fonctionnel.

Le traitement secondaire aidant, la difformité est corrigée

(obs. Fernande Ham..., fille, neuf ans, pied varus équin paralytique; obs. Léonie Thi..., fille, huit ans, varus équin gauche; obs. Lucie Chev..., varus équin paralytique, obs. Henriette Br..., trois ans, et Solange Sch..., quatre ans, équin paralytique (paralysie spasmodique).

Enfin, dans le cas d'équinisme pur avec conservation en grande partie des muscles antérieurs et latéraux, une simple ténotomie peut suffire : Jules Bau..., cinq ans, paraplégie d'origine

Fig. 40-XXIII. — Avant intervention. — Marcel Boz..., 12 ans, opéré le 22 juillet 1904. Section à ciel ouvert de l'aponévrose plantaire rétractée. Allongement du tendon d'Achille par dédoublement. Ténotomie du plantaire grêle. Ablation de l'astragale. Évidement du scaphoïde, des 3e et 1e cunéiformes. Modelage sur la barre caoutchoutée.

Fig. 41-XXIV. — Après intervention. — Marcel Boz.... Guérison anatomique et fonctionnelle.

traumatique : double ténotomie; Marthe H..., quinze ans, paraplégie spasmodique équinisme pur : à gauche, ténotomie; Yvonne O..., cinq ans, paraplégie spasmodique : double ténotomie; Pierre Gil..., sept ans, pied droit équin : ténotomie; Bruc..., douze ans : ténotomie, tendon d'Achille pour pied gauche équin.

Mais le pied varus équin paralytique peut affecter une variété particulière et devenir en réalité un pied *creux* varus équin paralytique.

Le pied est alors toujours un pied équin, mais plutôt un pied *creux* qu'un pied varus.

J'ai employé plusieurs procédés pour remédier à cette difformité :

Chez une fille de vingt-huit ans, Lucie Ro..., atteinte de deux pieds creux varus équins paralytiques, je pratique : la ténotomie du tendon d'Achille; une greffe des jumeaux sur les jambiers antérieurs; une tarsectomie modelante s'adressant à la conformation vicieuse du squelette.

Chez un enfant de douze ans, Marcel Boz..., qui m'est adressé par le docteur Rousseau, de Thilay, l'aponévrose plantaire étant très

Fig. 42-XXV. — Avant opération. — Suzanne B..., enfant de 11 ans, opérée le 27 mars 1905. Allongement par dédoublement du tendon d'Achille. Tarsectomie parcimonieuse.

Fig. 43-XXVI. — Après opération. — Suzanne B.... Bon résultat anatomique et fonctionnel.

rétractée, je pratique : une section à ciel ouvert de cette aponévrose; un allongement du tendon d'Achille par dédoublement; une ténotomie du plantaire grêle rétracté; ablation de l'astragale; évidement du scaphoïde des troisième et quatrième cunéiformes; modelage sur la barre caoutchoutée[1]. Guérison anatomique et fonctionnelle.

Un pied creux moins compliqué chez une fillette de 11 ans, Suzanne Br..., nécessite un allongement du tendon d'Achille, ainsi qu'une tarsectomie parcimonieuse.

Jusqu'ici il s'est agi de pied creux varus équin.

1. De l'utilité de la barre caoutchoutée pour le modelage des pieds-bots. Description et présentation de l'instrument. Cas traités par ce mode opératoire. (*IVe Congrès de Pædiatrie*, Rouen, avril 1904.)

Une variété plus rare, le pied creux, équin, valgus paralytique, doit retenir notre attention à cause de l'intervention absolument inédite qui m'a permis de remédier à la difformité.

Edgar Gib..., douze ans, opération le 12 août 1903 : deux incisions de 8 à 10 centimètres, l'une interne, l'autre externe passant sur la région dorsale du pied, permettant de ruginer toute la face dorsale du pied sur une longueur de quelques centimètres. Le lambeau ainsi soulevé contient toutes les parties molles, compris les tendons des extenseurs des orteils. On pratique, non pas une simple ostéotomie, mais une

Fig. 44-XXVII. — Avant intervention. — Edgard Gib..., 12 ans, opéré le 12 avril 1903. Pied creux équin valgus paralytique.

Fig. 45-XXVIII. — Après intervention. — Edgard Gib.... Excellent résultat. Correction anatomique et guérison fonctionnelle. L'avant-pied a pu être relevé sur l'arrière-pied. Flexion et extension à peu près normales.

tarsectomie cunéiforme à base supérieure intéressant la voûte plantaire à son point le plus saillant (clé de voûte). L'avant-pied peut dès lors être relevé sur l'arrière-pied, le pied creux disparaissant. Dans le cas particulier, le jambier antérieur était perdu : greffe de tous les extenseurs des orteils, gros orteil compris, sur le jambier antérieur. Procédé spécial, que j'ai créé, et bien souvent employé en diverses circonstances : Les tendons sont saisis en masse à 3 centimètres environ au-dessus de l'interligne articulaire (tibio-tarsienne), c'est-à-dire au point où ils se trouvent groupés ; ils sont amenés sans être sectionnés, par un crochet *ad hoc*, dans une boutonnière pratiquée sur le tendon du jambier antérieur. Ce procédé permet de corriger la lésion du jambier antérieur sans nuire à l'extension des orteils. Ce qui en résulte est

simplement l'extension non plus isolée mais simultanée des orteils, ce qui n'est d'aucun inconvénient au pied.

Cette intervention m'a donné un excellent résultat dans le cas particulier d'Edgar Gib...

Nous venons de parler : *du pied creux varus équin, du pied creux valgus équin*, plus rare.

Nous examinerons maintenant les observations concernant les cas de *valgus sans pied creux*.

Le pied valgus paralytique a ceci de particulier qu'on pourrait l'appeler *équin valgus* ; *équin*, parce que, si le malade soulève le membre, le pied retombe en équin par suite de la paralysie ou de la parésie des muscles antérieurs, équin encore, parce que, au moment où le pied arrive sur le sol, c'est la pointe qui pose la première. *Valgus*, parce que, tout en étant *équin*, le pied est en abduction et tend à se renverser en dehors, le bord externe se soulevant, l'interne s'abaissant. Ceci provient de la paralysie constante du jambier antérieur, que nous retrouvons dans cette variété. Enfin, *valgus* encore, parce que, quand le pied est posé à terre, le poids du corps portant sur le membre, l'équin disparaît, la position en valgus s'accentue. (Le pied ne portant pas sur le sol, c'est au contraire l'équinisme qui frappe l'observateur non prévenu.)

Il est nécessaire de bien reconnaître les variétés de pieds paralytiques, d'analyser les différentes modalités sous lesquelles ils peuvent se présenter, parce que les indications opératoires doivent tenir compte de toutes les variantes même dans un type donné. Il est donc nécessaire, avant d'intervenir, d'avoir un diagnostic très poussé.

J'ai pu retrouver 5 observations de pieds bots valgus équins paralytiques. Voici le résumé de ces observations :

Mlle Louisa Bl..., trente ans, m'est recommandée par son parent, le docteur Blind, de Paris. Pied droit valgus équin à peu près ballant. Les extenseurs des orteils très affaiblis ne sont pas cependant complètement perdus. Le pied est à peu près ballant. L'équinisme est dû à la paralysie des muscles antérieurs, mais, pour ramener le pied en position normale, il sera nécessaire d'allonger le tendon d'Achille (fig. 29 et 30).

24 juillet 1903. Allongement du tendon d'Achille; opération d'Ogston: greffe des extenseurs pris en masse sur le jambier antérieur paralysé.

Revue en avril 1904 : le pied a une forme normale, de ballant il est devenu solide; un certain degré de flexion et d'extension est possible.

Une observation chez une demoiselle de trente-quatre ans, Mlle Louise

Me..., peut se calquer sur la précédente : pied gauche valgus : Ogston, greffe des extenseurs, pris en masse sur jambier.... Le tendon d'Achille n'offrant aucun obstacle à la mise en place du pied, celle-ci n'exige pas d'allongement tendineux.

Observation Amy Pley..., dix ans, pied droit valgus, 6 mars 1905 : Ogston, greffe des extenseurs sur jambier antérieur. Bon résultat anatomique et fonctionnel (fig. XXXI et XXXII).

Observation Louis Fa..., douze ans, valgus paralytique par paralysie du jambier (pied droit), 12 juillet 1905 : Ogston, modelage de l'astra-

Fig. 46-XXIX. — Avant intervention. — Louisa Bl..., 30 ans, opérée le 24 juillet 1903. Valgus équin paralytique à peu près ballant.

Fig. 47-XXX. — Après intervention. — Louisa Bl.... Pied : forme normale. Ballant, il est solide. Un certain degré de flexion et d'extension.

Intervention : — Allongement du tendon d'Achille. Opération d'Ogston. Greffe des extenseurs pris en masse sur le jambier antérieur paralysé.

gale, greffe des extenseurs des orteils et de l'extenseur du gros orteil, le tout pris en masse et greffé sur le jambier antérieur.

Dans les 4 observations précédentes, la technique est, à peu de chose près, la même.

Mais chez un enfant de deux ans, Pierre Han..., j'ai procédé d'une façon différente : Le jambier antérieur ne réagissait pas. Le tendon d'Achille maintenait le pied en équin. — Allongement du tendon d'Achille, Ogston, greffe du long extenseur du pouce sur le jambier antérieur. — Résultat satisfaisant.

Néanmoins je préfère la greffe des extenseurs des orteils et celle de l'extenseur commun du gros orteil, le tout pris en masse

et greffé sur le jambier antérieur. Le pied est ainsi plus solidement maintenu. L'extenseur du gros orteil pris seul me paraît insuffisant pour un pareil effort.

Autre cas : Christiane Gi..., fillette de trois ans. Hémiplégie spasmodique. valgus équin; Ogston, ténotomie du tendon d'Achille, dédoublement de ce tendon, passage de la moitié du tendon à tra-

Fig. 48-XXXI. — Avant intervention. — Amy Pley..., 10 ans, opérée le 6 mars 1905. Valgus paralytique.

Fig. 49-XXXII. — Après intervention. — Amy Pley.... Bon résultat anatomique et fonctionnel.

vers l'espace interosseux, greffe sur le *jambier antérieur parésié*, 25 novembre 1903, bon résultat.

Actuellement, je pratique de préférence la greffe des extenseurs communs et de l'extenseur du gros orteil pris en masse pour aller les suturer sur le jambier antérieur suivant mon procédé de *greffe en fente*. Il est en effet préférable de réparer un extenseur par un extenseur et un fléchisseur par un fléchisseur; or, les extenseurs des orteils et celui du gros orteil sont, comme le jambier antérieur, fléchisseurs du pied. Aucune éducation spéciale n'est en pareil cas nécessaire pour apprendre au muscle greffé à exécuter une nouvelle fonction. Mais cependant, dans le cas où tous les muscles extenseurs des orteils seraient irrémédiablement perdus, le procédé décrit dans l'observation Christiane Gi... offrirait une précieuse ressource.

Donc, en pareil cas : allongement ou non du tendon d'Achille,

suivant les circonstances. Ogston, pour redonner au squelette une forme normale. Greffe des extenseurs communs et de l'extenseur du gros orteil sur le jambier antérieur paralysé ou parésié (procédé de choix). La greffe de l'extenseur du gros orteil seule est insuffisante (obs. Pierre Han...). Si la technique précédente est inexécutable : greffe d'une partie du tendon d'Achille sur le jambier antérieur jointe à un Ogston (obs. Christiane Gi...).

Talus valgus.

Une variété plus rare est caractérisée : par la conservation en grande partie du jambier antérieur, que nous trouvions paralysé ou parésié jusqu'ici ; par la perte totale des jumeaux, qui étaient, dans les observations précédentes, intacts, ou simplement parésiés; par une déformation du squelette amenant la hernie de l'astragale en dedans, l'abaissement de l'extrémité postérieure du calcanéum, qui n'est plus maintenu par le tendon d'Achille; par les extenseurs des orteils conservés ou simplement parésiés.

Donc, la perte du jambier antérieur avec conservation des extenseurs des orteils et des péroniers (ces derniers portant le pied en dehors), avec conservation ou seulement parésie des jumeaux, donne lieu au valgus équin (obs. Amy Pley..., obs. Louisa Bl...).

La perte des jumeaux avec conservation des extenseurs des orteils, conservation ou parésie du jambier antérieur, donne lieu au talus valgus.

L'observation d'une fillette de dix ans, Marcelle Lu..., que j'ai opérée le 15 janvier 1904, répond à ce dernier type.

Ogston : greffe d'une partie du jambier antérieur sur le tendon d'Achille à travers l'espace interosseux, résultat parfait, anatomiquement et fonctionnellement. Cette technique est le type de l'intervention à pratiquer en pareil cas.

Dans les observations précédentes, les péroniers étaient ou conservés ou parésiés seulement.

Une intervention (pour talus) qui n'a donné qu'un résultat passable chez une fillette de neuf ans, Eugénie Mal..., opérée le 9 décembre 1901, alors que ma technique n'était pas encore réglée, a été pratiquée de la façon suivante : laissant le tendon d'Achille inséré sur le calcanéum, j'ai taillé une valve externe dans ce tendon, valve prenant elle-même son insertion sur le calcanéum, et suis venu greffer son extrémité supérieure dans une fente pratiquée sur le court péronier latéral, espérant ainsi soulever

l'extrémité supérieure du calcanéum. Je préfère la greffe d'une partie du jambier antérieur sur le tendon d'Achille quand cela est possible.

Nous en aurons terminé avec les interventions sur le pied paralytique quand nous aurons parlé des larges *tarsectomies* parfois nécessaires.

Les lésions musculaires passent alors au second plan, les lésions du squelette étant telles que le maximum de l'interven-

Fig. 50-XXXIII. — Avant intervention. — Émile Nol..., 21 ans, opéré le 18 octobre 1902. Pied varus équin paralytique très difforme.

Fig. 51-XXXIV. — Après intervention. — Émile Nol.... Bon résultat, tout au moins comme position et direction du pied et comme marche.

tion doit porter sur lui. Une large tarsectomie a alors un double but :

1° Rétablir la forme du pied; 2° donner au pied une solidité plus grande par suite de la rétraction des tissus au moment de leur réparation et de leur cicatrisation : aussi, plus la difformité sera grande, plus large sera la tarsectomie, plus solide sera le pied après cicatrisation. Enfin, j'ai vu des muscles non totalement perdus, bien que les lésions du squelette soient considérables. On doit donc juger si la tarsectomie seule est capable de corriger la difformité ou si l'on doit lui adjoindre une greffe.

Observations. — Emile Nol..., vingt-quatre ans, paralysie infantile, muscles antérieurs non totalement perdus; pied varus équin à sque-

lette très difforme : tarsectomie externe, astragalectomie totale par morcellement. 18 octobre 1902 (bon résultat).

Paul Caq..., vingt-neuf ans, adressé par le Docteur Bucquet, de Ville-sur-Tourbe. Hémiplégie spasmodique, lésion considérable du squelette, l'avant-pied est plié sur l'arrière-pied, le sujet marchant totalement sur le dos du pied. Large tarsectomie externe; astragale enlevé, sauf sa portion articulaire; ténotomie de l'aponévrose plantaire, de façon à pouvoir « déplisser » le pied. (Opération 23 mars 1904.) Le 20 juin, le pied tient solidement et se présente en position hypercorrigée.

Lucie Ro..., fille, vingt-huit ans, paralysie infantile à l'âge de

Fig. 52-XXXV. — Avant intervention. — Paul Caq.... 29 ans, adressé par le Dr Bucquet, de Ville-sur-Tourbe. Opération le 11 mai 1904.

Fig. 53-XXXVI. — Après intervention. — Paul Caq.... Bon résultat. Correction anatomique du pied malgré la gravité des lésions. Flexion et extension à peu près normales.

trois ans. Deux pieds creux varus équins. Large tarsectomie unie à la greffe des jumeaux sur le jambier antérieur. (Observation déjà mentionnée dans le chapitre des greffes tendineuses pour pied creux.)

Nous avons terminé avec les interventions nécessitées par les lésions du pied paralytique et nous arrivons à l'étude des greffes tendineuses au niveau du genou.

b. — Greffes au niveau du genou :

Les observations que j'ai pu recueillir sont de valeur bien différente : les unes ont servi à créer peu à peu mon procédé actuel, et, par conséquent, ne peuvent être considérées que comme des observations de transition, apportant chacune leur

contribution à la recherche des indications opératoires telles que je les comprends, et à la réalisation de mon procédé opératoire actuel; mais elles ne peuvent, en aucune façon, être comparées aux observations chez lesquelles ce procédé, mis au point, a pu être appliqué.

La première série comprend quatre observations, donnant cinq interventions, une malade ayant subi une intervention au niveau du membre droit, et une autre au niveau du membre gauche. Les interventions ont consisté, soit dans la greffe du couturier et du biceps sur le tendon du quadriceps fémoral, soit dans la greffe du couturier seul sur le quadriceps. Chacune de ces premières interventions nous a apporté la certitude que le genou acquérait un certain degré de mouvement et surtout une solidité qu'il n'avait pas pendant la marche. La greffe permettait la possibilité de fixer le membre pendant la station debout, et d'en faire un pilon assez solide pour permettre la marche, impossible jusqu'alors, et cela avec ou sans le secours d'un léger appareil, articulé ou non, appareil qui, avant intervention, n'aurait pu suffire.

Nous sommes arrivé à cette conclusion qu'il faut rapprocher l'insertion « des greffons » le plus possible du tendon sous-rotulien; l'insertion sur le tendon sus-rotulien, affaibli, allongé par la position habituelle du membre, mal nourri en outre, est un procédé défectueux.

D'autre part, pour maintenir la rotule en position normale, il faut la maintenir de droite et de gauche, et non d'un seul côté, ce qui amènerait un certain degré de luxation en dedans ou en dehors et une déviation du genou (obs. Alexis N..., certain degré de luxation de la rotule en dedans).

D'où la création de mon procédé de greffe en « sangle », que je vous décrirai à propos des deux observations suivantes qui renferment la mise au point de ma technique actuelle.

En présence d'un genou ballant, il faut évidemment se rendre compte de la valeur des muscles de celle des ligaments et de la capsule. Si la greffe est impossible, on se décidera pour la fixation du membre en bonne position par une ankylose voulue. Je me suis longuement étendu sur ce sujet à propos de mon procédé de phéno-arthrodèse, et je n'y reviens pas.

Le procédé de greffe en sangle devient possible si le couturier et le biceps sont intacts, ou même simplement parésiés.

Le couturier est désinséré au niveau de la patte d'oie, disséqué sur une certaine longueur; le biceps est désinséré sur la tête du péroné, disséqué également sur une certaine longueur, et l'un et l'autre sont amenés sur la rotule. Je pratique à droite et

à gauche, au niveau du bord supérieur de la rotule, sur la face antérieure, une boutonnière créée en soulevant le périoste à ce niveau avec la rugine. Le couturier est passé dans la boutonnière interne, le biceps dans la boutonnière externe. Couturier et biceps sont amenés au-dessous de la rotule; ils l'entourent à la façon d'une sangle et la maintiennent dans le demi-cercle formé par eux.

Ils viennent enfin passer chacun dans une boutonnière située sur le côté interne et externe du tendon sous-rotulien.

Couturier et biceps sont fixés par des points à la soie, au niveau

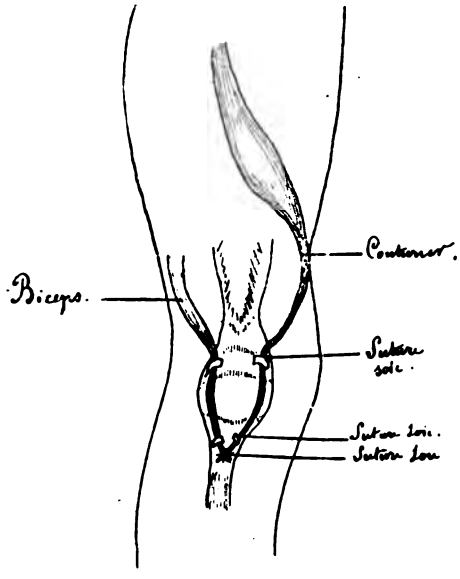

Fig. 54-XXXVII. — Schéma (greffe en sangle).

des boutonnières pratiquées sur la rotule ainsi qu'au niveau de celles pratiquées sur le tendon sous-rotulien. La rotule est ainsi bien maintenue, entre une sangle qui l'entoure en passant sur son bord inférieur, sangle elle-même solidement fixée à la rotule et au tendon sous-rotulien. La contraction de cette sangle aura pour effet, non seulement d'attirer le tendon sous-rotulien en haut, mais également d'attirer la rotule et de la fixer sur les condyles, dans l'espace intercondylien.

J'ai appliqué ce procédé sur une fillette de dix ans, Marcelle Lu..., dont il a déjà été question à propos des interventions sur le pied.

Je pratique la greffe en sangle super- et sous-rotulienne, avec un

couturier défectueux et un biceps en bon état. Je suis donc dans des conditions à peine moyennes pour obtenir un résultat satisfaisant, un seul des greffons étant normal. L'intervention a lieu le 30 mai 1904. Deux mois après l'intervention du genou, un mois après l'intervention sur le pied (greffe et Ogston pour la correction d'un talus valgus), je commence le traitement secondaire, mécanothérapie, massage, électri-

Fig. 55-XXXVIII. — Avant intervention. — Marcelle Lu..., 10 ans, opérée le 30 mai 1904. Le genou est ballant. On voit la malade plaçant la main droite sur le genou pour le fixer et maintenir l'équilibre. Dans ces conditions, la marche est à peu près impossible.

Fig. 56-XXXIX. — Après intervention. — Marcelle Lu.... La greffe ne permet pas de grands mouvements de flexion et d'extension, mais elle fixe le membre en bonne position et permet d'exécuter correctement le mouvement de la marche.

cité, dressage, appareils de prothèse articulés avec et sans muscles artificiels, puis dressage du membre libre.

Le 12 novembre 1904. L'enfant debout, je lui commande de raidir son membre inférieur droit; la rotule se fixe, le membre se raidit et fournit un pilon suffisamment solide pour permettre la marche d'une façon satisfaisante, alors qu'avant intervention, le genou complètement ballant refusait tout service.

L'enfant fait une chute; l'amélioration subit un temps d'arrêt. Le traitement est continué plusieurs mois.

Le 29 avril 1905. Marcelle Lu... a abandonné tout appareil. Les mouvements du genou n'ont pas grande amplitude, sans doute, l'enfant peut

cependant, en soulevant le membre, exécuter un certain degré d'extension mais elle peut surtout raidir le membre quand il pose à terre et lui faire supporter le poids du corps. En outre, la greffe permet d'exécuter correctement le mouvement de marche, qui, d'ailleurs, demande des mouvements de peu d'amplitude au niveau du genou. Le membre droit se soulève, se porte correctement en avant, se raidit, supporte le poids du corps, et permet au membre gauche de se porter en avant.

Dans un cas où l'appareil musculaire de la hanche et celui du genou seront moins défectueux qu'ils ne le sont ici, dans le cas où le quadriceps seul sera le siège de la lésion, il est incontes-

Fig. 37-XL. — Avant intervention. — Gaston Th..., 11 ans, opéré le 29 mai 1903. Main bote palmaire paralytique. Le malade est incapable de se servir utilement de sa main. Greffe du grand palmaire sur le premier radial.

table que la greffe du couturier et du biceps, pratiquée comme je viens de l'indiquer, permettra de suppléer au muscle paralysé dans une plus forte mesure.

Je viens d'opérer dans ces conditions un enfant de Bône, Louis Fa..., âgé de douze ans, opéré le 31 mai 1905. Cet enfant est actuellement en cours de traitement; il peut déjà exécuter un certain degré d'extension de la jambe grâce à ses greffes.

Nous avons examiné nos observations concernant les greffes tendineuses au niveau du membre inférieur, il nous reste à examiner les observations qui ont rapport aux greffes pratiquées au niveau du membre supérieur.

c. — Greffes au niveau du membre supérieur.

Nous passerons en revue quatre observations. La première

nous est connue, je l'ai publiée dans les comptes rendus du Congrès de 1903[1].

Il s'agissait d'une main bote palmaire paralytique avec une impotence fonctionnelle absolue chez un enfant de quatorze ans.

La greffe du grand palmaire sur le premier radial a corrigé la difformité anatomique et redonné à la main la plus grande partie de sa valeur fonctionnelle. Je renvoie pour les détails de l'intervention à mon premier mémoire.

Cette intervention, répétée deux fois, avec pareil succès, chez

Fig. 58-XLI. — Après intervention. — Gaston Th..., 14 ans, opéré le 29 mai 1903. Correction anatomique du membre et guérison fonctionnelle. Le malade tient un verre

un homme de vingt-neuf ans, opéré le 11 mai 1904 (hémiplégie spasmodique). (Paul Caq..., observation déjà citée au chapitre Tarsectomie; fig. XLII et XLIII).

Tout récemment, j'ai encore eu occasion d'exécuter la même intervention chez une fillette de sept ans, Lucie Che..., nièce de l'un de nos confrères, M. le Dr Berthelot, de Pontarlier (fig. XLIV et XLV).

Cette enfant, atteinte d'hémiplégie spasmodique, était dans l'impossibilité de saisir quoi que ce soit avec sa main droite. Main bote palmaire paralytique. L'effort accentuait la position vicieuse de la main, au lieu de favoriser la préhension des objets. L'intervention, pour ces deux dernières opérations, a été légèrement modifiée.

1. Main bote paralytique. Correction orthopédique du membre et guérison fonctionnelle par une palmairo-radialorraphie. Greffe en fente avec transfixion du tendon paralysé par un tendon ou une partie d'un tendon appartenant à un muscle normal. (*XVIe Congrès français de Chirurgie*, Paris, 19 au 24 octobre 1903. Séance du 24 octobre 1903.)

Observation Paul Caq... La greffe a porté sur le deuxième et le premier radial.

Observation Lucie Che... La greffe du grand palmaire sur le premier radial a été complétée par un allongement par dédoublement du cubital antérieur, ainsi que par un allongement du petit palmaire.

Résultat : l'enfant saisit les objets, les porte à la bouche, se sert en

Fig. 59-XLII. — Avant intervention. — Paul Caq..., 29 ans, opéré le 11 mai 1904. Le malade est incaple de se servir utilement de sa main. Main bote palmaire paralytique.

Fig. 60-XLIII. — Après intervention. — Paul Caq.... Correction anatomique et guérison fonctionnelle. Le malade actuellement se sert utilement de sa main.

un mot de sa main d'une façon à peu près normale, et acquiert chaque jour une habileté plus grande.

Je signalerai encore un essai de réfection du deltoïde par le trapèze : une observation de phéno-arthrodèse de l'épaule. Ces deux interventions ont apporté l'une et l'autre une grande amélioration à la situation de ces deux sujets, atteints d'épaule ballante paralytique. Mais mon expérience actuelle me permet d'espérer une technique meilleure dans un avenir prochain. Les interventions pour épaule ballante paralytique sont en effet actuellement à l'étude dans notre service de Clinique.

Je signalerai encore deux observations, s'adressant à des

difformités des membres que j'appelerai d'ordre médical, c'est-à-dire chez des malades dont la difformité est due à une maladie du système cérébro-spinal autre que la poliomyélite antérieure, ou bien encore la paralysie spasmodique dont nous nous sommes occupés dans les chapitres précédents. En pareil cas, si l'affection centrale progresse, il est évidemment inutile d'intervenir. Si l'on remarque un temps d'arrêt, et qu'on le juge suffisant, en

1-XLIV. — Lucie Che..., 7 ans, opérée le 5 juillet 1905. Main bote paralytique. Impossible de tenir les objets. L'effort accentue la position vicieuse de la main au lieu de favoriser la préhension des objets.

Fig. 62-XLV. — Après intervention. — Lucie Che.... Correction anatomique. Résultat fonctionnel. L'enfant saisit un objet, le porte facilement à la bouche. Acquiert chaque jour une habileté plus grande de la main.

intervenant, on ne compromettra rien, et l'on permettra à des malheureux de se servir de leurs membres, alors qu'aucune médication n'était capable d'obtenir ce résultat.

Une observation s'adresse à un adulte, M. H..., ancien spécifique. Le traitement, aussi intensif soit-il, ne pouvait vaincre une contracture des jumeaux, contracture telle que les deux pieds portaient à terre, en ne posant que sur le gros orteil, d'où impossibilité absolue de tenir l'équilibre et de marcher. La ténotomie du tendon d'Achille, la greffe d'une partie de ce tendon sur le jambier antérieur a servi à rétablir l'équilibre, non

pas que la marche soit parfaite, tout le système musculaire du membre inférieur étant plus ou moins atteint; mais le maximum des lésions se trouve supprimé, d'où une marche relativement facile.

Or, ce malheureux avait demandé pareille amélioration à des

Fig. 63-XLVI. — Avant intervention. — Amy Pley..., de Java, 10 ans, adressée par le Dr Vermeulen, de Paris (Observation citée à propos de la phéno-arthrodèse et à propos des greffes). Paralysie infantile. Cul-de-jatte. Pied gauche varus ballant. Pied droit valgus. Parésie du quadriceps des deux côtés. La marche est impossible. L'enfant se traîne à terre.

médications qui duraient depuis des années, et à des saisons nombreuses de villes d'eau.

Une autre observation concerne une fille de dix-sept ans. Les lésions les plus considérables nécessitent une tarsectomie et une greffe d'une partie du tendon d'Achille sur le long péronier latéral.

Cette enfant arrive à ma clinique portée à bras, incapable de faire un pas. Après correction de son double pied-bot varus équin, elle peut aller, venir, prudemment sans doute, en s'aidant même d'une canne, mais enfin c'est encore là une amélioration qu'aucun traitement médical n'avait pu obtenir. J'en conclus donc qu'il y a lieu de poursuivre l'étude de ces cas difficiles, et de joindre, en pareil cas, l'intervention chirurgicale à une médication appropriée pour l'affection première.

Dans l'analyse que nous venons de faire des 50 observations que je vous ai apportées, il ressort évidemment combien les interventions orthopédiques chirurgicales peuvent améliorer et

parfois guérir des cas dits incurables. Mais il est nécessaire de passer une sorte de revue iconographique des résultats obtenus. C'est pour cela que je vous ai apporté et montré pendant ma

Fig. 64-XLVII. — Après intervention. — Amy Pley..., 10 ans. Guérison anatomique et fonctionnelle. L'enfant marche sans le secours d'appareils.

description une série de photographies prises avant et après intervention, et qui contient un type de chacune des variétés de difformités que je viens d'étudier devant vous.

IV. — Série de clichés pris en pied permettant de voir dans son ensemble le résultat anatomique et d'induire le résultat fonctionnel.

Mais encore est-il nécessaire d'attirer l'attention sur la série de clichés que voici, où je n'ai groupé que de « gros » infirmes avant et après intervention, quelles que soient l'intervention ou les interventions pratiquées. Ces photographies, prises en pied, permettent de voir le résultat anatomique et d'induire le résultat fonctionnel (figures : XLVI-XLVII, — XLVIII-XLVIII *bis*-XLIX, — L-LI, — LII-LIII, — LIV-LV, — LVI-LVII, — LVIII-LIX, — LX-LXI, — LXII-LXIII).

J'ai voulu, dans le présent Mémoire, embrasser dans une

étude d'ensemble la diversité des interventions que j'ai l'habitude de pratiquer pour les difformités d'origine paralytique, et montrer quels sont leurs résultats, résultats qui justifient pleinement la chirurgie que je préconise.

Mais il est évident que chacune des interventions mentionnées mérite une étude à part que nous ne pouvons faire ici, étude

Fig. 65-XLVIII. — Avant intervention. — Odette P..., 5 ans, adressée par le Dr Chevrier. Paralysie infantile. Pied varus équin bailant. Sans appareils la marche est à peu près impossible. L'enfant bat des ailes et tombe. Le pied gauche se retourne complètement, de sorte que la face dorsale du pied pose sur le sol. Opération 21 avril 1905. Phéno-arthrodèse

étayée sur des observations rapportées dans tous leurs détails.

L'accord se fera au moment où les interventions, se multipliant dans les mêmes conditions, chacun pourra discuter en toute justice ses résultats.

A l'heure actuelle, pour ne prendre que les greffes tendineuses, par exemple, il faut d'abord régler chaque intervention pour un cas déterminé; ne demander surtout à une greffe que ce qu'elle peut donner. Aider son action par une intervention sur le squelette, remettre la machine en état d'abord, et ne s'occuper de mettre le moteur en place, c'est-à-dire le muscle, que quand le « châssis » est réparé.

Mes observations dénotent combien, avant d'intervenir, on doit tenir compte de tous les facteurs. Ce qui résulte de leur

lecture, c'est la multiplicité des interventions pour un cas donné, cas nouveau pour chaque sujet : un allongement tendineux s'unit à une greffe, se combine avec une résection, une ostéotomie, un modelage articulaire manuel ou non. Le résultat dépend, non pas seulement de la greffe, mais de l'ensemble des interventions exécutées, ce qui comporte, en pratique, une grande habitude dans le choix des moyens à appliquer. Dès lors,

Fig. 65 *bis*-XLVIII *bis*. — Avant intervention. — Odette P..., 5 ans, a porté sans succès cet appareil avec lequel elle marche d'ailleurs d'une façon très défectueuse.

Fig. 66-XLIX. — Après intervention. — Correction anatomique du pied qui est solidement fixé en position normale. Le traitement secondaire et le dressage ont amené la guérison fonctionnelle concernant la marche. Celle-ci est à très peu de chose près normale.

si la greffe tendineuse, par exemple, n'est pas exécutée dans ces conditions, est-il raisonnable de lui demander tout l'effort? C'est là cependant l'exigence de beaucoup d'opérateurs.

Un muscle greffé peut-il rétablir un mouvement perdu? Sans aucun doute, j'en possède des exemples dans mes observations. Est-il besoin, d'autre part, de rappeler l'observation de Bouglé dans un cas de section du long extenseur du pouce, il sutura le bout périphérique de ce tendon au premier radial externe pendant que le bout périphérique du court extenseur sectionné également était suturé avec le tendon de l'abducteur. L'exten-

sion du pouce fut ainsi rétablie. Qu'il s'agisse ici de traumatisme, soit, mais n'est-ce pas là une expérience qui montre qu'un muscle peut suppléer un autre muscle. Dans le cas particulier, en effet, les mouvements étaient rétablis six semaines après intervention [1]. Cette observation ne renferme-t-elle pas une véritable expérience de physiologie, expérience qui résoud la question?

Fig. 67-L. — Avant opération. — Charles T..., 32 mois, opéré 6 juillet 1901. Varus équin paralytique. L'enfant marche d'une façon très défectueuse et fauche en marchant. Ténotomie du tendon d'Achille. Greffe de la moitié du tendon d'Achille sur le long péronier latéral.

Fig. 68-LI. — Après opération. — Charles T... revu à l'âge de 7 ans. Le pied est corrigé et même hypercorrigé. L'enfant exécute les différents mouvements du pied, et la marche est à peu près correcte.

Mais, dans la pratique, les lésions sont telles, leur multiplicité est si réelle, qu'il faut souvent demander aux greffes de jouer un rôle de sangle vivante, donnant quelques mouvements de peu d'amplitude, peut-être, mais surtout corrigeant une déviation, par exemple : l'équinisme ou le varus au pied; permettant au genou non pas de grands mouvements mais la fixation du membre pendant la marche, la possibilité d'exécuter les mouve-

1. Bouglé, *Médecine moderne*, 6 mars 1901.

ments de marche, de porter à peu près correctement le membre en avant. Ce sont des résultats que nul traitement médical ne peut donner, qui corrigent la difformité du membre et donnent une partie du mouvement perdu.

Les résultats meilleurs ne peuvent s'espérer que dans des cas

Fig. 69-LII. — Avant opération. — Henriette B..., 3 ans 1/2. Paralysie spasmodique. L'enfant est incapable de se tenir debout et se traîne à terre. Toutes les médications employées n'ont amené aucun résultat. Opération le 5 juillet 1904. Allongement du tendon d'Achille. Le 29 juillet, ténotomie des adducteurs.

Fig. 70-LIII. — Après opération. — Henriette B.... 3 ans 1/2. La position des pieds est normale. Le traitement secondaire et le dressage sont parvenus à permettre la marche à peu près normale.

particuliers avec lésions limitées et intégrité des muscles qui servent de greffon.

Donc, ne pas demander aux greffes ni aux interventions orthopédiques chirurgicales destinées à remédier aux difformités d'ordre paralytique plus qu'elles ne peuvent donner, les résultats tels qu'ils sont, étant déjà très beaux, vu la gravité des lésions à combattre.

S'il s'agit de greffe, obéir aux deux principes suivants, qui sont une cause d'échecs pour la plupart des opérateurs qui ne

les observent pas : 1° greffer en tension ; 2° greffer solidement.

Il faut que les tendons transplantés le soient sous une forte tension : sectionnez, par exemple, le biceps. Les bouts sectionnés s'écarteront de cinq centimètres, ce qui vous indique la tension sous laquelle ce muscle existe dans sa continuité. Pour qu'un muscle puisse se contracter, il faut donc qu'il soit sous une tension assez forte, sinon ces contractions portent à faux,

Fig. 71-LIV. — Avant opération. — Marthe H..., 15 ans. Paralysie spasmodique (Maladie de Little). La malade m'est amenée dans une petite voiture, la marche est impossible. Opérations : Ténotomies et greffes (10 juillet 1901). Allongement des adducteurs, 13 novembre 1901.

le muscle cesse de se contracter, s'atrophie. Combien de greffes tendineuses ont été jugées inutiles, simplement parce que ce point de technique n'a pas été observé.

Enfin, il faut greffer solidement! Je n'ai aucune confiance dans la greffe de deux tendons accolés l'un à l'autre et qui peuvent glisser.

La greffe en fente par transfixion fait pénétrer le greffon dans le tendon greffé, le rive, comme je l'ai expliqué, sur ce tendon [1] et présente une solidité à toute épreuve.

1. Main bote paralytique. Correction orthopédique du membre et guérison fonctionnelle par une palmairo-radialorraphie. Greffe en fente avec trans-

Observer ces deux points de technique est chose essentielle pour obtenir un résultat satisfaisant.

Enfin, ne pas perdre de vue qu'en orthopédie chirurgicale, quand l'intervention est pratiquée, la moitié de la besogne est seulement achevée.

Le « mécanisme » rétabli, il reste à en faire marcher les différents rouages et à les habituer à une marche régulière.

Fig. 72-LV. — Après intervention. — Marthe H..., 15 ans. Correction anatomique. La marche, bien que légèrement saccadée, est à peu près normale. L'enfant peut faire couramment plusieurs kilomètres sans le secours d'aucun appareil.

Or ne perdons pas de vue que, si l'organe est réparé, la fonction ne dépend pas uniquement de lui, mais également du système nerveux central qui, aussi bien que le membre, a besoin d'être rééduqué.

Les muscles, les articulations, les membres, ai-je l'habitude de répéter dans chacun de mes mémoires, qui ont fonctionné défectueusement ou sont demeurés inertes pendant des années,

fixion du tendon paralysé par un tendon ou une partie d'un tendon appartenant à un muscle normal. (*XVI*e *Congrès de Chirurgie*, Paris, 19 au 24 octobre 1903. Séance du 24 octobre 1903.)

manquent de vivacité. Le malade n'a plus l'aptitude cérébrale nécessaire aux mouvements, parfois compliqués, que nécessite une marche correcte. Il y a entre les mouvements musculaires et les centres nerveux des rapports intimes tels, que la suppression ou le fonctionnement défectueux du travail musculaire de

Fig. 73-LVI. — Avant intervention. — Émile Nol..., 24 ans. Opéré le 18 octobre 1902. Pied varus équin paralytique *très difforme*. La marche est à peu près impossible, le malade déjette tout le corps et maintient à peine son équilibre. Opération : Astragalectomie totale par morcellement.

Fig. 74-LVII. — Après intervention. — Émile Nol..., 24 ans. Le pied a été fixé en position rectifiée. La marche est à peu près normale. Le malade peut faire plusieurs kilomètres.

certains membres entraîne l'atrophie de certaines parties du cerveau.

L'aptitude cérébrale à la marche ou à la préhension des objets pourra d'autant mieux être rétablie que le système nerveux jouit d'une extraordinaire plasticité et que ses diverses parties ont une tendance naturelle à se suppléer et à se compenser.

« Le principe de la rééducation motrice qui s'applique à activer, à provoquer, à diriger, à perfectionner ce mécanisme naturel est donc parfaitement légitime. »

Je suis complètement d'accord avec Contet, quand il dit, dans son excellent opuscule sur les méthodes de rééducation, que les méthodes de rééducation reposent sur ce fait d'observation que les images cérébrales ont un pouvoir moteur, et inversement « que les attitudes sont susceptibles de réveiller, dans certaines conditions, les images correspondantes ».

Fig. 75-LVIII. — Avant intervention. — Paul Caq.... Hémiplégie spasmodique gauche. Main bote paralytique. Difformité considérable du pied. La marche devient chaque jour plus difficile.

Fig. 76-LIX. — Après intervention. — Paul Caq..., 29 ans. Correction anatomique de la main et du pied. Guérison fonctionnelle. La marche est devenue possible ainsi que les mouvements de préhension.

C'est plaisir, pour un chirurgien, de se rencontrer sur un terrain commun avec Brissaud et Meige, dans leur mémoire sur : La Discipline psycho-motrice (in *Archives générales de médecine*, 1903); Faure : Rééducation dans le traitement des troubles du mouvement; Faure et Frenkel : Le traitement de l'ataxie par la rééducation; Raymond : Le traitement de l'incoordination motrice du tabes par la rééducation des muscles.

Ce sont des principes analogues qui m'ont guidé dans ce que j'ai appelé[1] « le dressage méthodique en chirurgie orthopédique ».

Les conditions dans lesquelles nous nous trouvons après la

Fig. 77-LX. — Avant intervention. — Marcelle Lu..., 10 ans. Paralysie infantile (paralysie du quadriceps). L'enfant portait un appareil tenant le pied, la jambe et le bassin. La marche est impossible sans appareil, l'enfant sautille et place la main sur le genou pour fixer le membre. Greffe en sangle du biceps et du couturier sur la rotule et le tendon sous-rotulien (procédé personnel). Pied droit talus valgus : Ogston et greffe d'une partie du jambier antérieur sur le tendon d'Achille.

Fig. 78-LXI. — Après intervention. — Marcelle Lu..., 10 ans, peut exécuter les mouvements de marche. La greffe permet à la rotule de se fixer pendant la marche et au membre de se raidir de façon à pouvoir supporter le poids du corps. Quant au pied, guérison anatomique et fonctionnelle.

« réparation » chirurgicale d'une difformité d'origine paralytique ne sont pas exactement les mêmes que celles qui concernent un

1. Opération d'Ogston pour pied plat valgus douloureux invétéré. Confection d'une bottine plâtrée avec semelle en staffe. — Utilité du traitement secondaire mécanothérapique et du dressage méthodique à la marche (*XV*e *Congrès français de Chirurgie*. Séance du 25 octobre 1902.)

malade frappé d'ataxie, par exemple. Cela est vrai, mais combien grande est l'analogie?

Ici encore, l'éducation des muscles du malade se fait sous la direction et par l'intermédiaire de l'encéphale. Elle suppose alors intactes les fonctions encéphaliques, conscience et volonté,

Fig. 79-LXII. — Avant intervention. — Gaston Th..., 14 ans. Maladie de Little. Paralysie spasmodique. Pied droit varus équin paralytique. Opéré le 29 mai 1903. Allongement du tendon d'Achille. Tarsectomie. Main bote palmaire paralytique : greffe du grand palmaire sur le 1er radial (procédé personnel).

qui président à cette éducation. Il ne faut donc pas que le malade présente des troubles intellectuels importants, et la rapidité des progrès est proportionnelle à la force d'attention et de persévérance qu'il présente.

Les résultats seront d'autant meilleurs que le sujet sera placé dans de meilleures conditions de réussite.

N'est-ce pas le cas de faire pour lui ce que tous les maîtres de la clinique nerveuse préconisent pour les enfants arriérés. La maison spéciale, tant décriée par quelques-uns, simplement parce que les circonstances ne leur permettent pas d'en user, s'impose si on veut aboutir à un bon résultat. Ce traitement, qui demande une attention de tous les instants, une persévérance à toute épreuve, une patience inlassable et un ascendant incontestable sur le malade, ne peut être donné dans les familles.

Les habitudes du malade, son milieu, son entourage, la vue

Fig. 90-LXIII. — Après intervention. — Gaston Th..., 14 ans. Correction anatomique et guérison fonctionnelle satisfaisantes. La marche et la préhension des objets s'exécutent assez facilement. Avant intervention, la marche était très pénible, la préhension des objets était impossible.

des objets qui lui sont familiers, tout rappelle au malade l'infirmité ancienne et le fonctionnement défectueux du membre atteint. Ce sont là vérités plus grandes encore quand il s'agit d'enfants.

Ainsi donc, s'il est souvent illogique de vouloir guérir une déviation paralytique par un traitement quelconque, sans intervention chirurgicale, aussi illogique est-il de négliger ce traitement secondaire après intervention. A l'heure actuelle, les malades atteints de déviations d'origine paralytique se trouvent

dans cette situation bizarre : on les traite beaucoup trop longtemps avant d'intervenir chirurgicalement, et quand « le mécanisme est remis en place », on cesse beaucoup trop tôt le traitement. Le massage, la mécanothérapie, le dressage, souvent impuissants avant intervention, deviennent indispensables après opération. La mécanothérapie assouplit les articulations, répare l'appareil musculaire. Je n'ai pas ici le loisir de décrire chacun des appareils que nous employons en pareil cas. La mécanothérapie aide le dressage, mais ce n'est pas là le dressage proprement dit, tel que nous le concevons et l'avons appliqué à l'orthopédie chirurgicale.

Il est bon de commencer les exercices « passivement », dans les cas graves, « de façon à réveiller la perception des sensations correspondant aux attitudes segmentaires (sensations de déplacement du membre, de nature des muscles contractés et de leur degré de contraction, de changements, de rapports des surfaces articulaires...), toutes sensations qui, nous le savons, servent à la volonté de base pour adapter à un but déterminé les impulsions qu'elle projette sur les appareils contractiles de la périphérie.

« Ensuite on consolidera cette éducation et, en outre, on éveillera les impulsions motrices elles-mêmes, en faisant exécuter les mêmes exercices *activement* par le malade, d'abord par imitation, pendant qu'on les effectuera devant lui, puis de mémoire.

« Enfin, on aura soin de ne changer d'exercice pour passer à un autre que lorsque le précédent aura pu être accompli au commandement, sans hésitation et avec une correction suffisante. »

Un point essentiel, c'est de respecter la progression, progression dans le traitement mécanothérapique (ici la chose est facile grâce aux appareils gradués mathématiquement), progression dans le port des appareils orthopédiques temporaires, parfois nécessaires au début du traitement (par exemple : botte rigide, puis botte articulée avec muscles artificiels, botte articulée sans muscle, puis enfin suppression de l'appareil). Progression dans le dressage proprement dit, dressage qui ne doit pas se contenter de pratiques étroitement codifiées et systématisées, mais, au contraire, se mouler en quelque sorte sur chaque cas particulier; de là l'impossibilité de donner une formule complète invariable des exercices à employer.

Pour comprendre toute la valeur de ce mot « progression », il faut avoir fréquenté les dresseurs de profession.

Au moment où je me suis appliqué à mettre au point cette

question du traitement secondaire post-opératoire en chirurgie orthopédique, je ne me suis pas imbus seulement des idées des neurologistes dont je viens à dessein, dans le présent chapitre, de reproduire les termes et les phrases, mais j'ai voulu aussi percer le mystère des dresseurs de profession. Dois-je l'avouer? En dressant des bêtes, j'ai mieux appris à dresser des hommes. La progression, tout le secret du dressage est là : ne passer à un exercice nouveau que progressivement, graduer ces exercices sous peine de recul. Ceux qui n'hésiteront pas devant la lecture d'un petit ouvrage extra-médical : le petit livre de mon ami Robert Dommanget sur le dressage de Fram, verront et comprendront en dressage l'importance du mot progression.

En résumé, le présent mémoire, basé sur 30 observations, ayant donné lieu à environ 120 interventions diverses, a pour but de montrer toute l'utilité qu'il y a à poursuivre les recherches chirurgicales qui ont pour but la correction des difformités d'ordre paralytique,

Les résultats obtenus sont incontestablement des plus encourageants et condamnent l'abstention trop souvent systématique à l'heure actuelle.

Il montre l'inutilité du traitement médical quand les lésions sont indélébiles, son utilité au contraire, sous forme du traitement secondaire tel que je l'ai réglé, après une intervention qui a réparé les grosses lésions du membre atteint.

Enfin il note un certain nombre de techniques nouvelles que j'ai été amené à créer au fur et à mesure que se poursuivaient mes recherches sur la correction des difformités d'ordre paralytique.

J'ai nommé :

1° L'ostéotomie sus-épicondylo-épitrochléenne.

2° L'ostéotomie du radius dans le but de corriger la pronation forcée.

3° L'ankylose chirurgicale des articulations par voie d'irritation aseptique (Phéno-arthrodèse, Congrès 1903).

4° La greffe en fente et par transfixion déjà décrite dans mon mémoire d'octobre 1903 (Congrès de chirurgie).

5° La greffe des extenseurs des orteils pris en masse et greffés sans section sur le jambier antérieur. Le tout uni à un Ogston dans le but de corriger le valgus paralytique.

6° La même intervention : greffe des extenseurs des orteils pris en masse, combinée à l'ostéotomie cunéiforme à base supérieure du tarse pour corriger le pied creux valgus paralytique. Ostéotomie que j'ai par la suite employée seule dans le cas de pied creux non paralytique.

7° Ogston et greffe de la moitié du tendon du jambier antérieur sur le tendon d'Achille dans le but de corriger le talus valgus.

8° Greffe en sangle super- et sous-rotulienne du couturier et du biceps pour remédier à la paralysie du quadriceps.

9° Greffe du grand palmaire sur le premier radial; unie ou non à un allongement du cubital antérieur, intervention à laquelle je dois trois succès éclatants pour la correction d'une main bote palmaire paralytique, cas jugés incurables.

10° Une série de combinaisons de greffes tendineuses que l'on retrouvera dans le présent mémoire pour remédier à des cas particuliers de déviations du pied.

11° J'ajouterai le modelage des os par évidement sur lequel j'aurai ultérieurement à revenir et que j'ai largement employé dans la plupart des tarsectomies que j'ai eu à pratiquer, qu'il s'agisse d'ailleurs de difformités paralytiques ou non.

La technique consiste à laisser intacte la surface articulaire de l'os. S'il s'agit de l'astragale, par exemple, il est évidé, de sorte qu'il se trouve réduit à l'état de coque plus ou moins volumineuse. Un modelage manuel fait réintégrer à l'os évidé la mortaise jadis trop étroite; l'os évidé se modèle comme une pâte molle, grâce à son évidement, sur la mortaise elle-même, d'où conservation de la portion articulaire de l'os, conservation de la longueur et de la forme du membre, restitution à l'os évidé de sa forme et de ses dimensions normales. Ce que j'indique pour l'astragale peut être fait pour d'autres os.

Le modelage par évidement me sert, non seulement pour donner au pied paralytique sa forme normale, quand cela est nécessaire, mais ce procédé me sert aussi quand il s'agit de certaines difformités congénitales ou non et d'ordre non paralytique.

La liste des interventions nouvelles est déjà longue; cela tient à la multiplicité et à la variété des lésions à vaincre en pareil cas.

Il faut redresser les rétroversions,

Par M. le Dr L.-G. Richelot, de Paris,
Membre de l'Académie de médecine, Professeur agrégé,
Chirurgien de l'hôpital Cochin.

« La plupart des auteurs enseignent que la rétroversion est un accident, un aboutissant de la grossesse et de la puerpéralité. Sans nier tout à fait la prédisposition, ils accordent le

premier rôle à l'infection et aux changements survenus dans la statique utérine au cours de l'état gravide. L'utérus est congestionné, alourdi par la métrite au point de se pencher en arrière; l'infection des annexes et des ligaments, la déchirure et le relâchement du périnée sont les causes physiologiques ou mécaniques des changements qui surviennent dans les rapports des organes pelviens. Par suite, la prétendue maladie qui s'appelle rétroversion n'existe pas, il faut la rayer du cadre nosologique et donner toute son attention aux lésions concomitantes.

« Cette manière de voir ne peut me satisfaire; on accorde, selon moi, beaucoup trop d'importance aux distensions mécaniques et à l'infection. Pour bien comprendre cet état morbide et saisir les indications qui en découlent, il faut absolument distinguer deux ordres de faits : le premier comprend les cas très nombreux où l'utérus est infecté et flanqué de lésions plus ou moins graves des annexes, salpingo-ovarites purulentes ou parenchymateuses, adhérences péritonéales. Ici, la déviation est secondaire, l'organe étant refoulé par les tumeurs annexielles, attiré par les adhérences; les lésions tubo-ovariennes sont au premier plan, elles dominent la symptomatologie et la thérapeutique. Oui, dans ces cas-là, il faut s'occuper de l'infection pelvienne, et oublier l'attitude vicieuse ou n'en tenir que peu de compte.

« Mais il y a des rétrodéviations qui ont un sens tout différent, qui sont par elles-mêmes une maladie, une entité morbide. Certes, elles ne sont pas *sine materiâ*, mais elles sont indépendantes de l'infection; on y voit l'utérus, globuleux et congestionné chez les très jeunes femmes, un peu plus tard hyperplasié et scléreux, tomber en arrière par suite de l'insuffisance de ses liens fibreux, sans qu'il y soit contraint par la moindre adhérence ni la moindre lésion pelvienne. Ces rétrodéviations proprement dites, simples, mobiles, se rencontrent souvent; beaucoup de jeunes femmes, jamais infectées, jamais accouchées, des vierges même ont l'utérus renversé; d'autres, qui ont eu plusieurs enfants et des accidents puerpéraux, l'ont parfaitement droit. Il y a donc ici une prédisposition nécessaire, et les distensions produites par la grossesse ne sont que des causes adjuvantes. La condition immédiate et suffisante de la déviation de l'utérus, la laxité des ligaments, est un cas particulier de ce relâchement des tissus fibreux qui relève du neuro-arthritisme [1]. »

Je vous demande pardon de me citer si longuement; je l'ai

1. L. Gustave Richelot, *Chirurgie de l'utérus, du vagin et de la vulve*, 1902. O. Doin.

fait, parce que les lignes qui précèdent résument une question sur laquelle je ne puis m'étendre aujourd'hui, et que je me réserve de développer dans un rapport au prochain Congrès de Lisbonne (avril 1906).

Ce que je veux établir en ce moment, c'est que la rétroversion mobile des arthritiques nerveuses est par elle-même une cause de douleurs et de troubles fonctionnels, et que non seulement en théorie, mais aussi en pratique, elle n'est pas quantité négligeable.

Il serait puéril de considérer les phénomènes variés du neuro-arthritisme comme les « symptômes généraux de la rétroversion », mais celle-ci, à coup sûr, les entretient et les aggrave. De même pour les troubles pelviens : les arthritiques nerveuses n'ont pas besoin d'avoir l'utérus dévié pour souffrir de congestions et de crises névralgiques ; mais il est facile de démontrer que le renversement de l'organe n'est pas chose indifférente, et qu'il provoque ou entretient la congestion douloureuse. Les gynécologues qui nous ont précédé, moins savants que nous sur l'infection, savaient bien qu'en mettant un pessaire on fait cesser tout à coup les douleurs et que la femme est soulagée comme par enchantement.

Il y a cinq ans, à la *Société d'obstétrique, de gynécologie et de pédiatrie*, plusieurs de mes collègues ont élevé des doutes sur la fréquence des indications du redressement, ou même lui ont nié toute valeur. « Je persiste à croire, dit Pozzi, qu'il n'y a pas de traitement chirurgical spécial de la rétrodéviation. Les dix-neuf vingtièmes des rétroversions qu'on observe sont fonction de lésions utérines annexielles ou périnéales. Une fois sur vingt, la mobilité utérine est essentielle et détermine des troubles par elle-même, mais c'est presque toujours chez des nerveuses, chez des femmes obèses, arthritiques ou non. Le redressement ne les guérit pas », et même, l'opération leur crée des chances d'éventration abdominale et des dangers pour les grossesses ultérieures. A ces propositions, dont pas une n'est à l'abri de la critique, je suis en mesure de répondre.

Depuis six ans, j'ai fait par un seul et unique procédé, très sûr et très rationnel, 80 opérations de redressement pour des rétroversions mobiles. Il s'agit de prouver que celles-ci, malgré leur extrême simplicité, étaient bien la cause des douleurs, que les malades ne souffraient pas d' « autre chose », et qu'elles ont guéri par le fait seul du redressement. C'est pourquoi ce chiffre 80 ne comprend que des rétroversions primitives, celles que j'ai décrites comme ayant une existence clinique indépendante. J'ai éliminé tous les cas d'infection pelvienne avec déviation

symptomatique. J'ai conservé seulement 10 cas où quelques filaments celluleux unissaient des organes d'ailleurs sains et indemnes de toute lésion profonde, où, par suite, le redressement de l'utérus a été le fait essentiel, responsable de la guérison. Aussi bien, il reste 62 cas sur 80 où la rétroversion était parfaitement mobile, et où l'absence du moindre filament celluleux, de la plus légère trace d'irritation péritonéale est noté en termes explicites.

Cela dit, sur mes 80 malades, j'en ai 25 perdues de vue. J'en ai 15 « trop récentes », selon la formule; elles sont opérées de cette année. Mais j'ai vu les résultats immédiats et l'action du redressement sur les congestions et les douleurs; à en juger d'après les anciennes, je ne suis pas inquiet sur leur sort.

J'ai une opérée du 4 août 1900, restée nerveuse et sans grande amélioration aux dernières nouvelles (25 avril 1901); c'est la seule que je puisse donner en pâture aux adversaires du redressement.

J'ai enfin 39 cas de guérison constatées, authentiques. Et je demande qu'on veuille bien ne pas épiloguer sur le mot guérison. Il est facile de dire que les nerveuses ne guérissent pas; mais demandez aux malades ce qu'elles en pensent, c'est à elles de juger la question : leurs douleurs ont disparu, « même pendant les règles »; elles n'ont plus d'hémorragies, peuvent travailler et reprendre la vie commune; les rapports conjugaux sont devenus possibles; « elles ne sont plus les mêmes », elles sont « transformées ». Il reste un peu de pesanteur de temps à autre, quelques petits maux rappelant qu'elles sont des nerveuses, mais elles vont très bien, en somme, et s'applaudissent de leur bonne santé.

Pas une fois je n'ai vu l'utérus quitter la place où je l'avais mis et retomber dans le petit bassin. Trois opérées sont devenues enceintes et ont mené leur grossesse à terme dans d'excellentes conditions.

Rien ne vaut, pour se faire des idées justes, l'examen de quelques faits isolés. Le seul que je veuille rapporter ici, pour ne pas abuser de votre patience, vous montrera quelles fautes on commet et combien les femmes sont malheureuses quand on n'attache pas à la rétroversion tout l'intérêt qu'elle mérite.

Observation. — Une jeune femme de 29 ans, habitant Nice, vient à Paris chercher le remède à des maux qui la désolent depuis de longues années. Étant jeune fille, elle souffrait; à 18 ans, elle fut très malade et consulta un chirurgien de Montpellier, dont la science et le caractère défient toute critique. Elle fut alors soignée « très sérieusement,

comme une femme mariée », pour une « rétroversion avec salpingite à droite »; elle resta deux ans couchée, « ayant de fortes douleurs du côté droit et dans l'impossibilité absolue de marcher tant soit peu et surtout d'aller en voiture ». Elle fut traitée « par l'électricité, la teinture d'iode, les tampons... »

Un jour, l'utérus de ma jeune malade fut redressé par un pessaire, et cela lui fit tant de bien qu'on la considéra comme guérie. Elle pouvait marcher, elle n'avait plus que « des tiraillements très douloureux par moments », qui lui paraissaient « peu de chose auprès de ce qu'elle avait souffert ». Quatre années se passèrent ainsi; elle se maria, et, pendant quatre années encore, elle n'alla pas trop mal, souffrant un peu de temps à autre et pouvant se passer de pessaire. Quelques mois après son mariage, elle fit une fausse couche, mais celle-ci ne fut pas la cause d'accidents nouveaux. Elle se croyait enfin débarrassée de ses misères, quand, tout à coup, sans motif apparent, les malaises d'autrefois reparurent de plus belle. Un médecin fut consulté à Nice; on revint au pessaire, aux injections, aux grands bains, à la teinture d'iode. Et toujours on parlait de salpingite et d'ovaires malades; seulement, la jeune femme souffrait à gauche et ne sentait plus son côté droit. Une opération fut proposée; laquelle? J'ai bien peur qu'on n'ait songé alors à une mutilation. Quoi qu'il en soit, la proposition fut repoussée, non par la malade, qui était à bout de patience, mais par les siens, à qui sans doute on ne donnait pas d'explications rassurantes. Si bien qu'ayant vu s'ajouter à ses maux « des pertes sanguinolentes suivies de douleurs qui l'empêchaient absolument de marcher et des élancements continuels dans le côté gauche », elle continua de « traîner son existence misérable » jusqu'au jour où il fut décidé qu'on viendrait à Paris.

Il semble bien que, malgré le souvenir du pessaire et de son influence heureuse, le rôle de la rétroversion, depuis la reprise des accidents, n'ait pas été mis en première ligne. L'observation présente nous fait toucher du doigt cette fausse interprétation, toujours la même : on cherche l'infection, l'infection toujours, et comme elle se dérobe, on reste impuissant, désarmé, entre les médications palliatives éternellement inefficaces et les mutilations qu'on n'ose faire ou qui sont refusées. On a la ressource de dire à la malade qu'elle est nerveuse et de lui faire passer les meilleures années de sa vie sur une chaise longue. Et on semble ignorer qu'une femme atteinte de rétroversion ne souffre pas toujours d' « autre chose », et qu'il suffirait d'une opération très bénigne pour mettre fin à ses maux.

Lorsque je la vis à Paris, la jeune femme avait un utérus un peu gros, renversé dans le Douglas, très mobile, et je ne pouvais lui trouver d'autre lésion. Je laisse de côté les efforts qu'il me fallut pour exposer à qui de droit la situation, montrer combien elle différait de ce qu'on avait cru jusque-là, quelle devait être l'opération et pourquoi elle me semblait utile. La décision fut prise et exécutée le 18 mai 1905: utérus libre, ovaires scléro-kystiques, péritoine intact, pas le moindre filament celluleux. A droite et à gauche, la trompe, si longtemps et si

souvent incriminée, la trompe qui devait nous montrer au moins des stigmates — épaisissement, déformation, adhérences — inséparables d'une salpingite ancienne de dix ans et continuellement douloureuse, la trompe était saine, fluette et mobile. Je redressai l'utérus, en accrochant les ligaments ronds à l'angle inférieur de la plaie.

Quant au résultat, je laisse parler la malade (septembre 1905) : « Je ne suis plus la même; j'ai fait dernièrement une promenade à pied de 6 kilomètres sans la moindre fatigue. Je n'ai plus de douleurs ni à droite ni à gauche, à peine quelques petits tiraillements de temps à autre; mais cela n'a rien de comparable avec le passé... Je vous le répète, je ne suis plus la même ».

Ce n'est donc pas une œuvre vaine que de réduire ces rétroversions mobiles, qui sont par elles-mêmes la source de maux importants. Je ne veux pas dire qu'il faille les réduire toutes, et je ne méconnais aucun des traitements dont la valeur est établie : réduction manuelle et pessaire, massage utérin, hydrothérapie, eaux minérales, etc. Je ne veux pas dire non plus qu'un utérus dévié ne soit jamais un utérus infecté. Bien au contraire, il peut nous montrer des érosions, des déchirures obstétricales, de la leucorrhée muco-purulente; en pareil cas, c'est à la métrite qu'il faut s'attaquer d'abord, c'est après l'avoir traitée pour le mieux qu'on pourra juger s'il faut s'arrêter là, ou s'il y a lieu de corriger la déviation.

Il me reste à dire à quelle opération de redressement nous devons donner la préférence.

Tout d'abord, gardons-nous de confondre la rétroversion et le prolapsus. C'est une erreur de toujours parler d'effondrement pelvien à propos de la déviation utérine; celle-ci, au contraire, se voit souvent avec un vagin normal et un périnée suffisant, et cette forme très simple est justement la plus intéressante, celle qui donne les réactions les plus vives. Dans la procidence des parois vaginales, la rétroversion n'est le plus souvent qu'un épiphénomène sans importance. Or, les auteurs ont tout embrouillé. Ils ont accroché l'utérus plus souvent pour la chute que pour la version; mais l'utérus rompt ses liens ou les effile, et la paroi vaginale se déroule de nouveau malgré toutes les *pexies*. Il faut une autre puissance pour contenir les organes prolabés que pour modifier une inclinaison défectueuse; il y a là deux indications bien distinctes, et, quelquefois, chez les femmes encore jeunes, toutes les deux méritent d'être suivies. Contre la procidence, la colporraphie bien comprise est toujours suffisante et n'a pas besoin d'auxiliaires; contre la déviation pure et simple, il faut un acte chirurgical plein de réserve, sans violence directe, évitant les positions forcées et respectant

la liberté d'un utérus très sensible, au besoin son avenir génital. Nous choisirons donc un procédé qui aille droit au but, et qui, pour replacer l'utérus sans brutalité, utilise les agents naturels de son attitude physiologique, en tenant compte de leurs altérations et des qualités de leur tissu.

J'arrive à mes conclusions, sans m'attarder à fixer votre attention sur des faits bien connus. La fixation directe ou immédiate crée des adhérences pathologiques et immobilise l'utérus dans une position forcée, on lui reproche des guérisons incomplètes et des méfaits obstétricaux; la fixation indirecte ou médiate, l'Alexander, qui laisse à l'utérus sa liberté, est supérieure en principe. Laissez-moi vous dire, cependant, que l'Alexander a pris origine à l'époque où les chirurgiens aimaient encore à ne pas ouvrir le péritoine, et qu'aujourd'hui, puisqu'on y pénètre à l'aise, il est bien inutile de « chercher midi à quatorze heures », et de faire deux laparotomies obscures au lieu d'une à ciel ouvert. Le raccourcissement intra-abdominal de Wylie, qui commence par une laparotomie médiane, est un pas en avant, mais presque un faux pas; son défaut capital est d'être un raccourcissement du ligament rond sur lui-même, sans modification de son point d'attache inguinal, qui est le point faible.

Heureusement, le procédé digne de confiance n'est plus à trouver, il existe. Imaginé par Doléris, je l'ai adopté et m'en trouve bien depuis six ans : il consiste à faire une courte laparotomie médiane, à saisir chacun des ligaments à quelque distance des cornes utérines, dans leur portion toujours résistante et jamais éparpillée, et à les amener, en les coudant, à l'angle inférieur de la plaie, pour les fixer, par deux ou trois catguts, dans l'épaisseur du plan musculo-aponévrotique. Inutile de nous arrêter à une variante que Doléris a cru devoir imaginer. Le procédé, dans sa forme primitive, est d'une simplicité et d'une bénignité absolues; il donne accès dans la cavité pelvienne, permet d'achever le diagnostic et de suivre toutes les indications; il fixe l'utérus dans sa position naturelle et lui laisse toute liberté pour les grossesses futures; le ligament, non dépouillé de sa séreuse, ne forme ni bride ni pont sous lequel une anse intestinale puisse venir s'engager,

Toutes les malades que je vous ai citées ont été opérées de la sorte, et vous avez pu voir : 1° que l'utérus fixé reste à sa place; 2 que les femmes guérissent; 3° qu'elles conduisent leurs grossesses à terme. Les chiffres que j'ai cités ont bien quelque éloquence, et j'ai le droit d'en tirer cette conclusion : toutes les fois qu'il est opportun de faire subir à l'utérus rétrodévié une opération de redressement, aucun procédé n'est plus simple ni

mieux adapté au but, aucun n'assure mieux, et à moins de frais, la guérison et l'avenir des fonctions génitales que l'hystéropexie médiate par inclusion pariétale des ligaments ronds.

M. Monprofit, d'Angers. — J'appuie complètement ce que vient de dire mon maître et ami M. Richelot, et ma pratique confirme ce qu'il vient de nous dire.

J'ai abandonné tous les moyens de fixer l'utérus en rétroflexion, sauf celui qui a été proposé par Doléris, on a d'abord le grand avantage d'ouvrir la cavité abdominale, de compléter le diagnostic et de voir clairement ce qu'on fait.

J'emploie pour ma part le second procédé proposé par Doléris. Mais je n'attache pas à cette différence une grande importance. Nous voyons fréquemment de ces jeunes femmes qui nous sont envoyées pour salpingites, pour salpingo-ovarites, pour suppurations pelviennes, et qui n'ont en définitive qu'une simple rétroflexion fixe ou non, mais parfois extrêmement douloureuse. Nous les guérissons avec la plus grande facilité, en ouvrant la cavité abdominale et en fixant l'utérus à la façon de Doléris, au moyen des ligaments ronds passés à travers les muscles droits.

C'est une intervention inoffensive, excellente, satisfaisante à tous points de vue, ce qui prouve une fois de plus que la voie abdominale est de toutes la plus conservatrice, la plus facile, la plus chirurgicale.

M. Walther, de Paris. — J'appuie les conclusions de M. Richelot.

Quelle que soit la pathogénie de la rétrodéviation, il est certain qu'il y a des rétroversions douloureuses par elles-mêmes, en dehors de toute inflammation annexielle.

Je suis très franchement et très résolument conservateur dans le traitement des annexites, mais j'interviens très souvent pour faire des décollements d'adhérences, des résections partielles, des cautérisations des ovaires, et surtout la fixation de l'utérus.

J'ai vu des femmes opérées, à qui je n'avais pas fixé l'utérus, conserver des douleurs malgré la guérison de l'annexite, malgré la guérison de l'endométrite; j'ai dû secondairement fixer l'utérus et les douleurs ont disparu.

La fixation de l'utérus, que je fais très fréquemment, m'a toujours donné d'excellents résultats. Je n'emploie pas la fixation des ligaments ronds; je fais l'hystéropexie, la fixation de l'utérus, en passant très bas les points, dans le col lui-même. Je n'ai jamais observé de troubles de la grossesse. Plusieurs de mes

malades ont eu des grossesses absolument normales, non douloureuses. Depuis deux ans j'en connais au moins quatre qui ont accouché à terme.

Mais peu importe le procédé, ce n'est pas sur ce point que je veux insister, mais bien sur la nécessité de fixer en avant les utérus rétrodéviés douloureux, comme le conseille M. Richelot.

M. Delaunay, de Paris. — Je n'ajouterai qu'un mot à la communication de M. Richelot et ce sera pour m'y rallier de la façon la plus absolue. J'ai pratiqué un certain nombre de fois l'opération de Doléris, et dans tous les cas je n'ai eu qu'à m'en louer.

Lors même qu'en présence d'une rétrodéviation on trouverait des lésions annexielles ou péri-utérines concomitantes, ovaires hypertrophiés, tractus filamenteux reliant l'utérus à la face antérieure du rectum, il faudrait se demander si ces lésions sont la cause de la rétrodéviation où si elles n'en sont pas au contraire la conséquence.

Le déplacement d'un organe amène des modifications dans la circulation qui expliquent et justifient ces lésions, à mon sens, secondaires. Le redressement de l'utérus par la réimplantation des ligaments ronds est le traitement rationnel et de choix; quant aux annexes, on les conservera avec un soin jaloux.

Traitement des fistules vaginales élevées par la voie abdominale. (Résumé.)

Par M. le Dr E. Forgue, de Montpellier,
Professeur de clinique chirurgicale à la Faculté de médecine.

On connaît les difficultés du traitement par la voie basse des fistules vaginales élevées; aussi Trendelenburg, en nous ouvrant la voie haute, transvésicale, a-t-il facilité singulièrement la cure de ces fistules.

Cette année même, ayant à traiter une fistule située extrêmement haut et se présentant dans des conditions particulièrement défectueuses, j'ai songé à employer, non pas la voie transvésicale, mais la voie transpéritonéale, aujourd'hui rendue si facile par la position de Trendelenburg. J'ai pu ainsi, après *décollement* de l'utérus, placer directement des sutures sur l'orifice vésical d'une part, sur l'orifice vaginal d'autre part. Malheureusement la sonde à demeure a été supprimée un peu prématurément; et

le succès a été incomplet, la malade continuant à perdre une partie de ses urines. Déjà Dittel a eu recours à la voie transpéritonéale, avec un échec également; je suis néanmoins décidé à recommencer cette opération, que je pratiquerai certainement mieux la seconde fois, quand l'occasion se présentera.

M. Roux, de Lausanne. — J'ai eu l'occasion, il y a quelque dix ans[1], de faire une opération analogue, dans des conditions déplorables. Il s'agissait d'une femme, jeune encore, atteinte depuis seize ans d'une fistule.

Je tentai la cure sous-péritonéale et transvésicale mais, après une demi-heure perdue à la recherche de la vessie, mon incision devint transpéritonéale.

La vessie était grande comme un dé à coudre et, après suture intravésicale de la fistule, il ne restait qu'une vessie hypothétique, à parois dégénérées, troubles, comparées alors à du beurre cuit. Je réunis avec du catgut très fin un voile transparent représentant la muqueuse, puis une couche friable trouble, supposée la musculeuse et enfin plusieurs plans de tissus cellulaires et le péritoine.

J'eus un plein succès dû, à ce que je crois, à la précaution que j'ai prise aussi dans d'autres cas d'avoir habitué la malade à rester couchée à plat ventre, avec la sonde à demeure, pendant plus de dix jours.

Aux dernières nouvelles mon opérée gardait son urine jusqu'à douze heures et avait refabriqué une vessie convenable et palpable.

M. Brunswic-Le-bihan, de Tunis. — J'ai souvent l'occasion d'observer des fistules vésico-vaginales chez les femmes indigènes, l'art obstétrical n'étant guère appliqué dans la population arabe. Ces femmes se présentent d'ailleurs dans un état déplorable, brides cicatricielles, strictures vaginales, incrustations, rien n'y manque. J'ai opéré ces fistules par des procédés divers avec des résultats variables — comme tous les chirurgiens. J'ai eu l'idée une fois, dans un cas particulièrement défavorable, d'opérer par la voie transvésicale, par la cystotomie; l'opération fut très laborieuse et fertile en difficultés, on voit peu clair, on sépare les plans à grand'peine et dans le cas particulier les fils prirent les orifices uretéraux dans leur anse; nous avons pu nous en apercevoir à temps, et aller lever l'obstacle en coupant les fils en temps utile. Peu à peu, la sonde à demeure, la position à plat ventre prolongée aidant, le résultat final ne

1. Date vérifiée après coup : 26 mai 1897.

fut pas trop mauvais. Mais je compte bien à l'avenir, si j'opère par la voie haute, soit opérer par la voie transvésicale, mais alors prendre l'incision *transversale* de Tredelenburg, soit, ce qui me séduit assez, employer le procédé transpéritonéal préconisé par M. Forgue.

Application de la cystotomie sus-pubienne et du méat hypogastrique à la cure des fistules vésico-uréthro-vaginales irréparables,

Par M. le Dr Chénieux, de Limoges.

On peut rencontrer des fistules vésico-uréthro-vaginales irréparables par la méthode directe. J'ai eu à traiter un cas de ce genre qui m'a suggéré l'idée de l'opération dont j'apporte la relation au Congrès, opération simple et qui doit avoir été pratiquée en raison de cette simplicité même; toutefois, je n'en ai vu la description nulle part, pas plus que celle du procédé d'épisiorraphie dont je me suis servi.

Voici les faits :

Observation. — Dans le courant de décembre 1904 entrait dans mon service à l'hôpital de Limoges la femme J. D..., trente-six ans, accouchée quelques mois auparavant pour la cinquième fois, et avec des difficultés particulières dont j'ignore les détails. Huit jours après, l'urine s'écoulait involontairement. Bref il existait une fistule; et l'examen nous révélait qu'elle portait sur toute l'étendue de la cloison vésico-uréthro-vaginale. De l'urèthre il ne restait plus trace. La cloison n'était plus représentée que par un anneau rigide circonscrivant l'orifice de communication anormale entre la vessie et le vagin. Nul vestige du col utérin. Absence des règles. Atrésie vulvaire et vaginale. Que faire? une restauration de la cloison par autoplastie eût-elle été possible, et je ne le crois pas, je ne pouvais y songer, puisque l'urèthre n'existait plus et que la réfection, même en cas de réussite, n'aurait pas empêché l'incontinence, vu l'impossibilité de rétablir le sphincter uréthro-vésical.

Le colpocleisis, l'épisiorraphie, en fermant le cloaque uro-génital, nécessitaient l'établissement d'une voie de dérivation à l'urine. Créer, à la manière de Maisonneuve, une communication vésico-vagino-rectale me répugnait singulièrement. C'est alors que j'eus l'idée d'établir un méat hypogastrique, après avoir fermé la vulve. Le colpocleisis en effet, par suite de l'induration cicatricielle des tissus, me paraissait d'une réussite douteuse, et je donnai d'emblée la préférence à l'épisiorrhaphie, que je pratiquai, et que je conseille d'exécuter de la manière suivante :

Prendre deux lambeaux latéraux dont l'un, taillé de dehors en dedans, circonscrit la moitié de l'orifice vulvaire, et pivotant sur sa base comme sur charnière regardera en haut le cloaque par sa face cutanée, et en bas par sa face cruentée. Ce premier lambeau, ou lambeau profond, qui ferme naturellement la vulve par son bord adhérent, achève de la fermer par la demi-circonférence de son bord libre taillé assez épais et en biseau aux dépens de sa face cutanée et suturé par points rapprochés à la surface d'avivement que présente sur l'autre moitié de la circonférence vulvaire la taille du deuxième lambeau, taillé de dedans en dehors, et qui doit être tiré au devant du premier pour le recouvrir en entier par opposition complète des surfaces cruentées. Les bords de ce deuxième lambeau sont eux-mêmes suturés à l'extrême limite des surfaces laissées libres par la taille du premier. De cette façon l'occlusion est complète et solide et ce sont des plans cutanés et lisses qui ferment le cloaque et l'orifice vulvaire.

Avant de procéder à l'épisiorraphie, il me paraît préférable, quoique je n'aie pas suivi cette ligne de conduite dans le cas particulier, d'établir le méat hypogastrique. On comprend combien une large fistule donne de facilité pour pratiquer en toute sécurité la taille hypogastrique. Il ne faut guère s'attendre à obtenir un méat idéal, c'est-à-dire à maintenir la muqueuse vésicale entre les lèvres de la plaie cutanée, car la vessie détruite en grande partie et profondément adhérente dans ces cas compliqués ne peut être mobilisée suffisamment. Une fois la fistule hypogastrique définitivement établie, ce que j'ai trouvé de plus pratique c'est l'emploi de la sonde de Pezzer, qui peut-être retirée et replacée facilement aussi souvent qu'il est nécessaire et changée quand il le faut, par l'opérée elle-même, et que l'on peut maintenir d'un assez gros calibre, pour faire les lavages aseptiques et éviter ainsi la formation des calculs.

Par cette méthode, il est facile d'éviter d'une façon complète l'incontinence d'urine. Elle n'est indiquée toutefois que quand l'urèthre n'existe plus ou que l'on ne peut parer à l'incontinence. Si elle a quelques inconvénients, cela me paraît de médiocre importance en face du résultat obtenu, c'est-à-dire du remède apporté à une infirmité pénible et de tous les instants.

Utilité du double plan de suture vésical et vaginal dans le traitement des fistules vésico-vaginales par la méthode du dédoublement,

Par M. le Dr P. Bégouin, de Bordeaux,
Chirurgien des Hôpitaux, professeur agrégé à la Faculté.

Depuis une quinzaine d'années, le procédé du dédoublement, sur lequel ici même, en 1896, M. Ricard, un des premiers, rappelait l'attention des chirurgiens, semble avoir complètement remplacé le procédé américain de l'avivement pour le traitement des fistules vésico-vaginales : la supériorité de ses résultats est aujourd'hui incontestée.

Un point de la technique de ce procédé de dédoublement reste cependant encore discuté : avec MM. Ricard, Bazy..., certains chirurgiens pensent qu'il vaut mieux ne fermer que par un plan de suture, plan vaginal, et laisser les lambeaux vésicaux se cicatriser spontanément sans aucun fil, tandis que d'autres, avec Walther, MM. Quénu, Berger, Doyen, estiment qu'il est préférable de faire deux plans de sutures, l'un profond, réunissant les parois de la vessie, et l'autre superficiel, accolant les lambeaux vaginaux.

J'ai eu l'occasion d'opérer quatre malades atteintes de fistules vésico-vaginales dont l'histoire peut apporter quelque contribution à l'étude de ce point délicat : c'est ce qui m'a engagé à vous soumettre leurs observations.

Observation I. — Madame M..., vingt-trois ans, est accouchée au forceps en mars 1903. Dans les jours qui suivent, elle s'aperçoit qu'elle perd ses urines d'une façon continue dès qu'elle est debout ou étendue; assise, elle les perd moins.

Je l'examine le 1er juin 1903 : pas d'érythème, fistule de la dimension d'une pièce de cinquante centimes à moitié distance entre la vulve et le cul-de-sac antérieur, à l'union de la paroi supérieure avec la paroi latérale droite. Vagin peu extensible, quelques brides.

Opération le 6 juin par le procédé du dédoublement suivant la technique de Ricard avec un seul plan de suture vaginal au crin de florence transversal. Sonde de Malécot à demeure. Une compresse vaginale est renouvelée chaque jour. — Au dixième jour, ablation des fils et de la sonde : la malade ne perd pas d'urine. Le lendemain, à la suite d'un effort de défécation, elle s'aperçut qu'il s'en écoulait quelques gouttes.

Elle revint en mai 1904 : la fistule, tout à fait à l'extrémité droite de la cicatrice, admet un stylet. Deuxième opération par le dédoublement

avec deux plans de suture : l'un surjet vésical au catgut non perforant assurant étanchéité de la vessie (contrôle par liquide injecté), et l'autre vaginal à points séparés au crin de florence. Revue en août 1905, reste complètement guérie et sans calcul.

Obs. II. — Marie B..., cinquante-deux ans, perd toutes ses urines depuis l'âge de vingt-sept ans à la suite d'un accouchement difficile.

Érythème. Large fistule médiane située près du col ayant au moins les dimensions d'une pièce de 2 francs; pas de brides vaginales importantes.

Après quelques jours de désinfection, le 8 décembre 1903, *opération* par dédoublement avec un seul plan de suture vaginal transversal aux fils d'argent. Sonde de Malécot. Ablation des fils au dixième jour et de la sonde au onzième : il persiste une fistule comme une lentille.

Deuxième opération : même procédé le 12 avril 1904 à la suite de laquelle il persiste une fistulette qui admet une sonde cannelée.

Troisième opération, quelques mois après, par le dédoublement suivi de suture vésicale par surjet de catgut non perforant étanche et d'un second plan de suture vaginal. Les deux sutures sont transversales Guérison complète.

Revue en septembre 1905, guérie sans calcul.

Obs. III. — Madeleine G..., quarante-quatre ans, est depuis l'âge de vingt-six ans atteinte de fistule vésico-vaginale survenue à la suite d'un accouchement. Elle perd toutes ses urines, ses cuisses et son siège sont couverts d'un erythème intense.

La fistule médiane, large comme une pièce d'un franc, est située tout près du col; vagin plein de brides cicatricielles et d'abord difficile.

Après quinze jours d'essais infructueux pour combattre l'érythème suintant, opération par dédoublement avec deux plans de suture vésical et vaginal transversaux. Sonde Malécot à demeure.

Ablation des fils vaginaux au douzième jour, de la sonde au quatorzième. Guérison totale, disparition de l'érythème dès les premiers jours après l'opération.

Revue en septembre 1905 : guérie sans calcul.

Obs. IV. — B... Marguerite, vingt-trois ans, couturière. Pour de l'incontinence d'urine névropathique, on lui fait en novembre 1902 une torsion de l'urèthre qui est suivie d'une fistule vésico-vaginale. Cette jeune fille était vierge.

De juin 1903 jusqu'en août 1904 elle fut opérée 5 fois par deux de nos meilleurs chirurgiens : le 25 juin 1903, puis le 17 juillet, le 4 décembre 1903 par voie vaginale, le 2 juillet 1904 par voie suspubienne transvésicale, et le 8 août par voie vaginale, toujours sans succès. C'est dans ces conditions que je la trouvai au cours d'une de mes suppléances d'hôpital.

Elle perdait toutes ses urines par le vagin qui était étroit, scléreux.

La fistule admettait facilement toute la première phalange du pouce qui allait se loger dans la vessie qu'elle remplissait : celle-ci n'avait en effet que les dimensions d'une coque de noix. La malade était atteinte de pyélo-néphrite avec urines purulentes.

Je l'opérai le 28 septembre 1904 par voie vaginale et par le procédé du dédoublement avec suture à deux plans. Sonde de Pezzer à demeure.

Ablation des crins vaginaux le 10 octobre. La guérison est complète.

La malade revue, le 29 septembre 1905, peut maintenant retenir 125 grammes de liquide dans la vessie, elle n'a point de calcul, mais sa pyélo-néphrite évolue.

On voit que chez ces quatre malades j'ai pratiqué sept interventions, la guérison des deux premières ayant nécessité deux opérations chez l'une et trois chez l'autre; chez les deux dernières une seule intervention suffit. Dans mes trois premières opérations j'eus un échec partiel, puisqu'il persista une petite fistule : j'avais employé le procédé du dédoublement avec un seul plan de suture vaginal, ayant laissé, suivant l'indication de M. Ricard, les lambeaux vésicaux flottants. Dans mes quatre dernières opérations j'eus un succès complet sans la moindre fistulette : j'avais employé deux plans de sutures, l'un profond, vésical non perforant, au catgut, rendant la vessie étanche, et un autre superficiel vaginal que je fis tantôt au crin, au catgut ou au fil d'argent.

Comme entre ma première série de trois opérations qui laissèrent une fistulette, et ma seconde série de quatre interventions où la guérison fut totale d'emblée, les cas cliniques étaient analogues et qu'il n'y eut d'autre différence que le mode de suture employé, il semble rationnel de lui attribuer la différence des résultats.

D'ailleurs, il est naturel que si l'on reconnaît la nécessité primordiale d'un large dédoublement pour avoir de vastes surfaces à affronter, la guérison doive être d'autant mieux assurée que ces surfaces seront mieux en contact : et, pour cela, deux plans de suture valent mieux qu'un. Nous avons constaté, au cours de nos interventions, que la suture vésicale suffisait pour assurer l'étanchéité de la vessie, cette suture doit donc constituer une garantie de plus. J'ai toujours fait mes sutures transversales, sans m'occuper de leur parallélisme.

On a reproché à ce double plan de suture d'allonger inutilement l'opération, et de pouvoir être l'origine de calculs. Quelques minutes de plus dans une intervention de ce genre sont sans inconvénient, et quant aux calculs développés sur un fil de catgut non perforant, nous n'en connaissons pas d'exemple probant.

Aussi le double plan de suture, vésical non perforant et vaginal, nous semble sans inconvénient et constitue, à notre avis, une chance de succès de plus.

De la torsion du pédicule des fibromes sous-séreux de l'utérus.

Par M. le Dr André Boursier, de Bordeaux,
Professeur de clinique gynécologique à la Faculté de médecine.

Si la torsion du pédicule des kystes de l'ovaire est aujourd'hui bien étudiée grâce à la fréquence bien reconnue de cette complication, il n'en est pas de même de la torsion du pédicule des fibromes sous-séreux de l'utérus, lésion beaucoup plus rare que la précédente.

Signalée par Virchow, qui en a probablement rapporté le premier exemple, elle a été un peu plus tard indiquée par Vercoutre dans son très intéressant travail de 1879 sur les torsions des organes et des néoplasmes de l'abdomen [1]. Dans ce travail l'auteur rapporte deux faits de torsion pédiculaire de fibromes sous-séreux, celui de Cuppie, qui avait déjà paru dans l'*Obstetrical journal of Great Britain and Ireland*, t. II, p. 103, et celui de Kœberlé, auxquels il joint une observation personnelle qui n'était du reste qu'une trouvaille d'autopsie.

Signalée à peine, ou très brièvement décrite dans les traités classiques même les plus récents, la question qui nous occupe a été dans ces dernières années le sujet d'un certain nombre de travaux intéressants. Nous signalerons successivement la thèse inaugurale de Gunther (Iéna, 1893), celle de J. Macé (Paris, 1897), qui rapportait une dizaine d'observations dont une inédite appartenant à son maître, notre collègue Schwartz, la thèse de Planque (Paris, 19 juillet 1897), publiée quelques jours après la précédente et contenant deux observations inédites, l'une de Péan, l'autre du Dr Bouisson, dont la malade avait été opérée par notre secrétaire général Walther.

Deux ans plus tard paraissait en Italie un mémoire très étudié et très documenté dû au Dr Ersilio Ferroni [2], dans lequel, après avoir analysé toutes les observations connues, l'auteur rapporte deux cas personnels; il fait une étude très complète des torsions pédiculaires des fibromes.

1. Vercoutre, *Revue de médecine militaire*, XXXV, 1879, vol. I.
2. Ersilio Ferroni, *Annali di Ostetrica e Ginecologia*, 1899, p. 342.

Il faut ajouter enfin la thèse récente de M. Bernard (Bordeaux, 30 juillet 1903), qui contient elle aussi un fait inédit recueilli par l'auteur dans le service de son maître le Dr Ferrand, chirurgien de l'hôpital de Rennes.

Malgré cette multiplicité relative de travaux, le nombre des observations publiées jusqu'à ce jour demeure peu élevé. C'est à peine si tous les cas réunis par les auteurs précédents atteignent le chiffre de 28 observations, auxquels nos recherches personnelles nous permettent d'ajouter seulement quatre cas nouveaux.

Ce sont : une observation de Georges Luys, présenté à la Société anatomique en 1898 (occlusion intestinale par fibrome à pédicule tordu) ; un nouveau fait de Schwartz (fibrome sous-péritonéal à pédicule tordu, communiqué le 4 mai 1900 à la Société de gynécologie, d'obstétrique et de pædiatrie de Paris; un cas dû à Martin [Christopher] (fibrome pédiculé sub-séreux à pédicule tordu, *British medical journal*, 2 mars 1901), et enfin l'observation de Durand (hystérectomie abdominale pour fibrome à pédicule tordu) publiée à la Société de chirurgie de Lyon le 12 juin 1902.

Il est probable qu'un certain nombre de cas analogues ont été observés qui n'ont pas été publiés; mais en présence de ce petit nombre des cas connus, concernant une question dont bien des points restent encore incomplètement élucidés, il m'a paru intéressant de vous communiquer deux observations nouvelles que j'ai eu la bonne fortune de rencontrer dans ma pratique hospitalière.

Ces deux cas, qui sont complètement semblables au point de vue des lésions anatomiques, présentent des différences assez marquées dans leurs phénomènes cliniques.

Observation I. — *Fibrome utérin sous-séreux pédiculé. — Torsion du pédicule. — Myomectomie. — Guérison.*

Mlle Marthe L..., trente ans, exerçant la profession de demoiselle de magasin, m'est adressée par son médecin pour une tumeur abdominale très douloureuse depuis quelques jours.

Les antécédents héréditaires sont des plus simples. Son père et sa mère sont vivants et bien portants, sa mère est sujette à des migraines; elle a un frère et une sœur bien portants.

Rien à retenir non plus dans ses antécédents personnels. Elle a été réglée à quinze ans. Les règles n'ont pas été toujours régulières, elles sont souvent douloureuses au point de nécessiter parfois un jour ou deux de repos au lit, elles sont souvent abondantes, et il y a quelques années, la malade eut au moment des règles une hémorragie assez copieuse qui dura 7 jours et s'arrêta d'elle-même.

Il y a un an environ, à la suite d'une grande frayeur, la malade fut prise le lendemain de vomissements bilieux avec douleurs très violentes dans le bas-ventre semblables à celles qu'elle avait éprouvées parfois au moment des règles, et fut forcée de garder le lit. Ces douleurs siégeaient dans la moitié droite du ventre, avec irradiations dans les reins et dans la cuisse droite, et s'étendaient jusqu'à la fosse iliaque gauche. Un médecin appelé ne trouva rien d'anormal et calma cette crise douloureuse à l'aide du repos et de cataplasmes laudanisés.

Depuis cette époque, Marthe L... vit à peu près tous les quinze jours revenir des crises douloureuses analogues, mais moins fortes. Les règles pendant cette période ont été un peu moins abondantes, tout en ayant au moins la même durée. Elle n'a pas eu de métrorragie ni jamais d'hydrorrhée; elle a présenté quelques pertes blanches.

Jusqu'à ce moment (novembre 1901), la malade ne s'était jamais aperçue qu'elle portait une tumeur, bien que cependant, dans les mouvements un peu brusques, elle sentît depuis quelque temps que quelque chose ballottait dans son ventre. C'est au milieu du mois de novembre 1901, à l'occasion d'une nouvelle crise douloureuse, que son médecin découvrit une tumeur abdominale.

Au moment où je fus appelé auprès d'elle par le Dr Rivals, son médecin ordinaire, elle avait été reprise depuis une quinzaine de jours de ses douleurs abdominales qui se présentaient avec les caractères décrits plus haut. En outre, les mictions étaient devenues fréquentes et avaient été très douloureuses pendant les premiers jours de la crise douloureuse. Il n'y a pas eu de constipation.

La malade, qui est très nerveuse, et qui trouve que depuis quelques temps elle a maigri et que son appétit a diminué, a éprouvé quelques accès de fièvre le soir depuis le début de ses douleurs.

Elle se décide, après mon examen, à entrer dans mon service de l'hôpital Saint-André, salle 1, lit n° 9, le 30 nov. 1901.

L'examen fait à son entrée donne les résultats suivants.

Le ventre a une apparence normale, il ne présente ni tuméfaction, ni ballonnement, ni vascularisation anormale.

A la palpation la paroi est souple, mobile, assez mince. Elle se laisse assez facilement déprimer et l'on trouve alors une masse assez dure, lobulée, située à droite de la ligne médiane, mais la dépassant à gauche de deux doigts environ. Elle semble placée au niveau de la fosse iliaque droite, et son bord supérieur remonte à peu près à mi-chemin entre le pubis et l'ombilic.

Cette tumeur est légèrement mobile, mais très douloureuse au toucher, elle est recouverte en partie par l'intestin, car la percussion légère indique à son niveau une sonorité intestinale.

L'état de virginité de la malade empêche l'examen vaginal.

Par le toucher rectal et la palpation bimanuelle on trouve un utérus plutôt petit, mobile; la tumeur semble se déplacer avec l'utérus.

En présence de ces symptômes et des caractères physiques de la tumeur, notre diagnostic hésite entre un kyste dermoïde enflammé et adhérent à l'utérus, à cause des crises douloureuses que signale la

malade, et un fibrome utérin, sans pouvoir alors nous expliquer la pathogénie des crises douloureuses.

D'ailleurs, dans les deux cas, l'indication de l'opération nous paraissait formelle et nous n'hésitons pas à proposer à la malade une laparotomie.

L'opération fut pratiquée le 4 décembre 1901. A l'ouverture de l'abdomen nous trouvons une tumeur bosselée, noirâtre, occupant surtout la fosse iliaque droite, adhérant à l'épiploon, assez largement, et à l'intestin grêle par une adhérence petite et friable. Un pédicule de deux centimètres de diamètre environ et très court tordu une fois sur lui-même relie cette tumeur au fond de l'utérus. Les adhérences détruites, la tumeur est enlevée après ligature en chaîne au catgut et section du pédicule détordu.

Trois petits fibromes sous-séreux de la grosseur d'un noyau de cerise sont successivement enlevés. L'ovaire gauche, volumineux, polykystique, est cautérisé au thermo-cautère. Sur l'ovaire droit, qui est aussi augmenté de volume, je résèque un kyste hématique.

Une partie de l'épiploon adhérent à la tumeur est réséquée.

Puis le ventre est refermé par trois plans de suture.

Les suites opératoires furent des plus simples et apyrétiques. Malgré la présence d'un petit abcès de la paroi qui s'ouvrit spontanément le 20 décembre, la malade quitta l'hôpital complètement guérie le 31 décembre.

Le fibrome enlevé, qui était ovoïde et moins gros qu'une tête de fœtus à terme, était absolument noirâtre, et cette coloration paraissait due à une congestion intense, plus accusée peut-être à la périphérie, mais qui s'étendait presque aussi complète à toutes les couches de la tumeur.

Il n'y avait ni abcès, ni sphacèle. L'examen histologique n'a pas été fait.

La seconde observation est tout à fait différente au point de vue des signes cliniques de la torsion pédiculaire.

Obs. II. — *Fibrome utérin sous-séreux pédiculé. Torsion du pédicule. Myomectomie. — Guérison.*

Marie-L. C..., cinquante-quatre ans, cultivatrice, nous est adressée à la clinique gynécologique au début du mois de mai 1905, par son médecin ordinaire, le Dr Brieux, de Guitres, pour la débarrasser d'une tumeur abdominale dont il venait de constater l'existence.

Cette malade, dont l'aspect général est plutôt bon, ne présente rien de très important dans ses antécédents héréditaires ou personnels. Son père est mort à soixante-douze ans, sa mère à cinquante ans, sans qu'elle sache nous dire de quelle maladie. Elle a deux frères bien portants. Elle n'a jamais fait de maladies importantes.

Réglée pour la première fois à dix-huit ans, elle a toujours eu des règles régulières peu abondantes, durant deux à trois jours et s'accompagnant de quelques coliques. Elle a eu à vingt et à vingt-quatre ans deux grossesses normales ayant abouti à des accouchements normaux

et à terme, sans suites pathologiques. Elle a allaité ses deux enfants. Une troisième grossesse, survenue à trente-trois ans, s'est terminée, vers le sixième mois, par une fausse couche que la malade attribue à la fatigue. A la suite de cet accident, elle est restée au lit pendant deux mois éprouvant des douleurs assez violentes dans le ventre et dans les lombes, mais sans avoir jamais eu, dit-elle, ni fièvre ni vomissements.

Il semble donc que, consécutivement à cette fausse couche, Mme C., ait eu une annexite plus ou moins accusée. Depuis, elle a toujours conservé quelques douleurs abdominales habituelles qui à plusieurs reprises et à des intervalles très irréguliers ont été exagérées sous l'influence de la fatigue, au point de provoquer de véritables crises douloureuses. Elle avait en même temps quelques pertes blanches.

Depuis huit à neuf ans environ, à ces douleurs s'était ajoutée une sensation de pesanteur dans le bas-ventre et les lombes, accusée surtout pendant les efforts de la miction. Mais cependant la leucorrhée n'était pas plus abondante, les règles n'avaient jamais changé de type et les douleurs n'étaient pas assez fortes pour forcer la malade à prendre du repos. Depuis six mois environ les mictions étaient devenues plus fréquentes sans être douloureuses.

La ménopause s'est produite à quarante-six ans sans incidents : depuis la malade n'a jamais perdu de sang. Enfin à aucun moment la malade ne s'est aperçue qu'elle portait une tumeur abdominale.

Quinze jours environ avant de se présenter à notre examen, c'est-à-dire vers le 25 avril 1905, la malade fut brusquement, et sans cause particulière appréciable, prise de coliques très vives et de douleurs lombaires très fortes qui l'obligèrent à se mettre au lit. Habituellement constipée, elle était en ce moment en proie à une véritable crise de constipation. Elle n'avait ni fièvre, ni vomissements. Ces douleurs persistant malgré le repos, elle fit, au bout de quelques jours, appel à son médecin le Dr Brieux (de Guitres) qui, en l'examinant, découvrit qu'elle portait une tumeur abdominale ignorée jusque-là et lui conseilla de venir à la clinique gynécologique pour se faire opérer.

A son entrée à l'hôpital du Tondu, le 8 mai 1905, nous trouvons une malade dont l'aspect général paraît bon, sans aucune fièvre. A l'examen, le ventre, à parois assez épaisses, est souple, la palpation en est facile mais très sensible au niveau de l'hypogastre et de la fosse iliaque droite. A ce niveau, en effet, on perçoit très facilement une tumeur à peu près médiane, mais beaucoup plus développée à droite de la ligne blanche qu'à gauche, et qui remonte par son bord supérieur jusqu'à quatre travers de doigt au-dessus du pubis. Elle paraît manifestement solide, dure, arrondie, de forme assez régulière, très peu mobile dans tous les sens; sa partie inférieure plonge dans la cavité pelvienne et semble particulièrement profonde. Cette tumeur est sensible à la palpation, mais cette sensibilité n'est pas très accusée, et permet un examen très aisé.

Du côté des organes génitaux nous trouvons la vulve un peu entr'ou-

verte, le périnée est partiellement déchiré, avec un peu d'abaissement de la paroi vaginale antérieure dans l'effort.

Au toucher on constate que le col utérin petit, très peu saillant dans la cavité vaginale, regarde en avant vers la symphyse. Le corps, qui lui fait suite, est à peu près masqué par la tumeur abdominale décrite plus haut et qui fait une saillie marquée dans les culs-de-sac vaginaux droit et antérieur. Il semble cependant que le corps utérin rétrofléchi soit perceptible au niveau du cul-de-sac postérieur.

Quoi qu'il en soit et d'une manière générale, l'utérus se confond avec la tumeur : on constate une transmission intégrale des mouvements de l'utérus à la tumeur et réciproquement, mais ces mouvements sont extrêmement limités.

On ne constate rien de particulier au niveau des annexes.

Au spéculum, le col qui est très petit est difficile à saisir.

L'hystéromètre pénètre à 8 centimètres.

Les autres organes, poumons, cœur, reins paraissent sains. Les urines sont normales comme quantité et ne renferment ni sucre ni albumine.

Malgré l'absence des signes fonctionnels ordinaires, c'est-à-dire des hémorragies utérines, ainsi que l'agrandissement notable de la cavité utérine, nous n'hésitons pas à penser que cette tumeur solide et dure qui se confond avec le corps utérin d'une manière a peu près absolue ne peut être qu'un fibrome interstitiel assez éloigné de la muqueuse. Son peu de mobilité relative nous fait même penser qu'il s'agit d'un fibrome inclus dans le ligament large, et que la crise douloureuse que vient de subir la malade peut être le résultat de quelque phénomène de compression.

Aussi nous n'hésitons pas à conseiller à la malade une intervention par la voie haute, qui a lieu le 12 mai 1905.

Après avoir pratiqué une laparotomie médiane sous-ombilicale dans la position de Trendelenburg, nous voyons apparaître une masse brunâtre, arrondie, fixée par de nombreuses adhérences avec toute la partie inférieure du tablier épiploïque, quelques anses intestinales grêles, et des franges épiploïques du gros intestin. Ces adhérences, d'apparence récente, assez molles et friables, sont facilement détruites avec le doigt. Elles semblent manifestement être le résultat d'une poussée inflammatoire récente, et la cause de la crise douloureuse qui a fait découvrir la tumeur. Celle-ci, assez régulièrement arrondie, est constituée par un fibrome pédiculé sous-séreux, implanté par un pédicule étroit sur le fond utérin au voisinage de la corne gauche. Ce pédicule était tordu sur son axe de droite à gauche, et la torsion était d'un tour et demi de spire.

La tumeur était noirâtre, uniformément foncée, d'aspect apoplectique.

Après l'avoir dégagée de ses adhérences, nous détordons le pédicule et nous le sectionnons après l'avoir fortement étreint dans une ligature en chaîne au catgut. L'utérus et les annexes étant sains sont respectés et laissés en place.

Le ventre est refermé par trois étages de suture. Les suites opératoires ont été des plus simples et la malade quitte l'hôpital complètement guérie le 10 juin.

Examen de la pièce. — Le fibrome que nous avons enlevé forme une masse ovoïde, ayant dix centimètres de diamètre dans un sens et six centimètres dans l'autre : il pèse 550 grammes. Il est de coloration foncée, noirâtre, ardoisée par places sur sa face antérieure, plutôt rouge foncé sur sa face postérieure. Sa consistance paraît uniformément dure. La tumeur semble divisée en deux lobes latéraux par un sillon médian assez profond au niveau duquel s'insère le pédicule. Celui-ci est très grêle, n'a guère plus de deux centimètres et demi de longueur; il ne paraît pas, à la coupe, contenir de gros vaisseaux.

L'examen histologique de cette tumeur pratiqué par le Dr J.-R. Roche, mon chef de clinique, a donné les résultats suivants :

« La tumeur paraît constituée par du fibromyome à faisceaux musculaires peu volumineux coupés les uns en long, les autres en travers, et séparés entre eux par une gangue assez abondante de tissu conjonctif. Les fibres musculaires lisses ne semblent pas altérées.

« Le tissu conjonctif interfasciculaire est œdémateux par places, dilacéré, parsemé de foyers d'hémorragie interstitielle. L'un de ces foyers s'étend sous forme d'une large bande à peu de distance de la périphérie de la tumeur.

« Les vaisseaux sont de petit calibre, béants, souvent gorgés de sang. La séreuse est épaissie par places et présente elle aussi quelques petits foyers d'hémorragie interstitielle. »

Les deux tumeurs dont nous venons de vous rapporter l'histoire clinique présentent des caractères anatomiques pour ainsi dire classiques, et offrant une ressemblance parfaite avec ce qui a été décrit dans la grande majorité des cas de ce genre.

Elles étaient toutes les deux de forme ovoïde, de dimensions moyennes, puisque l'une était plus petite qu'une tête de fœtus et que l'autre pesait seulement 550 grammes. Or nous savons que ce sont surtout les tumeurs pédiculées petites et moyennes qui subissent le plus souvent les torsions pédiculaires.

Elles présentaient toutes les deux un état congestif très intense qui leur donnait une couleur noirâtre très foncée, avec, par places dans le second cas, quelques plaques ardoisées.

Leur consistance était à peu près uniformément dure; on ne constatait sur aucun point cet état de ramollissement et d'infiltration œdémateuse qui a été signalé dans quelques observations et notamment dans celles de Heurtaux; 1er cas de Schwartz, celles de Péan-Delaunay, Delaunay-Pillet, 2e observation d'Ersilio Ferroni.

La coloration brun noirâtre était absolument répandue dans toutes les parties de la tumeur, à peu près aussi intense au

centre qu'à la périphérie, contrairement à ce qui existe dans quelques cas et en particulier dans l'observation de Ferrand rapportée par Bernard dans sa thèse (Bordeaux, 1903).

Dans ce cas, en effet, la tumeur présentait trois zones d'aspect différent : une périphérique noirâtre, très foncée, où les lésions vasculaires étaient à leur maximum; une seconde, encore très congestive et de couleur franchement rouge; une troisième enfin, centrale, qui présentait l'aspect ordinaire gris rosé du tissu fibromyomateux normal.

D'ailleurs, l'intensitié des lésions et leur répartition plus ou moins complète dans toute la masse de la tumeur est uniquement le résultat du degré d'étranglement que subissent les vaisseaux du pédicule au moment de la torsion, fait aujourd'hui démontré pour toutes les autres torsions pédiculaires.

L'examen histologique de notre seconde tumeur, fait par le Dr J. Roche, mon chef de clinique, corrobore sur ce point les examens précédents; ceux de Pilliet pour les tumeurs de Péan, et de Delaunay, celui de Mermet pour la 1re observation de Schwartz, celui d'Ersilio Ferroni pour son second cas. Il démontre que toutes les lésions de la torsion pédiculaire sont d'origine vasculaire : thromboses veineuses avec infiltration leucocytaire autour des vaisseaux; hémorragies interstitielles dissociant les faisceaux conjonctifs, congestion intense de tous les vaisseaux, intégrité relative des fibres musculaires lisses.

Ces lésions peuvent aller parfois jusqu'à produire une gangrène plus ou moins étendue du fibrome à pédicule tordu. Mais ces mortifications sont rares, elles sont signalées seulement dans deux cas, celui de Fristch, rapporté dans la thèse de Gunther, et celui de Cuppie [1]. Cette rareté paraît due à la résistance qu'offre le tissu fibromateux contenu dans le pédicule de la tumeur, qui doit empêcher le plus souvent la torsion de produire un étranglement vasculaire complet.

On sait d'ailleurs qu'il n'y a pas toujours un rapport exact avec l'intensité des lésions et le degré de la torsion ou plutôt le nombre des tours de spire. Ainsi, dans nos deux cas, les lésions assez intenses étaient répandues dans toute la masse de la tumeur, et cependant nous n'avons trouvé qu'un tour de spire chez notre première malade, un tour et demi chez la seconde. Nous voyons au contraire dans l'observation de Ferrand, de Rennes (thèse de Bernard), que la tumeur présentait seulement une couche corticale d'aspect noirâtre très altérée et une partie centrale presque saine, et ce pédicule présentait sept tours de spire. C'est là,

1. Cuppie, *Obstetr. Journal of Great Britain*, II, p. 303.

du reste, une disposition exceptionnelle : il est très rare que les fibromes pédiculés présentent une torsion allant au delà de deux tours de spire.

Enfin, comme cela se passe d'ordinaire, nos deux tumeurs présentaient des adhérences multiples avec les organes voisins, surtout avec le grand épiploon et l'intestin grêle. Récentes et faciles à détruire chez nos deux malades, elles peuvent constituer, quand elles sont anciennes et résistantes, de véritables difficultés opératoires. Leur existence peut être considérée comme la règle, et je n'ai pu trouver dans la littérature qu'une seule exception : c'est le cas de M. Durand publié à la Société de chirurgie de Lyon en 1902. L'auteur rapporte l'histoire d'un fibrome à pédicule tordu baignant au milieu d'un vaste épanchement ascitique.

Sans vouloir aborder ici l'étude encore si compliquée et si obscure de l'étiologie et du mécanisme des torsions pédiculaires, je désire insister sur une particularité anatomique signalée par Ersilio Ferroni dans son excellent travail de 1899.

On sait que les mouvements de rotation des fibromes utérins, qu'ils soient pédiculés ou non, peuvent avoir des conséquences diverses. Tantôt, et cette disposition est spéciale aux fibromes pédiculés sous-séreux, la torsion axiale porte exclusivement sur le pédicule qui unit l'utérus et la tumeur; tantôt, au contraire, qu'il s'agisse de tumeurs pédiculées ou non, l'utérus est entraîné par la tumeur, et c'est lui qui subit la torsion et la rotation axiale. Ces torsions utérines dues à la rotation des fibromes commencent à être bien connues. Ersilio Ferroni, dans le mémoire que j'ai déjà cité, en rapporte 24 cas auxquels nous pouvons en ajouter trois autres : un de Catalani, communiqué au Congrès italien d'obstétrique et de gynécologie à Naples, octobre 1900; un de notre collègue J.-L. Faure, présenté à la Société d'obstétrique, de gynécologie et de pædiatrie de Paris, le 12 octobre 1903, et enfin un dernier fait rapporté par M. Ferry dans les *Bulletins et Mémoires de la Société anatomique de Paris*, en 1904, p. 416. Ce dernier cas est particulièrement intéressant, car il s'agissait d'un fibrome à pédicule épais de trois doigts : le pédicule présentait une torsion d'un tour et demi, et le mouvement de rotation continuant, la tumeur avait entraîné l'utérus et lui avait fait subir une torsion d'un demi-tour.

Sans vouloir aborder ici l'étude des torsions utérines, je rapporterai qu'Ersilio Ferroni a remarqué que, dans le plus grand nombre de cas de torsion pédiculaire, le fibrome s'insérait sur un point se rapprochant de l'extrémité latéro-supérieure de l'utérus. Dans la majorité des cas, la tumeur partait de la corne

gauche, dans la plupart des autres de la corne droite, rarement de la partie moyenne du fond utérin. L'insertion est différente quand au contraire un fibrome pédiculé entraîne une rotation axiale de l'utérus : « Si nous considérons seulement, dit Ersilio Ferroni, les fibromes sous-séreux, nous trouvons alors le pédicule inséré 9 fois sur la partie moyenne du fond, 3 fois sur la face antérieure, 3 fois sur la face postérieure (sur le bord gauche de celle-ci) et une seule fois sur la corne gauche, résultats complètement opposés au premier ». Et il ajoute quelques lignes plus loin : « Un tel état de choses doit probablement être mis en rapport avec les divers genres de torsions survenus dans l'une et l'autre série de tumeurs ».

Or l'implantation de la tumeur dans nos deux cas était différente. Chez notre première malade, le fibrome était inséré sur le fond de l'utérus; chez la seconde, au contraire, conformément à la règle établie par Ersilio Ferroni, le pédicule était implanté au niveau de la corne gauche de l'utérus.

Après ces quelques remarques d'ordre anatomique, il nous paraît nécessaire d'insister un peu sur les phénomènes cliniques qu'ont présenté nos deux malades, et qui ont revêtu des types nettement différents, bien que le degré des lésions anatomiques ait été sensiblement identique dans les deux cas.

Cette diversité des formes cliniques que peuvent prendre les torsions pédiculaires des fibromes sous-séreux a frappé la plupart des auteurs qui insistent tous sur la difficulté d'établir le tableau symptomatique de cette lésion. Aussi la plupart des auteurs et en particulier Planque, Ersilio Ferroni, Pozzi dans la dernière édition de son Traité de gynécologie, admettent-ils, suivant l'acuité des symptômes, plusieurs types cliniques : en particulier les *torsions aiguës* et les *torsions lentes*, auxquelles Ersilio Ferroni ajoute un troisième type intermédiaire. Une classification analogue existe pour d'autres accidents de même genre et spécialement pour la torsion pédiculaire des kystes ovariques.

Dans les torsions dites aiguës, le premier symptôme est une *douleur* ordinairement très intense, soudaine, brusque, qui ne tarde pas à s'irradier à tout l'abdomen, avec des types et des formes très variables. A cette douleur s'ajoutent bientôt des troubles divers, irrégularité, fréquence, petitesse du pouls, anxiété et pâleur de la face, nausées et vomissements muqueux, bilieux et porracés, accompagnés ou non d'élévation thermique. Il s'établit rapidement un véritable péritonisme, parfois même de la péritonite.

En même temps, on constate une augmentation de tension et

de volume du ventre plus ou moins notable, une accroissement du volume de la tumeur qui devient absolument douloureuse, perd plus ou moins complètement sa mobilité et peut présenter des variations de consistance.

Dans la forme dite lente, deux faits sont possibles, ou bien on rencontre à peu près les mêmes symptômes, mais très atténués, très incomplets, très peu intenses, ou bien les phénomènes cliniques manquent presque complètement comme dans l'observation de Tédenat, et la torsion pédiculaire est insoupçonnable et devient une véritable trouvaille opératoire.

Enfin la troisième forme est caractérisée par une série d'accidents aigus assez semblables à ceux du premier type, mais moins intense et moins graves, formant de véritables crises successives, séparées l'une de l'autre par des intervalles de durée variable pendant lesquels la souffrance devient minime ou disparaît complètement.

C'est à ce troisième type, que l'on observe peut-être le plus fréquemment (cas de Heurtaux, de Demantké, de Delaunay, etc.), qu'il faut rattacher le cas de notre première malade. En effet, elle avait vu, depuis une première crise très douloureuse survenue un an avant son opération, reparaître presque tous les quinze jours des crises nouvelles à intensité variable, et se calmant spontanément, jusqu'au moment où, à l'occasion de douleurs plus vives que d'habitude, un examen médical fit découvrir la tumeur qui en était la cause.

Quant à notre seconde malade elle paraît au contraire devoir être rattachée au type de torsions dites lentes. L'accident s'était en effet manifesté chez elle par une seule crise de douleurs lombaires et de coliques sans fièvre ni vomissement, sans grave réaction et qui, persistant après quelques jours de repos, la forcèrent à appeler un médecin qui découvrit sa tumeur.

D'ailleurs, dans aucun des deux cas je n'ai fait le diagnostic exact des accidents. Chez la première malade j'hésitais entre un fibrome interstitiel de l'utérus et un kyste dermoïde enflammé; chez la seconde, j'ai pensé à un fibrome utérin inclus dans le ligament large.

Les erreurs de diagnostic sont du reste assez fréquentes, et paraissent dues surtout à la diversité des tableaux cliniques plus ou moins complets qui ont été observés. Aussi plusieurs fois on a cru, ainsi que nous l'avons fait nous-même, à l'existence d'un fibrome simple et surtout dans les cas d'accidents lents et incomplets (obs. de Tédenat, 1re obs. de Schwartz et dans les deux cas d'Ersilio Ferroni).

Dans les cas aigus en a pensé successivement à de la périto-

nite septique (Cuppie), à de l'appendicite (Delaunay, Bouisson), à une salpingite aiguë (Delaunay), à un kyste ovarique à pédicule tordu (Walther, Heurtaux), etc.

Cependant, à mesure que les faits se multiplient et qu'ils sont mieux connus, certains chirurgiens plus avisés arrivent à faire des diagnostics exacts. Ainsi, Ferrand (de Rennes), Schwartz, dans sa deuxième observation, sont-ils arrivés par l'étude attentive de tous les symptômes à porter le diagnostic de fibrome à pédicule tordu, vérifiés par l'opérateur. D'autres fois aussi, comme cela est arrivé à Kœberlé, et à Roux (de Lausanne), dans un cas cité par Bernard dans sa thèse, les chirurgiens connaissant l'existence préalable du fibrome, ont pu, plus aisément, en présence d'accidents aigus soudains, diagnostiquer des torsions pédiculaires.

Dans la plupart des autres cas d'erreur, et en particulier chez nos deux malades, et dans les cas de Ferrand, Péan, Gunther, Heurtaux, etc., les tumeurs dont elles étaient atteintes étaient restées absolument ignorées et n'ont été découvertes qu'au moment des accidents aigus. Or, à ce moment, les tumeurs fixées par la torsion de leur pédicule, et par les adhérences qu'elles contractent rapidement, perdent leur mobilité, sont plus ou moins étroitement fixées à l'utérus et ne présentent plus, par suite, les caractères ordinaires des fibromes pédiculés sous-séreux. Il y a donc là une cause de plus d'erreur de diagnostic qu'il est parfois difficile d'éviter.

Enfin, quand la torsion axiale porte, non sur le pédicule du fibrome, mais sur l'utérus lui-même, il existe en dehors des accidents même de la torsion deux signes qui peuvent prendre une grande importance diagnostique: ce sont l'impossibilité de pratiquer le cathétérisme utérin signalée dans un certain nombre de cas, et, s'il s'agit d'une femme jeune, la suppression des règles due à l'oblitération de la cavité utérine, qui a été indiquée par notre excellent secrétaire J.-L. Faure dans son observation, et rencontrée aussi par notre collègue Quénu dans un cas analogue.

Quant au traitement, je me bornerai à rappeler que, dans les torsions pédiculaires simples sans lésion utérine, il paraît indiqué de se borner à enlever le fibrome en respectant l'utérus. C'est ce qui a été fait par la plupart des opérateurs, c'est la conduite qu'il m'a été donné de suivre avec succès chez mes deux malades.

L'hystérectomie abdominale semble devoir être réservée aux cas dans lesquels la torsion porte sur l'utérus lui-même, ou bien lorsque, avec une torsion pédiculaire simple, il existe sur

l'utérus des noyaux fibromateux multiples et volumineux comme dans l'observation de Durand et Pollosson de Lyon.

Hystérectomie abdominale totale pour fibromes,

Par M. le Dr Roussel, de Reims.

Dans nos précédentes communications nous avons cherché à établir, à l'encontre des procédés actuellement en honneur en France, la supériorité de l'hystérectomie abdominale totale.

Nous persistons à considérer le procédé d'hystérectomie dite « subtotale » comme un procédé de transition, et nos résultats opératoires de 1899 à 1905 confirment les conclusions que nous avions développées dans nos communications aux 14e et 16e Congrès Français de Chirurgie et dans un article de la *Presse Médicale* du 17 septembre 1904.

L'hystérectomie subtotale n'offre aucun avantage sur la totale : les fibromes faciles sont faciles par tous les procédés et nous sommes persuadés que les opérateurs les plus rompus à la technique de la subtotale trouveraient la même sécurité, de tous les instants, s'ils voulaient expérimenter avec la même persévérance le procédé d'hystérectomie totale que nous avons décrit [1].

Nous venons aujourd'hui communiquer notre statistique opératoire de 1899 à 1905 :

En 1901 cette statistique était de 39 fibromes sans mortalité.

En 1903, nous trouvons, y compris les 39 cas précédents, 74 fibromes avec deux morts.

De 1903 à 1905 nous avons opéré 39 cas avec une mort.

Les deux premiers insuccès ont été relatés dans notre précédente communication au Congrès.

Le dernier se rapporte à une femme de 41 ans, qui mourut subitement le treizième jour avant qu'elle eût quitté le lit. Elle était anémiée et a dû succomber à une embolie que rien ne faisait prévoir : la cicatrisation était parfaite et il n'y avait jamais eu d'élévation de température.

Parmi ces 113 malades, nous notons un fibrome de 12 kgr. 500, une malade exsangue par suite d'un avortement avec rétention placentaire, des hématosalpinx et des salpingites purulentes, enfin des fibromes sphacélés. Toutes ces malades ont guéri normale-

1. In *Presse Médicale*, 17 septembre 1904.

ment, et le seul décès de ces deux dernières années est précisément un cas de fibrome tout à fait régulier et de technique facile.

Notre statistique globale est donc de trois morts pour 113 malades, soit 2,64 p. 100.

En 1905 nous avons opéré 18 fibromes sans mortalité.

Deux cas de kystes de l'ovaire avec grossesses. Vers le milieu de la grossesse, accidents dus à la torsion du pédicule. Ovariotomie. Guérison. Continuation de la grossesse. Accouchement à terme. Enfants vivants,

Par M. le Dr Robert Sorel, de Dijon.

Observation [1] **I.** — Mme W..., Suzanne, vingt-quatre ans, paraît jouir d'une santé florissante. Son père est bien portant, il a cinquante-deux ans; sa mère serait morte rhumatisante à quarante-sept ans. Elle n'a ni frère ni sœur.

Enfant, elle aurait eu une ou deux bronchites. Depuis l'âge de quatorze ans, elle est toujours bien réglée. Elle a vu ses règles la dernière fois le 3 février 1903; elle est enceinte de 4 mois 1/2 environ, elle en présente tous les symptômes. Elle n'a pas souffert au début de sa grossesse.

Il y a deux mois elle a ressenti quelques petits lancements dans le côté gauche.

Il y a trois semaines, à la suite d'une marche, elle a ressenti une douleur dans le flanc gauche, cette douleur a disparu à la suite du repos.

Le 18 juin 1903, à 9 heures du matin, elle a éprouvé une douleur vive, violente dans le flanc gauche, et a dû s'aliter; dans la journée, elle a ressenti des douleurs vives dans le même point avec exacerbations au moindre mouvement. Le soir, elle a eu un vomissement qui ne s'est pas renouvelé. Elle n'a éprouvé aucun trouble urinaire, ni coliques utérines.

Le Dr Profichet a trouvé la malade dans l'état que nous décrirons ci-dessous, et, malgré la difficulté, a fait avec sagacité le diagnostic, vérifié, exact, de torsion du pédicule d'un kyste de l'ovaire gauche, coïncidant avec une grosseur de 4 mois et demi. Il a fait faire des lavements laudanisés.

Après un moment d'acalmie, la malade a continué à souffrir jusqu'au moment de son entrée à ma clinique, le 20 juin, à 4 heures du soir.

Le 19 juin au matin, je vois la malade en consultation avec le Dr Profichet et nous constatons les faits suivants.

1. Observations 1829 du Dr Sorel.

Examen — La malade a un aspect général excellent. L'examen de cœur et du poumon ne révèle aucune lésion.

Les urines sont très chargés de sels, mais ne contiennent ni sucre ni albumine.

Les fonctions digestives se font d'une façon normale, depuis la crise douloureuse, elle ne prend que du lait.

Il n'y a ni œdème des jambes ni du ventre, ni circulation collatérales, ni varices.

Examen local. — L'utérus remonte presque jusqu'à l'ombilic, le col est normal, les culs-de-sac sont souples et libres.

Au-dessus de l'utérus et à gauche, on sent une tumeur grosse comme une tête de fœtus, lisse, égale, résistante, mobile de gauche à droite, mais ne rentrant pas dans le flanc, la palpation du flanc ne fait pas percevoir de gonflement de la région lombaire, cette tumeur ne semble donc pas appartenir au rein.

On met la malade au repos absolu, on lui ordonne le régime lacté et de la morphine pour calmer la douleur. Le 21 juin. Purgation. La malade a des crises douloureuses fréquentes et violentes. Tardivement, dans la soirée et la nuit, elle a 8 selles abondantes.

22 juin 1903. *Ovariotomie gauche.* Incision en position inclinée, mi sus mi sous-ombilicale; le ventre ouvert, on voit des caillots sortant de la trompe gauche et un peu de liquide clair dans la cavité péritonéale; pas d'adhérences, ni lésions péritonéales. Les annexes droites sont saines.

On extrait le kyste de l'ovaire, dermoïde avec cheveux, graisse et liquide clair; le pédicule est tordu une fois et demi sur lui-même, la trompe est pleine de caillots, la paroi du kyste est ecchymotique. Ligatures du pédicule avec trois soies séparées. Extraction du kyste. Sutures de la paroi en un plan. Pansement aseptique.

La malade se réveille rapidement, elle a de vives douleurs, 1 centigramme de morphine.

23 juin. La nuit, elle a été prise deux fois de violentes coliques avec anxiété respiratoire. 1 centigramme de morphine. Ensuite elle repose quelques heures à la fin de la nuit.

Le matin, elle a 37,8; le pouls plein mais un peu précipité. Elle prend une limonade purgative. A 11 heures, elle a une nouvelle crise de douleur; puis elle souffre presque toute la journée, avec facies fatigué, et précipitation du pouls. Le soir, elle a 3 selles.

24 juin. La malade a reposé un peu la nuit avec un centigramme de morphine; la figure est reposée, le pouls est bon, elle prend beaucoup de lait, les urines sont épaisses et chargées de sels. Le soir, bouillon et œuf.

25 juin. La malade se trouve dans un très bon état.

26 juin. Elle a eu encore des douleurs dans la nuit.

28 juin. Encore ce matin, une violente crise douloureuse calmée par piqûre de morphine. Le soir, encore des douleurs : lavement avec 15 gouttes de laudanum.

29 juin. Pansement, ablation des fils superficiels, réunion par pre-

mière intention. Les urines sont toujours très épaisses. Elle prend deux litres de lait par jour et une bouteille d'eau de Contrexéville.

3 juillet. Les urines redeviennent abondantes et claires.

6 juillet. Ablation des autres fils.

Le 20 juillet. La malade se lève.

Elle sort de la clinique guérie.

La grossesse a continué à évoluer normalement, Mme W. a joui d'une excellente santé.

Les derniers jours de sa grossesse, elle a eu de la céphalée marquée avec albumine; le Dr Pillatte, de Nice, qui l'a soignée alors, a fait 2 saignées et l'a mise au régime.

L'accouchement s'est fait le 9 novembre à 10 heures du soir après un travail de 8 heures; le sommet est en O 1, *g. a.*; il y avait peu d'amnios. L'accouchement a été normal, sans aucune intervention même digitale après la rupture des membranes.

Les suites de couches ont été fébriles sans frissons, sans pertes ni odeur, sans aucun symptôme du côté du ventre. La température est redevenue normale le 16e jour. L'albumine a été en diminution jusqu'à complète disparition.

La cicatrice abdominale est toujours en parfait état.

Actuellement (juillet 1905) la malade est enceinte pour la deuxième fois; elle est accouchée à terme normalement le 15 septembre. Suites de couches normales.

Obs.[1] **II.** — Mme C..., Catherine, vingt-trois ans, est entrée dans mon service de l'hôpital Pasteur le 13 juillet 1903.

Cette femme, d'apparence robuste, n'a rien de particulier à signaler comme antécédents personnels. Elle n'a fait aucune maladie sérieuse jusqu'ici. Réglée dès l'âge de quatorze ans, elle a toujours eu une menstruation régulière jusqu'au 30 mars dernier.

Le 11 juillet, à 4 heures du matin, elle a ressenti une douleur très forte dans tout le ventre, qui détermine des vomissements bilieux; cet état continue le 12.

Le Dr Proflichet, qui vit la malade, diagnostiqua un kyste de l'ovaire à pédicule tordu coïncidant avec une grossesse de 3 mois et demi environ.

Ce diagnostic était rendu plus facile, puisque à peine quinze jours auparavant, il a vu se vérifier la réalité du même diagnostic porté par lui à propos de la malade de l'observation I.

Par ses conseils, elle entre dans mon service.

Depuis son entrée à l'hôpital, les vomissements ont cessé.

Examen. — A l'inspection, nous constatons un ventre ballonné, tendu, un ombilic peu saillant, une respiration abdominale minime. Pas de circulation veineuse anormale, pas de vergetures, pas d'œdème, ni des jambes, ni du ventre. Les seins sont gonflés, l'aréole marque avec circulation veineuse bien développée.

1. Observation 1859 du Dr Sorel.

A la palpation, nous déterminons une douleur dans la fosse iliaque gauche et sur la ligne médiane du ventre. On sent au-dessus de l'utérus une tumeur lisse, grosse comme les deux poings, mobile. A la base de cette tumeur, au-dessus du ligament de Fallope gauche, on perçoit une tumeur allongée transversalement, douloureuse, ayant la forme d'un boudin.

A droite, la fosse iliaque n'est pas douloureuse et se laisse déprimer.

Toucher. — Le cul-de-sac droit est normal; culs-de-sac gauche et postérieur ont disparu, et sont remplacés par une grosse tumeur fluctuante et douloureuse.

Le col, peu mobile, est entr'ouvert. Le corps de l'utérus est difficile à délimiter de la tumeur qui l'avoisine.

L'auscultation ne révèle aucune lésion, ni dans le cœur, ni dans le poumon.

Les urines ne contiennent ni sucre ni albumine.

15 juillet. *Ovariotomie gauche.* Le ventre ouvert, on trouve un kyste de l'ovaire à pédicule tordu sur lui-même une fois et demi, la tumeur transversale est fermée par la trompe gorgée de caillots sanguins très notablement augmentée de volume. Cette constatation confirme le diagnostic du Dr Profichet. Je fais une ligature avec une soie double du pédicule. Réunion de la paroi en un plan. Pansement aseptique.

La malade se réveille facilement et a vomi deux fois le premier jour. On est obligé de sonder la malade pendant les 15 premiers jours. Sauf cette complication, les suites opératoires ont été très simples.

Le 28 juillet, on fait le pansement et on enlève les fils, la plaie étant complètement réunie.

La malade sort guérie le 4 août 1903.

La malade a eu son accouchement à terme normal avec suites normales, sans troubles aucuns, avec une cicatrice résistante. Le Dr Profichet l'a revue plusieurs fois, toujours en parfait état de santé.

M. Morestin, de Paris. — J'ai vu quatre fois coïncider grossesse et kyste de l'ovaire.

Dans le premier cas, il s'agissait d'une jeune femme à laquelle j'avais donné des soins antérieurement pour une métrite; ayant pratiqué chez elle un curettage et une petite intervention sur le col, j'appris quelques mois après, avec une satisfaction mêlée d'un peu de crainte, qu'elle était enceinte. Je fus appelé près d'elle au moment de son accouchement, et reconnus la présence, au-dessus de l'utérus gravide, à droite de la ligne médiane, d'une tumeur arrondie lisse et mobile, grosse comme les deux poings. L'accouchement fut simple, rapide, normal.

Le diagnostic de kyste de l'ovaire droit porté au moment de l'accouchement, put être aisément confirmé quand l'utérus évacué eut repris sa situation ordinaire et son volume normal.

Plus tard, l'ovariotomie fut pratiquée avec succès.

Chez la seconde malade, mon maître Richelot fit, au cours de

la grossesse, l'ablation d'un kyste ovarien assez volumineux, mais sans adhérences. L'opération fut facile, et la grossesse, alors au cinquième mois, ne fut pas interrompue. L'enfant présentait un hypospadias balano-pénien, pour lequel j'ai fait plus tard avec succès une opération réparatrice par le procédé de von Hacker.

Dans les deux autres cas, la torsion du kyste, ignoré jusque-là, a entraîné les plus graves accidents.

L'une de ces femmes, toute jeune encore, fut prise brusquement d'une douleur violente dans le côté droit du ventre, au cours d'une grossesse encore peu avancée. Elle présenta du ballonnement du ventre, des vomissements, un empâtement dans la fosse iliaque droite. Mon collègue et ami Robineau, appelé d'abord auprès d'elle, songea à une appendicite, diagnostic que je confirmai le lendemain. Une incision pratiquée dans la fosse iliaque me montra qu'il s'agissait d'un kyste de l'ovaire dont le pédicule s'était tordu. Le kyste comprimait la terminaison de l'iléon, déterminant une occlusion intestinale. L'opérée expulsa son fœtus, dont la mort me parut en rapport avec les accidents qui avaient marqué la torsion du pédicule. Elle eut encore une parotidite double et, finalement, guérit. Toute cette histoire est relatée en détail dans les *Bulletins de la Société anatomique* (3 octobre 1902).

Enfin, j'ai été appelé une nuit à l'hôpital Beaujon pendant l'hiver de 1903-1904 auprès d'une femme de quarante ans atteinte d'occlusion intestinale, survenue au cours d'une grossesse au quatrième mois. Le ballonnement était énorme; le ventre uniformément sonore. La palpation ne fournissait aucune notion sur la nature ou le siège de l'obstacle. Une seule circonstance pouvait fournir une indication utile. C'était une douleur fixe siégeant du côté gauche, à la partie inférieure de l'abdomen.

Me laissant guider par ce symptôme, j'incisai la paroi abdominale sur le bord externe du muscle droit, du côté gauche.

Après avoir récliné quelques anses très distendues, je trouvai un kyste de l'ovaire gauche, gros comme les deux poings, tordu sur lui-même, rempli de liquide hématique et dont la paroi était elle-même infiltrée de sang. Ce kyste comprimait énergiquement le côlon iliaque. C'était la cause de l'occlusion. Le pédicule était fort étroit. J'y jetai un fil tout contre l'utérus gravide, émergeant du bassin, libérai le gros intestin des agglutinats qui l'enserraient encore, et refermai l'abdomen. L'opérée rendit des gaz immédiatement. Son état, qui était grave, changea en quelques heures. Elle guérit parfaitement de son occlusion et la grossesse continua.

La présence d'un kyste ovarien au voisinage de l'utérus gra-

vide étant sans aucun doute une source de dangers pour la femme et pour l'enfant, il est sage d'en faire l'ablation quand par bonheur le diagnostic a pu être porté en temps opportun. L'ovariotomie que le chirurgien pratique à son heure, dans les conditions normales de la chirurgie, en dehors de tout accident pressant est une opération simple, qui a toute chance d'être inoffensive pour la femme, et n'aura aucun retentissement fâcheux sur l'évolution de la grossesse. On n'hésitera pas à y recourir en songeant aux complications qui peuvent survenir, et notamment à la torsion que favorisent les changements de volume et de rapports de la matrice. Malheureusement la torsion est presque toujours une surprise, et l'appareil symptomatique peut très facilement donner le change. Quoiqu'il en soit il est bon de savoir que l'intervention, même quand elle est pratiquée dans des circonstances peu favorables, imposée d'urgence par des accidents graves, est susceptible non seulement de conjurer le péril pressant, mais encore de permettre quelquefois la continuation régulière de la grossesse. La fréquence des complications d'une part, la bénignité de l'ovariotomie d'autre part, doivent faire admettre l'intervention systématique dans le cas de kyste coïncidant avec la grossesse. La grossesse, pourrait-on dire, est ici une indication de plus de l'ovariotomie. Nous parlons seulement des premiers mois de la grossesse ou de kystes déjà gros. La constatation d'un kyste peu volumineux chez une femme en état de grossesse avancée ne légitimerait évidemment aucune intervention de parti-pris.

Des kystes de l'ovaire inclus dans le ligament large, avec dédoublement du mésocôlon iliaque,

Par MM. les Drs Léon Bérard et M. Patel, de Lyon.

Parmi les complications des kystes de l'ovaire, celles qui résultent de connexions accidentelles avec l'intestin sont des plus importantes : adhérences inflammatoires à une ou plusieurs anses et à l'épiploon, brides de pelvipéritonite produisant de l'occlusion aiguë ou subaiguë, greffes de la tumeur primitive sur les organes du tractus digestif, sont aujourd'hui bien étudiées dans leurs causes, leur évolution clinique et leur thérapeutique.

Une éventualité beaucoup plus rare est l'inclusion primitive

ou secondaire des tumeurs ovariennes dans les mésentères du côlon ou de l'intestin grêle. C'est cette disposition que nous voudrions envisager ici, à l'occasion de l'observation suivante :

Observation. — *Kyste uniloculaire ovarique, inclus dans le ligament large, ayant dédoublé le mésocôlon iliaque. Ablation de la poche. Résection de 25 centimètres d'S iliaque. Guérison.*

Mme J..., quarante-six ans, entre à l'hôpital de la Croix-Rousse, salle Sainte-Catherine, service de M. Bérard, le 15 juin 1905, pour une tumeur abdominale, qui existe depuis longtemps, mais qui, ces derniers temps, a déterminé des troubles fonctionnels sérieux.

Dans ses antécédents héréditaires, on note que son père et sa mère sont morts tous deux de maladie de cœur; un de ses frères est mort également cardiaque.

Personnellement, la malade a eu la scarlatine à l'âge de dix ans, deux attaques de fièvre paludéenne à douze et treize ans. Elle a été réglée à l'âge de douze ans, jamais bien régulièrement. A dix-sept ans, signes de chloro-anémie. Elle fut soignée, à l'âge de vingt-cinq ans, pour une maladie de cœur, et pour des métrorragies à répétition, attribuées à sa cardiopathie; plusieurs curettages ne les ont pas fait disparaître. Jusqu'à la ménopause, les pertes ont été à peu près continues.

A quarante-quatre ans, les règles cessèrent et la malade s'aperçut que son ventre grossissait insensiblement, d'une façon uniforme; elle n'en fut pas gênée tout d'abord; mais depuis quelque temps survint *une constipation opiniâtre*, résistant à tous les purgatifs et lavements.

Aujourd'hui, cette femme a bon aspect, bon teint, pas d'amaigrissement, pas de température. Elle n'accuse d'autres troubles fonctionnels que de la pesanteur abdominale, et une constipation inquiétante. Il n'y a que peu de douleur. Pas de troubles de la miction; les urines sont claires, sans albumine. Il n'y a aucune perte vaginale.

L'examen du cœur, pratiqué par M. Mollard, médecin des hôpitaux, a révélé un souffle d'insuffisance mitrale; la lésion valvulaire est parfaitement compensée et n'interdit pas l'anesthésie.

L'examen de l'abdomen montre un ventre augmenté de volume, plutôt saillant en avant; pas de distension ombilicale, ou de circulation collatérale. La palpation démontre l'existence d'une tumeur fluctuante, volumineuse, remontant bien au delà de l'ombilic, non douloureuse, mate au niveau de la région ombilicale. Les flancs sont sonores, et la matité ne se déplace pas. On perçoit cependant, sur *le sommet de la tumeur et se déplaçant avec elle, une sorte de cordon dur, un peu bosselé, donnant bien l'impression du gros intestin.*

Le toucher vaginal montre un col utérin abaissé, entr'ouvert, immobile; le palper et le toucher combinés révèlent l'utérus plaqué contre la symphyse pubienne, le fond déjeté à droite; la tumeur en est indépendante; on perçoit la fluctuation et on se rend aisément compte que le ligament large gauche est complètement envahi.

On pose le diagnostic de kyste de l'ovaire, inclus dans le ligament large avec adhérence de l'S iliaque à la tumeur, et on décide une inter-

vention, la cardiopathie ne contr'indiquant pas l'anesthésie. *Opération le 17 juin 1905* (M. Bérard). Anesthésie à l'éther; position de Trendelenburg avec peu d'inversion, en raison du volume de la tumeur. Laparotomie sous-ombilicale médiane; on reconnaît, aussitôt après l'ouverture du péritoine, la paroi blanchâtre du kyste, sillonnée de vaisseaux; ponction au gros trocart; on évacue ainsi dix à douze litres de liquide séro et muco-hématique contenu dans une poche principale, tapissée de petits kystes secondaires. On peut attirer alors la poche; mais, dès le début de sa décortication, on s'aperçoit vite que le kyste est inclus dans le ligament large : au sommet de la paroi, on trouve l'S iliaque, qui la coiffe et qui adhère entièrement à elle, son méso ayant été dédoublé par la tumeur.

On incise les différentes couches qui recouvrent le kyste, à distance de l'intestin, et en essayant de ménager au maximum son méso. Le plan de clivage est trouvé aisément; le décollement se fait bien, sauf une hémostase assez difficile. La paroi du kyste est ainsi isolée, et on constate qu'il y a un pédicule formé par la trompe gauche et par de gros vaisseaux; il s'agit bien d'un kyste de l'ovaire inclus dans le ligament large. Ce premier temps effectué, on revient à l'S iliaque et on voit que celle-ci est partiellement ou complètement dépourvue de son méso sur une longueur de 25 centimètres; il n'y a aucune chance d'espérer une nutrition suffisante pour ce segment intestinal. L'entérectomie est aussitôt décidée. Coupé entre deux pinces, l'intestin est réuni bout à bout par une suture au fil de soie, faite suivant le procédé classique à deux plans; suture du méso.

Après cette résection, il est impossible de recouvrir de péritoine toutes les surfaces cruentées, car la loge laissée par le kyste est considérable. De façon à éviter une fistule intestinale ultérieure, en plaçant au contact immédiat de l'intestin suturé la gaze du tamponnement, on ramène le grand épiploon en avant de l'anse suturée, et on place dans la cavité dépéritonisée des mèches de gaze autour d'un drain.

Suture du reste de la paroi abdominale.

Suites opératoires. La température n'a pas dépassé 38°1, maximum atteint le soir même de l'opération.

La malade n'a eu aucune réaction péritonéale : à signaler au troisième jour une légère hématurie, dont il a été impossible de retrouver la cause. La mèche a été retirée le deuxième jour, puis remplacée par un drain; l'écoulement de liquide péritonéal a été assez abondant; aucune alerte du côté de l'intestin. Le rétablissement du cours des matières s'est fait rapidement; la malade quittait l'hôpital le 4 juillet, soit quinze jours après l'opération.

Examen de la paroi du kyste (pratiqué par M. le Pr agrégé Paviot). Supporté par une épaisse gangue de faisceaux conjonctifs festonnés, on voit un épithélium cylindrique, en une seule couche, faisant de temps à autre soit des saillies, soit des dépressions où les cellules chevauchent, imbriquées les unes sur les autres; dispositif analogue à celui des kystes papillaires. Puis, çà et là, peu profondément, dans le voisinage de la ligne épithéliale de revêtement continu, on voit de

petites cavités rondes, à revêtement cylindrique en pleine gangue conjonctive. »

La malade a été revue le 25 septembre; elle se déclare complètement guérie. Elle a repris toutes ses occupations.

La paroi abdominale est solide. Aucune menace d'éventration.

A propos de cette observation, nous insisterons sur deux points : 1° la disposition anatomique de ce kyste; 2° les considérations de technique opératoire auxquelles elle peut donner lieu.

1° *Disposition anatomique du kyste.* Il s'agissait, dans ce cas, d'un kyste de l'ovaire inclus dans le ligament large, le fait n'est pas rare. Ce qui est plus rare, c'est de voir ces tumeurs dédoubler, à la suite du ligament large, le mésocôlon iliaque. Le Prof. Pozzi a dénommé cette variété *kystes rétro-péritonéaux*; il signale sans autres détails plusieurs cas, dans son *Traité de Gynécologie*, ayant trait à des productions kystiques, qui avaient ainsi dédoublé non seulement le méso-iliaque, mais le tissu cellulaire rétropéritonéal, jusqu'au rein et même au pancréas (Zweifel). On a vu plus souvent des tumeurs solides (fibromes) inclus dans le ligament large, dédoubler le méso-iliaque (cas de Gardner cité par Strotscker, Th. de Paris, 1902; fibromes de ligament large). Cette disposition anatomique se comprend aisément si l'on se souvient des connexions du tissu cellulaire du ligament large; mais il y a des conditions de développement qui échappent encore — car on voit des kystes inclus dans le ligament large — avoir une évolution franchement abdominale, intra-péritonéale, puis se constituer un vrai pédicule, qui peut se tordre (Leridrain. Th. de Paris, 1904. Torsion des kystes du lig. large). Peut-être faut-il primitivement un arrêt de migration de l'ovaire, qui se trouve arrêté dans sa descente à la base du méso-iliaque.

2° *Déductions opératoires.* Des rapports de ce kyste avec le méso-côlon iliaque, on peut tirer des considérations intéressant l'opérateur. Tout d'abord, dans les kystes du ligament large, on doit toujours songer à la possibilité de rapports intimes avec le gros intestin, à la face postérieure du kyste — principalement; — aussi serait-il indiqué de rechercher le plan de clivage par une incision pratiquée plutôt sur la face antérieure, d'ailleurs directement accessible, de la tumeur. Même si la présence de l'intestin est reconnue avant l'extirpation de la tumeur, nous pensons qu'il ne faut pas agir autrement; il est plus prudent de décortiquer tout d'abord la poche, de l'extraire aussi complètement que possible; et ceci fait, de vérifier ce que valent l'intestin et son méso. On peut reconnaître à ce moment, la longueur de la portion suspecte, et faire une entérectomie suffisante, bien pré-

férable à une reconstitution forcément incomplète du méso qui laisserait de sérieux risques de gangrène.

M. Gouilloud (*Annales Gynécologie*, 1899, p. 154) a signalé, à la suite d'extirpation de tumeurs qui avaient ainsi reporté l'S iliaque à la partie supérieure de l'abdomen, tout en adhérant à son méso même sans le dédoubler, des accidents d'occlusion dus à des coudures occasionnées par l'ablation de la tumeur; le méso trop allongé laissait l'S iliaque retomber dans le pelvis. Sans préconiser l'entérectomie systématique on peut dire que quand on a raccourci par la résection cette portion d'S iliaque, de tels accidents ne sont pas à craindre. La fixation de l'S iliaque les empêcherait également; elle est à recommander.

Disons enfin que l'ablation de ces tumeurs du ligament large laisse à sa suite une vaste surface, que le chirurgien le plus ingénieux dans l'art de péritoniser n'arriverait pas à recouvrir entièrement. Dans ces cas, nous préférons placer, assez loin de la suture intestinale protégée par l'épiploon, une mèche qui fait l'hémostase et le drainage. Cette mèche peut s'enlever au bout de quelques jours, et elle nous a paru être sans inconvénient, soit au point de vue d'une suture, portant, il est vrai, sur le gros intestin, soit au point de vue de la cicatrisation ultérieure de la paroi abdominale.

Kyste dermoïde de l'ovaire droit. Torsion du pédicule. Suppuration. Ouverture dans la vessie. Appendicite surajoutée. Fibrome utérin. Ablation du kyste avec suture immédiate de la vessie. Hystérectomie abdominale supravaginale. Appendicectomie. Guérison,

Par M. le Dr H. Barnsby, de Tours.

Observation. — Jeanne V... est âgée de trente-huit ans. Réglée à treize ans, toujours irrégulièrement, cette femme se marie à vingt-quatre ans.

A vingt-six ans première grossesse. L'accouchement est particulièrement difficile et terminé par une application de forceps laborieuse. A trente-deux ans, seconde grossesse au cours de laquelle le médecin traitant diagnostique un kyste ovarique de petit volume, pour lequel il conseille néanmoins une intervention chirurgicale au quatrième mois. La malade ne veut pas consentir à cette opération et l'accouchement est de nouveau extrêmement pénible. On parvient cependant à la dernière heure à repousser le kyste et on termine par un forceps.

La patiente, toujours hantée par l'idée d'opération, refuse de se laisser examiner. L'absence de douleur, l'augmentation peu appré-

ciable de volume du ventre l'encouragent à s'éloigner du chirurgien. Cette situation reste la même pendant cinq années. Il ne convient de signaler que des ménorrhagies de plus en plus abondantes accompagnées de dysménorrhée. En août 1904, il y a un an environ, la malade s'aperçoit que son ventre grossit rapidement et elle commence à éprouver une gêne très marquée dans le côté droit.

En décembre 1904, à l'occasion d'une période menstruelle particulièrement douloureuse, elle est prise brusquement d'une douleur extrêmement vive dans la fosse iliaque droite. Cette douleur ne tarde pas à s'accompagner d'une violente réaction péritonéale : ventre légèrement ballonné et très sensible, nausées, vomissements bilieux, température à 39°, pouls à 120.

Je suis appelé le lendemain de cette crise aiguë. Malgré le ballonnement du ventre et la sensibilité de la région iliaque droite, je posai le diagnostic suivant : utérus très augmenté de volume, avec annexite gauche de la grosseur d'une grosse orange, kyste de l'ovaire droit du volume d'une tête de fœtus à terme, semblant surdistendre de liquide, remontant en haut et en avant et coiffant en quelque sorte l'utérus. J'attribuai les accidents aigus, soit à une torsion en pédicule du kyste, soit à une crise d'appendicite surajoutée.

Je conseillai, séance tenante, une laparotomie, qui fut repoussée. Je fis alors recouvrir le ventre de glace. Je prescrivis la diète absolue et 0 gr. 10 centigrammes d'extrait thébaïque (par doses de 0 gr. 01 centigramme) pour calmer les douleurs. Quarante-huit heures après, la crise cédait à ce traitement médical; la fièvre tombait à 37°5, le pouls restait à 96. Le ventre était plus souple mais restait très douloureux dans la fosse iliaque droite sur la partie latérale du kyste, nettement au-dessous du point de Mac Burney. Cette détente eut pour résultat, malgré mon insistance, l'ajournement de toute intervention.

Je disparus alors et ne revis la malade que huit semaines après. Pendant ce laps de temps elle avait commencé par aller beaucoup mieux; elle avait pu se lever et marcher un peu tout en conservant une sensibilité de plus en plus vive dans la région du kyste, et tout en ayant chaque soir une élévation thermique très nette. Les règles avaient reparu avec grande abondance et la malade se plaignait de troubles de compression du côté de la vessie. Peu à peu les douleurs avaient augmenté, la fièvre était devenue constante, 38° le matin, 39° et plus le soir. Le pouls était remonté à 120 et les troubles vésicaux s'accentuaient de plus en plus.

La veille de ma visite, le thermomètre était monté à 40°5 et les douleurs plus vives s'étaient accompagnées de vomissements. Dans la nuit, la malade eut une violente douleur syncopale dans la région hypogastrique, à droite de la ligne médiane. Les envies d'uriner se multiplièrent, et la malade remplit un vase de liquide purulent, urine en petite quantité mélangée à une plus grande quantité de pus huileux dans lequel nageaient de petits fragments de matière sébacée. Cette évacuation est suivie d'un affaissement de l'abdomen à droite, d'un bien-être considérable avec cessation des douleurs. Le matin, la température est

à 36°5 et le pouls est à 100. Je conclus à une ouverture du kyste dans la vessie et, redoutant de nouveaux accidents, en présence surtout de l'état d'épuisement de la malade, je la décide enfin à se laisser opérer.

Opération (février 1905). — Anesthésiée au chloroforme à l'aide de l'appareil de Ricard — malade en plan incliné. — Longue incision médiane du pubis à deux travers de doigt au-dessus de l'ombilic.

L'incision du péritoine est difficile car il existe de nombreuses adhérences avec la paroi antérieure du kyste : avec l'épiploon en bas et les anses grêles en haut. Les adhérences sont détachées à la compresse, une large bande d'épiploon qui recouvre le kyste est rapidement réséquée. Le kyste lui-même est en quelque sorte décortiqué et soulevé avec peine, mais assez cependant pour permettre le capitonnage du petit bassin à l'aide de compresses de lint. Le kyste est attaqué à droite d'abord. Il me faut disséquer sur cette face latérale la capsule cæcale et en particulier l'appendice. Ce dernier est très volumineux. Il est coudé à angle droit, la pointe est renflée et tellemement fusionnée avec la paroi du kyste qu'il me faut abandonner une partie de sa tunique musculeuse pour éviter la rupture de la poche. Une ligature est jetée sur l'appendice et le moignon est cautérisé et enfoui. Quelques points de Lambert sont nécessaires sur le cæcum qui avait été déchiré dans la libération de ces adhérences. Dans un deuxième temps, ne pouvant arriver à isoler le kyste en avant et à gauche du côté de la vessie, je place deux clamps courbes sur le pédicule en longeant la paroi droite du petit bassin. Le pédicule est sectionné et le kyste ramené dans le champ opératoire.

Je pus constater facilement la torsion du pédicule avec trois tours de spire ainsi que la présence de quatre plaques grisâtres — véritable début de sphacèle — situées à la face postéro-inférieure de la poche. En poursuivant le décollement du kyste à gauche et de bas en haut, je rencontre une zone d'adhérences telle qu'en voulant insister, la poche se rompt et un flot de pus huileux inonde le champ opératoire heureusement bien protégé. La perforation, impossible à aveugler, tant les parois sont friables, laisse apercevoir une masse de cheveux nageant dans un liquide purulent. Une exploration plus attentive, après ablation du contenu, permet de constater une communication avec la vessie (région antéro-latérale gauche) au point de rupture. La fusion des deux organes est si intime que, pour en finir vite, je résèque sur la vessie les bords de la fistule et la brèche vésicale est aveuglée avec deux pinces caoutchoutées.

Une fois le champ opératoire débarrassé de ce kyste, j'arrive sur l'utérus qui est gros et adhérent partout. Je constate que sur la corne gauche est implanté un fibrome du volume d'une pomme, inclus lui-même dans le ligament large (fibrome qui fut pris lors de mon premier examen pour une annexite gauche).

Je procède rapidement à une hystérectomie supra-vaginale bien amorcée à droite. Je sectionne le col, désenclave le fibrome et me contente d'enlever la trompe gauche, transformée en un gros hydrosal-

pynx du volume d'une mandarine. Je laisse l'ovaire que j'enfouis dans un repli péritonéal. Je suture artères utérines et utéro-ovariennes. Je cautérise le moignon du col au thermocautère et je péritonise complètement par un double surjet au catgut.

Dans un dernier temps je fais la suture de la vessie ouverte, par un triple surjet au catgut.

La paroi est refermée par une suture à trois étages et je termine par un bon drainage abdominal fait de deux gros drains placés dans le Douglas auxquels j'ajoute deux mèches de gaze. Une sonde à demeure est placée dans la vessie.

Durée de l'opération : 1 heure 10.

Suites opératoires. — Elles furent parfaitement simples durant les quatre premiers jours. La température du soir oscilla entre trente-sept degrés et trente-huit degrés. Dès le cinquième jour l'apyrexie fut absolue. Le pouls tomba à 76 et j'enlevai les deux mèches. Le septième jour, je supprimai le premier drain. Le neuvième jour j'enlevai le second. La cicatrisation fut complète le vingtième jour. La malade nous quitte trente jours après l'opération.

Examen des pièces. — *Appendice.* — L'appendice est gros, congestionné, de couleur violacée. Son tiers inférieur est coudé à angle droit sur les deux tiers supérieurs. La pointe est renflée et fluctuante. L'incision montre qu'il existe une oblitération au niveau de la coudure et que la pointe contient du pus rougeâtre. Il n'y a pas trace de perforation. Il faut signaler seulement une adhérence intime de la pointe avec la paroi du kyste sur laquelle on a laissé un lambeau de la musculeuse.

Kyste dermoïde. — Le kyste est du volume d'une tête de fœtus à terme. La paroi est en général très épaisse mais présente certains points d'une minceur extrême. La surface externe est représentée par une immense surface cruentée. A la face postéro-inférieure on rencontre quatre plaques grisâtres. La surface interne présente quatre larges ulcérations correspondant aux plaques précitées : ce sont là les points faibles de la paroi.

Le kyste contient : *a*) trois boules sphériques formées de cheveux enroulés; *b*) une lame osseuse sur laquelle sont implantées deux dents; *c*) une quantité appréciable de matière sébacée constituante nageant dans du pus huileux.

Utérus. — L'utérus est gros, fibreux; il porte, au niveau de la corne gauche, un fibrome mou, véritable myome très vasculaire.

Trompe gauche. — Hydrosalpynx du volume d'une mandarine.

Réflexions. — Le plus grand intérêt de cette observation réside évidemment dans la multiplicité des lésions rencontrées dans le petit bassin de cette malade.

L'une de ces lésions (ouverture spontanée d'un kyste dermoïde dans la vessie) m'a paru intéressante à relater : sa rareté contribue certainement à enrichir cette observation.

La pathogénie de cette lésion s'explique par la torsion du

pédicule qui a très certainement été la cause initiale des accidents.

C'est cette complication qui a provoqué la violente réaction péritonéale et non, comme je l'avais cru, l'appendicite, qui n'a été dans l'histoire de cette malade qu'un épisode secondaire. Avec la torsion sont survenues l'inflammation du kyste, la suppuration, les ulcérations, les plaques de nécrose, les adhérences avec les organes voisins et en particulier avec la vessie. L'adhérence avec cet organe s'est très certainement faite au niveau de l'une de ces plaques grisâtres, point faible de la paroi, correspondant à une large ulcération. Les tuniques de la vessie ont été envahies de proche en proche et ce travail rapide a amené la perforation.

Je désire également insister sur quelques points de technique opératoire.

La suture immédiate de la vessie, faite séance tenante, nous arrête tout d'abord. L'orifice de communication avec la cavité kystique était de la largeur d'une pièce de 2 francs. Je dus réséquer les bords de la fistule et me trouvai en présence d'une perte de substance telle que je me demandai un instant si je n'agirais pas sagement en terminant par une cystostomie sus-pubienne, étant donné l'état de la vessie. Je penchai finalement pour la suture immédiate et je réussis pleinement puisque j'obtins une réunion première. Cette suture immédiate n'a rien, je le sais, d'extraordinaire, c'est un acte chirurgical courant. Ce qui en fait le mérite dans mon observation, c'est d'une part l'étendue de la brèche, d'autre part l'état de la vessie et du petit bassin qui n'était qu'une vaste surface cruentée. J'ai réussi, et je n'hésiterais pas à recommencer dans un cas semblable.

Un autre détail qui a son importance, à mon sens, est la conservation d'un ovaire dans un repli de la grande séreuse. C'est là une précaution pour l'avenir, que je n'omets jamais quand la chose est possible.

Enfin, il est un dernier point de technique dont ma malade a profité : je veux parler de la rapidité de l'acte opératoire. J'ai mis une heure dix pour décortiquer son kyste adhérant partout, pour suturer sa vessie, enlever utérus, fibrome et trompe gauche, supprimer l'appendice, et péritoniser le tout. J'estime que la brièveté de l'intervention a constitué là un facteur d'une haute importance pour la réussite d'une opération faite sur une femme épuisée et cachectique.

Utérus didelphe, vaste kyste hématique de l'ovaire et de la trompe gauches,

Par M. le Dr A. Berthomier, de Moulins.

Je viens vous entretenir d'un cas d'utérus didelphe qui a donné lieu à un vaste kyste hématique développé aux dépens de l'ovaire gauche et du tiers externe de la trompe.

Cette observation m'a paru intéressante en raison de la rareté de la chose, des difficultés du diagnostic et des complications opératoires dues au volume du kyste, à ses rapports et à ses adhérences aussi nombreuses que variées.

Les cas d'utérus didelphe sont en effet peu communs. Le prof. Pozzi en cite un. Le Dr Desguin, d'Anvers, a publié récemment un autre cas assez différent du nôtre. Au premier abord, la pièce anatomique paraît plutôt appartenir à un utérus *bifide*; il n'y a qu'un seul museau de tanche et qu'un col; en réalité, le col est double, mais le col gauche est imperforé du côté du vagin.

Dans notre observation, au contraire, l'utérus droit et l'utérus gauche sont séparés par un intervalle de 12 à 15 centimètres et implantés latéralement sur le vagin.

Observation. — La malade qui fait le sujet de cette communication est âgée de vingt-trois ans. Elle a toujours habité la campagne et, jusqu'à l'âge de quinze ans, elle ne signale absolument rien d'intéressant dans ses anamnestiques.

A quinze ans ont apparu les premières menstrues accompagnées de violentes douleurs qui n'ont pas autrement alarmé son entourage. A chaque période cataméniale les mêmes douleurs se reproduisirent avec la même intensité, toujours accompagnées de ténesme vésical et rectal, sensations de ballonnement, etc , tous symptômes qui étaient attribués à des accidents dysménorréiques vulgaires. Vers la vingtième année, la malade remarquait que son ventre augmentait de volume et que la région hypogastrique surtout prenait un développement exagéré.

A vingt et un ans, elle se marie et ne remarque tout d'abord aucun changement dans son état : elle est toujours réglée régulièrement pendant quatre jours, l'écoulement est moyen mais les douleurs sont toujours très vives.

Vers la fin de 1904, elle constate que son ventre a pris un développement rapide, les douleurs sont devenues intolérables; elle m'a adressée vers la fin de janvier 1905.

L'état général paraît assez médiocre. La région sous-ombilicale est distendue irrégulièrement; à droite existe une saillie assez volumineuse, à gauche la tuméfaction est beaucoup moins accusée. La percussion nous donne une zone de matité assez diffuse; la sonorité des anses intestinales dessine un contour bien irrégulier, pas d'ascite.

La palpation, assez douloureuse, nous donne la sensation d'une tumeur irrégulièrement bosselée, assez analogue à ce que l'on trouve dans la tuberculose péritonéale.

Le palper bimanuel nous montre un utérus à col conique, en rétroversion, peu mobile, peu ou pas douloureux : au-dessus on trouve une vaste tumeur irrégulière donnant la sensation d'une poche kystique très distendue, douloureuse paraissant adhérente aux organes voisins; pas la moindre mobilité. A gauche se trouve un bloc très dur, bosselé, paraissant constitué par les annexes du côté gauche et se continuant sans interruption avec la partie plus volumineuse de la tumeur qui occupe la partie droite de l'excavation pelvienne.

La paroi gauche du vagin, très adhérente à cette tumeur dure, ne donne aucune sensation pouvant faire soupçonner l'existence d'un autre corps utérin.

Le diagnostic qui nous paraît le plus probable est celui de tuberculose des annexes, et, en raison de l'intensité des douleurs, nous n'hésitons pas à proposer une intervention chirurgicale qui est acceptée sans discussion.

Intervention le 5 février 1905 : narcose à l'éther, avec l'assistance du Dr Dujon.

Dès que la cavité abdominale est ouverte, nous nous trouvons en présence d'une grosse tumeur d'un noir d'ébène, étendue dans toute la région hypogastrique et limitée par un paquet d'anses intestinales très adhérentes, elle est fluctuante et présente tous les caractères d'un vaste kyste hématique.

La libération des anses intestinales fut très laborieuse : la ponction du kyste ne fut suivie que d'une évacuation minime tant les poches kystiques étaient nombreuses, il fallut tant bien que mal se mettre à la recherche d'un pédicule. A la suite de manœuvres longues et pénibles de décortication la tumeur fut enfin libérée de droite à gauche et l'on tomba sur un pédicule unique, c'était l'extrémité de la troupe gauche que l'on pouvait suivre très facilement jusqu'à la corne utérine.

Je dois tout d'abord avouer qu'en raison de sa situation, cette trompe fut prise pour la trompe droite. Le pédicule une fois lié et toute la masse enlevée, nous nous mettons à la recherche de la trompe gauche. Le fond de l'utérus, bien isolé, ne nous présente, du côté opposé à la trompe liée, qu'une surface bien lisse se continuant avec la paroi latérale gauche du vagin : d'où stupéfaction bien légitime.

Plongeant la main au fond de l'excavation pelvienne, nous exumons un autre utérus muni d'une seule trompe et d'un seul ovaire, disposé sur la paroi droite du vagin et distant de l'utérus n° 1 d'environ 12 à 15 centimètres. Le bord interne de ce nouvel utérus présente dans toute sa hauteur une surface régulièrement lisse et bien péritonisée :

les différentes parties qui constituent cette moitié d'utérus sont d'aspect très sain et normales quant à leurs dimensions et leur volume.

Nous avons donc bien affaire à un utérus didelphe; l'utérus gauche, étroitement bloqué dans la tumeur, devait fatalement échapper au toucher bimanuel.

Comme l'intervention avait été longue et laborieuse, je me hâtai de fermer le ventre et de drainer, me réservant d'explorer, au bout de quelques jours, le vagin et ses parois.

A part un peu de température les deux premiers jours, les suites de l'intervention furent simples, et la malade se rétablit rapidement.

Dès qu'elle put supporter l'examen, j'appliquai le spéculum et je n'oublierai jamais le cliché bizarre que la malade a refusé de laisser prendre :

De chaque côté du spéculum venaient saillir, transversalement, deux cols utérins se regardant par leur museau de tanche avec une symétrie parfaite, et séparés l'un de l'autre par un intervalle d'environ 3 centimètres.

Le col droit, conique, régulièrement perforé, admet sans difficultés l'hystéromètre. Quant au col utérin gauche, bien qu'ayant le même aspect extérieur que l'autre — il est imperforé. Tous les deux sont implantés latéralement sur le vagin, et au-dessus du point d'implantation existe une vaste dilatation ampullaire, un golfe — qui ne présente à sa surface aucune trace de séparation ou de cloisonnement ancien.

La malade quitta l'hôpital dans un état très satisfaisant. Je l'ai revue il y a deux mois; elle a pris beaucoup d'embonpoint et a été réglée très régulièrement et sans douleurs depuis son intervention.

La résection du cordon sans castration comme complément dans la cure radicale de la hernie inguinale,

Par M. le Dr Just Lucas-Championnière, de Paris,
Membre de l'Académie de Médecine,
Chirurgien de l'Hôtel-Dieu.

A toutes les époques, la castration a constitué un temps important dans la cure radicale de la hernie. Si les anciens obtenaient quelques résultats dans leurs opérations si défectueuses, ce ne devait guère être que quand ils pratiquaient la castration. De là, au XVIIe et au XVIIIe siècle, la proposition des mesures de police destinées à réprimer l'abus de la pratique des cures radicales qui prenaient toutes les formes de la castration. Dans les opérations anciennes, la solidité de la paroi après la castration tenait à ce que toute la cavité de la paroi abdominale, répondant à la

périphérie du sac, étant bien avivée, il pouvait se faire une cicatrice puissante remplaçant le trou de la paroi.

Dans nos opérations modernes, la castration reste encore un mode de perfectionnement pour la cure radicale.

Pour ma méthode, ce perfectionnement donne, à coup sûr, une solidité absolue, même pour de mauvais cas.

En effet, après mon opération, quelles chances peuvent rester à la récidive?

Lorsque j'ai opéré le chevauchement des parois abdominales qui assure, après la résection du sac, la formation d'une barrière contre laquelle viendra lutter la poussée des viscères, le cordon, qui est resté derrière cette paroi doublée, est entouré d'un peu de graisse. Il peut arriver que cette quantité de graisse s'exagère. Alors, autour du cordon se forme une voie molle propice à la formation d'une nouvelle hernie. Le cordon sert alors en quelque sorte de guide à cette nouvelle hernie.

Après mes opérations, les récidives sont bien rares. Mais j'en ai vu, et ce mécanisme m'a paru évident.

Aussi, depuis longtemps, dans des cas difficiles dans lesquels la paroi était extrêmement effondrée, chez des sujets qui n'étaient plus jeunes, j'ai fait comme complément d'opération la castration, que j'avais déjà faite de tous temps, en bien des cas d'ectopie testiculaire.

Le résultat obtenu dans ces cas est en effet le suivant : il est identique à celui que j'obtiens toujours chez la femme, chez laquelle systématiquement j'enlève le ligament rond.

Les deux parois chevaucheront l'une sur l'autre. Il n'y aura pas place pour une accumulation de graisse quelconque.

Depuis longtemps, il m'est arrivé de proposer à des sujets atteints de hernies énormes et très souffrants de leur difformité, de pratiquer une castration qui leur assurait une guérison qui m'aurait paru bien douteuse, si je n'avais su compléter ainsi l'opération.

Les sujets ont toujours accepté cette proposition.

Je pourrais citer, comme un des plus beaux cas de ces opérations, celui d'un homme que j'avais opéré pour une hernie énorme contenant des masses épiploïques indurées, chez lequel j'ai trouvé une sorte de tumeur épiploïque se prolongeant dans le bassin. Pour faire l'ablation de cette tumeur, j'ai dû faire, à la paroi abdominale, une incision d'une grande longueur. Malgré cela, grâce à la castration, la paroi abdominale est restée si solide que la guérison s'est bien maintenue, malgré les mauvaises conditions de cette paroi abdominale.

Je suis convaincu que, sans ce complément d'opération, il eût

été impossible d'obtenir une solidité suffisante même temporaire.

Toutefois, s'il y a bien des sujets tout disposés à faire le sacrifice d'un testicule, il y en a beaucoup qui voudraient conserver au moins quelques apparences. Je me suis demandé s'il était bien nécessaire d'enlever le testicule chaque fois que l'on voulait supprimer le cordon dans la région inguinale.

Dans mes anciennes opérations, j'en avais fait quelques-unes qui pouvaient me faire penser le contraire.

Dans une opération que je fis la nuit à l'hôpital Tenon pour une hernie étranglée, j'avais coupé le canal déférent. J'avais laissé le testicule en place et, malgré cet incident, le testicule avait vécu.

Dans mes opérations faites pour ectopie inguinale, il m'était arrivé, pour déterminer l'abaissement du testicule, de sectionner tous les vaisseaux autour du canal déférent, et de ne conserver que ce canal déférent comme relation avec le testicule.

Dans ces cas, le testicule ne pouvait vivre que par greffe, au fond des bourses où je le transportai.

Cependant si j'ai vu le testicule se nécroser dans quelques-uns de ces cas, dans un bon nombre d'autres, je l'ai vu reprendre vie et bien se fixer à demeure en cette place.

J'ai donc pensé que si, en réséquant la portion du cordon qui occupe le canal inguinal, on laissait le testicule en place sans rompre aucune de ses attaches voisines, sans modifier ses relations vasculaires avec les bourses, on aurait bien plus de chances de le voir survivre malgré la section et la résection de tous ses vaisseaux directs. La section de son canal excréteur le condamnait évidemment à l'atrophie. Mais il persisterait dans les bourses, où ses relations vasculaires sont importantes, tandis que celles du testicule ectopié sont nulles.

En faisant la résection du cordon seulement dans la partie qui traverse la paroi abdominale, on devait avoir toute chance de faire une barrière solide et continue sans aucun point faible.

Cette pensée avait dû venir à d'autres observateurs. Quand j'en parlai pour la première fois à mon élève et ami Henri Delagénière, il me dit qu'il avait eu la même pensée et qu'il avait eu l'occasion de faire l'opération.

J'ai pour la première fois fait cette opération le 22 janvier 1904. Le succès fut excellent, et depuis j'ai retrouvé le même succès. Il faut bien noter que je n'ai fait l'opération que dans des cas du plus mauvais pronostic, chez des sujets point jeunes avec énorme hernie et parois abdominales très effondrées.

Chez deux sujets la paroi abdominale était très mauvaise et par-dessus, en outre, la santé générale des sujets était fort altérée.

Je craignais bien que les conditions de survie du testicule fussent en ces deux cas fort mauvaises. Il n'en fut rien. Malgré certains incidents, la survie du testicule se maintint.

Dans le cas le plus ancien que j'ai opéré j'ai eu l'occasion de revoir le sujet et de constater que le testicule est atrophié. Il est petit, peu sensible comme on le rencontre quelquefois chez les sujets qui ont des testicules très inégaux. Mais il fait encore figure dans les bourses.

Les phénomènes qui suivent cette opération sont assez variables, sans avoir de conséquences immédiatement bien fâcheuses.

Ordinairement, après la cure radicale, la sensibilité des bourses est beaucoup plus grande que pour les autres sujets. Dès le lendemain, le patient accuse une douleur au niveau du testicule et l'organe est assez rapidement le siège d'un gonflement notable.

La disparition de ce gonflement est lente à se faire. Le testicule reste sensible assez longtemps.

Il peut être le siège d'un épanchement assez considérable.

Après notre dernière opération de ce genre, par deux fois on a dû ponctionner la vaginale qui contenait un liquide sanguinolent. Dans un cas, il y a eu une élimination de la partie inférieure du cordon, ce qui a donné lieu à un écoulement qui a duré assez longtemps sans suppuration proprement dite et sans élévation de température.

Comme je vais le dire, on pourrait, je crois, éviter cet inconvénient par une modification analogue à celle que je fais subir ordinairement aux procédés de castration.

J'ai actuellement pratiqué dix fois cette opération et je pense qu'elle mérite qu'on s'arrête un peu à sa technique. Le but à poursuivre si on veut en tirer tout le bénéfice possible c'est d'enlever de la paroi abdominale jusqu'au-dessus de l'orifice interne du canal les éléments du cordon et la graisse qui les entoure. Il faut qu'une fois ces parties enlevées il ne reste sous les doigts de l'opérateur que les éléments musculaires et fibreux de la paroi.

La technique de l'opération de cure radicale étant telle que je l'ai décrite il y a lieu de séparer le cordon du sac.

La ligature du cordon et du sac en masse à sa partie supérieure n'est pas une bonne pratique.

Le fait de comprendre dans la même cicatrice les éléments nerveux du cordon et le canal déférent n'est pas un fait recommandable.

J'ai observé, après certaines opérations faites par d'autres chirurgiens, des faits dans lesquels cette ligature avait été faite en masse malgré le conseil que je donne, laisser des douleurs qui

menaient par la suite à de nouvelles opérations plus ou moins heureuses.

En outre, cette ligature en masse a l'inconvénient de laisser un moignon de très médiocre vitalité, et ce moignon peut s'éliminer comme un corps étranger sans aucune septicité, mais en prolongeant infiniment les phénomènes de réparation.

J'ai même vu chez un de mes opérés de castration cette élimination s'accompagner d'hémorragies répétées qui retarderont, plusieurs semaines durant, une réparation qui d'ailleurs paraissait devoir se faire régulièrement.

Il y a donc lieu de faire séparément, d'abord le pédicule du sac herniaire, puis l'hémostase par ligature des éléments du cordon.

On séparera le canal déférent et on évitera de placer une ligature le comprenant, puis on liera par petits paquets les éléments restants, de façon à être assuré qu'il n'y a aucun vaisseau même petit qui ne soit bien clos. C'est là un point capital, car ces éléments du cordon se rétractant, un petit vaisseau fuit vers l'abdomen et continue à donner du sang. On trouve alors tous les inconvénients des hémorragies et en plus celui-ci. Le moindre hématome dans la profondeur des tissus nuit à la solidité des cicatrices. On perdrait, à cause de l'hémorragie, une partie du bénéfice que l'on attend de la manœuvre spéciale de la résection du cordon.

La remarque que je viens de faire à propos de la partie supérieure du cordon est plus nécessaire encore pour la partie inférieure. Ici, la vitalité est moindre qu'à la partie supérieure, et les chances d'élimination d'un gros moignon enserré par les ligatures de catgut sont plus grandes encore.

On était très tenté de faire ces ligatures en masse qui abrègent l'opération. Il faut l'éviter ici. Il faut du reste éviter tout ce qui pourrait rendre la réparation élémentaire difficile.

En effet, le testicule et ses enveloppes privés de leur circulation directe vont rester en quelque sorte greffés au fond des bourses, et il faut ménager tout ce qui peut nuire à leur circulation. Aussi quand on fera la résection du cordon pour compléter une cure radicale de hernie, il faudra d'une part disséquer le cordon avec soin, appliquer des ligatures sur ses éléments à la partie supérieure, et en bas faire la même opération en plusieurs ligatures séparées.

En le faisant, on aura soin de ne pas tirer le testicule hors des bourses, de ne pas provoquer de décollement des enveloppes des bourses au-dessous de cette ligature, en un mot de laisser toutes parties en place sans aucune manœuvre violente qui puisse gêner leur vitalité.

Ceci fait, tous les paquets graisseux ayant été enlevés avec soin je procède à la réfection de la paroi.

On comprend aisément que, le cordon disparu, cette réfection devra se faire avec les lambeaux le plus grand possible, le plus loin possible et en rapprochant les surfaces de ces lambeaux le mieux possible, sans toutefois serrer par trop les points de suture profonds, ce qui nuit à la régularité de la réparation.

Après la réunion de la peau effectuée le drainage doit être assuré comme je le fais dans toutes mes opérations de cure radicale. Il est là plus nécessaire que jamais, car ces opérations donnent lieu à un écoulement de sérosité considérable.

Après l'opération, les bourses se tuméfient plus ou moins, le testicule devient douloureux.

Cela m'a frappé d'autant plus qu'après mes opérations de cure radicale les sensations pénibles du côté du testicule sont rares.

Cette sensibilité s'accompagne d'un gonflement testiculaire notable. Aussi, alors que l'on s'attend à l'atrophie testiculaire consécutive à la résection de tous les vaisseaux et du canal excréteur du testicule, on est d'abord surpris par un gonflement et une sensibilité insolites.

Lorsque je fais lever ces sujets comme de coutume après trois semaines, il faut leur donner un suspensoir.

Après l'opération, ce gonflement peut s'accompagner, comme je l'ai vu, d'un épanchement séro-sanguinolent, et la ponction peut devenir une nécessité.

Cela pourrait-il aller jusqu'à la nécrose du testicule? Je n'en sais rien, ne l'ayant pas vue.

Tout ce que puis dire, c'est qu'ayant fait l'opération sur deux sujets dont l'état général était détestable, sur l'un desquels la réparation a été d'une extrême longueur, je n'ai pas vu se faire la mortification du testicule.

Cependant, chez l'un de ces sujets, la circulation était mauvaise; il eut des intermittences cardiaques pendant fort longtemps.

Je l'avais opéré, malgré ces mauvaises conditions, parce qu'il avait une hernie très douloureuse et qu'il était tellement incapable de travailler qu'il suppliait pour une intervention.

Je l'ai vu ultérieurement avec une paroi solide. Il avait encore le testicule plus gros qu'à l'état normal.

Il est évident que cette opération doit entraîner l'atrophie testiculaire. Dans quelle période celle-ci doit-elle survenir. D'après mes opérations, cela m'a paru devoir être assez variable.

Dans deux cas, même, cette atrophie pourra paraître bien-

faisante, parce que le volume du testicule était exagéré au point d'être gênant.

Dans les cas que j'ai observés, le testicule n'était pas resté ni devenu douloureux, ce qui est fort important pour l'avenir de l'opération.

Je crois que la résection, complément de l'opération de la cure radicale de la hernie, est une pratique excellente.

Sans doute, elle ne débarrasse pas le sujet instantanément, comme la castration, de toute gêne. Mais elle a le grand avantage, de conserver au moins une apparence de testicule.

Même si le sujet a bien conscience de l'atrophie, celle-ci ne survient que progressivement.

Bien entendu, et comme la castration, ce ne doit être qu'une opération d'exception réservée aux cas très difficiles.

Autant que possible elle doit être évitée chez les sujets jeunes.

Elle sera préférée à la castration toutes fois qu'il n'y aura pas une indication pressante d'enlever le testicule due à une altération de cet organe ou à une disposition spéciale qui exposerait aux adhérences et aux douleurs secondaires.

Cette opération permet d'intervenir utilement dans des cas dans lesquels on ne réussirait pas. Ce sont surtout des cas de récidive qui m'ont ainsi donné le plus de satisfaction.

C'est même ainsi que j'ai commencé cette pratique car mon premier sujet avait subi une opération qui lui avait laissé une énorme hernie qui était à la suite de l'opération devenue douloureuse par adhérence du cordon du canal déférent à la cicatrice.

De là la pensée de réséquer canal déférent et cordon. Or ce sujet n'avait pas seulement subi une mauvaise opération, mais il avait de très mauvaises parois. Il fut tellement satisfait du résultat, qui faisait disparaître toute douleur et toute hernie, qu'il vint un an plus tard me demander de lui opérer une autre hernie inguinale de l'autre côté, opération qui fut faite suivant ma méthode et cette fois sans castration.

J'ai récemment encore opéré de la sorte un cas de grosse récidive de cure après cure radicale faite pour un sujet gras.

Ce complément d'opération exécuté avec soin me paraît devoir augmenter notablement le champ des interventions par la cure radicale de la hernie. Pour les autres procédés, elle faciliterait sans doute l'opération. Pour le mien, on peut dire qu'elle donne un résultat qui ne comportera aucun aléa.

Hernie lombaire étranglée,

Par M. le Dr Lejars, de Paris,
Professeur agrégé, Chirurgien des hôpitaux.

Je m'excuserais de soumettre au Congrès une observation isolée, s'il ne s'agissait d'une hernie rare et qui s'est présentée, dans mon cas, avec des caractères un peu spéciaux.

Un mouleur de soixante-cinq ans est apporté dans mon service pour des accidents d'étranglement : les zones inguino-crurales sont libres, mais, en examinant le dos, on découvre, à la région lombaire gauche, une tumeur volumineuse, sensible, irréductible, dont la nature ne laisse aucun doute. Le malade, quoique très déprimé et d'interrogatoire difficile, nous indique pourtant que depuis vingt-cinq ans, il portait, à ce niveau, une boule, grosse comme une noix, tout à fait indolente; il y a trois semaines, la « boule » a commencé à grossir, en devenant douloureuse, puis survinrent quelques coliques intermittentes ; enfin, l'état s'est aggravé dans les six derniers jours, la constipation est opiniâtre, depuis trois jours , il n'y a pas eu d'émission gazeuse par l'anus, les nausées sont presque continues, le ventre est un peu ballonné et douloureux, surtout dans le flanc gauche.

La tumeur lombaire est sphéroïde, un peu aplatie; elle mesure au moins 7 centimètres de diamètre; elle se prolonge, en bas, sur la crête iliaque, d'environ 3 centimètres. Assez peu tendue, elle est douloureuse à la palpation, et la peau un peu rouge à sa surface.

L'intervention est immédiatement pratiquée, sous le chloroforme. Je fais une incision oblique de haut en bas et de dehors en dedans, croisant la hernie en son milieu ; sous la peau et la couche cellulo-adipeuse sous-cutanée, je traverse un mince feuillet aponévrotique et je tombe sur une masse graisseuse lobulée et sur du gros intestin. Il n'y a pas de sac péritonéal : sur aucun point du pourtour de la masse herniée, ni au niveau du collet, je ne trouve d'enveloppe séreuse. Toujours est-il que la portion herniée du côlon ascendant reste bien irréductible : profondément on découvre un anneau musculaire, étroit, dans lequel elle est étranglée.

Cet anneau est débridé, en haut, avec les ciseaux, qui coupent en plein muscle, et l'on peut alors amener la zone étranglée du côlon, constater que, rouge et marquée d'un sillon, elle ne présente pourtant pas de lésion grave, et la réduire avec le mésocôlon graisseux qui la double. Ceci fait, les bords musculaires

de l'anneau débridé sont rapprochés et suturés par quatre points séparés, transversaux, au gros catgut, les plans superficiels et la peau réunis également.

Notre malade a guéri sans incident.

Nous avons donc eu affaire à une hernie du triangle de J.-L. Petit, qui, dans la profondeur, traversait un plan musculaire épais, constitué par le carré lombaire, de largeur anormale. Le point curieux, c'est l'absence du sac; nous n'en avons trouvé nulle trace : il y a lieu de rappeler, toutefois, que la hernie datait, en somme, sous une forme réduite, de vingt-cinq ans, et que ses enveloppes avaient pu grandement se modifier, durant ce long espace de temps.

Entérorraphie circulaire totale. Résection de 20 centimètres de grêle pour intestin hernié, sphacélé en quarante-huit heures par suite de traumatisme. Guérison,

Par M. le Dr Dujon, de Moulins.

Observation. — Enfant de huit ans avec hernie inguinale droite congénitale. Pas de bandage. Le jeudi matin 16 mars, en jouant à l'école, il reçoit un violent coup de pied sur sa hernie. Il s'alite. Vendredi, phénomènes d'étranglement, vomissements. Samedi, opération à une heure de l'après-midi, sphacèle de 10 cm. d'intestin complètement putride. Résection de 20 cm. Toilette du sac à l'eau oxygénée, de l'intestin au sérum artificiel. Suture bout à bout à la soie, par double surjet. L'intestin est rentré dans le ventre. Drainage par l'anneau. Le lendemain, écoulement de sérosité contenant des cellules polynucléées, et quelques bactérium coli. Pas de vomissements, pas de fièvre, pouls normal, ventre plat. Enlèvement du drain au bout de 2 jours. Guérison assez rapide. Élimination d'un fort lambeau sphacélé constitué par des débris du sac et des enveloppes des bourses.

En résumé, observation constituant un succès de plus à l'adresse de l'entérorraphie circulaire par surjet, intéressante par la rapidité de développement du sphacèle herniaire sous l'influence du traumatisme, et par la phagocytose péritonéale (les quelques bactérium coli échappés à la toilette n'ayant déterminé aucune réaction péritonéale).

Cure radicale de la hernie ombilicale par la suture transversale,

Par M. le Dr J. Gourdet, de Nantes,
Chirurgien suppléant des hôpitaux.

La multiplicité des procédés de cure radicale de la hernie ombilicale montre les difficultés bien connues de sa réussite, trop souvent contrariée par une récidive plus ou moins tardive, et plus ou moins volumineuse.

J'ai personnellement éprouvé ces déboires chez deux malades opérées par les procédés classiques en 1901 et 1903, sur quatre interventions faites à cette époque.

Il est classique, dans la cure de la hernie ombilicale, de faire ce qu'on a appelé la résection de l'ombilic, c'est-à-dire, sans chercher à disséquer complètement les bords fibreux de l'anneau, de circonscrire celui-ci par deux incisions elliptiques se joignant angulairement au-dessus et au-dessous de lui, de façon à enlever un lambeau de paroi en forme de quartier d'orange, et à rapprocher longitudinalement les bords de la plaie par une suture reconstituant les plans de la paroi abdominale selon le type des sutures de laparotomie sous-ombilicale.

Ce procédé est très clairement dessiné dans une série de figures du manuel de M. Guibé dans la collection de médecine opératoire des prosecteurs; M. Masson m'a malheureusement refusé l'autorisation d'en reproduire des clichés, qu'il serait facile de consulter dans l'original.

Observation I. — Ce procédé classique m'avait donné deux succès et deux récidives, lorsqu'en octobre 1903 (c'est l'observation I que je décris là), en disséquant le pédicule d'une volumineuse hernie ombilicale, tout en respectant très soigneusement l'aponévrose, je me suis aperçu que celle-ci était remarquablement solide, et se terminait à l'anneau par un bord renforcé adhérent aux parois du sac.

L'isolant, alors, avec plus de précaution, je m'aperçus qu'il avait la disposition que mes dessins schématisent. L'orifice ombilical, très élargi (une fois la hernie rentrée, il admettait trois doigts de champ), n'était ni vertical, ni circulaire, mais dès le début de la dissection montrait (fig. A) un bord supérieur très nettement transversal, en forme de croissant tant que la hernie n'était pas réduite.

La dissection semblable de la partie sous-ombilicale de l'anneau me montra encore (fig. B) un croissant identique, à bord très solide, même épais, et le refoulement en haut et à droite de toute la hernie et de son pédicule, schématisé sur la figure B, montre bien que, dès ce

moment, je pus constater la disposition en fente transversale de cet orifice ombilical distendu.

Cette forme, qui était alors nouvelle pour moi, est encore plus visible sur la figure C, qui représente la hernie réduite, et le péritoine réséqué et suturé dans le même sens, en lui laissant juste la longueur nécessaire pour une bonne réunion.

Dès lors, le parti que je pris découlait tout naturellement de cette disposition anatomique, il eût été irrationnel de réséquer de si bonne

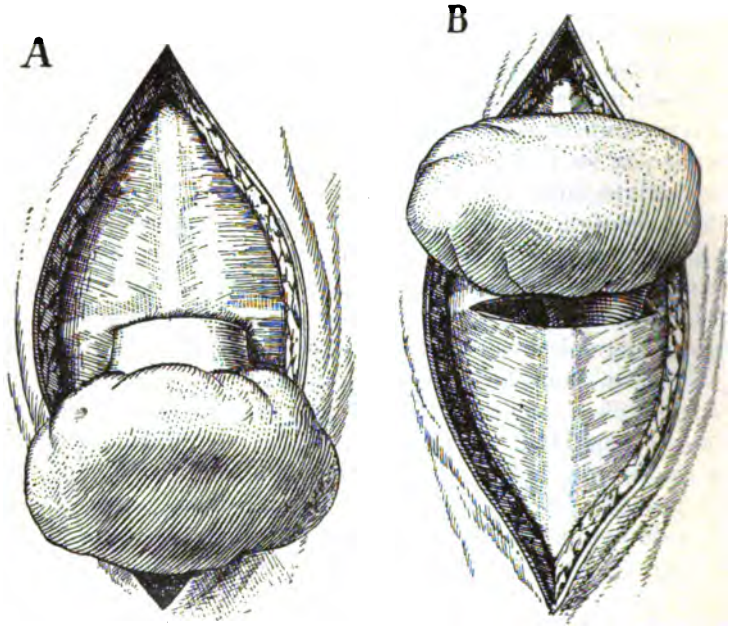

Fig. 81-A. — Dissection du bord supérieur de l'anneau ombilical.

Fig. 82-B. — La dissection du bord inférieur de l'anneau montre très nettement sa forme en fente transversale.

et forte aponévrose, qui, d'elle-même, s'affrontait si bien, *sans aucune traction*, après la réunion du péritoine : j'en fis donc (fig. D) une très facile suture transversale, non à points séparés (comme l'a figuré le dessinateur), mais à l'aide d'un surjet de forte soie dont les bouts venaient se nouer à la peau sur des rouleaux de gaze, ce qui me permit d'enlever facilement ce fil le 13e jour. Le résultat fut excellent, et je me promis bien de chercher à recommencer.

Obs. II. — Le 28 mai 1904, je fus appelé à la Montagne auprès d'une malade que j'avais opérée précédemment, le 30 mars 1901, pour une hernie ombilicale étranglée, que j'avais alors traitée par le procédé classique de la résection, et de la suture longitudinale. La réunion des deux bords, chez cette femme grasse, avait été atrocement laborieuse, et il avait fallu passer de gros fils d'argent, tordus de chaque côté sur

de gros drains, pour maintenir la coaptation d'une paroi dont les contractions faisaient, au cours de l'opération, casser crins et catguts. Cette femme avait une récidive encore étranglée, et j'eus le plaisir de constater, en la réopérant le 28 mai, que si la plus grande partie de ma suture avait reconstitué une paroi solide, le nouvel orifice herniaire, soigneusement disséqué cette fois avec une idée préconçue, avait repris nettement la disposition transversale que j'ai figurée ci-dessus. Je le suturai donc en travers avec l'aide de mon ami le



Fig. 83-C. — Le péritoine suturé, la fente aponévrotique apparaît très nette.

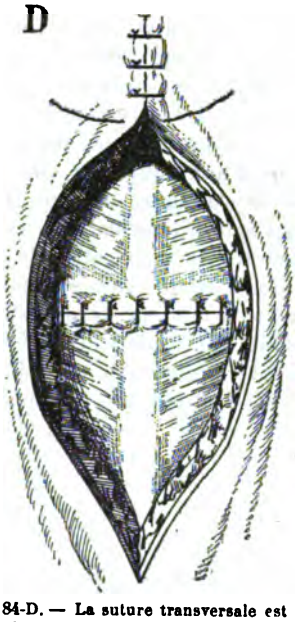

Fig. 84-D. — La suture transversale est terminée, on commence à suturer la peau.

Dr Provost, du Pellerin, de M. le médecin-major de la marine, à Indret, et de M. Doucet, interne des hôpitaux de Nantes. Le résultat a été parfait, et la malade, revue le mois dernier, a une paroi absolument solide dans toute son étendue.

Obs. III. — Le 4 août 1904, j'opérai identiquement, et avec le même succès, à l'Hôtel-Dieu, avec l'aide de MM. Chevalier et Malus, interne et externe du service, une malade de la Caillère, en Vendée, atteinte d'une volumineuse hernie ombilicale qu'aucun bandage ne pouvait maintenir. Relater son observation serait calquer les précédentes. Un seul incident est à noter : le surjet de soie ne fut pas faufilé assez obliquement, en sorte que je ne pus en retirer le fil que le 19e jour, mais sans aucune trace de suppuration. L'opérée m'a récemment donné de ses nouvelles, qui sont excellentes.

Obs. IV. — Mlle M..., cinquante et un ans, pesait 120 kilogr. et por-

tait une hernie ombilicale irréductible grosse comme une tête d'adulte, qu'elle protégeait simplement par un véritable bouclier métallique rembourré. Malgré son mauvais état général, elle demande à être débarrassée de sa hernie qui la rend absolument infirme. Je l'opère le 22 août 1904 avec l'aide de son médecin, mon ami le Dr Perrion, et de mon interne, M. Chevalier. Après dissection soigneuse du sac, celui-ci est ouvert, l'épiploon adhérent formant une énorme masse est réséqué après ligatures assez longues à poser, bien qu'après écrasement. Le côlon transverse, entièrement ptosé avec son méso, est rentré sans trop de difficultés. La main tout entière, étalée à plat, peut alors pénétrer dans le ventre par un *immense orifice absolument transversal*, le péritoine est alors réséqué et suturé au catgut à la demande de l'orifice, qui, j'insiste sur ce point, est *très facilement* rapproché par un surjet de grosse soie, alors qu'il aurait fallu une énorme résection, suivie d'une suture horrible à exécuter, pour reconstituer, par le procédé classique, une paroi vouée à l'éventration.

Les suites immédiates furent excellentes, la plaie cutanée se réunit sans trace de suppuration, le surjet de soie fut enlevé le 14e jour; tout allait si bien que j'avais promis à la malade de la faire lever le 31e jour, lorsque le 27e jour, trompant la vigilance de sa garde-malade, sortie en ville, elle avala trois assiettées de fruits, dont la conséquence fut une forte indigestion, avec diarrhée sanglante, et un purpura hémorragique dont elle mourut le 32e jour.

Évidemment, cette mort n'a rien à voir avec le procédé opératoire choisi, et tout porte à croire qu'une paroi suturée qui résista à de violents efforts de vomissements dans les derniers jours, serait restée solide, si la malade avait survécu.

Obs. V. — Le 6 juillet 1904, je fus appelé à Saint-Étienne-de-Montluc auprès de Mme V..., atteinte d'une hernie ombilicale, étranglée depuis deux jours, et dont le volume, et la couleur noire, due au sphacèle, augmentaient à vue d'œil pendant les heures qui précédèrent l'opération, faite immédiatement, avec l'aide de mon ami le Dr Horvéno, et de mon interne M. Chevalier. L'état précaire de ma malade ne me permit pas alors de faire une opération complète. Cerclant donc la masse sphacélée à l'aide de deux incisions courbes longitudinales, j'allai droit à la base de la hernie sectionner le sac en tissu sain, et j'eus le plaisir de constater que l'étranglement ne siégeait pas à l'anneau ombilical proprement dit, mais était occasionné par des brides formant un collet situé à 2 cm. en dehors de l'anneau; ce qui me permit de couper les bouts du côlon en tissu sain, et, heureusement, à 2 cm. en dehors de l'anneau, au pourtour duquel ils adhéraient entièrement.

Respectant ces adhérences heureuses, j'amorçai l'opération future en suturant l'une à l'autre les deux demi-circonférences accolées des deux bouts de l'intestin, rapprochai par quelques points séparés l'incision cutanée, et mis un pansement sec.

Le résultat fut merveilleux. A peine réveillée, la malade accusa un soulagement et un bien-être étonnants, et lorsque la cicatrisation de la

peau fut complète, je retournai, le 21 septembre 1904, achever avec les mêmes aides, la cure radicale de cette hernie.

Je pus facilement libérer et réunir, par la suture, les deux demi-circonférences libres des deux bouts accolés du côlon transverse, sans pénétrer dans la cavité péritonéale. Après désinfection soigneuse, je pus alors achever la libération du côlon, le réduire en entier, et fermer par le procédé sus-décrit l'orifice ombilical, encore très nettement disposé en travers.

La guérison s'est maintenue parfaite depuis cette époque.

L'anneau ombilical traversé par une hernie est-il donc toujours étiré en travers par l'action des muscles de l'abdomen? Mes observations personnelles sont encore trop peu nombreuses pour que je me permette de l'affirmer, j'ignore si cette disposition existait chez les quatre premières malades opérées avant 1903, parce qu'alors je n'avais pas idée de la rechercher.

Ai-je eu une série intéressante? Peut-être. En tout cas, deux nouveaux faits viennent corroborer ma manière de voir.

Obs. V. — Le 3 novembre 1904, avec l'aide de mon excellent ami, le Dr J. Ménager, et d'un interne, M. Michel, j'opérais, chez elle, une malade de soixante-dix-neuf ans atteinte d'une hernie ombilicale étranglée avec notable développement de l'abdomen, que j'examinai insuffisamment.

La hernie rentrée, l'orifice se montra encore nettement *transversal*, mais alors que je me préparais à traiter le péritoine et le sac, j'eus la surprise de diagnostiquer un volumineux kyste que j'enlevai séance tenante, en prolongeant haut et bas mon incision, et que je reconnus être un kyste parovarien facile à pédiculiser. Dans ces conditions, je fus obligé de faire une suture longitudinale, difficile dans la région ombilicale. La malade, malgré son âge, et la gravité de l'opération, a rapidement guéri sans aucune complication.

Obs. VI. — De même, le 13 juin 1905, je fis une résection de l'estomac pour cancer du pylore à Mlle F..., soixante et un ans, atteinte en même temps d'une hernie ombilicale sur laquelle je constatai encore la disposition transversale de l'orifice que l'incision épigastrique m'obligea à suturer longitudinalement. Cette femme portait en même temps un fibrome utérin-enclavé, gros comme les deux poings, que je n'osai pas toucher à cause de l'âge de la malade. Que vouliez-vous qu'elle fît contre trois? Qu'elle mourut! Mal m'en prit, car ce fibrome produisit de la dysurie qui amena de fréquents cathétérismes suivis malheureusement d'infection urinaire grave, à laquelle la malade succomba 27 jours après l'opération.

Que conclure de cette trop longue note?

Que, s'il n'est pas toujours étiré en travers, l'anneau ombilical

herniaire l'est certainement souvent, et que, dans ce cas, la dissection très soigneuse de l'anneau conduira sur une paroi très solide, beaucoup plus facile à suturer que l'orifice *agrandi* donné par la résection de l'ombilic, cet agrandissement opératoire prédisposant certainement à la récidive.

J'espère donc qu'il me sera permis de prier les chirurgiens qui opèrent une hernie ombilicale de ne pas aller de suite, sans examen, réséquer l'ombilic en quartier d'orange, mais de leur demander de s'attarder quelque temps à en disséquer soigneusement les bords, et à les libérer de leurs adhérences avec le sac, convaincu que, dans un bon nombre de cas, se rencontrera la disposition anatomique que je viens de signaler. La suture de l'anneau sera dès lors très facile, et on regagnera largement ainsi les quelques instants dépensés à disséquer l'anneau.

En tout cas, rien ne sera perdu, et si l'anneau ombilical, d'une forme différente de celle que je viens de signaler, était circulaire ou longitudinal, les tissus resteraient intacts, et rien ne serait plus facile que de recourir à l'un des procédés classiques décrits partout.

Un dernier avantage est, qu'au lieu de tendre constamment à la désunion de la suture longitudinale, l'action énergique des muscles de l'abdomen rapproche plutôt les bords de la suture transversale; et que, par suite, on peut (cela est même préférable faire asseoir la malade dès que l'intoxication chloroformique est passée, le lendemain ou le surlendemain de l'opération, avantage inappréciable chez des malades obèses, fortement prédisposées à la congestion hypostatique des bases, qui avait failli emporter l'une de mes premières opérées d'avant l'invention de ce procédé.

M. Lucas-Championnière, de Paris. — Je n'ai pas d'objection de principe à faire à l'intéressante communication de notre collègue. Il a apporté toute une série d'opérations, ce qui est intéressant. Le temps jugera et nous dira si son procédé est supérieur à celui des sutures transversales.

Pour les petites hernies, beaucoup d'opérations sont bonnes; pour les grandes, il n'en est plus de même, et il serait bien intéressant de constater qu'elles restent guéries après un long temps.

Théoriquement, j'imagine que la résistance de la paroi abdominale est moins satisfaisante dans le sens vertical. Cependant, il ne faut pas oublier qu'en matière de grosse hernie on dissèque et on suture souvent sans règle et comme on peut.

Enfin, sans pouvoir citer un nom de mémoire, je crois que la

suture verticale a été proposée par plusieurs auteurs, je pense qu'en étudiant les publications on en retrouverait facilement bien des exemples.

M. Morestin, de Paris. — J'emploie depuis plusieurs années la suture transversale de l'orifice aponévrotique dans le traitement de la hernie ombilicale. Il y a cinq ans au moins que j'ai commencé à la mettre en pratique. C'est un des éléments d'un procédé auquel j'ai souvent recours, que mes élèves connaissent bien, et que j'appelle le *procédé transversal*. J'incise en effet les téguments en travers. L'incision est double et dessine une ellipse très allongée comprenant la hernie. Je pénètre dans le péritoine, autant que possible en enlevant à la manière de Condamin le cercle fibreux qui circonscrit l'orifice herniaire. Après réduction de l'intestin, résection de l'épiploon, et traitement du sac, à moins que je ne puisse aisément faire une bonne suture avec des sujets superposés comme pour une plaie de laparotomie ordinaire, je réunis la demi-circonférence supérieure à la demi-circonférence inférieure, par des points séparés. J'obtiens ainsi une ligne de sutures transversale. Quant l'étoffe le permet, je fais même deux plans l'un au-dessus de l'autre, le dernier invaginant le premier, le refoulant vers l'abdomen.

Le péritoine lui-même a été fermé par un plan transversal.

J'ai pu quelquefois, au devant de la suture transversale aponévrotique précitée, ramener les droits laissés dans leurs gaines, et les rapprocher par un surjet vertical.

Enfin les téguments et le pannicule graisseux sont réunis par une série de sutures qui donnent également une ligne transversale.

Je n'ai pas une pratique uniforme, et je n'applique pas constamment ce procédé transversal. Il me paraît indiqué surtout chez les femmes obèses, chez les sujets âgés, et pour les hernies volumineuses. L'incision en travers donne de grandes facilités pour la dissection de la hernie. La réunion en travers s'effectue bien plus aisément que dans le sens vertical. On arrive sans peine à diminuer la tension par un léger soulèvement du thorax ou du bassin. La paroi abdominale est ainsi détendue et l'affrontement est obtenu sans effort, sans traction. Même sans avoir recours à cet artifice, les lèvres supérieure et inférieure de l'orifice se laissent s'approcher sans grande peine dans la majorité des cas. C'est là un avantage assez précieux, dans les opérations d'urgence, les jours de garde, où nous sommes aidés parfois d'une manière très insuffisante.

Un des ennuis de ces opérations de hernie ombilicale, c'est,

chacun le sait, la difficulté, chez les femmes obèses, de maintenir en contact les deux murailles graisseuses qui constituent les lèvres de la plaie. Les sutures sont tiraillées par le poids de la graisse qui pend de chaque côté. Ici, rien de semblable; l'affrontement se fait spontanément et le drainage est assuré admirablement par des drains latéraux sortant aux deux extrémités.

Un tel mode de réunion est excellent, permet sans aucune crainte de soulever les malades, de les mettre dans la position assise dès le lendemain, dès le jour de l'opération, quand les poumons sont en mauvais état. Le résultat n'est en rien compromis, même si les malades toussent.

On conçoit que le procédé transversal que je préconise m'apparaisse moins comme une technique de choix au point de vue de la cure radicale que comme un expédient heureux pour nous faciliter le traitement des cas défavorables. Je n'ai pas fait moins d'une dizaine de ces opérations pour hernies ombilicales étranglées, ou pour hernies irréductibles volumineuses, et toujours soit chez des sujets âgés, soit chez des femmes d'une extrême obésité.

Ma plus récente opérée a quitté hier l'hôpital Saint-Louis.

M. Walther, de Paris. — Je tiens à appuyer ce que vient de dire M. Gourdet sur la facilité de la réunion dans le sens transversal de l'orifice de la hernie ombilicale, au moins dans certains cas.

Un large orifice ombilical est toujours assez difficile à fermer. Pour ma part, je n'ai pas de méthode absolue; je fais comme je peux; si je ne puis réunir longitudinalement, je réunis transversalement, et cette réunion transversale m'a donné de bons résultats. Elle a de plus l'avantage de permettre, dès le début, de relever le thorax du malade et de le soulager un peu de cette tension si pénible dans les sutures hautes de la paroi abdominale.

Je dois ajouter que je ne réunis pas tout transversalement comme vient de le conseiller M. Morestin; par-dessus la suture transversale de l'orifice, je réunis longitudinalement les bords des gaines incisées des deux droits. Je fais toujours des sutures en V avec crins couplés, et cela assure au mieux la solidité de la paroi.

Traitement du varicocèle,

Par M. le Dr Lassabatie, de Toulon,
Médecin principal de la marine,
Professeur à l'École d'application.

Une affection aussi bénigne dans sa symptomatologie et dans son pronostic que l'est en général le varicocèle ne semble pas, *a priori*, commander une thérapeutique ni bien compliquée ni bien active. Dans la pratique courante, les malades, j'allais dire les infirmes, qui en sont atteints ne sont point hospitalisés, d'où le médiocre intérêt qu'elle inspire la plupart du temps.

Le varicocèle n'est cependant pas une rareté, tant s'en faut. Affection bénigne, bien souvent, elle peut conserver ce caractère de bénignité pour une certaine catégorie de malades : je veux parler des oisifs, des sédentaires, de tous ceux en un mot que leurs obligations ou que leurs affaires ne condamnent pas à mener une vie active et fatiguante. Il n'en est plus de même pour les travailleurs, pour tous ceux pour lesquels l'exercice physique, la marche en particulier, sont une nécessité. Le métier militaire doit être plus spécialement mis en cause dans le développement et l'aggravation du varicocèle chez les jeunes soldats. La gêne, les douleurs souvent très pénibles qu'ils présentent, la diminution de la valeur militaire et parfois l'inaptitude au service qui deviennent dans certains cas la conséquence du varicocèle imposent au chirurgien le devoir de rechercher constamment une thérapeutique toujours plus parfaite.

Les indications seront tout naturellement variables suivant les cas, et c'est toujours la clinique, l'étude du cas particulier qui devra dicter notre conduite. Or, ici comme partout, en thérapeutique, les indications sont nécessairement variables.

Il est des varicocèles petits, peu ou point douloureux, faciles à contenir, ou même des varicocèles présentant un certain développement chez des sédentaires, des oisifs, des hommes aisés ayant l'habitude de la propreté corporelle la plus minutieuse et les moyens d'y consacrer tout le temps nécessaire; ou bien encore il s'agit de petits varicocèles, très douloureux même, chez des neurasthéniques, des débilités; dans tous ces cas, le suspensoir suffit et doit suffire.

Mais dans tous les autres cas, dans les cas signalés plus haut chez les travailleurs, chez les militaires, en général, l'intervention opératoire s'impose rigoureusement. Ici, en effet, le suspensoir est forcément insuffisant : il ne constitue, en somme, qu'un

traitement palliatif qui dans l'espèce est tout à fait illusoire : il est insuffisant pour lutter contre la poussée scrotale exagérée elle-même par effort, par la marche, et de plus il a l'inconvénient de se souiller rapidement, et de perdre bien vite, à l'usage, ses propriétés contentives; son entretien est difficile et onéreux.

C'est donc à l'intervention opératoire seule que devra songer le chirurgien dans nombre de cas assez bien déterminés.

Nouvelles difficultés lorsqu'il s'agira de faire un choix judicieux parmi les différents procédés tour à tour préconisés par les différents chirurgiens. Le choix peut être embarassant, chacun d'eux ayant à son actif de nombreux succès, chacun se trouvant étayé par des statistiques satisfaisantes.

Ici encore chaque cas devra être envisagé en particulier. Et pour ne parler que des deux procédés les plus répandus, suivant que l'on aura affaire à un type de varicocèle dans lequel l'ectasie veineuse est prépondérante, ou bien à un autre dans lequel l'orchidoptose paraît due à une insuffisance scrotale plus particulièrement, on pourra avoir recours soit à la résection veineuse, soit la résection scrotale; et comme, en somme, le type mixte est peut-être le plus fréquent, il sera souvent indiqué de pratiquer à la fois la résection veineuse et la résection scrotale.

En général, on se contente de pratiquer l'une ou l'autre de ces opérations, et je dois convenir que malgré toutes les tentatives faites depuis Dubreuil en faveur de la résection veineuse, c'est encore la résection cutanée qui paraît avoir le plus de partisans. A l'une comme à l'autre il est permis de faire certains reproches dont le principal est, sans conteste, la précarité des résultats.

De plus, lorsqu'on pratique la résection scrotale, il faut toujours compter avec les difficultés de l'hémostase et les accidents que son insuffisance laisse trop souvent après elle, malgré tous les soins et toute l'attention qu'on a pu y apporter.

Aussi, pour ma part, je n'hésite pas à préconiser hautement la résection veineuse. Il ne faudrait pas prolonger outre mesure l'espèce de discrédit dans lequel est tombée cette opération depuis l'attentat dont mourut victime le professeur Dubreuil. Le moment est peut-être venu de la réhabiliter.

Je pratique la résection veineuse, à peu près systématiquement depuis deux ans, dans mon service de l'hôpital maritime de Toulon, où les varicocèles sont toujours assez nombreux. Mais, à la résection pure et simple du paquet variqueux, j'ajoute, d'ordinaire, un détail opératoire, indiqué par le professeur Kocher, et cependant assez peu répandu, et auquel j'attache une grande importance au point de vue du succès définitif. Après avoir disséqué les veines ectasiées, les antérieures le plus

souvent, et les avoir réséquées entre deux bonnes ligatures au catgut, on noue ensemble les deux fils supérieur et inférieur. Les moignons veineux plus ou moins rapprochés, de manière à raccourcir la longueur du cordon, et à remonter le testicule, sans toutefois le fixer trop haut, prennent leur place à côté des autres éléments constitutifs du cordon : le tout est rhabillé avec les débris du crémaster et des tuniques fibreuses et celluleuses reconstituées par un sujet en une enveloppe complète.

Et l'artère? que devient-elle? Est-il possible de la disséquer et de la conserver? ou bien est-elle fatalement sacrifiée? Je crois que c'est cette dernière éventualité qui se produit le plus généralement. Après bien d'autres, j'ai essayé cette dissection de l'artère, et, comme eux, j'ai dû y renoncer. Dans les nombreuses opérations que j'ai pratiquées, jamais je n'ai pu mener à bien la dissection de l'artère et la conserver. De plus habiles y réussiront sans doute et je les en féliciterai. Mais le sacrifice d'une des trois artères qui vont nourrir le testicule ne constitue pas un grief suffisant à l'encontre de la résection veineuse.

Il y a, je le sais bien, la menace de l'atrophie testiculaire. Et l'on mène parfois tant de bruit autour de cette atrophie du testicule, que l'on semble être menacé de la pire des catastrophes. En supposant que l'atrophie se produise, par hasard, reste à savoir si l'opéré ne se trouvera pas mieux dans la suite avec un testicule atrophié qu'avec un varicocèle douloureux et très gênant. La question doit se poser, et dans tous les cas, il suffit de prévenir l'opéré, dont la réponse ne me paraît pas douteuse. Mais d'ailleurs, l'atrophie est-elle aussi fréquente qu'on veut bien le dire? Je ne le pense pas, car, au total, je ne l'ai constatée que deux fois. Série heureuse, je le veux bien. Mais j'ai constaté aussi que, précisément dans les cas où l'atrophie avait été notée après l'opération, elle existait déjà, à un certain degré, auparavant. Il semblerait d'après cela, que ce ne n'est pas l'opération qui a déterminé l'atrophie, mais que c'est là un phénomène, facile à comprendre d'ailleurs, faisant partie du processus pathologique de l'affection elle-même. Sans nier que l'opération n'ait pu jouer parfois un rôle dans la marche de l'atrophie testiculaire, je pense que, le plus souvent, cet accident ne doit pas lui être imputé.

Au total, l'opération telle que je la pratique habituellement est des plus simples. Trois à quatre centimètres cubes d'une solution de stovaïne à 1 p. 100 suffisent, en général, pour l'anesthésie. L'incision, haute, commence à peu de distance, deux centimètres environ, au-dessous de l'orifice inguinal superficiel, et doit être juste suffisante pour permettre l'énucléation du testicule

De cette façon, l'hémostase est plus facile et plus sûre. Section des enveloppes du cordon; dissection et résection du paquet variqueux; ligature au catgut. Le testicule est alors remonté et maintenu en position haute, comme il a été indiqué précédemment.

Depuis deux ans, j'ai appliqué ce procédé à la plupart des varicocèles de mon service : sur 25 opérations, je n'ai pas eu à noter un seul accident, si ce n'est deux cas d'atrophie dont j'ai déjà fait justice. Quant aux récidives je n'en ai point observé. Il est vrai de dire que je n'ai point revu tous nos opérés après un temps suffisamment long; mais j'ai d'excellentes raisons de croire que, si la guérison avait laissé à désirer, nos militaires seraient revenus à l'hôpital, soit pour réclamer une nouvelle intervention, soit pour demander à être réformés.

Ceux que j'ai pu revoir se présentaient avec un scrotum bien relevé, et un testicule bien maintenu en position haute.

En résumé, le suspensoir a ses indications précises; mais elles sont relativement rares et restreintes à une certaine catégorie de malades.

Reste l'intervention opératoire avec ses avantages et ses inconvénients, et pourtant formellement indiquée, chez les travailleurs, chez les militaires, lorsque le varicocèle est volumineux, réellement douloureux, et s'oppose à tout effort par la gêne qu'il détermine dans l'accomplissement d'un travail régulier, dans la marche principalement.

La résection veineuse pratiquée d'après la technique indiquée plus haut ne m'a donné jusqu'à présent que d'excellents résultats.

Indications et choix de l'intervention, dans le traitement opératoire des néphrites dites « médicales ».

Par M. le Dr E. Vidal, d'Arras.

Depuis quelques années, sous l'influence prépondérante d'Edebohls en Amérique et de Pousson en France, le traitement chirurgical des néphrites, froidement accueilli d'abord, tend progressivement à être admis dans la pratique. Les travaux se sont succédé [1], les observations deviennent plus nombreuses;

1. Voyez principalement : Le Nouëne (L.), *Du traitement chir. des néphrites*. Thèse de Paris, 1902-1903, n° 212. Ce travail contient toute la bibliographie antérieure. — Pousson, *Trait. chir. des néphrites médicales*, 1 vol. des

et cependant le chirurgien, décidé à intervenir devant une néphrite, s'aperçoit à l'heure d'agir qu'il est encore des points obscurs, que les règles opératoires applicables à tel ou tel cas sont encore assez peu précises, que tout a réussi ou échoué dans des circonstances réputées analogues, qu'il reste en somme beaucoup à faire pour établir exactement à quel ordre de cas cliniques s'applique telle ou telle intervention parmi celles que l'on propose. Des données de la physiologie, des résultats antérieurement acquis et des faits qu'il observe, chacun doit, au total, déduire sa ligne de conduite; ce sont les quelques faits que j'ai pu observer et les raisons qui ont guidé mon choix parmi les interventions possibles que j'essaierai d'exposer ici.

J'ai dû, jusqu'aujourd'hui, intervenir dans deux cas de néphrite aiguë et trois cas de néphrite chronique. Chacun de ces deux groupes de faits doit s'étudier séparément, la nature et l'évolution des lésions influent tout naturellement sur le programme à réaliser par l'acte opératoire.

A. — Néphrite aiguë.

Observation I. — *Fibrome de l'utérus; hystérectomie vaginale. Phénomènes d'infection du rein droit, provisoirement calmés. Néphrite aiguë purulente un an plus tard. Néphrotomie. Guérison* [1].

Céline R...., vingt-six ans, quatre enfants, sans antécédents intéressants, est traitée depuis onze mois pour des hémorragies utérines que l'on attribue à diverses causes et que l'on soigne sans résultats.

Je trouve en novembre 1898 une malade en état d'anémie extrême, avec atrophie du cœur et souffle à la pointe au premier temps. Le rein droit est douloureux au palper, et le sujet déclare en avoir beaucoup souffert dans le courant d'avril; pas d'envies d'uriner anormales; l'urine contient du pus, mais des traces seulement d'albumine soluble.

L'examen génital montre une tumeur occupant le cul-de-sac postérieur et une partie du cul-de-sac latéral droit; ses connexions, sa consistance, les signes fonctionnels conduisent au diagnostic fibrome de la paroi postérieure, dont, vu l'état d'anémie aiguë, je propose l'ablation immédiate.

Opération, le 16 novembre 1898. J'essaie l'énuclation simple par la

Actualités médicales, 1904, et autres travaux y indiqués. — Edebohls (G.), *Surgical treatment of Bright's disease*, New-York, 1904 (résume toutes les publications antérieures de l'auteur). — Bassan, Thèse de Lyon, 1903. — Lamer, Thèse de Paris, 1904. — Yvert, De l'intervention opératoire dans les néphrites, *Rev. de Chir.*, septembre 1904. — Le Dentu, Trait. chir. des néphrites chroniques, *Presse med.*, 24 déc. 1904. — Sorel, *Arch. prov. chir.*, fév. 1905, *Assoc. fr. d'Urol.*, 1903, p. 123.

1. La 1re partie de cette observation a été rapportée *in extenso* dans un autre travail; cf. E. Vidal : Dangers de la temporisation dans les tumeurs fibreuses de l'utérus, *13e Congrès fr. de Chir.*, 1899, p. 243.

voie vaginale; la coque utérine s'étant largement perforée, je fais l'hystérectomie totale par hémisection, sans la moindre difficulté; durée totale : quinze minutes.

Suites excellentes jusqu'au quatrième jour, où le rein droit devient très douloureux, de même que l'uretère. Cet état très pénible persiste trois jours, avec quelques accalmies. Urines légèrement purulentes comme auparavant. Le soir du troisième jour, le rein a sensiblement doublé de volume; la fièvre apparaît, et je crains d'être acculé à une néphrotomie, lorsque, assez brusquement, tout se calme. L'urine coule de la sonde, extrêmement louche. Un bouchon purulent obstruant l'uretère a dû sauter brusquement; le lendemain, le rein a repris son volume normal et les douleurs se sont calmées. Lavages vésicaux au nitrate, terpine, salol. Lever le dix-huitième jour, convalescence rapide. En octobre 1899, le cœur est resté soufflant et tout effort est impossible; les urines se sont beaucoup éclaircies, mais renferment encore des traces de pus.

La situation se maintient pendant un an environ, avec, de temps à autre, quelques recrudescences dans la purulence des urines, dans la douleur rénale, mais sans poussées fébriles.

Quelques soins vésicaux, la reprise temporaire du traitement interne ont raison de ces phénomènes. Brusquement, fin novembre 1900, la douleur lombaire reparaît, le trouble des urines augmente et la fièvre s'installe. L'attaque est, cette fois, sérieuse et grave, s'accompagne de symptômes généraux marqués, chez cette malade déjà peu résistante : nausées, vomissements, langue sèche, pouls petit et rapide.

L'urine présente les caractères suivants.

Volume en 24 heures.....	1 200 c. cubes.
Réaction.....	acide.
Couleur.....	trouble, laiteux, atténué par le repos, sans jamais disparaître.
Sédiment.....	blanc, très abondant, non glaireux.
Azote total.....	9 gr. en 24 heures.
Acide phosphorique.....	1 gr. 30.
Albumine(après filtration).	0 gr. 75.

Au microscope, pus, cylindres granuleux, colibacille, staphylocoque, et très nombreuses bactéries non déterminées.

Le bleu passe au bout de quarante minutes.

Des lavages vésicaux prolongés, le nitrate d'argent, les antiseptiques internes (urotropine), la sonde à demeure elle-même, demeurent sans résultat; la malade maigrit, l'appétit disparaît, la soif devient intense, la fièvre vespérale constante; le rein droit toutefois semble encore le seul cliniquement touché; il est très douloureux spontanément et au palper, mais en somme assez peu augmenté de volume; il ne s'agit nullement d'une rétention septique plus ou moins complètement fermée, car l'absence de tumeur vraie, la constante purulence des urines, l'autre rein étant sain, excluent cette hypothèse. C'est en somme de la néphrite aiguë greffée sur la pyélonéphrite ancienne, vieux méfait du fibrome extirpé.

Devant la gravité des symptômes, devant l'inanité du traitement vésical, pressé par l'état précaire du sujet, par la nécessité surtout de préserver le second rein qui fonctionne assez bien, je décide d'intervenir, et je finis pas faire cette néphrotomie que j'avais été autrefois bien près d'exécuter, à l'époque où les accidents dépendaient de la rétention, bientôt spontanément disparue.

Opération, le 12 décembre 1900. — Incision recto-curviligne; l'atmosphère celluleuse est d'une consistance anormale, indurée mais non infiltrée. Incision de la glande le long du bord convexe; hémorragie assez violente, qui cède au tamponnement provisoire; rien dans le bassinet. La tranche rénale est parsemée dans toute son épaisseur, mais surtout dans la zone corticale, d'*abcès miliaires* innombrables, dont les plus gros ne dépassent pas le volume d'un grain d'orge. Ni dans les pôles ni ailleurs, je ne rencontre de collection plus grande. J'essore la surface de section, j'introduis un gros drain au fond du bassinet et je ferme incomplètement la plaie du parenchyme. Suture des plans superficiels; sonde de Pezzer dans la vessie.

Suites assez agitées; il y a du shock opératoire, dont la malade ne se remet qu'après une injection veineuse de un litre et demi de sérum normal chaud. Suintement sanguin assez intense, qui teinte le liquide émis par la plaie lombaire et l'urine de la vessie. On renouvelle le pansement. Le surlendemain de l'opération, il se produit par la plaie lombaire une véritable inondation : le pansement est rapidement traversé; la sonde vésicale coule de manière inusitée : en douze heures, elle devait fournir 800 centimètres cubes d'urine trouble, malgré le suintement lombaire qui sent bien nettement l'urine. Température vesp. = 38°1 le troisième soir, au lieu de 38°9 la veille; cinq jours après l'opération, elle est tombée à 37°6. L'urine s'est déjà éclaircie, l'appétit reparaît, le facies s'est modifié; le drain est progressivement serré dans la plaie lombaire, dont la sécrétion diminue, aqueuse et louche cependant; j'enlève le tube au vingt-deuxième jour. Le trente-sixième, la fistule qu'il a laissée disparaît à son tour. L'état général est très amélioré; la vessie seule fonctionne toujours mal; la malade à gagné deux kilogr.; l'urine, presque claire, contient encore quelques traces d'albumine, nombre de leucocytes, quelques cylindres granuleux. Azoturie normale, naturellement proportionnelle à l'alimentation.

Trois mois après, le sujet se déclare en excellent état; les mictions sont normales, la région lombaire indolore; les urines paraissent claires, mais l'examen microscopique y montre encore des leucocytes; le poids corporel a gagné cinq kilogr. depuis l'opération.

En somme, l'intervention a coupé court à la poussée aiguë qui désorganisait le rein; et si la désinfection n'a pu être complète, laissant toujours pour l'avenir une arrière-pensée, l'état final de la malade est assurément supérieur à ce qu'il avait pu être avant cette poussée aiguë greffée sur son ancienne lésion.

Obs. II. — *Néphrite aiguë posttyphique, à prédominance gauche. Hématuries. Néphrotomie gauche. Guérison.*

Jules C., vingt-huit ans, fait en janvier 1903 une fièvre typhoïde grave, compliquée d'entérorragies inquiétantes ; il est soigné dans un hôpital de Paris et part convalescent à la campagne neuf semaines après le début de son affection. Il se remet difficilement, reprenant mal ses forces, sujet à des douleurs de tête dont il se plaint surtout, saignant très fréquemment du nez. Rien n'attire son attentiou du côté de l'appareil urinaire jusqu'au jour où, très effrayé, il a une miction sanglante sans aucun motif apparent. Son médecin lui fait alors des lavages vésicaux à base d'antipyrine et place une sonde à demeure. L'hématurie s'arrête le lendemain, avec, dans la soirée, une très brève reprise. La région lombaire gauche est entre temps devenue douloureuse, et l'on a fait à ce niveau un copieux usage de sangsues. Au quatrième jour, on supprime la sonde; les « reins » sont encore douloureux. Nouvelle alerte au douzième jour : c'est le matin que le malade rend un demi-vase de liquide brunâtre, où nagent des caillots dont la forme ne l'a pas frappé. Le même traitement est appliqué, suivi d'une sédation analogue.

Je vois le sujet fin mars 1903. Il se plaint d'une céphalalgie constante, d'une douleur lombaire sourde, du manque d'appétit, d'insomnie et de faiblesse croissantes. L'hématurie ne s'est pas reproduite; les mictions sont normales comme quantité et comme fréquence. L'urèthre est sain, la vessie de capacité ordinaire, sans sensibilité particulière, sans résidu de miction; prostate de volume normal, bas-fond vésical souple. Je remonte vers la région lombaire en suivant à droite et à gauche le trajet de l'uretère, qui n'est pas douloureux. L'examen de la glande rénale décèle à droite un peu de sensibilité profonde; le rein est mal senti, à coup sûr de volume ordinaire. A gauche, la douleur est plus vive, l'organe beaucoup plus perceptible, plus gros assurément, sans qu'il y ait en réalité véritable tumeur; c'est aussi de ce côté gauche que siège le maximum de douleur spontanée.

L'examen de l'urine totale montre un liquide assez fortement coloré (1 000 cc. en 24 heures), de réaction acide, contenant 22 grammes d'urée, quantité assez concordante avec la teneur probable, en azote, de l'alimentation; sédiment phosphatique, au milieu duquel on découvre un certain nombre d'hématies, des leucocytes assez abondants, des cylindres hyalins et granuleux, nombre de bactéries, parmi lesquelles on signale le colibacille; 1 gr. 20 d'albumine soluble en 24 heures. Le cloisonnement vésical est pratiqué après lavage soigneux du réservoir : différence d'un quart environ, en faveur du rein droit, sur le volume recueilli des deux côtés pendant le même temps; fort peu de différence dans la teneur par litre en éléments normaux; grosse différence au contraire dans la teneur en albumine, dont l'urine droite aurait seulement des traces difficilement dosables.

Tous les autres organes sont sains, à l'exception de la rate, très nettement hypertrophiée; la région cæcale garde aussi une obscure sensibilité. Je ne puis donc douter que les reins ne soient en cause et

primitivement touchés : l'évolution des accidents, apparus très spontanément à la suite d'une infection générale, en l'absence de toute tare du côté des voies inférieures, avant toute manœuvre vésicale, la parfaite tolérance du réservoir vis-à-vis de l'exploration, la présence dans l'urine et d'albumine et de cylindres, me paraissent assez probants. J'élimine tour à tour tuberculose, néoplasme et calcul, pour m'arrêter au diagnostic de néphrite bilatérale à prédominance gauche, en évolution progressive, consécutive à l'infection éberthienne; néphrite où prédominent actuellement les phénomènes congestifs, premier stade d'une suppuration future dont témoignent les leucocytes qui filtrent dans l'urine.

Je prescris le repos et le régime lacté; tout autre traitement interne (urotropine, etc.) augmente les douleurs. Mais l'albumine augmente, le nombre des leucocytes s'accroît, sans que l'urine louchisse encore; l'insomnie devient constante, les soubresauts et les crampes musculaires fréquents, le rein gauche de plus en plus douloureux. Devant cette évolution progressive, je propose une intervention, que le malade accepte.

Opération, le 29 avril 1903. — Je décide une néphrotomie gauche. Incision recto-curviligne, découverte du rein facile; glande augmentée de volume, extrêmement congestionnée. L'incision du bord libre saigne très abondamment et je dois recourir pendant quelques instants à la compression des vaisseaux du hile. La substance corticale semble anormalement molle, se boursoufle beaucoup au niveau de l'incision, comme une pâte trop pressée dans un récipient élastique. Aucun abcès dans la substance rénale; le bassinet est libre. Un drain volumineux est placé, et les incisions suturées. Sonde à demeure. Durée 22 minutes.

Suites absolument simples. Aucun choc traumatique. Le drain lombaire sécrète abondamment un liquide d'odeur urineuse, légèrement teinté de sang, comme d'ailleurs l'urine vésicale. Jamais la température ne dépasse 37°7.

Dix-huit jours après, le drain, par où passe encore de l'urine, est définitivement enlevé, et le trajet se cicatrise au 26° jour.

La composition de l'urine est à ce moment celle-ci :

Volume des 24 heures : 1300 cc.
Urine claire, acide, jaune pâle, à léger sédiment phosphatique.
Azote total : 8 gr. en correspondance suffisante avec l'azote alimentaire.
Albumine : quelques traces, inférieures à 1 décigr. par litre.
Leucocytes peu abondants; pas d'hématies; quelques cylindres hyalins.

La région rénale droite a perdu toute sensibilité à la pression modérée; le poids du malade a gagné 900 grammes depuis l'intervention.

En juillet 1905, le sujet se trouvait en parfaite santé, sans aucun trouble fonctionnel; une analyse datant du mois de février n'accusait *ni trace d'albumine, ni élément figuré* dans le sédiment urinaire.

En résumé, une guérison fonctionnelle complète a suivi la

néphrotomie pratiquée du côté le plus malade seulement : la tendance à la suppuration était pourtant déjà nettement accusée par la présence de leucocytes et de bactéries dans l'urine du malade.

Telles sont ces deux observations, relatives à des lésions aiguës, qui correspondent chacune à l'une des deux classes principales de néphrites : infection par voie ascendante, où l'agent microbien pénètre primitivement au niveau des voies urinaires inférieures; infection par la voie sanguine, où il gagne le rein porté par la circulation, au cours d'une infection générale.

*
* *

Quelques côtés du problème clinique soulevé par les cas de cet ordre offrent un intérêt pratique immédiat.

Tout d'abord, *à quelles conditions* et *dans quelles circonstances* sommes-nous autorisés, dans la néphrite aiguë, à faire œuvre chirurgicale?

Le traitement dit « médical » revendique presque toujours ses droits, tant dans les infections ascendantes que dans les formes hématogènes.

Il est certain que, dans les premières, des manœuvres de petite chirurgie, désinfection uréthro-vésicale, topiques appropriés, sonde à demeure même, en un mot, la désinfection et la mise au repos complet du tractus uréthro-vésical, ont procuré de nombreux succès. Dans la forme hématogène d'ailleurs, un traitement parfois très simple, où le lait joue le principal rôle, a pu dans la majorité des cas s'opposer à l'accroissement des lésions. Mais la règle, malheureusement, comporte bon nombre d'exceptions; et s'il serait fort illogique, dans un fait d'infection ascendante, de renoncer de parti pris au bénéfice possible des moyens de thérapeutique médiate si justement préconisés par l'école de Necker, il serait tout aussi dangereux de méconnaître trop longtemps leur impuissance curatrice, si, comme chez ma malade, le trouble de l'urine augmente, la douleur rénale s'accentue, la fièvre s'installe à demeure, l'état général décline; et dans les faits du second groupe, où les voies inférieures sont demeurées indemnes, si le traitement diététique et médicamenteux, d'ailleurs assez pauvre en ressources, ne parvient pas à diminuer le taux de l'albumine, à écarter la congestion, première étape vers le pus qu'annonce déjà parfois la filtration encore discrète des éléments leucocytaires, il n'est plus d'objection de principe qui se puisse dresser devant le chirurgien, s'il juge avoir en main des armes efficaces.

Et les résultats bruts des interventions pratiquées, encore que parfois incomplètes ou discutables en leur technique, ne sont pas faites pour modifier cette solution toute « de principe ».

Trois morts sur 28 cas de néphrite aiguë opérée, dans sa forme purement « médicale », sans rein flottant, tuberculose, rétention partielle ou complète, tel était le bilan que pouvait établir Le Nouëne à l'époque de son travail. Pousson, complétant plus tard cette première statistique, trouve au total *six* décès sur 37 interventions. Deux d'entre eux, très tardifs, doivent s'écarter d'emblée, de par les circonstances qui les accompagnèrent; la lecture de l'histoire des quatre autres cas malheureux suffit à nous édifier encore sur le sort qui les attendait, avec ou sans traitement actif. Qui pourrait donc, de bonne foi, exciper, contre l'intervention, de la gravité supposée du pronostic opératoire mise en regard du pronostic de nombre de néphrites aiguës, livrées aux seules ressources médicales? On a bien dit — c'est Albarran, je crois, — la bénignité relative de la néphrite aiguë, surtout hématogène. Mais il faut distinguer : et qui prétend, je le répète, opérer les cas simples, évoluant normalement sous le traitement médical? Et pour combien des opérés dont l'histoire nous est connue, un doute eût-il été possible sur la couleur du pronostic final?

La *bilatéralité des lésions* elle-même, si souvent rappelée, n'est guère qu'une objection plus spécieuse que valable. La néphrite *ascendante* d'une part, tout comme les rétentions septiques, se cantonne souvent dans un seul des deux reins; et dans la plupart des cas où des lésions bilatérales furent rencontrées à l'autopsie, il s'agissait de vieilles néphrites primitivement simples, où depuis longtemps était loin l'heure jadis propice à une intervention. Les infections *hématogènes*, d'autre part, plus fréquemment bilatérales, sont bien loin cependant de l'être constamment : les recherches d'Albarran[1] d'abord, celles de Castaigne et Rathery[2], nombre de faits cliniques l'ont pu très nettement prouver; et les deux reins fussent-ils frappés, les faits ont montré bien souvent qu'ils le sont *inégalement* (ce qui existait dans mon second cas), qu'il n'est pas insensé d'espérer, en mettant en état de défense l'organe le plus malade, de voir guérir l'adelphe délivré de tout surmenage, délivré de l'influence mauvaise qu'exerçait sur lui à distance la lésion principale; nous aurons lieu d'y insister. Certaines interventions enfin, simples en leur technique, peuvent devenir bilatérales, ou com-

1. Albarran, *Le rein des urinaires*, Thèse de Paris, 1889.
2. Castaigne et Rathery, Des néphrites primitivement unilatérales, et des lésions consécutives de l'autre rein., *Sem. med.*, 20 août 1902.

pléter du second côté une opération plus complète faite au foyer le plus atteint.

Et nous pouvons conclure, en somme, qu'aucune objection valable ne s'oppose en principe à une action chirurgicale, devant l'insuccès constaté d'un traitement médical bien conduit, assez mais pas trop prolongé, devant l'aggravation progressive des lésions, qui ne permet plus d'escompter le bénéfice hypothétique de moyens devenus simplement dilatoires et par là même dangereux, dès l'heure où le signe des facteurs change, où toute perte de temps devient d'un pronostic plus grave que l'acte opératoire qu'elle prétendrait différer.

*
* *

Toutes ces conditions réunies, l'intervention est légitime.

Quelle sera cette intervention?

L'on ne peut se fonder ici, pour résoudre le problème clinique, sur les résultats bruts fournis par les opérateurs pour telle ou telle méthode; néphrotomies, néphrectomies et décapsulations ont été tentées tour à tour, ont toutes obtenu des succès. Mais que conclure légitimement de totaux faits de cas dissemblables, dans des séries, d'ailleurs, de longueur fort inégale, où un décès sur deux ou trois malades semble entacher une méthode d'une énorme mortalité? Bien peu, du reste, des opérateurs, ont tenu à nous indiquer quelles raisons spéciales avaient fixé leur choix dans chaque cas particulier. C'est donc encore à des considérations de principe, s'appuyant à la fois sur la physiologie et la clinique, qu'on est contraint de recourir pour donner à la question une solution plus générale.

A n'envisager seulement que le choix de l'intervention, une division s'impose dans le groupe des néphrites aiguës, correspondant à deux types cliniques parfaitement tranchés :

α. Il y a du pus.

β. La lésion ne suppurera pas, ou n'a pas encore suppuré.

α. *Il y a du pus.* — C'est le cas de ma première malade, où tout le rein était farci d'abcès miliaires. L'intervention devait ici, pour atteindre complètement son but :

1° Mettre la glande rénale dans des conditions de fonctionnement optimum.

2° Laisser l'organe dans des conditions telles, que la lésion anatomique puisse facilement évoluer vers sa complète guérison : en l'espèce, établir un drainage efficace et complet.

Si l'une de ces conditions avait dû ici primer l'autre, j'aurais

opté pour *le drainage* : car, ce qui importe surtout, c'est d'arrêter la destruction du rein, l'infiltration progressive, profonde, de la substance corticale par les abcès miliaires, la fonte du glomérule et du tube contourné. Restaurer la fonction compromise reste à coup sûr très désirable; plus important encore est le salut du « fonctionnaire », du rein menacé lui-même, car au total, son congénère, bien qu'il puisse être, je l'accorde, influencé par voie réflexe, n'a guère pu, en général, être encore *anatomiquement* frappé, et peut suffire à la besogne. Pour peu qu'elle se puisse résoudre, la question drainage prime tout, et c'est elle qui doit ici imprimer à l'intervention son caractère particulier. Le rétablissement de la fonction ne viendra donc qu'en seconde ligne, tout en conservant, lui aussi, une grosse importance.

Deux facteurs principaux la menacent : la destruction du parenchyme par fonte purulente, et nous touchons encore au problème du drainage; — l'excès de tension rénale à l'intérieur de la capsule, provoqué par la congestion, puis par les processus d'hyperplasie inflammatoire. Je ne puis que rappeler ici l'action réflexe bien connu de l'excès de tension rénale sur la fonction dépuratrice de la glande malade, et, chose plus grave, sur la fonction de son adelphe. Les travaux de Claude Bernard, de Guyon tout d'abord, ceux d'Albarran et d'Israël, ceux de Pousson et de Monié[1], nous ont complètement édifiés sur ce point; cet étranglement véritable va de plus pouvoir plus *directement* altérer la structure normale de l'élément noble du rein. Combattre la tension interne, débrider le tissu glandulaire étroitement serré dans son manteau fibreux, donc rétablir ainsi la fonction éliminatrice autant que le permet l'état anatomique, mettre fin au réflexe qui paralyse partiellement l'organe demeuré sain, tel sera donc le second point à réaliser.

Parfois enfin, troisième désidératum, à l'occasion de désordres plus avancés ou plus rapides, au cas de mort presque complète du premier rein frappé, il faudra s'opposer aux désordres que produirait la résorption de ce demi-cadavre dans le tissu de son adelphe; parfois encore soustraire *d'urgence* un organisme à bout de forces à sa lutte épuisante contre une infection trop sévère.

1. Cf. : Guyon, *C. R. de l'Acad. des sciences*, 27 fév. 1892. *Ann. Gén.-Urin.*, mars 1892, p. 181. — Monié, *Physiologie pathol. de l'incision rénale*, Thèse de Bordeaux, 1901. — Pousson, De l'existence d'un réflexe réno-rénal dans certaines néphrites médicales, et de la possibilité du développement d'une néphrite sympathique, *Acad. de méd.*, 20 mars 1900. — Nouvelle contribution à l'étude du réflexe réno-rénal dans les néphrites médicales, *Ann. Gén.-Urin.*, mai, juin, juillet 1902.

Comment réussiront à remplir ce programme les trois interventions possibles : néphrotomie, décapsulation, néphrectomie?

La *néphrotomie* excelle, de toute évidence, à diminuer la tension rénale, puisqu'elle incise non seulement la capsule inextensible, mais ce tissu glandulaire dans toute son épaisseur; et il ne semble guère discutable qu'elle ne réalise entièrement le second terme du problème.

Au sujet du drainage, par contre, les opinions diffèrent. Tuffier, Albarran, Sorel, Le Nouëne, ne croient guère à l'action drainante de l'incision du parenchyme farci d'abcès miliaires. Pousson est d'un avis contraire, et je partage absolument cette manière de voir. Prétendre que le drainage est nul par l'incision du bord convexe, nul même, a-t-on pu dire, au point qu'il faille considérer la simple décapsulation, qui elle aussi diminue la tension, comme *entièrement* équivalente à l'incision de néphrotomie, me semble quelque peu osé. Le bistouri ne rencontrera qu'un nombre infime de foyers : soit; mais combien de cas du même genre, dans la pratique de tous les jours, où « l'appel au pus » se fait bien dans des conditions analogues vers notre ligne d'incision, zone de pression minima : les foyers multiples de l'anthrax ne tendent-ils pas à s'ouvrir dans le fossé drainant que nous avons creusé? Au début de l'appendicite, à l'époque où notre technique ne nous permettait pas toutes les libertés d'aujourd'hui dans nos évolutions intra-abdominales, n'avons-nous pas souvent, — avec succès toujours, — fait de même un « appel au pus » avec la mèche de Quénu, introduite au contact du foyer?

Et ne semble-t-il pas qu'il y ait chez notre néphritique une situation du même ordre, justiciable des mêmes procédés? De quelques expériences faites sur ma malade, j'ai pu déduire ce fait, que la toxicité du liquide issu de la plaie lombaire au 7e jour de l'intervention était au moins *quadruple* de celle de l'urine totale avant tout acte opératoire, avec le même régime; celle de l'urine vésicale, diluée tout naturellement par l'urine du rein normal, était encore presque le triple du chiffre primitif. Sous l'influence de la décompression, l'épuration urinaire devient, il est vrai, plus parfaite, et la toxicité augmente de ce fait: j'ai peine à croire cependant qu'une différence telle provienne de ce seul facteur, en l'absence d'accidents urémiques avant l'intervention; une expérience parallèle faite chez mon second malade où les abcès n'existaient pas et où l'hypertoxicité atteignait une valeur moindre, confirmerait assez cette manière de voir; et, sans donner aux faits une valeur trop absolue qu'ils ne sauraient avoir, vu la complexité du mécanisme en cause, l'on

pourrait peut-être voir là une raison pour croire qu'à la faveur de l'incision nombre d'abcès se sont vidés, quantité de toxines infiltrant le tissu rénal se sont éliminées par les lacunes ouvertes, déversant dans l'urine cette débâcle de poisons, véritable saignée toxique bien décelée par l'expérience.

Il semble difficile d'admettre qu'une action aussi énergique, aussi rapide, aussi complète, eût pu être obtenue par simple *capsulectomie*, où le seul lavage du rein sous l'influence de l'hypersécrétion succédant au retour de la tension normale, aurait joué son rôle. Il faut bien compter, je le sais, avec les deux observations d'Edebohls et de Sorel, où, bien qu'il y ait eu du pus et dans l'urine et dans le rein, la décapsulation donna un résultat, complet dans le premier cas, partiel dans le second : mais combien peu convaincantes *sur ce point*, malgré leur intérêt! C'est d'abord le cas d'Edebohls[1] : « pyélonéphrite aiguë avec abcès miliaires; décapsulation du rein droit ». Edebohls décortique le rein, si parsemé d'abcès miliaires qu'il redoute une tuberculose; pour prendre un parti en connaissance de cause, « *une partie du tissu rénal fut coupée et envoyée au laboratoire pour un examen immédiat d'une coupe congelée* ». De plus, je lis plus loin : « quelques fils de soie furent placés le long de *la surface ouverte* du rein pour le drainage, et la plaie fut entièrement fermée; les fils de soie furent enlevé le 7e jour ». J'avoue ne pas très bien comprendre ce qui concerne ce drainage, *extérieur* ou *intérieur*? Et l'incision « d'exploration » du rein, rapprochée de ce passage obscur, donnerait à penser que cette intervention fut quelque peu bâtarde, décortication si l'on veut, fortement mâtinée peut-être d'une néphrotomie, bien faite pour faciliter le succès. En tout cas, ce fait d'Edebohls, rapporté de façon si peu claire, ne devrait guère peser, je crois, dans une discussion précise. — Reste l'observation de Sorel[2], fort claire et très circonstanciée. C'était une femme de vingt-six ans, œdémateuse, dyspnéique, vomissante, diarrhéique, nettement albuminurique. Peu de leucocytes dans l'urine, cylindres cireux très nombreux. 39°2 la veille de l'intervention. On décortique les deux reins, qui apparaissent augmentés de volume, noirâtres et granuleux. Durée : 18 minutes.

Pendant quatre jours, l'état s'améliore, les œdèmes diminuent; le cinquième, ils reparaissent; l'état général retombe et la malade meurt à minuit.

A l'autopsie, rein droit de 280 grammes, « pâle à la coupe,

1. Edebohls (G.), *British. med. Journ.*, 8 nov. 1902, p. 1509. Trad. *in extenso* in Thèse de Le Nouëne, p. 57.
2. In Thèse de Le Nouëne, p. 91.

et laissant sortir, par de nombreux pertuis, du pus. Rein gauche de 230 grammes, lisse, friable, *contenant de petits abcès disséminés* ».

Il y avait évidemment peu de chance de voir, par une intervention quelconque, guérir un organisme aussi profondément atteint. Je ne saurais pourtant partager l'optimisme de l'opérateur, frappé, dit son élève, des résultats passagers de cette intervention. Assurément, la décapsulation, probablement par son action modératrice de la tension intra-rénale provoquant la diurèse, a passagèrement fait tomber les œdèmes; il faut compter aussi avec la saignée produite comme par toute intervention, dont l'effet n'est pas négligeable encore que temporaire, dans une inflammation aiguë. Mais le pus était resté là, enfermé dans ses multiples loges, continuant son œuvre au sein du parenchyme, malgré le lavage spontané que venait provoquer l'augmentation de la diurèse : et la chute de l'hypertension n'a pas beaucoup pesé devant la destruction croissante du parenchyme glandulaire. Une néphrotomie eût-elle, chez ce malade, pu sauver la situation? Je n'ose vraiment le croire, vu l'état du sujet; mais je trouve cependant dans ce fait un argument de plus en faveur de l'intervention qui, si elle ne peut drainer complètement un rein parsemé de foyers purulents, peut faire au moins tout ce qu'il faut pour le drainer partiellement, lorsque la décapsulation rejette *a priori* toute tentavive de cet ordre. La décapsulation, il est vrai, a pu être bilatérale; j'aurais préféré, pour ma part, une néphrotomie simple, tentant de conserver *un* rein, par crainte d'en laisser perdre deux, si je ne pouvais faire plus. D'ailleurs, et Sorel l'a montré depuis, la main forcée par un calcul, la combinaison est possible entre la néphrotomie d'un côté, la décapsulation de l'autre, si l'on veut agir sur les deux côtés, en redoutant l'incision double du parenchyme rénal.

La lutte se trouve donc circonscrite entre les deux opérations anciennes : néphrotomie, — néphrectomie.

La *néphrectomie* arrive à supprimer sans doute la totalité du foyer infectieux. C'est un avantage, à coup sûr, mais balancé et au delà, par de nombreux inconvénients. A ne prendre que des chiffres bruts, elle est certainement plus grave que la néphrotomie : vingt néphrotomies, une mort; six néphrectomies, deux décès. Mais laissons là les chiffres, car ils n'expliquent rien. L'exérèse totale sera plus meurtrière que la néphrotomie, car le shock est plus grave chez des sujets peu résistants; mais l'ob-

1. Sorel (R.), *Arch. prov. de Chir.*, 1er fév. 1905.

jection réellement valable qu'on lui doit opposer est ici ce qu'elle est toujours en chirurgie rénale : elle a trait aux lésions des deux reins. Elles sont inconstantes, il est vrai, et je le rappelais plus haut; l'adelphe fût-il sain, ce n'est jamais, pourtant, sans une étroite nécessité que le chirurgien doit se résoudre à extirper un rein malade. La valeur fonctionnelle d'organes très altérés dépasse souvent l'estimation en apparence la plus large : le fait n'est guère contesté. D'autre part, le second rein, aujourd'hui sain, peut se trouver détruit demain, dans un organisme surtout où la toxi-infection première n'est pas toujours absolument éteinte; et l'opérateur trop pressé est responsable d'un désastre. Ce n'est point là crainte chimérique, et l'opéré de Pousson[1], mourant d'infection rénale quatre mois après une néphrectomie, donnerait fort à réfléchir; et le cas n'est pas isolé. D'ailleurs, quoiqu'on en ait pu dire, la néphrotomie a souvent suffi à faire tomber les accidents, et à guérir, nous dit Le Nouëne, 7 fois sur 8, toute la lésion! Pourquoi, dès lors, aller plus loin, *sauf exception d'espèce*, puisque l'exérèse totale est par elle-même plus grave, menace l'avenir et n'est nullement indispensable?

La fistule lombaire, dont argue Israël pour néphrectomiser *les rétentions septiques*, est, au contraire, dans la néphrite, un accident bien rare, car l'uretère est perméable. Mettant les choses au pire, si la fistule s'est installée, ou bien si la néphrotomie restée assez longtemps ouverte n'a pas tari les accidents et supprimé la fièvre, sans que l'on puisse incriminer une lésion de l'autre rein, la néphrectomie secondaire deviendra légitime. Elle pourra l'être aussi dans quelques cas plus rares auxquels j'ai dû faire allusion, où, la plaie de néphrotomie ne s'étant pas fermée trop tôt, on verra l'amélioration primitivement obtenue dans la fonction rénale progressivement s'éteindre, l'oligurie s'implanter peu à peu, des symptômes d'intoxication apparaître : sans doute s'agit-il alors de ces cas si intéressants quant à leur mécanisme, qu'ont fort bien étudié Castaigne et Rathery[2], Lindermann, Ascoli : c'est une lésion plus ancienne, plus profonde par conséquent, qui se trouve le plus souvent en cause; ce rein à demi détruit, en résorption partielle, provoque dans l'organisme la naissance de *néphrolysines*, qui attaquent la cellule normale de la glande demeurée intacte. L'extirpation secondaire de ce moignon rénal mettra seule fin aux accidents, imprévus et en somme assez rares.

1. Le Nouëne, obs. XVIII, p. 82.
2. Castaigne et Rathéry, *loc. cit.*

Il est enfin des cas où la néphrectomie doit être *primitive*; l'autre rein est normal ou à peu près normal, l'organisme à la veille de fléchir sous l'assaut des toxines septiques issues de la glande malade : la temporisation est alors une faute, et le bénéfice de la néphrotomie arriverait lui-même trop tard. C'est une néphrectomie *d'urgence*, enlevant d'un seul coup la source de l'empoisonnement, *et pratiquée*, cela s'entend, *avec le minimum d'anesthésie*. — Mais ce n'est encore là que cas exceptionnels, et toute cette discussion me conduit à conclure à la *supériorité de principe de la néphrotomie sur les autres méthodes dans la néphrite aiguë suppurante*. Utile comme auxiliaire dans quelques cas spéciaux, la décapsulation ne répond pas à l'indication capitale dans les faits de cet ordre : elle devra donc être écartée; et le doute qui parfois existe touchant l'existence du pus viendra encore s'inscrire contre elle. Secondaire, la néphrectomie devra venir porter remède à l'insuffisance reconnue de la néphrotomie. Primitive, elle trouvera rarement une indication vraiment impérieuse.

β. *Il n'y a pas de pus.* — La lésion ne suppurera pas, — ou n'a pas encore suppuré, alors que son évolution normale se fait pourtant vers la suppuration. Le résultat brut est le même : *il n'y a pas d'abcès dans le rein*; l'urine n'est pas purulente au sens propre du mot. Même livrée symptomatique pour deux situations cliniques au fond très différentes.

Voici, en effet, un cas correspondant à la première forme : c'est plutôt une néphrite *toxique*, consécutive à une infection générale ayant surmené le rein chargé d'éliminer un excès de poisons solubles; peu de leucocytes dans l'urine, et pas de bactéries, ou bien seulement trop peu pour que l'on puisse y voir autre chose qu'un passage tout accidentel et fort peu dangereux dans de telles conditions : Fürbringer, Albarran l'ont montré. Les symptômes graves sont les œdèmes, une albuminurie rapidement croissante malgré le traitement, le peu d'abondance des urines qui diminuent encore. C'est, en un mot, l'insuffisance de la fonction rénale, assez souvent des deux côtés à degré inégal, qui domine la scène et précise l'indication. Pour le parenchyme lui-même, nous ne pouvons à peu près rien, au moins directement, car les bactéries, peu nombreuses, filtrent comme des corps étrangers, sans se fixer ni cultiver; le salut de la glande sera dans la diurèse éliminatrice des poisons destructeurs. Rétablir la fonction est tout, et notre effort ne peut donc porter que sur le rouage intermédiaire entre la cause première, une intoxication, et son aboutissant, l'insuffisance fonctionnelle : je veux dire sur l'hypertension intra-capsulaire, menaçante d'ailleurs à

la longue pour l'intégrité des tissus secréteurs. Diminuer l'hypertension, tel est tout le programme, *et il ne paraît pas douteux qu'en l'absence de sclérose avancée*, l'incision simple de la capsule, ou mieux *la décapsulation, si facilement bilatérale, n'y parvienne au même titre que la néphrotomie.*

Je ne connais pas aujourd'hui de cas semblable ainsi traité; Harrison, Hœber, Engelbach[1], opérant des malades de ce groupe, ont, en effet, pratiqué la néphrotomie, croyant à l'existence d'abcès ou de calculs — je reviendrai sur ces difficultés, — et la consécration clinique est encore nécessaire à cette manière de voir : tout permet d'affirmer pourtant que les faits la vérifieront.

Assez semblable en apparence, le cas de mon second malade était, au fond, très différent. Le passage chaque jour plus marqué de leucocytes dans l'urine, signe certain d'une diapédèse rénale d'activité croissante, la présence dans le sédiment d'un nombre énorme de bactéries, et parmi elles du coli-bacille, tous ces signes rendaient fort probable *une évolution nette avec la suppuration;* l'examen du sang, que je n'ai pu faire, aurait sans doute corroboré ces indications déjà claires. Le *drainage*, dès lors, réclamait tous ses droits, drainage de toxines infiltrant le tissu rénal, sinon drainage du pus encore non collecté, et que seule la néphrotomie pouvait réaliser; drainant, nous l'avons vu, des foyers encore clos, *a fortiori* drainera-t-elle une simple infiltration toxique.

Il m'a suffi d'opérer l'un des reins, sur ce malade pourvu d'un autre organe à peu près sain : la néphrotomie double, dans les cas plus complexes où la lésion est double, encore que chose grave, n'est pas chose impossible; les malades de Gerster et de Lilienthal, d'autres probablement, en ont fourni la preuve. Encore aurait-on la ressource de combiner ici, comme dans les cas d'abcès miliaires, la décapsulation de l'organe et la néphrotomie alterne.

Mais, en dernier ressort, — et ce sera ma conclusion, — *si l'évolution vers le pus est certaine*, avec passage croissant de leucocytes dans l'urine, bactériurie intense, formule leucocytaire bien connue aujourd'hui, et je laisse les symptômes cliniques, *l'incision du rein prime tout*, même dans les cas difficiles, qui pourront bien être nombreux, où cette évolution demeurerait douteuse. Une néphrotomie fera peut-être trop : mais c'est parfois le seul moyen d'être bien sûr de faire assez.

1. Le Nouëne, *loc. cit.*, p. 107.

B. Néphrites chroniques.

Plus intéressants encore sont peut-être les problèmes que soulève le traitement chirurgical des néphrites chroniques. Peu importe au chirurgien la vieille querelle de l'unité ou de la pluralité de ces lésions : gros rein blanc ou petit rein rouge, quels que puissent être leurs rapports, ne sont pour lui, comme autrefois pour Bright, que reins malades, causes d'un syndrome dont les éléments guident son intervention ; et de la diversité des tableaux cliniques qui se peuvent présenter durant l'évolution de la néphrite chronique, depuis les symptômes si légers du début jusqu'aux accidents les plus graves de l'urémie mortelle, naissent des indications opératoires forcément différentes, et qui ne peuvent se discuter en bloc.

Certains même de ces incidents, rattachés nettement aujourd'hui à la néphrite chronique — néphralgie, hématuries essentielles d'autrefois, — constituent pour le clinicien, à l'heure de leur manifestation, toute « la maladie » ; et leur allure particulière de symptômes bruyants, se retrouvant d'ailleurs dans nombre d'affections bien justiciables du bistouri, l'absence de ces phénomènes manifestement toxiques que, par analogie encore, on regardait *a priori* comme exclusivement « médicaux », les ont fait tomber de bonne heure dans le domaine chirurgical. Bien étudiée est aujourd'hui leur thérapeutique [1], dans sa technique et dans ses résultats ; il serait donc sans intérêt de les faire rentrer, comme le voudrait l'anatomie, dans le cadre de cette étude.

J'ai pu opérer, pour ma part, trois cas de néphrite chronique, dans des conditions cliniques dissemblables : un cas de néphrite saturnine en pleine crise urémique, traité par la néphrotomie, avec d'ailleurs peu de succès ; deux cas de double décapsulation pour s'opposer seulement au progrès des lésions, avec un très bon résultat. Ce sont ces trois observations que je rapporterai d'abord.

Obs. III. — *Néphrite saturnine. Œdèmes très prononcés, ascite, hydrothorax. Dyspnée progressive et menaçante. Néphrotomie gauche. Amélioration temporaire. Mort 5 semaines après l'intervention.*

1. Cf. : Malherbe et Legueu, Rapport au *Congrès d'Urologie*, 1898, contient la bibliographie antérieure ;
Hamonic, Hématuries prémonitoires de certaines affections du rein, *Urol.*, 1898 ;
Sabatier, Néphralgie hématurique, *Rev. de chir.*, 1899 ;
Le Dentu, *Congrès de Chirur.*, 1898, p. 34 ; *Presse méd.*, 24 déc. 1904 ;
Albarran, Hématuries des néphrites, *Presse méd.*, 15 oct. 1904.

D..., Léon, quarante ans, peintre en bâtiments. Père également peintre, mort à cinquante ans « d'apoplexie », après dix ans de paralysie radiale saturnine. Aucun antécédent personnel. N'est pas alcoolique. Pas de syphilis. A été soigné en mars 1901 dans un hôpital où il rentra pour maux de tête et enflure des pieds le soir, après son travail. On n'aurait pas trouvé d'albumine dans ses urines; régime lacté, quinze jours de repos, et, les phénomènes qui l'inquiétaient disparus, il reprend sa vie normale sans accidents pendant trois mois.

En juillet, l'œdème reparaît, plus marqué; tout effort prolongé devient pénible par l'essoufflement qu'il provoque. Le malade se remet de lui-même au lait pendant trois semaines, reprend son travail, et se trouve bientôt arrêté par une crise violente de coliques de plomb; il aurait présenté, dit-il, outre des douleurs atroces et une constipation absolue qui ne céda qu'après trois jours d'efforts, un liseré plombique nettement reconnu par son médecin. On trouve alors quelques centigrammes d'albumine dans son urine. Traitement classique des accidents saturnins.

Les choses vont ainsi jusqu'en décembre, où la progression de l'œdème, l'apparition de l'ascite, l'augmentation de la dyspnée d'effort et de la céphalalgie l'obligent à cesser définitivement tout travail.

Je le vois à ce moment (janvier 1903).

Je trouve un malade pâle, blafard, qui déclare que le sommeil dans un fauteuil lui est seul possible. L'œdème des membres inférieurs, nettement prédominant à gauche, remonte jusqu'au-dessus du genou; la main et l'avant-bras gauche gardent aussi, quoique à moindre degré, l'empreinte du doigt. Bouffissure des paupières. Sensations de flot dans le péritoine, due à une ascite modérée. Hydrothorax, plus prononcé à gauche; il dépasse de ce côté la pointe de l'omoplate. Pas d'hydropéricarde cliniquement appréciable. Quarante inspirations à la minute; pointe du cœur dans le 7e espace; matité cardiaque dépassant un peu en bas la pointe; pouls dur et tendu; bruit de galop parfaitement net.

Du côté de la vision, mouches volantes continuelles, hémianopsies passagères, brouillards également passagers. Céphalées violentes et intermittentes; cauchemars la nuit. Constipation marquée. Régime lacté difficilement supporté; aigreurs, nausées, dégoût profond.

La palpation bimanuelle des reins ne dénote qu'une sensibilité assez nette, surtout à gauche, dans le sinus costo-vertébral, perceptible aussi cependant du côté droit; le trajet urétéral n'est pas douloureux, la vessie et l'urèthre sains.

Urine rare, jaune foncé; 500 centimètres cubes par vingt-quatre heures; elle contient le lendemain de mon examen :

Volume	480 cc.
Réaction	acide.
Azote total	7 gr.
Ac. phosphorique	1 gr. 6.
NaCl	1 gr. 30.
Albumine	1 gr. 80.

Pas de leucocytes; cylindres hyalins et granuleux; urine aseptique.

Examen de la perméabilité au bleu :

Début de l'élinination : sept heures seulement après l'injection.

L'urine est encore bleue au 4e jour. Pas de chromogène.

Traitement : Oxygène. Théobromine. Lait coupé d'eau alcaline. Lavements et purgatifs; ponction de l'hydrothorax gauche.

Quinze jours après, la situation s'est nettement aggravée. L'œdème remonte à gauche jusqu'à la racine de la cuisse; l'ascite a progressé; l'hydrothorax, reponctionné déjà depuis une semaine, s'est entièrement reproduit. Expectoration muco-sanguinolente de l'œdème pulmonaire. Epistaxis fréquentes. Sommeil absolument impossible. Orthopnée presque constante : 55 respirations à la minute, en moyenne.

Urine :	Volume en 24 h.	260 cc.
	Réaction.....	acide.
	Azote total.....	5 gr. 60.
	NaCl	1 gr. 4.
	Albumine.....	2 gr. 30

ctions péritonéale et pleurale. Saignée. Ventouses scarifiées sur a égion lombaire.

Brusquement, le lendemain matin, survient une crise convulsive qu'aucun prodrome n'annonçait, et qui dure quinze minutes; coma consécutif pendant deux heures, dont le sujet sort avec une céphalalgie intense. Oxygène. Nouvelles ventouses scarifiées au niveau des reins. Lavement purgatif; 225 centimètres cubes d'urine seulement.

Devant la persistance des accidents, qui vont s'aggravant sans cesse, je propose une intervention, assez aléatoire d'ailleurs dans ses résultats, voulant tenter en quelque sorte de crever le filtre rénal engorgé. Malgré de prudentes réserves de ma part, elle est acceptée.

Opération, le 17 février 1903. Incision recto-curviligne *à gauche*, vu l'état du malade que j'estime contre-indiquer une intervention double : j'ai choisi ce côté à cause de la prédominance des œdèmes et de la sensibilité rénale. Atmosphère celluleuse infiltrée. Le rein, extrait facilement de sa loge, est notablement ratatiné. J'enfonce dans le tissu rénal un trocart spécial pour mesurer la tension intra-capsulaire, et dont j'aurai à reparler, puis j'incise sur le bord convexe, dans toute sa longueur, la capsule d'abord épaisse et dure, puis le tissu rénal. Rien dans le bassinet. La substance corticale, extrêmement amincie, est pâle; le reste de l'organe est au contraire très rouge; tous ces tissus sont indurés, *criant presque sous le bistouri*. Très peu d'hémorragie. Je laisse le rein largement ouvert, drainé à l'aide d'un tube entouré de gaze, autour duquel je referme les plans superficiels.

Durée : 16 minutes.

Le malade se réveille lentement, sans se plaindre de sa plaie. Pouls à 90°; dyspnée moyenne, expectoration toujours abondante. Sérum artificiel : 300 grammes.

Nuit mauvaise. Le lendemain, 100 centimètres cubes d'urine sanguinolente sont spontanément évacués. Le pansement est mouillé d'un liquide analogue, peu abondant au demeurant.

Le 2e jour, 200 centimètres cubes d'urine vésicale, encore sanguinolente; pansement traversé. La dyspnée a diminué; l'œdème rétrocède légèrement aux jambes. Sérum artificiel. Lait glacé. Lavement glycériné.

Le 3e jour, 450 centimètres cubes d'urine vésicale; pansement et lit absolument inondés. L'état général est meilleur, la dyspnée très amendée; l'hydrothorax commence à se résorber et l'œdème diminue.

Le 4e jour, 526 centimètres cubes d'urine vésicale. L'amélioration continue dès lors à progresser. Le rein reste drainé jusqu'au 28e jour, où l'on retire le tube. L'œdème des membres inférieurs a disparu, l'hydrothorax aussi, mais un peu d'ascite persiste encore. Le malade peut dormir couché, résultat qu'il apprécie fort.

Albumine urinaire : 0 gr. 60 en vingt-quatre heures; cylindres encore nombreux. L'opéré part à la campagne, portant toujours sa fistule lombaire, qui donne encore un peu de liquide.

Neuf jours plus tard, soit trente-sept jours après l'opération, et malgré la continuation du régime, il est pris brusquement d'une crise de dyspnée intense, avec expectoration muco-sanguinolente. Un médecin parle d'œdème pulmonaire, et couvre la poitrine de ventouses scarifiées; la sécrétion urinaire se suspend presque entièrement; la dyspnée s'accentue par crises paroxystiques, avec phénomène de Cheyne-Stockes. Enfin le lendemain se déclare une crise convulsive qui se termine dans un coma dont le malade ne sort pas.

Pas d'autopsie.

En somme, intervention dictée par l'aggravation des accidents toxiques en dépit d'un traitement rationnel. Amélioration passagère de la diurèse et des œdèmes, avec reprise brusque des phénomènes d'urémie, terminée par la mort moins de six semaines après l'intervention.

Obs. IV — *Néphrite diffuse, à prédominance probablement parenchymateuse; albuminurie progressivement croissante, sans autres troubles immédiatement graves. — Double décapsulation. Guérison se maintenant dix-huit mois après l'intervention.*

J... Madeleine, blanchisseuse, trente-six ans, mariée, sans enfants, est vue par moi le 10 octobre 1903. Pas d'antécédents intéressants autres qu'une scarlatine contractée à vingt-trois ans et guérie normalement; il n'y aurait pas eu d'albumine urinaire, bien que le régime n'ait pas été suivi. Ni syphilis, ni alcoolisme; aucun passé génital. Il y a deux ans, la malade est prise d'épistaxis à répétition, qui durent neuf mois, et ne cèdent, dit-elle, qu'à un traitement tonique qui lui est prescrit, et dont le fer et le vin de kola, joints à une alimentation carnée abondante, auraient constitué la base.

Tout va bien pendant un an, lorsque les épistaxis reparaissent, accompagnées de crampes nocturnes très fréquentes et très douloureuses, pour lesquelles elle se traite par les bains sulfureux. Quelques vertiges assez gênants; urines très abondantes. On redouble le vin de

kola, sans le moindre succès. L'année se passe péniblement; le travail devient difficile, avec tachycardie, dyspnée d'effort, un peu d'œdème malléolaire; vertiges et bourdonnements d'oreilles. L'urine, analysée en juin par un herboriste, aurait contenu deux grammes d'albumine. Essai de régime lacté, toujours en concurrence avec le vin de kola.

État actuel (octobre 1903) : malade de facies amaigri, d'un teint laiteux tout particulier; les paupières sont légèrement bouffies, la langue sèche et rôtie; œdème malléolaire marqué, permanent. Dyspnée d'effort, quelques râles fins aux bases; rythme respiratoire normal. Bruits du cœur normaux aussi, encore qu'un peu assourdis; la pointe bat dans le 5e espace; matité précordiale ordinaire. Pas d'ascite; le foie dépasse légèrement le rebord costal.

Alternatives de constipation et de diarrhée; rien d'anormal dans l'abdomen, si ce n'est, au niveau des reins, une sensibilité relative qu'on réveille à la palpation; il n'y a jamais eu ni hématurie, ni urines purulentes. Trajet uretéral non sensible à la pression, vessie souple, de capacité normale. Système génital parfaitement sain.

Examen des urines de 24 heures.	Volume.....	1200 cc
	Réaction.....	acide.
	Couleur.....	très pâle.
	Azote total.....	6 gr. 50.
	Acide phosphorique..	3 gr. 2.
	NaCl.....	4 gr.
	Albumine.....	4 gr. en 24 heures.

Cylindres hyalins très nombreux; ni pus ni hématies.

Urine aseptique. Recherche du bacille de Koch par centrifugation et inoculation : négative.

Épreuve de la phloridzine : résultat positif, à peine sensible.

Épreuve du bleu : début de l'élimination : trois heures après l'injection; le cinquième jour, elle est encore appréciable, et ne disparaît que le huitième.

Température toujours normale.

Régime lacté, théobromine, lavements purgatifs suivant indications. Quinze jours plus tard, l'état est resté le même; il semble même s'être produit un léger degré d'hydrothorax, mais l'ensemble des symptômes reste à peu près stationnaire. La diurèse s'est établie :

1 600 à 1 800 centimètres cubes de volume urinaire moyen; mais l'albuminurie s'est notablement accrue : 5 gr. 5 en vingt-quatre heures, soit 1 gr. 5 d'augmentation. Le régime est continué, mais on doit bientôt permettre l'usage de quelques légumes, le lait devenant assez mal supporté. Quelques jours après, l'albumine tend à augmenter encore : 5 gr. 8 à 6 grammes (par pesée), pour atteindre 6 gr. 3 à une analyse ultérieure; la douleur rénale est devenue spontanée à droite.

Devant la persistance et l'accroissement de ces phénomènes, qui, sans être immédiatement graves, dénotent cependant une désorganisation progressive de l'appareil rénal, déjà touché dans sa perméabilité, je songe à une intervention, destinée non pas à parer à des phénomènes toxiques aigus, mais à mettre le rein dans les conditions les

plus propres à résister au processus de destruction. L'intervention est acceptée.

Opération, le 23 novembre 1903. Incision recto-curviligne et découverte très rapide du rein droit, sans la moindre difficulté.

L'organe est volumineux, rose foncé plutôt que rouge, de consistance particulièrement molle. Incision de la capsule, qui est décollée et réséquée. Hémorragie notable, arrêtée par tamponnement provisoire; fermeture sans drainage de la plaie lombaire. Même manœuvre à gauche.

Durée totale : vingt-six minutes.

Suites opératoires. Réveil prompt et facile; connaissance complète; la malade ne ressemble vraiment en rien à une opérée du jour. Pas de miction spontanée; on retire le soir à la sonde 100 centimètres cubes d'urine vésicale non sanglante, albumineuse (non dosée). Sérum artificiel : 150 grammes. Nuit assez bonne; deux vomissements chloroformiques.

1er *jour après.* État général bon. Température 37°6; langue humide; miction spontanée : plus de vomissements. Lait froid; eau alcaline. Urine de vingt-quatre heures : 550 centimètres cubes, de couleur foncée, non sanglante; selle spontanée.

2e *jour.* État toujours très bon. Urine : 600 centimètres cubes; un peu de diarrhée.

3e *jour.* La diarrhée a disparu; deux litres de lait; quelques fruits absorbés en cachette. Urine : 1 050 centimètres cubes contenant : azote total : 8 gr. 3; albumine : 2 gr. 5 au tube d'Esbach.

4e *jour.* Urine : 1 230 centimètres cubes; l'œdème malléolaire a disparu; la malade demande la permission de se lever, qui lui est naturellement refusée.

8e *jour.* Trois litres de lait, facilement absorbés; quelques fruits et légumes verts. Urine : 1 300 centimètres cubes, avec :

Azote total	9 gr. 8.
Albumine	1 gr. 2.

12e *jour.* On enlève les fils; cicatrisation parfaite. Aucune trace d'œdème; un peu de sensibilité rénale à la pression. Sommeil excellent. La malade se lève.

Urine : 1 250 centimètres cubes. Traces d'albumine, dit l'analyse.

Depuis lors, le taux de l'élimination urinaire oscille entre 1 100 et 1 500 centimètres cubes en vingt-quatre heures; l'azoturie est normale, en correspondance assez exacte avec l'azote alimentaire. L'albumine ne disparaît pas encore complètement, oscillant entre « traces » et 0 gr. 40 environ. Régime mixte, le sujet commençant à se dégoûter du lait. Aucun médicament.

23 décembre 1903. Épreuve du bleu. Début de l'élimination : cinquante-sept minutes après l'injection. Elle est terminée vingt-sept heures plus tard. Différence énorme par conséquent avec les premières constatations; quelques traces d'albumine « difficilement dosables ».

La malade se déclare guérie et ne s'astreint que très incomplètement au régime diététique prescrit.

En juin 1904, sept mois après l'intervention, santé parfaite; travail facile et sans fatigue; régime quelconque. *Pas d'albumine.*

Décembre 1904. Urine normale. Grossesse de quatre mois environ, parfaitement supportée.

Mai 1905. Accouchement à terme; fille de 2 kg. 900.

La recherche de l'albumine, pratiquée systématiquement tous les huit jours dans les trois derniers mois, a toujours été négative.

En résumé, double décortication dans une néphrite à prédominance probablement épithéliale, avec albuminurie croissante, mais en l'absence de phénomènes toxiques menaçants. Guérison fonctionnelle, à un an et demi de distance, ayant résisté à l'épreuve dangereuse d'une grossesse débutant seulement huit mois après l'intervention.

Obs. V. — *Néphrite chronique bilatérale; peu de phénomènes toxiques, mais aucune amélioration après sept mois de traitement médical. Double décapsulation. Guérison.*

M... Marcelin, trente-huit ans, maraîcher, a été traité depuis quatre mois, dans le midi, pour une lésion rénale intitulée mal de Bright sur les ordonnances qu'il me montre (février 1904.) Aucun antécédent autre qu'une typhoïde à l'âge de quinze ans, guérie saus incidents. Ni alcoolisme, ni syphilis. Aucune autre maladie jusqu'en février 1904. A eette époque, il ressent des fourmillements dans les extrémités, des crampes nocturnes dans les mollets, et quelques maux de tête, qui l'amènent chez son médecin. Une analyse d'urine décèle 0 gr. 25 d'albumine par litre. Régime lacté, assez rigoureusement suivi; iodure de sodium : 0 gr. 05 par jour.

L'amélioration attendue ne survient pas; les crampes persistent, la céphalalgie s'accentue et quelques vertiges apparaissent. L'urine contient alors 0 gr. 50 d'albumine par litre, d'après une analyse qui m'a été communiquée. Le régime lacté est rigoureux ainsi que le traitement médicamenteux.

En février 1904, l'état est le suivant : très léger œdème palpébral, sans autre localisation au reste du corps. Appareil respiratoire normal; pointe du cœur dans le huitième espace; pas de souffle, mais claquement sygmoïdien très bruyant, et de tonalité élevée. Pouls anormalement tendu. Appareil digestif sain; foie ne dépassant pas le rebord costal. Aucune affection antérieure des voies urinaires.

La recherche du rein détermine, à gauche, dans le sinus costo-vertébral, un peu de sensibilité vague; rien à droite, bien qu'il y ait parfois de ce côté quelques douleurs spontanées. Trajet uretéral insensible, urèthre sain, vessie de capacité ordinaire, sans sensibilité spéciale.

Urine de vingt-quatre heures :

Volume.....	900 cc.
Réaction.....	acide.
Azote total.....	7 gr. 4, corresp. à l'azote aliment.
NaCl.....	3 gr. 5.
Albumine.....	1 gr. 7 par pesée.

Cylindres hyalins et granuleux; ni pus ni sang. Urine aseptique.

Examen de la perméabilité au bleu : début de l'élimination : 2 h. 15 après l'injection ; durée : trois jours et demi.

Durant trois mois, le malade suit très scrupuleusement le régime lacté absolu, et observe les précautions hygiéniques prescrites en pareil cas. Aucun résultat : on trouve une première fois 2 gr. 7 d'albumine; 2 gr. 9 une seconde fois. Toujours des vertiges, de la céphalalgie, et une notable diminution du volume des urines, qui, malgré le régime lacté, l'emploi de la théobromine et de la lactose, tombe à 700 cc. en moyenne.

L'état général est très bon; néanmoins, devant l'insuccès du traitement médical, devant la persistance des accidents légers seuls observés jusqu'alors, devant la tendance à l'augmentation de l'albumine, je propose une intervention, destinée, dans ma pensée, à mettre obstacle à la marche progressive des lésions rénales. Elle est acceptée.

Opération, le 16 avril 1904 : Décortication bilatérale des reins, extraordinairement ratatinés : « reins de poupée » déclare mon aide, rouge foncés, se décapsulant bien, avec très peu d'hémorragie. Rien dans les bassinets. Fermeture sans drainage.

Suites opératoires. normales. Soir : T. = 37°6. On retire à la sonde 280 cc. d'urine, teintée de rose. Sérum artificiel : 200 gr. Nuit passable, pas de vomissements.

1er jour après. T. = 37°3. Urine 380 cc., spontanée, rosée, albumineuse.

2e jour. Ventre un peu ballonné. Lavement glycériné et selle. Urine : 430 cc., claire. Lait : 1 l., 500; un peu de douleur dans le flanc droit.

3e jour. La douleur a disparu. Urine : 600 cc. Lait 2 litres. État excellent.

5e jour. Urine : 830 cc. contenant : azote total; albumine, 0 gr. 80.

9e jour. Urine : *1400* cc. Lait : 3 litres.

14e jour. On enlève les crins. Urine : 1100 cc.; albumine, 0 gr. 75. Lait : 3 litres; quelques fruits et légumes.

Le malade part à la campagne, et, par suite de circonstances particulières, je ne le revois qu'en décembre.

En décembre 1904. Sa santé est, dit-il, parfaite; tous les troubles anciens ont disparu. Je fais analyser l'urine :

Albumine : traces non dosables.

Cylindres : recherche négative.

Je renouvelle l'épreuve du bleu : début de l'élimination : trente-cinq minutes après l'injection. Fin : le soir à dix heures, soit douze heures après son début.

Aucun régime particulier n'est plus suivi depuis trois mois. En juin 1905, le malade se déclare toujours en parfaite santé.

En résumé, intervention « à froid » pour des accidents d'imperméabilité rénale légers, mais persistant malgré le traitement médical, avec tendance à l'albuminurie progressive. Guérison fonctionnelle, malgré quelques traces d'albumine, persistant après quatorze mois.

*
* *

Tels sont les trois faits à l'occasion desquels se sont posés des problèmes analogues à ceux que soulèverait déjà la question des néphrites aiguës.

A quelles conditions, d'abord, sommes-nous autorisés à traiter par le bistouri la néphrite chronique? En d'autres termes, notre intervention se trouve-t-elle légitimée par son pronostic immédiat comparé à celui du brightisme évoluant « médicalement », — légitimé aussi par les résultats obtenus au point de vue thérapeutique?

Répondre en bloc n'est guère possible; une distinction est nécessaire, qu'impose la variété des situations cliniques au cours du brightisme. Voici d'abord mon premier chronique (Obs. III), saturnin avéré, œdémateux, hydropique de toutes ses séreuses, anhélant, asphyxiant de plus en plus, malgré ponctions, saignées, ventouses, insensible au traitement médical, et qui finit par une crise convulsive : en un mot, en pleine urémie. L'on ne peut guère nier l'extrême gravité d'une telle situation: l'impuissance des moyens médicaux n'est ici que trop éclatante, et il faudrait qu'une intervention comportât par elle seule un pronostic bien sombre, pour qu'il pût être en fait plus grave que celui de la lésion même. Le terrain n'est pas bon : d'accord, mais est-il donc vraiment meilleur pour le traitement médical que pour l'acte chirurgical? Voici d'ailleurs les faits, qui confirment ces prévisions : des échecs, c'est incontestable et à peu près fatal, car, quoiqu'il fasse, le chirurgien ne saurait recréer l'organe, et il est peu logique de vouloir charger la méthode de la plupart de ces décès : elle n'a pas sauvé le malade, bien plus qu'elle ne l'a tué. Mais des succès aussi, et dans des circonstances où sans doute le sujet était bien condamné. C'est Pousson, par exemple, qui, opérant de très mauvais cas, la plupart en pleine urémie, sauve *six* malades *sur onze*; quatre, sur cinq d'entre eux qu'il a pu suivre, vivent encore *deux ans après* et la conclusion naturelle ne saurait être qu'un regret d'avoir sans doute agi trop tard dans les cas malheureux.

Ce n'est donc pas dans les cas graves, où l'urémie domine la scène et pose seule le pronostic, que la solution est douteuse : l'intervention est légitime. Peut-être est-elle plus discutable si l'on propose d'agir pour ainsi dire « à froid », en l'absence de danger pressant, *contre la lésion même plutôt que contre ses symptômes* : c'est mon dernier malade entre autres, traité longtemps médicalement, et en toute conscience, où l'affection pourtant semblait évoluer, mais qui n'avait en somme aucun accident grave. Le fait assurément m'a donné raison puisque le malade a guéri, sous réserve de l'avenir. Mais le fait isolé n'est rien, la question de principe est plus haute, et c'est encore le parallèle entre les pronostics du brightisme opéré et non opéré, l'appréciation des résultats au point de vue thérapeutique, qui seuls peuvent nous diriger.

La lecture du chapitre « Brightisme » des grands traités de médecine excelle à montrer quel fond le praticien peut faire sur les méthodes usuelles de traitement du mal de Bright (hors des accidents urémiques), — combien il est dans leur application de traditionnalisme et d'absence de foi [1]. Certes, il y a des brightiques qui guérissent, et Dieulafoy l'atteste : personne ne voudrait, je crois, parler d'intervention dans ces cas particulièrement simples où, grâce à un régime, les phénomènes s'atténuent et l'albumine disparaît. Mais bien nombreux aussi — et j'en apporte deux de plus, — les faits où, malgré tout effort, les troubles s'accentuent, l'albumine urinaire augmente, témoignant de l'activité des lésions malgré l'absence d'accidents graves. Or, avec une telle allure, ce n'est plus guère qu'une question de temps : demain, le pronostic changera du fait de l'urémie, que l'on opère ou non. — Et la seule objection de principe à la cure chirurgicale *à froid* du brightisme progressif — si l'on admet qu'elle soit possible — s'appuie dès lors uniquement sur la gravité immédiate de l'acte opératoire : ici encore les faits sont clairs, et de jour en jour plus nombreux. Pratiquée dans ces conditions, *hors des périodes hypertoxiques*, la néphro-capsulectomie, opération de choix dans les cas de cet ordre, je le montrerai tout à l'heure, ne donne *aucune mortalité*, et l'objection tombe d'elle-même.

Quels en peuvent être les résultats ? — La parole est à Edebohls, dont la grande pratique va fournir la réponse. Sa statistique globale, telle qu'elle résulte de son livre, comprend nombre

1. Cf. : Talamon, Traitement chir. du mal de Bright, *Médecine moderne*, 15 janv. 1902 ;
Brault, article : Mal de Bright, in *Traité de Médecine* Bouchard et Brissaut.

de faits qui ne se peuvent étiqueter « interventions à froid », et eussent gagné sans doute à une autre thérapeutique. Malgré cela, 72 cas ne lui ont donné que 7 morts dans la première quinzaine, toujours chez des opérés pour symptômes graves, plus que pour leur lésion ; — 22 succomberont plus tard au progrès de leur mal, après une amélioration notable : l'opération n'a pu suffire à arrêter la destruction du rein ; — 40 survivent encore, la plupart après des années, avec 3 échecs francs, 20 améliorations, 17 guérisons absolues, soit plus de 23 0/0.

Innocuité parfaite dans tous les cas bien choisis, 23 0 0 de guérisons complètes, n'est-ce pas là de quoi rallier au principe de la cure chirurgicale le médecin, témoin si souvent impuissant de cette marche lente et sûre vers l'urémie finale ?

Le dernier argument des abstentionnistes quand même, — *lésions bilatérales*, — est moins valable encore qu'en face de la néphrite aiguë. Assurément, dans le brightisme, les deux reins d'ordinaire participent au processus ; la règle a bien ses exceptions, plus fréquentes qu'on ne le croit : Edebohls et Pousson en ont donné la preuve. Plus fréquemment, sans doute, le degré des lésions est inégal des deux côtés ; mais telles ne sont point surtout les raisons qui font rejeter l'objection faite : la néphrotomie, par exemple, dans les phénomènes urémiques, même pratiquée sur un seul rein, exerce son action utile sur la seconde glande malade, par un mécanisme étudié à propos de néphrite aiguë. Dans l'intervention à froid, d'autre part, le terrain est encore assez bon, la manœuvre assez brève pour que la décapsulation puisse devenir bilatérale, sans risquer un choc immédiat, ou les effets néfastes d'une anesthésie prolongée.

Et ce qu'il faut conclure, en somme, de cette discussion de principe, c'est que, contre les symptômes graves de l'intoxication rénale résistant à des moyens simples, l'intervention trouve souvent une indication très pressante. C'est aussi que nos prétentions à la cure chirurgicale de la néphrite brightique ont cessé d'être une chimère, et se trouvent légitimées devant l'évolution progressive de lésions en activité en dépit des moyens médicaux.

*
* *

Quand faut-il opérer ? — C'est pure affaire de sens clinique, car le principe est clair : ni trop tôt, ni trop tard.

Trop tard, dans un cas d'urémie, c'est achever parfois un malade déjà moribond, grâce à la seule anesthésie ; et s'il n'y a pas de symptômes toxiques, c'est donner très gratuitement au mal le temps d'altérer encore un peu de parenchyme utile.

— Trop tôt, ce sera, par contre, opérer peut-être un cas simple disposé à céder devant un peu d'hygiène et de régime convenable, et qu'un examen plus complet du mode d'évolution des symptômes eût préservé du bistouri. Si pourtant la mesure exacte restait difficile à trouver, un peu de précipitation sans doute, surtout en cas de danger grave, resterait bien moins nuisible qu'une temporisation abusive. C'est la règle commune à bon nombre d'interventions, salutaire presque toujours.

*
* *

Le principe accepté et l'opération décidée, *comment intervenir?* Ici encore s'imposent des distinctions provoquées par des situations cliniques impossibles à comparer; ici aussi, comme tout à l'heure, et pour les mêmes raisons, on devra faire appel à la physio-pathologie pour éclairer les faits cliniques et généraliser la solution qu'ils nous apportent.

Deux situations principales les résument, en somme, toutes : malade sous le coup d'accidents d'urémie grave, *à opérer contre ses symptômes*; — malade sans phénomènes immédiatement sérieux, *à opérer contre sa lésion.*

1. *Cas d'intoxication grave.*

Rétablir la perméabilité du filtre, telle est l'indication qui, sans conteste, prime tout : quels peuvent donc être les facteurs de ce défaut de fonctionnement? Comment vont les combattre chacune des interventions proposées?

L'imperméabilité du rein brightique tient avant tout à deux groupes de causes : les unes, *anatomiques*, la lésion elle-même, qui a détruit le glomérule et le tube contourné; contre elle, nous n'avons guère de prise, au moins directement. D'autres, *physiologiques*, troubles fonctionnels seulement, modifiables par notre action, et que nous avons déjà rencontrées dans l'étude des néphrites aiguës : le syndrôme d'hypertension rénale, et toutes ses conséquences. Dans toutes les variétés de néphrite chronique, gros rein blanc ou petit rein rouge, tout comme dans la néphrite aiguë on se trouverait conduit à l'accepter *a priori*. La congestion d'abord, l'infiltration œdémateuse du parenchyme parfois splénique, les processus inflammatoires créant du tissu nouveau à l'intérieur d'une coque fibreuse assurément peu extensible, tout concourt, dans le type rein blanc, à la mise en tension interne. Rétraction capsulaire parfois considérable, sclérose des tractus conjonctifs aboutissant à des diminutions énormes du volume primitif, peuvent fort bien suffire, dans le petit rein rouge, à provoquer, par d'autres voies, le même résultat. Les

effets des débridements, inexplicables autrement, je le démontrerai ensuite, quelques expériences qui seront rapportées plus bas, en fourniront la preuve. — Quelles sont donc dans la néphrite chronique les conséquences de cette hypertension?

A propos de néphrite aiguë, j'ai longuement rappelé l'une et son importance capitale : le réflexe réno-rénal, qui s'exerce d'une glande à l'autre, au cas de lésions inégales; inutile d'y revenir. — L'irrigation sanguine, d'autre part, se trouve assurément gênée par cette poussée très anormale, s'exercant à l'extérieur de vaisseaux dépressibles et souvent rétrécis par l'artério-sclérose; or l'on sait bien son influence sur la sécrétion de l'urine. — Les phénomènes d'osmose, d'ailleurs, qui, s'ils ne sont pas tout dans cette sécrétion, jouent bien pourtant leur rôle, demandent pour s'exercer avec leur intensité normale une différence de pression donnée sur les deux faces de la membrane filtrante; or il n'est pas douteux que cette valeur ne soit troublée.

Ne perdons pas de vue, enfin, que, dans ces cas d'intoxication déjà grave et profonde, aucun organe n'est épargné; l'économie entière n'est plus guère qu'une éponge imprégnée de poison; *la glande rénale elle-même n'échappe pas au sort commun*, et c'est là, je crois, un facteur de grosse importance qu'il ne faudrait pas négliger. Car, à côté de cette osmose, phénomène simplement *physique*, et qui fournit surtout l'eau, véhicule de la « secrétion », se passent dans les tubes contournés des phénomènes *vitaux*, d'importance bien plus grande encore; et l'épithélium de ces tubes, à qui échoit normalement la tâche de choisir dans le sang des substances toxiques, de les transformer au passage au moins certaines d'entre elles), comme l'épithélium de la villosité transforme la peptone qui filtre à son niveau, — cet épithélium à fonction capitale, gêné déjà dans sa nutrition par le défaut d'irrigation sanguine, intoxiqué aussi par le manque d'oxygène, se défendra mal à son tour contre les poisons qui le baignent, stagnant autour de lui comme dans tout l'organisme, et verra sa fonction gravement compromise; c'est le cercle vicieux, où la lésion crée l'empoisonnement, où celui-ci aggrave la lésion.

Diminuer la tension rénale, — évacuer les toxines qui imprègnent le parenchyme, tels sont donc les deux points à réaliser dans ces cas d'urémie des chroniques, comme tout à l'heure dans certains cas aigus.

La néphrotomie, tout d'abord, répond-elle au programme? Sans aucun doute, en ce qui concerne la suppression de l'hypertension; aucune opération d'ailleurs ne la saurait réaliser à un plus haut degré. La saignée abondante qu'elle provoque n'est, d'autre part, pas inutile. Elle remplit enfin, au moins par-

tiellement, la dernière partie du programme, cette « saignée toxique » du parenchyme rénal, en effondrant directement les espaces gorgés de poison.

Même question au sujet de la *résection capsulaire*, utilisée parfois, surtout par Edebohls, dans des faits cliniques de ce groupe. J'ai admis tout à l'heure, à propos de néphrite aiguë, et même de gros rein blanc, que la libération capsulaire, autant que la néphrotomie, suffisait à détruire l'hypertension rénale. Quelques doutes peuvent s'élever à propos du petit rein rouge, où la sclérose capsulaire n'est pas la seule en cause; j'ai donc essayé d'éclaircir, profitant d'une intervention, puis au cours de recherches purement expérimentales, ce point intéressant.

Expérience I (Malade de l'obs. II). — Petit rein rouge d'origine saturnine. — Le rein bien dégagé, j'enfonce sur le bord convexe, près de l'un des pôles, un peu obliquement au grand axe, un instrument spécial que l'on pourrait appeler trocart manométrique : cet instrument est une sorte de trocart, creux à partir de sa pointe dans toute son étendue; deux fenêtres opposées près de l'extrémité piquante laissent dépasser très faiblement le bout de deux lames métalliques très souples, et disposées de telle manière que la moindre pression, en serrant le trocart les amène au contact à l'intérieur du tube, et ferme un circuit électrique sur un avertisseur extérieur convenable. L'extrémité extérieure du tube communique par un tube en T avec un manomètre d'une part, avec une seringue à instillation chargée de sérum, de l'autre. Le trocart ayant pénétré l'organe à explorer, le contact électrique s'établit, car la pression des tissus rapproche les lames flexibles. Si la seringue est actionnée, le liquide se répand dans ces tissus autour de la fenêtre, et les écarte du trocart lorsque sa pression propre équilibre la tension inverse qu'exerce le parenchyme. Le circuit électrique se trouve alors rompu et la lecture du manomètre donne la mesure de la tension cherchée.

Voici les résultats de l'expérience chez mon malade :

Quelques tours de piston; l'avertisseur s'arrête. Pression : 52 millimètres de mercure. Evacuation du liquide : l'avertisseur repart.

Incision de la capsule seule suivant le bord convexe, s'arrêtant à 15 millimètres du point d'implantation du trocart.

Nouvelle injection : l'avertisseur s'arrête. Pression : 32 millimètres. Même manœuvre d'évacuation.

Incision jusqu'au bassinet de tout le parenchyme, même manœuvre. Pression : 31 millimètres.

L'incision capsulaire simple (sans décortication) a donc réduit de 20 millimètres la tension des tissus à l'intérieur du rein [1]; sa transformation en néphrotomie n'a pas accentué cette diminution.

1. Cette indication manométrique ne peut avoir une valeur absolue en cm. de Hg, car il faut tenir compte de ce que l'on pourrait appeler « l'équation personnelle » du système, variable avec son réglage, sa construction et

Expérience II (très résumée). — *1re partie.* Sur un gros chien normal, découverte et isolement du rein droit, qui semble sain. Je l'enferme dans un *oncographe*, sorte de boîte ovale à deux valves, dont chacune est recouverte, à la manière d'un tambour, d'une membrane de caoutchouc étanche, isolant donc deux chambres que l'on peut mettre sous pression avec de l'air ou un liquide. Chaque face du rein repose entièrement sur une des membranes, et la pression qu'elles peuvent subir sur leur autre face se transmet donc intégralement à la capsule du rein. A l'aide d'nn dispositif convenable, emprunté au travail d'Huber [1], on remplit le bassinet par l'uretère avec une solution d'iodure de potassium que l'on peut mettre sous pression connue. Le passage de l'iodure dans la salive dénotera facilement le début de la résorption, d'ordinaire aux environs de 37 millimètres de mercure.

Voici les chiffres obtenus :

Pression dans l'oncographe (à la surface du rein).	Pression dans le bassinet.	Valeur de la résorption.
55 mm.	40 mm.	nulle.
30 mm.	40 mm.	id.
20 mm.	40 mm.	id.
10 mm.	40 mm.	légère.
5 mm.	40 mm.	franche.

Interprétation. Un excès de pression venant de la capsule empêche la résorption à la pression normale où elle se fait d'habitude (37 mm. Sa réapparition signale la suppression de l'excès de tension rénale.

2e partie. Chienne très vieille, *albuminurique*, avec ascite et œdème vulvaire. Néphrite interstitielle (vérifiée plus tard au microscope). Découverte du rein. Injection dans le bassinet de la solution d'iodure. Début de la résorption : 55 mm. Hg (au lieu des 37 mm. normaux). *Incision de la capsule et décapsulation.*

Début de la résorption d'une solution différente (ferrocyanure de potassium, recherché dans le sang) : 40 mm., chiffre voisin de la normale, malgré la sclérose du rein.

Interprétation. Les résultats de la première épreuve (tension rénale artificielle chez un animal sain) conduisent à voir dans le retour du phénomène de résorption à sa valeur normale *après la capsulectomie*, la preuve que celle-ci a complètement supprimé l'hypertension intraglandulaire.

La conclusion s'impose : *tout comme la néphrotomie, la capsulectomie peut faire cesser l'hypertension* dans toutes les formes de lésions.

Mais, à l'encontre de sa rivale, la résection de la capsule ne saurait satisfaire au second désidératum : évacuation directe des toxines infiltrant le parenchyme rénal.

peut-être son mode d'implantation dans les tissus. Il ne faut donc lui demander que des indications *comparatives* dans plusieurs états successifs et différents d'un même organe, comme dans le cas de mon malade.

1. Huber (A.), *Recherches physiologiques sur la résorption rénale*, Thèse de Paris, 1895, chez Steinheil.

Tels sont les éléments que fournit la physiologie pour fixer notre choix : la néphrotomie en principe est ici supérieure à la résection capsulaire. *Que disent maintenant les faits cliniques?*

Tous les opérés de Pousson subissent la néphrotomie : j'ai dit plus haut ses résultats : 6 survies sur 11 cas, tous extrêmement graves. Chez mon opéré n° 3, soumis au même traitement, les phénomènes toxiques tombent, résultat immédiat cherché; mais la lésion poursuit sa marche. Lorsqu'Edebohls, d'autre part, intervient dans les cas d'urémie par son procédé ordinaire, les résultats contrastent avec ceux qu'il obtient lorsqu'il opère à froid : les 7 morts qu'il signale sur ses 72 cas sont bien, m'a-t-il semblé, dans ses observations souvent trop résumées, des cas d'urémie grave. La raison, il est vrai, ne pourrait suffire à faire condamner sa méthode, car il signalé aussi des faits (opérée du 17 octobre 1901, par exemple) d'opérés moribonds et arrivant à guérison. Mais c'est aussi Sorel, qui décapsule son malade[1] souffrant de céphalée et de dyspnée intense; or, il meurt dans la nuit. Et c'est Baudet[2], qui fait de même en pleine crise, et perd son opéré après 48 heures. En somme, ici encore, succès et revers existent à l'actif de chaque méthode; si quelque indication pouvait sortir des chiffres bruts, elle serait plutôt, semble-t-il, pour la néphrotomie; la clinique confirmerait donc nos déductions physiologiques, et la discussion se conclut ainsi :

Égale à sa rivale contre l'hypertension, la capsulectomie ne vide pas le rein des poisons qui l'imprègnent. De plus, autre défaut très grave, son action est plus lente, et la diurèse plus tardive; l'opérée d'Edebohls (17 oct. 1901) en est un bel exemple : cinq jours d'attente de cette urine chez une moribonde, au milieu de symptômes vraiment très menaçants, et qui laissent bien l'impression, surtout après lecture des cas relatés par Pousson, que sans doute en crevant le filtre avec plus de brutalité, l'on eût pu abréger quelque peu cette période d'extrême danger. La capsulectomie ne garde en somme pour elle que sa brièveté, son traumatisme moindre : faible avantage, je crois, en face de son insuffisance, puisqu'une action bilatérale n'est pas indispensable. Une indication toutefois semblerait résulter et des notions physiologiques et de l'ensemble des faits cliniques : acceptant la néphrotomie d'un seul rein dans des cas de danger imminent, *pourquoi donc inciser toujours le rein le plus malade* et le moins « restaurable », alors que sur un tel organe notre action ne

1. Observation LXII de la thèse de Le Nouëne.
2. Baudet, *in* Le Dentu, *Presse méd.*, 24 décembre 1904.

s'exerce guère, immédiatement au moins, que par suppression du réflexe paralysant l'adelphe touché aussi, mais moins détruit? Les erreurs de côté en cas d'anurie calculeuse nous ont appris qu'elles n'empêchent pas la sécrétion de reparaître après néphrotomie : incisant donc un rein *relativement* valide, nous aurions, je crois, quelque chance d'obtenir une action plus puissante, puisque cesserait d'abord le réflexe comme si nous touchions l'autre organe, et puisque aussi notre drainage vient au secours d'un parenchyme plus apte encore à sécréter que le bloc à peu près inutile pour l'instant négligé.

Les accidents aigus tombés, rien n'empêcherait d'agir de manière convenable sur le côté temporairement délaissé.

Cette manière de voir n'a pas encore reçu de contrôle clinique; mais elle semble tout au moins rationnelle. Quoiqu'il en soit, ce sera toujours *la néphrotomie*, qui, dans les cas de néphrite chronique *où l'urémie domine la scène*, réunira mes préférences.

β) *Seconde situation clinique : absence de phénomènes immédiatement graves.*

Ce n'est plus seulement contre des accidents, mais contre *des lésions* progressivement envahissantes qu'est dirigée l'intervention; c'est, en un mot, l'opération « à froid » et ses prétentions *curatrices*, s'opposant à l'intervention *d'urgence* qui nous occupait jusqu'ici. Et le choix de la technique se subordonne encore au programme physiologique à remplir. Que doit-il être en conséquence?

Deux éléments pathogéniques semblent présider surtout, dans la néphrite chronique, à l'aggravation progressive : l'un, que partout déjà nous avons dû combattre, l'hypertension sous-capsulaire et toutes ses conséquences : gêne fonctionnelle des deux reins et danger anatomique par compression des parties saines; l'autre que, pour la première fois, nous envisageons plus directement : progrès de l'artério-sclérose, *diminution de l'apport sanguin, source de toute nutrition*, qui, si elle semble n'être pas la cause première de la lésion, est bien sans doute l'un des rouages par où s'exerce son action.

Tout tissu mal nourri est un tissu mal défendu contre l'infection bactérienne et contre l'intoxication; et si, comme le veut Smith, un moindre apport sanguin dans la glande rénale équivaut au total à un apport *toxique* moindre au cours d'une intoxication générale, il ne faudrait pas oublier que la fonction du rein, celle de la cellule vivante du tube contourné, est une fonction dépuratrice et par conséquent *défensive* contre cet

empoisonnement, pour le tissu rénal comme pour tous les autres, — mais que son exercice exige des conditions circulatoires mécaniquement normales d'abord, puis une nutrition convenable de la cellule active. En conséquence, il faut admettre qu'améliorer l'apport sanguin au sein du labyrinthe serait faire œuvre utile, et non pas dangereuse, en venant au secours d'éléments sécrétoires mal défendus, car mal nourris. Il est de plus probable que l'on favoriserait du même coup la résorption d'hyperplasies inflammatoires.

Or, comment vont répondre aux deux articles du programme les interventions en présence : néphrocapsulectomie et néphrolyse?

La décapsulation, c'est entendu, mettra fin à l'hypertension. Son action sur l'apport sanguin a soulevé, par contre, et soulève toujours les plus vives controverses.

Se basant sur des constatations anatomiques, Edebohls admet que la résection capsulaire crée entre la glande rénale, privée de son manteau fibreux, et les tissus environnants, des adhérences vasculaires apportant à l'organe anémié l'appoint d'une circulation collatérale qui complète la circulation déficiente.

La conception est séduisante, mais elle donne prise à la critique. Un fait est hors de doute : la formation des adhérences, souvent abondantes et serrées. Mais pour qu'elles soient utiles au sens ou l'entend Edebohls, deux conditions sont nécessaires : *qu'elles soient vasculaires*; *que le courant sanguin se dirige vers le rein*. Le premier point déjà suscite des discussions : pour les uns, il n'est pas douteux que des anastomoses existent entre le système vasculaire du rein décapsulé et les tissus voisins. Claude et Balthazard [1] d'une part, Gayet et Bassan [2], moi-même avons pu injecter le rein décapsulé et adhérent en poussant dans l'aorte la masse colorée, l'artère rénale étant liée. D'autres, et ils sont nombreux [3], déclarent y avoir échoué. *Les uns comme les autres ont vu juste*; après nombre d'essais chez le chien, rien ne m'a semblé plus variable que la richesse vasculaire des adhérences ainsi créées; variable d'un cas à l'autre, elle l'est davantage encore avec leur ancienneté. Quelquefois très marqnée au début, elle se réduit rapidement, et cela même avant que la capsule soit reformée : 12 à 15 jours suffisent pour diminuer

1. Claude et Balthazard, Effets de la décapsulation du rein, *Soc. de Biologie*, 1er mars 1902, et *Journ. de physiol. et de pathol. génér.*, 1902, 462.
2. Bassan, *Contrib. à l'intervention chirurgicale dans les néphrites médicales*, Thèse de Lyon, 20 mars 1903.
3. Cf. XXXIIIe *Congrès de la Soc. all. de Chir.*, 1904. — *Centralbl.*, p. 133.

quelquefois dans des proportions telles le nombre des vaisseaux, que l'on pourrait vraiment douter qu'ils aient jamais pu exister, si l'examen du second rein, opéré plus tardivement, ne venait témoigner de leur réalité à une date plus précoce. J'ai d'ailleurs rencontré deux cas où l'injection par l'aorte seule échoua sept et huit jours seulement après l'intervention.

Admettons néanmoins, à défaut de constance, la fréquence d'anastomoses vasculaires. *Quelle peut être leur valeur réelle au point de vue de l'apport sanguin?*

Quelques recherches expérimentales m'ont encore paru nécessaires pour résoudre ce point important.

Expérience I. — Je décapsule le rein *droit* d'un gros chien sain; dix jours plus tard, je fais la néphrectomie du rein *gauche*; survie de l'animal, dont la santé reste parfaite. — Vingt jours après la néphrectomie, je lie l'artère rénale : mort rapide au milieu de symptômes identiques à ceux que provoque toujours la néphrectomie double.

Autopsie : le rein décapsulé est très légèrement adhérent; la capsule cependant n'est pas reformée, sauf peut-être au niveau d'un des pôles. *L'injection par l'aorte de la masse de Ranvier, l'artère rénale liée, pénètre dans la zone labyrinthique.*

Conclusion. Les anastomoses, *qui existaient bien*, n'ont pas suffi à compenser la suppression de l'apport sanguin par ses voies ordinaires.

Expérience II. — Je décapsule le rein droit d'un gros chien; quinze jours plus tard, du même côté, j'isole l'uretère, qui reçoit une canule, et je lie l'artère rénale. Suppression de l'urine du côté opéré, qui persiste deux heures plus tard; elle n'est donc plus attribuable aux phénomènes d'inhibition passagers après les interventions rénales. J'injecte dans la veine crurale une petite quantité de ferrocyanure de potassium en solution à 5 p. 100. Dix minutes plus tard, l'urine de la vessie (celle du rein opposé) renferme de ce sel.

J'attends dix minutes encore, et je sacrifie l'animal par piqûre du bulbe.

Le rein décapsulé est extrait de son lit d'adhérences, épaisses et très serrées; il n'y a pourtant pas de capsule nettement distinguable. Le rein est hydrotomisé, le même liquide circulant longtemps à travers ses vaisseaux. La recherche dans ce liquide du sel injecté, par un procédé bien connu, ne donne qu'un résultat *douteux*; le rein opposé, au contraire, donne une réaction colorée des plus franches et des plus nettes.

Conclusion. Vu l'extrême sensibilité du procédé de recherche, l'on peut affirmer dans ce cas la *nullité* de l'apport sanguin des tissus voisins vers le rein.

Expérience III. — Chez un gros chien parfaitement sain, je décapsule les deux reins; dix jours plus tard, j'isole les veines crurales, qui reçoivent une canule (voie abdominale).

Je laisse couler un peu de sang, puis, le régime établi, je recueille dans deux tubes, *pendant le même temps*, une petite quantité du sang de chaque rein. Une pesée démontre la presque égalité du débit des deux reins. (Différence : 1/8, au préjudice du côté droit.)

Aussi vite que possible, je libère le rein droit de ses adhérences très larges, très vasculaires aussi, si j'en juge par l'hémorragie, qui s'arrête immédiatement grâce à l'emploi de la gélatine.

L'hémostase complète, le rein remis en place, la plaie lombaire fermée, je fais de l'autre côté une incision simple allant jusqu'au contact du rein et je reviens aux veines rénales; j'ouvre les deux canules un instant, puis, le régime normal établi, je recueille pendant huit secondes le sang de chaque organe dans un tube spécial.

Une seconde pesée montre une *différence égale à près de 1/3, en faveur du rein libéré*, qui tout à l'heure débitait moins. La tension artérielle n'a pas baissé dans toute l'expérience de plus de douze millimètres.

Conclusion. Les deux reins ayant subi, à la libération près, les mêmes manipulations, et la section des anastomoses ayant augmenté le débit de la veine rénale, il semble permis d'en conclure qu'une partie du sang apporté par l'artère trouvait jadis une autre issue que sa voie de retour normale; en d'autres termes, que le sang, dans les voies anastomotiques, circulait, vraisemblablement, *du rein vers la périphérie* [1].

Les conditions expérimentales ne sont pas, il est vrai, et ne peuvent être exactement celles que réalisent nos opérés de néphrite chronique : les animaux d'expérience sont sains, les manipulations complexes, et c'est une objection que l'on pourra toujours tenter de faire aux recherches de laboratoire. Mais il me semble toutefois que, répétées suffisamment, variées dans leur technique et s'étayant les unes les autres, de telles expériences donnent pourtant la preuve que les anastomoses résultant de l'intervention ne sauraient assumer le rôle que leur a dévolu le chirurgien américain : grande amélioration dans le régime circulatoire et, partant, dans la nutrition de la glande sclérosée.

Pourtant, les faits cliniques protestent, et les 23 p. 100 de guérison que signale Edebolhs, les résultats signalés ailleurs, mes deux faits personnels enfin, moins anciens il est vrai, avec

1. Dans une publication toute récente, dont je n'ai pu avoir qu'un très court résumé (*Presse méd.*, 4 nov. 1905), Fr. Gentil (de Lisbonne) arriverait, après d'autres, à des conclusions contraires, qu'il m'est impossible de discuter vu le manque absolu de détails expérimentaux.

une guérison parfaite, une autre équivalente, à quelques traces d'albumine près, — montrent que la capsulectomie est souvent une opération curatrice. *C'est donc que son mode d'action est autre que celui qu'a décrit son auteur.*

Or, les hypothèses admissibles sont ici en nombre restreint: la question de circulation écartée, le seul mécanisme acceptable pour expliquer les résultats semble bien être le retour du parenchyme à la tension normale; c'est là l'opinion de Pousson, et force est bien de l'accepter, d'autant plus facilement qu'elle est en parfaite concordance avec toutes les données physiologiques.

Il en résulte immédiatement que, si l'ablation capsulaire est une opération *utile*, — les faits cliniques l'ont démontré, — c'est aussi une opération *suffisante*, qui donne tout ce que pourrait donner une intervention plus complète, la néphrotomie par exemple; et j'avoue comprendre assez mal cette phrase du Pr Le Dentu dans la leçon très remarquable qu'il consacrait à cette question : « Si la décapsulation sort victorieuse de l'épreuve du temps), on devra se demander si une autre intervention telle que la néphrotomie ne procurerait pas des résultats *aussi favorables* ». Si la clinique me démontrait la supériorité de la néphrotomie sur la résection capsulaire, je serais prêt à m'incliner. Si elle ne fait que l'égaler, et j'ai tout lieu de croire qu'elle ne pourrait faire mieux, je vois mal la nécessité de substituer sans motif à une opération très simple, rapide, inoffensive, très facilement bilatérale, une intervention plus complexe et plus traumatisante, surtout faite des deux côtés [1].

Quant à la *néphrolyse* (séparation du rein de l'atmosphère celluleuse) que pratique Rowsing, elle repose, je crois, sur un fait inexact : le chirurgien Danois semble admettre que c'est cette atmosphère, et non pas la capsule, qui provoque l'hypertension. Qu'il en puisse être ainsi dans des foyers anciens de vieille périnéphrite où la sclérose a tout frappé, on l'admettra bien volontiers. Mais, à défaut d'autres raisons, les expériences que j'ai relatées démontrent trop nettement l'existence de l'hypertension à l'intérieur de la capsule *après libération du rein* pour que puisse être admis le principe même de sa méthode. Je n'ai pas, je dois l'ajouter, ses observations sous les yeux, et je ne puis, par conséquent, discuter de plus près les résultats qu'il en obtient. On peut affirmer en tout cas que la résection capsu

1. Ce n'est pas à coup sûr une néphrotomie, destinée à se cicatriser, qui pourrait éviter les échecs dus à la reproduction trop rapide de la capsule enlevée. Aucune technique opératoire ne semble pouvoir parer à cette fâcheuse complication. Edebohls préconise la capsulectomie itérative, mais ses résultats immédiats auraient été mauvais.

laire réalise bien au maximum ce qu'il demande à la néphrolyse, puisqu'elle comporte comme premier temps cette néphrolyse elle-même, tout en faisant plus qu'elle, tout en gardant au pronostic son extrême bénignité.

Comme opération *curatrice* de la néphrite brightique, c'est donc en somme *la décapsulation*, d'ordinaire bilatérale, qui répondra le mieux au programme idéal : faire assez, sans faire trop.

CONCLUSIONS

Il résulte de cette étude qu'il ne peut y avoir « un traitement chirurgical des néphrites dites médicales »; tout est affaire d'espèces et de situations cliniques; et telle intervention qui, contre tel symptôme, dépasserait le but, va faire à peine assez chez tel autre malade profondément intoxiqué.

La néphrite aiguë purulente demande le drainage, plus réel qu'on ne l'a dit, *de la néphrotomie*; l'absence *certaine* de pus pourra permettre à la rigueur *la décapsulation*, moins sûre pourtant dans ses effets.

Au cours de la *néphrite chronique*, si les signes d'*intoxication* dominent la scène clinique, la *néphrotomie* seule, par son action *rapide* et son action *drainante* sur les toxines du rein, réussira parfois où aurait échoué la décortication.

Mais si vous opérez *à froid*, *contre une lésion brightique*, non contre ses symptômes, la *décortication* reprend ses avantages, faisant assez sans faire trop.

Telles sont les conclusions qui semblent résulter de l'ensemble de cette étude; sur plusieurs points encore elles réclament le contrôle clinique. La multiplicité croissante des interventions dirigées contrent les néphrites éclairera les points obscurs et permet d'espérer que nous verrons à bref délai disparaître les incertitudes qui entourent quelquefois encore le choix d'une intervention adéquate à tel cas donné.

Discussion.

M. Princeteau, de Bordeaux. — Je voudrais, à propos de la communication de M. Vidal, apporter, moi aussi, une légère contribution à cette chirurgie des néphrites, en vous rapportant ici ce que j'ai cru devoir faire dans mon service de l'hôpital des Enfants de Bordeaux, il y a à peine un mois, sur un enfant de treize ans, atteint de néphrite grave avec imperméabilité rénale complète.

L'enfant dont il s'agit m'avait été envoyé au commencement de l'année, dans un état déplorable, avec une ostéomyélite aiguë de l'extrémité supérieure du fémur droit datant d'un mois environ. Toute l'extrémité supérieure de l'os de la cuisse baignait dans un manchon de pus qui descendait jusqu'au tiers moyen du membre, et remontait dans la région fessière, provoquant de larges fusées entre et sous les muscles fessiers. Le malade, profondément cachectisé, possédait un œdème généralisé, mais plus marqué cependant à la jambe et au pied droits. Les urines, de moyenne abondance, laissaient un dépôt épais, blanc rougeâtre, dans lequel furent reconnus des hématies, des globules de pus nombreux et des cylindres épithéliaux du rein. L'albumine était très abondante dans cette urine.

Je dus intervenir chez ce malade avec les plus grandes précautions, pour éviter le shoch opératoire, et pratiquai plusieurs interventions successives, au nombre de quatre, toutes très courtes, sous anesthésie générale avec le chlorure d'éthyle.

La plus longue de ces opérations, qui consista en un évidement du trochanter et du col fémoraux, ne dura pas plus de huit minutes. Les autres, qui consistèrent en contre-ouvertures, drainages et curettages complémentaires, furent encore plus courtes. Bref, après cette série d'opérations échelonnées sur plusieurs mois, j'avais conduit progressivement mon jeune malade à une amélioration telle que je le considérais comme à peu près guéri sauf, toutefois, une légère persistance de l'albuminurie.

Je dois ajouter que, pendant que s'effectuait la guérison des plaies chirurgicales que j'avais faites autour de la racine du membre malade, il était survenu trois crises douloureuses du côté du rein droit avec élévation de température, qui s'étaient terminées brusquement par de véritables décharges bactériennes, l'urine contenant des staphylocoques en quantité énorme et presque exclusivement. Il était survenu également une paralysie faciale du côté droit d'origine périphérique.

Tous ces accidents étaient passés, et l'enfant, qui avait résisté aux graves atteintes de l'infection staphylococcique, semblait s'acheminer vers la guérison, il avait même repris une alimentation solide, appropriée à l'état de ses reins, lorsque, sans cause apparente, l'œdème généralisé fit à nouveau son apparition. les urines, dont le volume, sinon la composition, était normal, diminuèrent rapidement de quantité.

L'albumine subit une progression inverse. Les hématies et les leucocytes, qui avaient disparu, recommencèrent à former un dépôt abondant au fond du bocal qui servait à recueillir les urines pour l'analyse journalière.

L'examen du dépôt montra aussi l'existence de nombreux cylindres cireux.

L'appareil rénal était donc profondément altéré, et la suite nous le fit bien voir. A partir de ce moment, la déchéance fut des plus rapides. L'œdème devint considérable, envahissant le scrotum et la verge. Les vomissements s'installèrent, ne permettant plus au malade de garder la plus petite parcelle de liquide.

L'eau même n'était plus supportée. Le pouls, très affaibli, n'était pas ralenti. Le malade était plongé dans une véritable torpeur voisine de la somnolence, dont on ne le tirait que par des questions un peu brusquement faites. L'urine journalière était réduite à un magma sale et bourbeux de 20 grammes environ. Devant cette situation, qui conduisait le patient à une mort certaine, je me suis cru autorisé à tenter quelque chose, et voici ce que j'ai fait.

Anesthésie locale de la ligne d'incision lombaire pour la néphrotomie, par la cocaïne, méthode du professeur Reclus. Pendant ce temps, sur mes conseils, un aide sacrifie un tout jeune lapin et lui extirpe aseptiquement les deux reins. Je décortique ces reins, j'enlève le bassinet, les calices, bref toutes les parties fibreuses étrangères au parenchyme rénal, je pratique sur chaque rein et dans leur partie médiane du bord convexe au hile, deux coupes longitudinales qui me donnent deux tranches d'une épaisseur moyenne de trois millimètres chacune, ceci rapidement fait, je laisse reposer les tranches ainsi préparées dans du sérum artificiel à 38°. Je procède à la néphrotomie du côté droit. L'opération est facile et rapide. Je rencontre un énorme rein blanc. L'incision faite tout le long du bord convexe montre une capsule fibreuse excessivement mince et friable, à peine adhérente, et qui, probablement, sur-distendue, se décortique d'elle-même, c'est-à-dire qu'elle se rétracte sans intervention de notre part jusqu'au hile du rein. Le parenchyme rénal est fragile et se fracture légèrement lorsque j'essaye d'entr'ouvir les deux valves fournies par l'incision. Prenant alors les deux tranches de reins de lapin préalablement préparées, je les introduis à la façon de deux greffes, entre les deux valves du rein néphrotomisé, l'une au pôle supérieur, l'autre au pôle inférieur. Naturellement, mes greffes sont placées de façon à ce que le bord convexe de la partie greffée regarde le bord convexe du rein malade et que le hile de cette même greffe soit tourné vers le hile du rein opéré. Quelques sutures des muscles et de la peau réduisent le champ opératoire que je laisse entr'ouvert avec une mèche de gaze stérilisée de façon à ne pas gêner l'élimination dans le cas où la greffe ne prendrait pas.

Les suites opératoires ont été excellentes. Non seulement la plaie n'a donné lieu à aucune complication et s'est comportée comme toutes les opérations aseptiques bien conduites; mais l'état général du malade s'est tout doucement relevé, l'œdème a complètement disparu au bout du cinquième jour. Les vomissements ont disparu et le lait qui, depuis longtemps, n'était plus supporté, a été gardé, constituant ainsi une alimentation véritable. Et, chose importante, la courbe volumétrique des urines a démontré, malgré la persistance du sang et du pus, une augmentation quotidienne qui, au quatorzième jour de l'opération, en portait le poids des dernières vingt-quatre heures à 1 000 grammes. Mon malade est mort subitement le quinzième jour avec des phénomènes d'asphyxie et des symptômes de congestion pulmonaire double.

L'autopsie, qui était, on le devine, des plus intéressantes à pratiquer, a démontré d'abord l'existence d'une congestion énorme des deux bases pulmonaires ayant dû contribuer pour une large part à amener la mort chez un sujet affaibli par une longue maladie. Quant aux viscères abdominaux ils étaient profondément altérés. Le rein gauche (non opéré) était, comme son congénère, un gros rein blanc, la rate diffluente n'a laissé échapper que de la bouillie splénique après incision de sa capsule, le foie avait le type de foie muscade.

Le rein néphrotomisé présentait ses deux greffes dont l'une, l'inférieure était encore un peu mobile, tandis que la supérieure était adhérente et fixée par des brides de nouvelle formation. J'ai conservé les pièces pour en faire l'examen anatomo-pathologique, le décès récent de mon malade ne m'ayant permis encore de le faire. Il y aurait beaucoup de réflexions à faire sur cette observation forcément incomplète, et je sais que ce n'est pas le moment d'entamer une discussion pour laquelle il nous manque un certain nombre d'éléments; aussi je me contente aujourd'hui de vous livrer ce fait brutal de ma pratique chirurgicale.

Séance du mercredi soir, 4 octobre,

A 2 heures,

Sous la présidence de M. CHAUVEL.

QUESTION MISE A L'ORDRE DU JOUR :

La Chirurgie du pancréas.

Par M. le Dr VILLAR, de Bordeaux,
Professeur agrégé à la Faculté de Médecine,
Chirurgien des hôpitaux.

INTRODUCTION

HISTORIQUE GÉNÉRAL. — PLAN DU TRAVAIL

La chirurgie du pancréas est de date relativement récente, en tant du moins que *médecine opératoire*. On n'osait pas, en effet, il y a quelques années encore, toucher à une glande profondément située dans la cavité abdominale, entourée de viscères et de vaisseaux importants, intimement accolée au duodénum et au cholédoque, traversée par un canal qui déverse dans l'intestin un liquide dont le rôle est fort important dans l'acte de la digestion. Péan, Tillaux et d'autres opérateurs ont écrit que le chirurgien n'avait pas à se préoccuper du pancréas, que ses moyens d'action devaient être longtemps encore difficilement applicables aux lésions de cette glande.

Cependant, les affections chirurgicales du pancréas étaient connues des anciens auteurs. Tulpius en 1641 trouva un abcès du pancréas; Greisel en 1673 raconte l'histoire d'un malade qui, « sujet à la colique, se plaignit d'un froid intérieur auquel les syncopes succédèrent et qui mourut dans l'espace de dix-huit heures. On s'assura, par l'ouverture du corps, que le pancréas était complètement sphacélé ainsi que les parties voisines ».

Jusqu'en 1804 on trouve d'autres observations de pancréatite dues à Bartholin, Aubert, Riolan, etc.

En 1804, Portal donne une bonne description de la pancréatite suppurée et gangréneuse. Puis suivent les observations de Percival, de Gendrin.

En 1830, Bécourt, dans une thèse soutenue devant l'ancienne faculté de Strasbourg, attire l'attention sur les kystes du pancréas. En 1836, Mondière décrit la pancréatite en se basant sur la physiologie du pancréas.

Mais ces observations reposaient sur de simples constatations médicales et surtout nécropsiques.

Bientôt apparaissent quelques essais de travaux d'ensemble : ceux de Claessen en 1842 et d'Ancelet en 1864; ce dernier auteur écrivait déjà à cette époque : « On trouvera et on connaîtra les maladies du pancréas, quand on saura les chercher et on saura les étudier ». En 1865, très intéressant rapport, pour l'époque, du Professeur Le Dentu, à la Société anatomique de Paris, sur les kystes du pancréas; l'auteur insiste sur les dangers des interventions.

De 1879 à 1886, quelques faits d'opération sont rapportés par Thiersch, Rokitansky, Bozeman, Gussenbauer, Dixon, Riedel, Billroth, etc.

La période chirurgicale du pancréas ne commence, à vrai dire, qu'en 1886 avec l'intéressant travail de Senn; le chirurgien américain passe en revue les différentes affections chirurgicales du pancréas, il conseille l'intervention et appuie son travail d'un certain nombre d'expériences personnelles. Ses conclusions sont très chirurgicales et très pratiques.

En 1887, et surtout en 1893 et en 1894, Nimier étudie les indications opératoires des affections chirurgicales du pancréas : ces travaux de Nimier ont fait époque dans l'histoire de la chirurgie pancréatique.

En 1891, J. Bœckel expose d'une façon très complète l'histoire des kystes du pancréas.

Mais c'est de Körte que date réellement la chirurgie du pancréas. A partir de 1894 Körte a fait plusieurs communications aux différents congrès allemands de chirurgie et en 1898 il a publié, sur la chirurgie du pancréas, un très beau mémoire qui constitue à l'heure actuelle le travail le plus important qui existe sur la question.

Depuis ce travail, on a cherché à mieux établir l'anatomie pathologique et la pathogénie des infections pancréatiques; on a repris avec plus de soin l'étude expérimentale du pancréas non seulement au point de vue physiologique pur, mais encore au point de vue chirurgical; c'est ainsi que Verardini, Mugnai, Martinotti, Biondi, Ceccherelli, Villar ont étudié la technique et les résultats de la pancréatectomie, les sutures du pancréas et du canal pancréatique, le mode de cicatrisation des plaies de cet organe.

Riedel et surtout Mayo Robson ont bien établi le chapitre chirurgical de la pancréatite chronique

De nombreuses observations et publications ont vu le jour depuis 1887 : principalement en Allemagne, en Amérique et en Angleterre; quelques-unes en Italie.

Et il est curieux de constater que la chirurgie du pancréas, d'origine française, a été à peu près délaissée par les chirurgiens français pour passer entre les mains des étrangers. Cependant depuis quelques années elle tend à s'implanter chez nous d'une façon réellement scientifique.

Il serait trop long de rappeler ici la liste des travaux étrangers publiés sur la question; je me contente de citer les noms de : Biondi, Billroth, Bozeman, Ceccherelli, Durante, Fitz, Pearce Gould, Giordano, Hagenbach, Hahn, Heinricius, Israël, Körte, Krönlein, Kehr, Lazarus, Mikulicz, Madelung, Martynoff, Neumann, Mayo Robson, Riedel, Ruggi, Remedi, Senn, Sendler, Trendelenburg, Thiersch, Tricomi, Takayasu (du Japon), etc.

En France, on s'est moins occupé jusqu'ici du côté opératoire, mais, par contre, on a bien fouillé la partie pathogénique, anatomo-pathologique et clinique.

Parmi les opérateurs français je dois citer en première ligne le professeur Terrier, dont tout le monde connaît la grande compétence en chirurgie abdominale; puis : Bérard, Chaput, H. Delagenière, Dubar, Duchamp, Duplay, Paul Delbet, Dubourg, Le Dentu, Faure, Fontoynont, Guinard, Gross, Gosset, Gangolphe, Hartmann, Jaboulay, Jeannel, Labbé, Lejars, Charles Monod, Michaux, Mauclaire, Morestin, Monprofit, Marion, Poirier, Poncet, Pauchet, Péan, Pollosson, Quénu, Reclus, Routier, Richelot, Rochard, Ricard, Reynier, Schwartz, Siraud, Tuffier, Tillaux, Vallas, Villar, Walther.

Les principaux auteurs français qui ont écrit sur les affections du pancréas sont :

Arnozan, *Dictionnaire* de Dechambre et *Traité de Pathol. génér.* Bouchard), 1900.

Nimier, *Arch. gén. de Méd.*, 1887, t. XX, p. 309. — *Revue de Chirurgie*, 1893, t. XIII, p. 617. — *Revue de Médecine*, 1894, t. XIV, p. 353. — *Revue de Chirurgie*, 1894, t. XIV, p. 584. — *Revue de Médecine*, 1894, t. XIV, p. 741,

J. Bœckel, *Kystes pancréatiques*, Paris, 1891; *Congrès Intern. de Méd.*, 1900; *Gaz. méd. Strasbourg*, 1901.

Hartmann, *Congrès de Chirurgie*, 1891.

Stojanovitz, Thèse de Paris, 1893.

Durand, Thèse de Paris, 1895.

Chantemesse et Griffon, *Société Anat. de Paris*, juillet 1895.

Bas, Thèse de Lyon, 1897.
Sandras, Thèse de Lyon, 1897.
P. Carnot, Thèse de Paris, 1898.
Étienne, *Arch. Méd. expér.*, mars 1898.
P. Sikora, *Gazette des hôpitaux*, 1898.
Michel, Thèse de Nancy, 1898.
Page, Thèse de Paris, 1898.
Guinard, *Soc. chir. Paris*, 1898 et 1902.
Mes élèves : Adoue et Mangin, Thèses de Bordeaux, 1898.
Lohéac, Thèse de Paris, 1899.
Tulasne, Thèse de Paris, 1899.
Loiselet, Thèse de Paris, 1899.
F. Villar, *Congrès Internat. de Méd.*, Paris, 1900. — *Académie de Médecine*, 1902. — *Soc. de Méd. et de Chir. de Bordeaux*, 1902. — *Journal de Méd., Bordeaux*, 1903. — *Archives provinciales* Chir., 1904. — *Soc. d'Anatomie, Bordeaux*, 1905.
Bertrand, Thèse de Lyon, 1901.
Mauclaire, *Congrès de Chirurgie*, 1902.
Guy, Thèse de Paris, 1902.
Perrin, Thèse de Lyon, 1902.
Joron, Thèse de Paris, 1903.
Rochard, *Bull. de la Soc. de Chir.*, 1902; — *Gaz. des Hôpitaux*, 1904.
Desjardins, Thèse de Paris, 1905, dont le travail sur les pancréatites est des plus intéressants.

En somme la plupart de ces travaux ne sont que des travaux de compilation; quelques-uns cependant ont fait ressortir certains points laissés dans l'ombre, d'autres ont rapporté des faits nouveaux.

On trouvera en outre l'étude d'ensemble de la chirurgie du pancréas dans le *Traité de chirurgie* de Duplay et Reclus (article de Quénu) et dans le *Traité de chirurgie clinique et opératoire* de Le Dentu et Pierre Delbet (article de Villar), articles qui demanderaient d'ailleurs à être complétés aujourd'hui. On pourrait consulter aussi les deux *Traités de médecine* de Brouardel et Gilbert, de Bouchard et Brissaud (articles de Richardière et Carnot et de Mathieu).

Ce qui frappe à la lecture de ces différents travaux, c'est la lenteur de l'évolution de la chirurgie pancréatique. Pendant que les opérateurs créaient et perfectionnaient la chirurgie viscérale, celle de l'utérus, de l'ovaire, de l'estomac, du rein, du foie, du cerveau, du poumon, ils restaient indifférents vis-à-vis du pancréas.

Mais aujourd'hui l'impulsion est donnée grâce aux nombreux travaux publiés sur la question. On doit arriver et l'on est en effet

arrivé à diagnostiquer un certain nombre d'affections du pancréas; des opérations pratiquées déjà en assez grand nombre ont démontré que l'on pouvait intervenir sur ces affections et s'attaquer au pancréas lui-même avec des chances de succès. Bref, pour me servir d'une expression bien connue, il est permis d'affirmer que la chirurgie du pancréas est l'une des plus belles et des plus récentes conquêtes de la chirurgie abdominale.

Qu'on n'aille pas s'imaginer que cette chirurgie du pancréas soit une chirurgie d'exception ou une chirurgie de *casse-cou*. Elle est, au contraire, dans la plupart des cas, très logique et très justifiable. Quoi de plus rationnel, en effet, que d'agir directement sur les lésions traumatiques, sur les kystes, sur les abcès du pancréas, comme on agit sur les mêmes lésions siégeant dans le foie, par exemple! Il est également aussi indiqué de pratiquer la désinfection pancréatique comme on pratique la désinfection biliaire. L'extirpation d'une tumeur limitée à une portion indifférente du pancréas est aussi logique que l'ablation d'une tumeur de l'estomac. Quant aux opérations palliatives, elles ont leur raison d'être, que la tumeur siège au niveau de la tête du pancréas ou au niveau du duodénum, de l'estomac ou des voies biliaires. Le nombre chaque jour croissant des interventions pratiquées sur le pancréas indique que les affections de cet organe deviennent de plus en plus fréquentes, et que leur traitement chirurgical rentre dans la pratique courante, s'améliorant sans cesse. Mayo Robson est intervenu à lui seul dans 50 cas d'affections pancréatiques, parmi lesquelles des cancers, des kystes, des pancréatites hémorragiques, des abcès, des pancréatites chroniques; sur 18 cas d'intervention pour pancréatite chronique, ce chirurgien a pu enregistrer 17 guérisons, et une seule mort survenue au bout de 2 mois par une cause indépendante de l'opération.

De sorte que le pancréas, longtemps dédaigné par les chirurgiens, devient aujourd'hui un organe à la mode et ne tardera peut-être pas à faire concurrence à l'appendice iléo-cæcal.

Aussi, la question posée par le Comité d'administration de l'Association Française de Chirurgie, pour la session de 1905, *La Chirurgie du pancréas*, paraîtra-t-elle l'une des plus intéressantes qui aient pu être soumises à votre appréciation, car elle correspond à l'une des plus actuelles et des plus brillantes conquêtes des nouvelles écoles chirurgicales.

De quelle façon comprendre et comment exposer cette question de la chirurgie du pancréas? En un mot, quel plan faut-il adopter? J'ai été un peu embarrassé dans le choix d'une détermination à ce sujet. C'est qu'en effet le terme chirurgie peut être pris dans deux sens un peu différents l'un de l'autre : on peut l'appliquer à

tout ce qui intéresse l'étude chirurgicale d'un organe donné.

Le même mot Chirurgie est pris souvent dans un autre sens beaucoup plus restreint : celui de technique opératoire ou du moins de thérapeutique chirurgicale. Dans ce cas, on envisage ce qui intéresse l'opérateur et non le clinicien. Cette seconde façon de comprendre et de résoudre le problème paraîtrait certainement à la plupart des membres du Congrès de Chirurgie plus brillante, je dirai même plus moderne. Elle répondrait mieux à l'esprit de nos assises chirurgicales annuelles qui se préoccupent particulièrement de l'étude et du perfectionnement des méthodes et procédés opératoires. J'aurais certes adopté délibérément cette interprétation de mon sujet, si j'avais eu à traiter la chirurgie d'un organe avec lequel nous sommes tous familiarisés, tels que l'utérus, l'ovaire, l'estomac, etc.

Mais, quoique ayant fait d'immenses progrès dans ces dernières années, la chirurgie du pancréas n'est pas encore complètement élucidée; certaines affections de cet organe constituent, à l'heure actuelle, de véritables raretés; d'autres, plus connues et mieux étudiées, offrent, dans leur étude, de grandes difficultés cliniques et reconnaissent une pathogénie spéciale dont la connaissance est indispensable pour établir, d'une façon efficace, les indications de l'intervention et le choix de la méthode opératoire à mettre en pratique. Serait-il logique de parler d'intervention pour pancréatite hémorragique, par exemple, dont l'histoire est encore un peu obscure, sans savoir quelles sont la pathogénie et l'évolution de cette curieuse et redoutable maladie? De même pour la pancréatite chronique : si l'on ne sait pas que cette affection accompagne l'infection biliaire, on ne comprendra pas pourquoi l'intervention doit porter, non sur la lésion pancréatique elle-même, mais sur les voies biliaires infectées. Avant d'être opérateur, le chirurgien doit être clinicien, c'est-à-dire qu'il doit établir aussi exactement que possible les indications de son intervention. Or, ces indications sont fournies par les notions pathogéniques, anatomo-pathologiques et cliniques, et aussi, en grande partie, par l'expérimentation qui a joué un grand rôle dans la chirurgie pancréatique. Du reste, nombre d'auteurs, qui ont cherché à traiter la chirurgie d'un organe à un point de vue opératoire, ont été obligés d'appuyer leurs descriptions techniques par des citations de faits cliniques qui leur permettaient de poser des indications et de choisir tel ou tel procédé opératoire; d'où manque d'unité et de clarté dans leurs descriptions. Il m'a semblé préférable d'exposer dans un chapitre spécial, sous le titre de partie clinique, ce qui a trait à la pathogénie, à l'anatomie pathologique et au diagnostic des affections chirurgicales du pancréas, de façon à réserver la

partie thérapeutique à la simple étude des indications, des résultats et de la technique opératoire. J'ai cru utile aussi, pour éviter des redites, non seulement dans la partie clinique, mais encore et surtout dans la partie technique, de commencer par un chapitre de l'anatomie topographique du pancréas et de la région péripancréatique.

Il est bien entendu que je ne m'étendrai pas longuement, ni sur la partie anatomique, ni sur l'histoire détaillée de chaque affection du pancréas. Je ne ferai pas un historique spécial à propos de chaque affection du pancréas en particulier et je laisserai de côté les points d'anatomie pathologique qui n'intéressent pas directement le chirurgien. Je m'efforcerai de faire surtout ressortir les notions utiles pour l'établissement du diagnostic et l'application de la thérapeutique chirurgicale.

Bref, j'ai cherché à vous présenter une revue d'ensemble de l'état actuel de la chirurgie du pancréas, mais cependant en élaguant certains points peu intéressants ou trop connus et en résumant beaucoup d'autres.

Ce qui m'a encore poussé à agir de la sorte, c'est que la chirurgie pancréatique est peu répandue en France et qu'on n'y trouve pas de travail général sur la question. J'ose espérer que certains chirurgiens, du moins parmi les jeunes, me sauront gré de cet exposé général condensé et simplifié. Cette considération suffirait à elle seule pour justifier la partie clinique de ce travail.

Aussi me suis-je enfin décidé à vous proposer le plan suivant, que vous voudrez bien accepter :

1° **Partie anatomique**;

2° **Partie clinique**;

3° **Partie thérapeutique.**

Pour plus de simplicité, je ne citerai que peu de noms d'auteurs au cours des descriptions cliniques ou opératoires.

Je n'établirai pas, non plus, un index bibliographique; d'abord, parce qu'il faudrait plusieurs pages pour signaler les nombreux travaux qui ont été publiés sur les affections chirurgicales du pancréas, si je me rapporte au nombre considérable de fiches que j'ai recueilli pour ce travail, et puis parce que cet index ferait double emploi avec les indications bibliographiques qui se trouvent dans nos tableaux d'interventions pour les différentes affections du pancréas.

Ces tableaux sont, je crois, assez complets; peut-être ai-je laissé échapper involontairement quelques cas; la chose est possible, car, au cours de mes recherches, j'ai trouvé des observations d'affection du pancréas éparses dans des travaux sur les maladies de l'arrière-cavité des épiploons et même dans un travail sur la

chirurgie hépatique. Et puis, certains auteurs disent avoir pratiqué des opérations pour telle ou telle affection du pancréas, sans donner des indications précises. Ces réserves faites, la plupart des tableaux me paraissent suffisamment remplis pour permettre de tirer des conclusions sur la valeur de telle méthode ou de tel procédé opératoire. Je n'ai pas fait figurer, à dessein, dans ces tableaux, les cas inédits dont j'ai eu connaissance; d'autant que quelques-uns de ces cas doivent être communiqués par les auteurs à propos de la discussion qui suivra la lecture de ce rapport. J'ai cependant signalé les cas inédits que je connaissais, au bas de chaque tableau. A cette même place j'ai indiqué des cas opérés dont je n'ai pas pu me procurer la relation.

Enfin, de parti pris, je n'ai pas voulu établir des tableaux de pourcentage à propos des résultats de chaque variété d'intervention. Je me suis contenté d'exposer les résultats des interventions pour chaque affection pancréatique, sans trop insister sur des conclusions qui, on le sait, ne répondent pas toujours à la réalité des faits. Ce pourcentage eût été du reste difficile à établir dans quelques cas, vu le petit nombre d'interventions pratiquées dans telle ou telle affection.

I. — PARTIE ANATOMIQUE

ANATOMIE TOPOGRAPHIQUE DU PANCRÉAS ET DE LA RÉGION PÉRI-PANCRÉATIQUE.

La connaissance des notions anatomiques fort utile pour comprendre la pathogénie, le siège, la marche des lésions et même certains points de la symptomatologie des affections du pancréas est encore plus indispensable au chirurgien qui doit opérer sur le pancréas ou sur la région péri-pancréatique. Je sais bien que, s'il y a des anatomistes chirurgiens, tous les chirurgiens doivent être des anatomistes et que, par suite, ces notions sont connues de tous. Cependant, un court résumé de l'anatomie topographique du pancréas et de la région péri-pancréatique permettra de mieux suivre l'exposé de la partie clinique et la description des méthodes et procédés opératoires.

Lorsqu'on ouvre la cavité abdominale, on n'aperçoit pas le pancréas; pour voir cet organe il est nécessaire, soit d'abaisser la petite courbure de l'estomac, après avoir incisé l'épiploon gastro-hépatique, soit de soulever la grande courbure après avoir sectionné le grand épiploon; cette dernière manœuvre permet une exploration plus large de la glande pancréatique.

L'estomac étant donc soulevé, le pancréas se présente sous l'aspect d'un organe glandulaire, gris blanchâtre sur le cadavre et sur le vivant en dehors des digestions, rosé pendant la période digestive, de 12-20 centimètres de longueur, dirigé à peu près transversalement de l'anse duodénale au hile de la rate et répondant à la première ou deuxième vertèbre lombaire; il occupe ainsi l'*abdomen supérieur*.

Les anatomistes divisent le pancréas en trois portions : la *tête*, le *corps* et la *queue*. Cette division doit être adoptée aussi par les chirurgiens, car la symptomatologie des affections du pancréas varie suivant que la lésion siège au niveau de la tête ou au niveau du corps et de la queue. En outre, les interventions seront plus ou moins graves, plus ou moins compliquées, suivant qu'elles s'attaqueront à l'une ou à l'autre de ces portions du pancréas.

Tête du pancréas. — C'est la grosse extrémité, l'extrémité droite ou duodénale. Elle affecte des rapports intimes avec le duodénum dont elle embrasse les deux premières portions comme la parotide embrasse le bord postérieur du masséter. On voit même quelquefois des grains glandulaires s'enfoncer dans l'épaisseur de l'intestin. La connexité est encore établie par des tractus con-

jonctifs, par des vaisseaux et par les canaux excréteurs de la glande qui traversent la paroi duodénale. Ainsi fixée au duodénum et maintenue par le péritoine pariétal postérieur, la tête

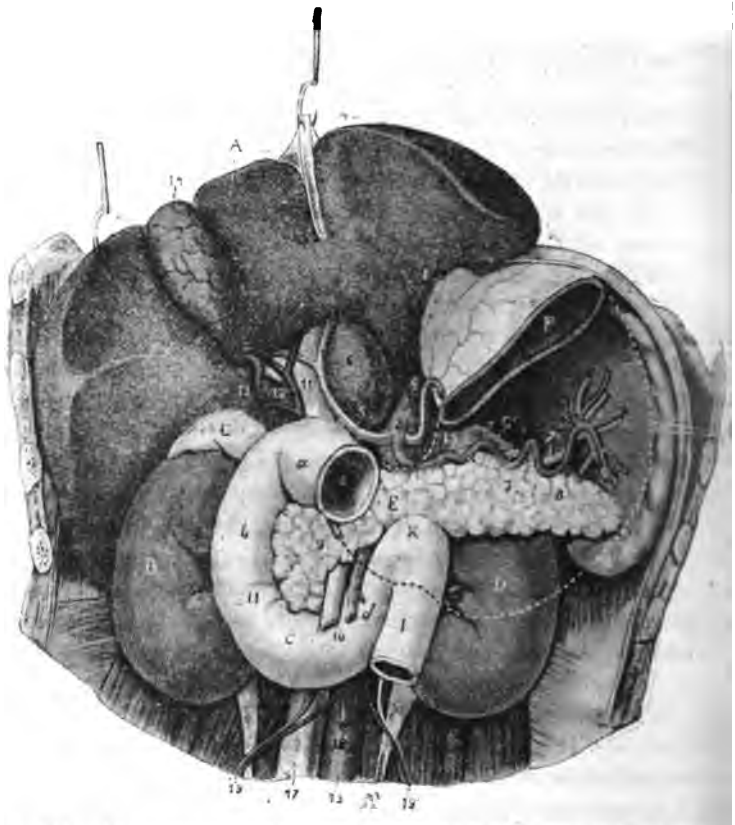

Fig. 85-I. — Le pancréas, vu en place après l'ablation de la plus grande partie de l'estomac. — A, face inférieure du foie; B, rein droit; C, C', capsules surrénales; D, rein gauche; E, pancréas; F, partie supérieure de l'estomac; G, rate; H, duodénum, avec : a, sa première portion; b, sa portion descendante; c, sa portion horizontale; d, sa portion ascendante; I, jéjunum; K, angle duodéno-jéjunal. — 1, cardia; 2, pylore; 3, tronc cœliaque; 4, artère coronaire stomachique; 5, artère hépatique, dont la concavité embrasse le lobe de Spigel; 6-7,7', vaisseaux spléniques; 8, artère gastro-épiploïque gauche; 9, artère gastro-épiploïque droite, coupée au niveau de son entrée dans la base du grand épiploon; 10, vaisseaux mésentériques supérieurs; 11, veine-porte; 12, canal hépatique; 13, canal cystique; 14, vésicule biliaire; 15, pilier gauche du diaphragme; 16, aorte; 17, veine-cave inférieure; 18, artère mésentérique inférieure; 19,19', vaisseaux épiploïques (Testut).

du pancréas représente la *partie immobile* de la glande, détail important au point de vue opératoire.

La *face antérieure* de la tête du pancréas, en rapport avec la portion pylorique de l'estomac, est recouverte par l'artère colique droite qui, de la mésentérique supérieure va au côlon transverse

par la pancréatico-duodénale inférieure, branche aussi de la mésentérique supérieure, par la gastro-épiploïque droite, et la pancréatico-duodénale de l'hépatique. A la partie inférieure de la tête on voit les vaisseaux mésentériques supérieurs.

La *face postérieure* est en rapport, par l'intermédiaire de la lame de Treitz, avec la veine rénale droite, la veine porte et les deux branches qui la constituent, la grande mésaraïque et la veine splénique, la veine cave inférieure, l'aorte et le pilier droit du diaphragme. Enfin, cette face postérieure de la tête affecte un rapport important avec le cholédoque (Quénu, Wiart). Celui-ci,

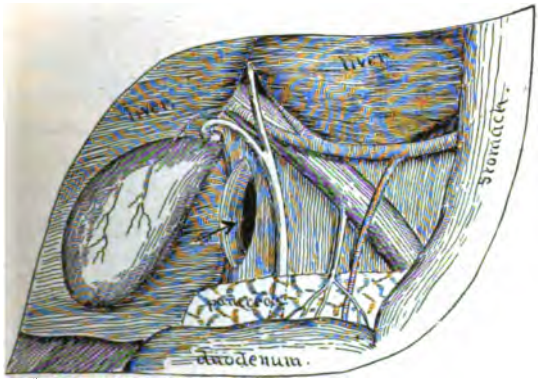

Fig. 86-II. — On voit la situation respective de l'estomac, du foie, du duodénum, du pancréas, de la vésicule, des voies biliaires, de la veine-porte et de l'artère hépatique. — La flèche indique l'entrée de l'hiatus de Winslow. L'épiploon a été relevé (Pantaloni).

après avoir croisé la face postérieure de la première portion du duodénum, aborde le pancréas qui lui forme une gouttière, quelquefois un canal complet; même lorsqu'il n'existe qu'une gouttière, une des lèvres se prolonge quelquefois de telle façon derrière le cholédoque, que celui-ci semble compris dans un canal intra-pancréatique. Il y a donc grande intimité entre la terminaison du cholédoque et la tête du pancréas, d'où répercussion des affections de la tête sur l'appareil biliaire et danger de blesser le cholédoque au cours des opérations portant sur la tête du pancréas. Les rapports du cholédoque et du pancréas se poursuivent encore plus loin : en effet, l'on sait que le canal excréteur de la bile, après avoir perforé la deuxième portion du duodénum, s'ouvre dans cette partie de l'intestin au niveau de l'orifice de l'ampoule de Vater; or, cet orifice est précédé d'un petit réservoir ou carrefour où viennent déboucher le cholédoque et le canal de Wirsung, conduit excréteur principal du pancréas. Cette contiguité explique la contamination du canal pancréatique par l'infection du cholédoque. De plus, l'extrémité droite du pancréas

est en rapport avec deux ou trois gros troncs lymphatiques auxquels aboutissent tous les chylifères, troncs qui pour atteindre le canal thoracique s'engagent entre la tête du pancréas et la troisième portion du duodénum.

Corps du pancréas. — Entre la tête et le corps existe une

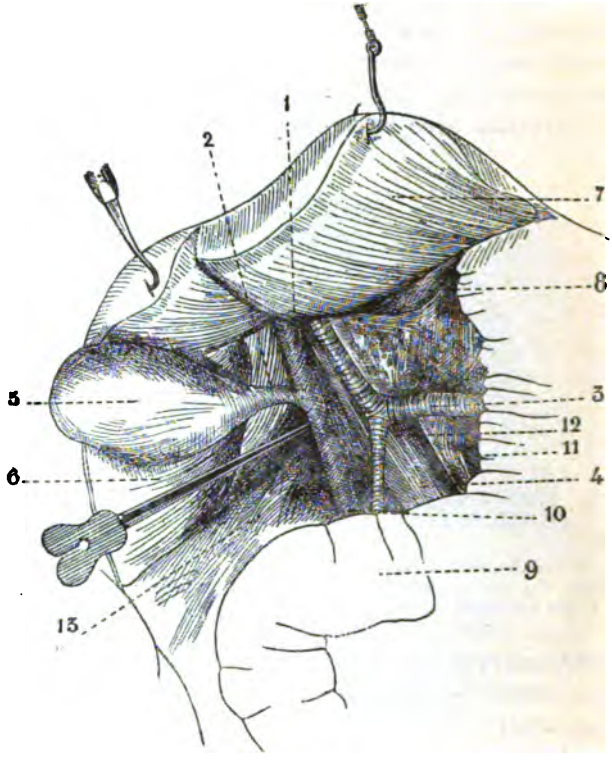

Fig. 87-III. — Le trajet intra-péritonéal du cholédoque, du carrefour biliaire au duodénum (Schéma, d'après Jeannel). — Légende : 1, canal hépatique; 2, canal cystique, 3, artère hépatique; 4, veine-porte; 5, vésicule biliaire; 6, lobe droit du foie; 7, lobe gauche du foie; 8, lobule de Spigel; 9, duodénum; 10, cholédoque; 11, pancréas; 12 artère gastro-épiploïque droite; 13, rein. — Une sonde cannelée est engagée dans l'hiatus. Derrière le pédicule vasculaire, on aperçoit le feuillet postérieur du petit épiploon (Pantaloni).

démarcation, *le col ou l'isthme*, dont les rapports sont à peu près les mêmes que ceux de la tête; il suffit de dire que c'est au niveau de la face postérieure de l'isthme que se trouve la gouttière qui reçoit la veine mésentérique supérieure, et que, sous son bord inférieur se dégagent l'artère et la veine mésentériques supérieures qui occupent la face postérieure.

Le corps lui-même est en rapport par sa *face postérieure* extra-péritonéale : avec l'aorte, qui se trouve pour ainsi dire sur les limites de la tête et du corps, avec l'artère mésentérique supé-

rieure, la veine rénale gauche, la veine mésentérique inférieure qui s'accole à la supérieure derrière l'isthme, avec la partie antéro-inférieure de la capsule surrénale gauche et le quart supérieur de la face antérieure du rein gauche; entre les deux organes se trouve une couche de tissu cellulo-adipeux lâche, renfermant des vaisseaux sans importance; enfin, plus profondément, avec le diaphragme, la région lombaire et les dernières côtes.

Les rapports du pancréas avec la paroi abdominale postérieure, région lombaire, sont surtout étendus au niveau du corps, c'est-à-dire au niveau de la partie gauche de l'organe, car la tête ne fait que déborder la ligne médiane à droite.

En avant de la région lombaire se trouve le tissu cellulaire sous-péritonéal qui se continue, sur les côtés avec celui des régions rénales et en bas avec le tissu cellulaire pré-vertébral.

Ces rapports expliquent : 1° la marche postérieure de certains kystes et de certains abcès du pancréas, d'où l'indication de les attaquer par la voie lombaire; 2° les fusées observées dans certains cas de suppurations pancréatiques; 3° la difficulté et la gravité des opérations étendues sur le pancréas.

Par sa *face antérieure* : avec le péritoine pariétal qui se continue en haut avec le péritoine diaphragmatique et en bas avec le feuillet supérieur du mésocôlon transverse, avec la partie ascendante du duodénum, angle duodéno-jéjunal, avec la face postérieure de l'estomac dont elle est séparée par l'arrière-cavité des épiploons.

La face antérieure du pancréas est, a-t-on dit, recouverte dans toute son étendue par la face postérieure de l'estomac, et, si la petite courbure de l'estomac vient à s'abaisser au-dessous du bord supérieur du pancréas, celui-ci entre alors en rapport avec la face inférieure du lobe gauche du foie; par conséquent, a dit Sappey, le pancréas ne se trouve jamais en rapport avec la paroi antérieure de l'abdomen. Cruveilhier avait cependant signalé ce rapport du pancréas avec la paroi de l'abdomen et Sandras, dans sa thèse, a repris l'étude de ces rapports. Ce dernier auteur a fait remarquer que la connaissance de la topographie extérieure du pancréas serait d'une grande utilité pour arriver au diagnostic des lésions de cette glande et pour déterminer le point où doit porter l'incision abdominale dans les cas d'intervention. Voici les conclusions pratiques de Sandras :

Le corps du pancréas répond à une ligne horizontale menée à environ 8 centimètres au-dessus de l'ombilic; la queue, plus élevée, atteint la portion médiane de la 8e côte. La queue du pancréas se trouve à 2 centimètres en dedans de la ligne mamelonnaire gauche.

La portion du corps du pancréas qui *répond directement à la paroi abdominale antérieure* occupe une surface de 3 à 4 centimètres carrés, à 8 centimètres au-dessus de l'ombilic, à 2 centimètres à gauche de la ligne médiane.

Je signalerai, à propos de la pancréatite chronique, la topographie extérieure de la tête du pancréas, d'après Desjardins.

Quoiqu'il en soit, entre la face postérieure de l'estomac et la

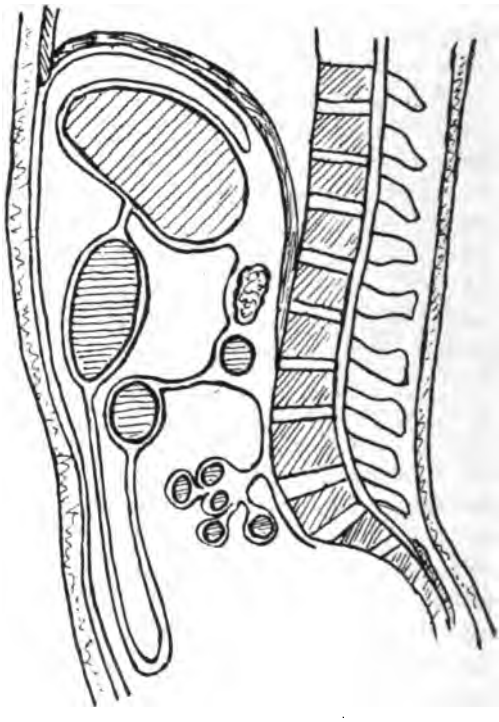

Fig. 88-IV. — Coupe schématique antéro-postérieure montrant : le foie, l'estomac, le côlon transverse, le pancréas, le duodénum, quelques anses intestinales et la disposition du péritoine par rapport à ces organes.

face antérieure du pancréas, existe un espace virtuel, l'arrière-cavité des épiploons, dont l'importance est grande en chirurgie pancréatique.

Je n'ai pas à faire ici l'étude détaillée de l'arrière-cavité des épiploons, ni à m'appesantir sur la disposition du feuillet péritonéal qui la tapisse. Qu'il me suffise de rappeler les grands points suivants :

1° L'arrière-cavité des épiploons est un vaste diverticule de la cavité péritonéale s'étendant en largeur depuis l'hiatus de Winslow jusqu'au hile de la rate, en hauteur depuis la partie la

plus élevée du lobule de Spigel jusqu'à la partie la plus déclive du grand épiploon; 2° ce diverticule, d'après Testut, se compose d'une partie principale et de trois prolongements. La partie principale se trouve située entre la face postérieure de l'estomac et la partie correspondante de la paroi abdominale postérieure. Le prolongement inférieur est l'espace compris entre les deux lames du grand épiploon. Ces lames, séparées entre elles chez le fœtus, se soudent plus ou moins complètement après la naissance. Le prolongement gauche est cette espèce de cul-de-sac situé entre la grosse tubérosité de l'estomac et le hile de la rate. Le prolongement droit comprend tout l'espace situé en arrière de l'épiploon gastro-hépatique et s'étend du duodénum jusqu'au bord postérieur du lobule de Spigel; c'est une sorte de couloir faisant communiquer, par l'intermédiaire de l'hiatus de Winslow, l'arrière-cavité proprement dite, et la grande cavité péritonéale; c'est, dit Testut, le vestibule de l'arrière-cavité des épiploons. 3° L'hiatus de Winslow situé à droite et à la partie supérieure de l'arrière-cavité est le plus souvent perméable; mais il peut être oblitéré par des dispositions anatomiques spéciales ou à la suite de légères poussées de péritonite.

De ces notions anatomiques il est permis de tirer les conclusions suivantes : l'arrière-cavité des épiploons représente un espace bien disposé pour recevoir les collections liquides, sanguines ou purulentes, venant du pancréas, après déchirure du feuillet péritonéal postérieur; ces collections peuvent fuser du côté de la cavité péritonéale par l'hiatus de Winslow et entre les deux lames du grand épiploon. Mais la diffusion des collections liquides est empêchée en général par la soudure des lames épiploïques, par la situation élevée et l'étroitesse de l'hiatus de Winslow, par son oblitération. De sorte que l'enkystement est la règle.

Michel (de Nancy), en injectant de la gélatine dans l'arrière-cavité des épiploons, a cherché à reproduire les conditions qui existent dans les cas d'épanchement pathologique dans l'intérieur de cette cavité. Voici le résumé de ses recherches personnelles :

Chez tous les cadavres, la masse de gélatine solidifiée occupait l'hypocondre gauche, la région sus-ombilicale et l'hypocondre droit jusqu'au niveau d'une ligne passant par l'articulation sternale de la dixième côte.

Les rapports avec la paroi thoracique gauche étaient les suivants : en avant, sur la ligne médiane, appendice xiphoïde; à gauche de la ligne médiane le moule remontait jusqu'à la sixième côte; en arrière et sur le côté, il répondait à la région lombaire.

Dans quatre cas, l'estomac recouvrait en totalité la partie anté-

rieure du moule que l'on n'apercevait qu'après avoir relevé l'estomac.

Dans un cas, la masse débordait complètement la grande courbure et faisait saillie entre elle et le côlon transverse.

Dans un autre cas, l'estomac, très dilaté, recouvrait la partie inférieure du moule dont la partie supérieure était visible au-dessus de la petite courbure entre elle et le foie; cette partie découverte n'était séparée de la paroi abdominale antérieure que par l'épiploon gastro-hépatique.

Dans un cas, la masse débordait en bas le côlon transverse, la soudure des lames du grand épiploon étant incomplète.

A gauche, l'arrière-cavité, remplie par la gélatine, était en rapport avec la rate qui dans tous les cas était située en haut et en arrière, de sorte que la masse solidifiée dépassait l'extrémité inférieure de cet organe et était en rapport avec la paroi abdominale par l'intermédiaire de l'angle du côlon transverse et du côlon descendant.

Sur tous les moules, cette partie du gros intestin laissait toujours une empreinte très nette.

A droite, le moule s'appliquait contre la face inférieure du foie. et refoulait cet organe en haut et à droite.

En bas, il était en rapport avec les premières portions du duodénum.

Michel a constaté l'action de la masse de gélatine sur cette portion du tube digestif. La masse qui remplissait le vestibule de l'arrière-cavité des épiploons soulevait la première portion du duodénum. Celui-ci, fixé par les connexions de l'angle sous-hépatique et de sa portion descendante avec le pancréas, ne pouvait fuir au devant de la masse; il était fortement tendu au-dessus d'elle. Cette sténose sous-pylorique serait la cause de la dilatation stomacale et des symptômes gastriques observés dans certaines affections du pancréas.

Après incision du grand épiploon le long de la grande courbure, l'estomac étant relevé en haut, il était facile d'extraire le moule. Les empreintes de sa face inférieure montraient alors ses rapports intimes avec la paroi abdominale postérieure, le pancréas et ses vaisseaux.

Les moules, enlevés, représentaient un ovoïde irrégulier. On pouvait leur distinguer deux extrémités. Une extrémité gauche la plus volumineuse, la plus irrégulière, était celle qui remplissait le prolongement gauche de l'arrière-cavité. Cette extrémité, du côté droit, présentait, dans un cas où le système artériel avait été injecté au suif, l'empreinte de l'aorte abdominale.

L'extrémité droite, plus petite, répondait au *foramen bursæ*

omentalis et à l'hiatus. A ce niveau, sur sa surface connexe, le moule montrait l'empreinte très nette du duodénum, dans sa portion allant du pylore au foie.

La surface inférieure, plane, montrait très nettement l'empreinte du pancréas. Dans les cas où l'artère splénique était injectée, elle laissait l'empreinte de ses sinuosités.

Au-dessus, légère dépression due à la présence de l'extrémité supérieure du rein gauche.

Tels sont les rapports des faces antérieure et postérieure du corps du pancréas, avec les déductions qui en découlent.

Quant aux bords, ils affectent les rapports suivants :

Le *bord supérieur* est en rapport avec le tronc cœliaque, et les trois branches qui en partent, avec le plexus solaire et les gan-

Fig. 89-V. — Canaux pancréatiques injectés. — D'après une radiographie de Marie. — En haut, le canal de Santorini (Charpy, *in* Anatomie de Poirier).

glions semi-lunaires. Nous verrons que les nerfs du pancréas viennent de ce plexus sympathique. Les troubles observés dans certaines affections ou à la suite de certaines opérations pancréatiques seraient dus à la lésion de ce plexus. Ce bord supérieur présente une gouttière, quelquefois transformée en un canal complet dans une étendue variable, pour les vaisseaux splénniques : la veine plus profonde se loge dans cette gouttière, l'artère, très flexueuse, présente des rapports moins intimes avec la glande, dont elle se rapproche et s'éloigne tour à tour. On trouve sur le bord supérieur, comme sur la face postérieure du pancréas, un certain nombre de ganglions lymphatiques dont la recherche est quelquefois utile.

Le *bord inférieur*, en général épais, considéré même par certains anatomistes comme une véritable face inférieure, répond au bord postérieur du mésocôlon transverse; c'est à ce niveau que les deux feuillets du mésocôlon transverse se séparent, le supérieur se relevant pour recouvrir la face antérieure du pancréas, l'inférieur se dirigeant en bas pour tapisser la paroi abdominale

postérieure. Donc, une tumeur du pancréas pourra s'insinuer entre ces deux feuillets et venir se montrer au-dessous du côlon.

Queue du pancréas. — Extrémité gauche, portion splénique, c'est la portion mobile de l'organe, cette mobilité se retrouvant aussi sur une partie du corps. Le plus souvent effilée, la queue du pancréas prend un contact immédiat avec la rate, en arrière du hile. Quelquefois les deux organes sont éloignés l'un de l'autre et reliés simplement par l'épiploon pancréatico-splénique, entre les deux feuillets duquel cheminent les vaisseaux et nerfs spléniques.

Conduits excréteurs du pancréas. — Je me contente de rappeler que le pancréas possède *deux conduits excréteurs*, auxquels aboutissent tous les autres petits conduits; de ces deux conduits ou canaux collecteurs, l'un, plus important, est désigné sous le nom de canal de Wirsung, l'autre, sous celui de canal de Santorini.

Le canal de Wirsung occupe l'axe du pancréas, à égale distance de la face antérieure et postérieure de la glande. Au niveau de la tête, il s'accole au canal cholédoque et va déboucher avec ce canal, qui est placé au-dessus de lui, dans l'ampoule de Vater;

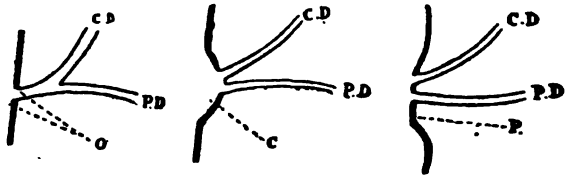

g. 90-VI. — Trois modes de pénétration du cholédoque et du Wirsung dans le duodénum — CD, cholédoque; PD, canal de Wirsung; O, orifice commun; C, dépression cupuliforme au niveau du duodénum; P, papille (Mayo Robson).

celle-ci s'ouvre dans le duodénum par un petit orifice de forme elliptique situé au sommet d'un tubercule, la caroncula major, qui siège au niveau de la paroi interne de la portion descendante du duodénum. Les orifices des deux canaux sont séparés par une sorte d'éperon. A sa terminaison, le canal de Wirsung, comme le cholédoque, est entouré d'un sphincter formé de fibres musculaires lisses.

Le canal de Santorini, ou conduit accessoire, part du conduit principal au niveau du col de la glande. Après avoir traversé la tête du pancréas, il s'ouvre dans le duodénum, à 2 ou 3 centimètres au-dessus de l'ampoule de Vater, par un orifice spécial siégeant sur un petit tubercule de forme conique, la caroncula minor. Ce conduit accessoire du pancréas diminue d'importance de gauche à droite, ce qui a permis de penser que la circulation

du suc pancréatique devait s'y faire normalement de la tête vers le canal de Wirsung. Le conduit accessoire ne possède pas de valvule, il est donc ouvert à la fois du côté du duodénum et du côté du canal principal. Testut, ayant injecté un liquide dans le conduit principal, par l'ampoule de Vater, a vu le liquide injecté s'échapper en jet continu par la petite caroncula. Donc, la circulation peut aussi se faire, dans le conduit accessoire, du pancréas vers le duodénum.

L'importance de ces notions anatomiques sur la disposition

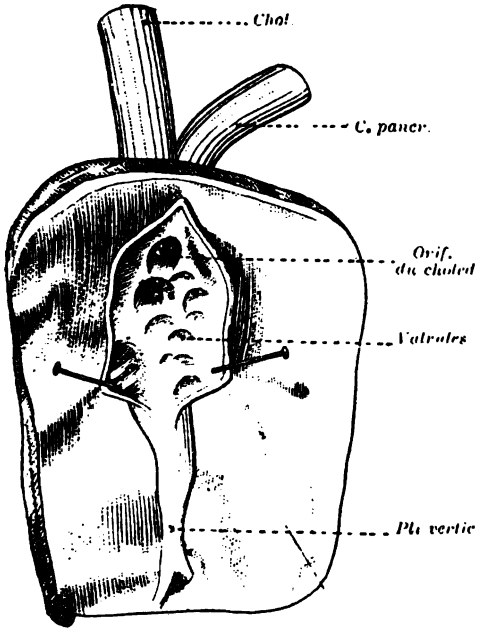

Fig. 91-VII. — Ampoule de Vater ouverte, montrant les orifices des deux canaux et les crêtes valvulaires (d'après Cl. Bernard).

des canaux pancréatiques ne peut échapper au chirurgien. Elles expliquent la pathogénie des infections pancréatiques, d'origine duodénale et biliaire; elles rendent compte de l'absence des phénomènes pancréatiques si l'un des deux conduits est conservé; elles autorisent les interventions sur le pancréas, en précisant la situation des conduits excréteurs et en permettant même le sacrifice de l'un des deux conduits excréteurs.

Vaisseaux du pancréas. — La disposition des vaisseaux du pancréas a été bien étudiée par Krönlein au point de vue topographique et opératoire, et par Franz au point de vue descriptif. On en trouvera une bonne description dans Poirier et Testut. Sandras et Michel dans leurs thèses, J. Bœckel dans son article

de la *Gazette médicale* de Strasbourg en donnent un bon résumé.

Artères. — Le pancréas ne possède pas une artère spéciale; il est irrigué par des vaisseaux qui proviennent de trois sources différentes : de la splénique, de l'hépatique et de la mésentérique supérieure, les deux premières venant du tronc cœliaque, la troisième directement de l'aorte abdominale.

La splénique, éminemment flexueuse, suit le bord supérieur

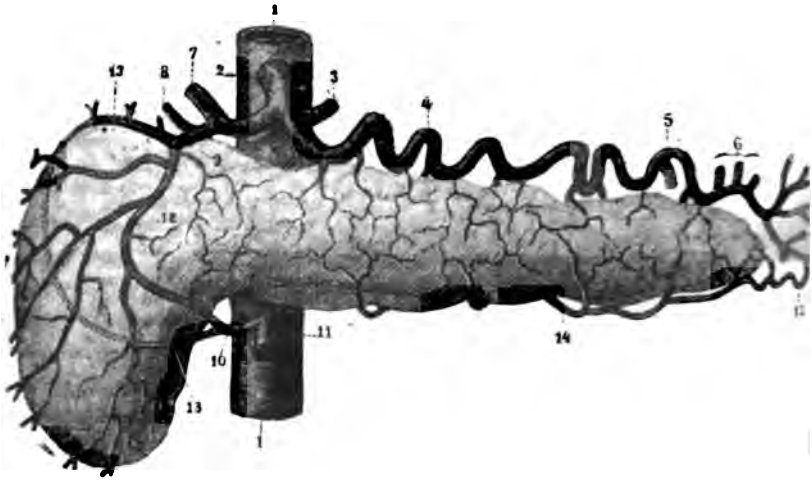

Fig. 92-VIII. — Les artères du pancréas, vues sur la face antérieure de l'organe. — 1, aorte; 2, tronc cœliaque; 3, artère coronaire stomachique; 4, artère splénique; 5, artère gastro-épiploïque gauche; 6, vaisseaux courts; 7, artère hépatique; 8, artère gastro-épiploïque droite; 9, artère pancréatico-duodénale supérieure; 10 artère pancréatico-duodénale inférieure; 11, artère mésentérique inférieure; 12, arcade pancréatico-duodénale antérieure 13, arcade pancréatico-duodénale postérieure; 14, artère pancréatique inférieure 15, petite artère se portant de l'une des divisions de la splénique vers la queue du pancréas et s'y anastomosant avec la terminaison de la précédente (Poirier).

du pancréas, en se portant de droite à gauche, à partir ou en dehors de l'isthme, et se termine dans la rate; elle n'affecte donc aucun rapport avec la tête du pancréas.

Dans son trajet elle fournit : des rameaux pour le pancréas, *artérioles pancréatiques supérieures*, qui se distribuent au corps et à la queue de l'organe; la gastro-épiploïque gauche, qui gagne le côté correspondant de la grande courbure de l'estomac et s'anastomose avec la gastro-épiploïque droite; les vaisseaux courts, qui se portent vers la grosse tubérosité de l'estomac et s'anastomosent avec les branches de la coronaire stomachique; enfin, un *petit rameau récurrent* de la splénique déjà arrivée au hile de la rate, se rend à la portion extrême de la queue du pancréas. L'existence de la gastro-épiploïque gauche, des vaisseaux courts et du petit rameau récurrent, qui lui-même s'anastomose

avec les branches de la pancréatique inférieure, expliquent comment la vitalité de la rate peut être conservée à la suite de la ligature de l'artère splénique.

L'hépatique donne au pancréas une branche importante, la *pancréatico-duodénale supérieure*, qui naît, soit directement de l'hépatique, soit de l'une de ses branches, la gastro-épiploïque droite. L'artère pancréatico-duodénale supérieure parcourt la face antérieure de la tête du pancréas, en longeant le bord concave de la deuxième portion du duodénum, fournit des branches à ces deux organes et s'anastomose à sa terminaison avec la pancréatico-duodénale inférieure, branche de la mésentérique supérieure.

L'artère mésentérique supérieure fournit au pancréas deux branches qui se détachent soit isolément, soit par un tronc commun, à peu près au niveau du bord inférieur du pancréas : l'une de ces branches, *la pancréatique inférieure*, se porte à gauche, le long du bord inférieur du pancréas, et s'anastomose, au niveau de la queue, avec une branche de la splénique, l'autre, la *pancréatico-duodénale inférieure*, se dirige à droite et va, au niveau de la tête, s'anastomoser à plein canal avec la pancréatico-duodénale supérieure. Les deux artères pancréatico-duodénales forment donc une anse à concavité interne; quelquefois il existe *deux anses pancréatico-duodénales*, l'une antérieure, l'autre postérieure. Krönlein a constaté l'existence d'une *anastomose* entre la *mésentérique supérieure et l'hépatique*.

Il résulte de ce rapide exposé que le pancréas se trouve entouré par un cercle artériel, le *cercle péri-pancréatique*. Les artères qui entrent dans la composition de ce cercle irriguent le pancréas de la façon suivante : l'hépatique n'irrigue que la tête, la splénique et la mésentérique supérieure irriguent à la fois le corps et la queue. Mais on peut dire plus simplement que le cercle artériel péri-pancréatique fournit de nombreux petits rameaux qui se portent sur les faces antérieure et postérieure de la glande qu'ils vont traverser; j'ajoute que ces rameaux sont fréquemment anastomosés entre eux.

Veines. — Les veines pancréatiques suivent quelquefois un trajet indépendant; le plus souvent elles suivent le trajet des artères correspondantes, et il n'existe qu'une veine pour chaque artère. Ces veines se jettent dans la veine splénique, dans l'une des deux mésaraïques, quelques-unes même dans le tronc de la veine porte.

Donc, le pancréas est non seulement en rapport avec des artères et des veines extra-pancréatiques importantes, telles que : veines rénales, veine porte, veines mésaraïques, veine cave infé-

rieure, aorte, tronc cœliaque, artère mésentérique supérieure, mais encore il est directement encadré dans un réseau vasculaire très riche, varié comme origine et formé de vaisseaux assez volumineux; enfin, le tissu glandulaire lui-même reçoit de nombreuses branches du cercle péri-pancréatique. Ces dispositions anatomiques expliquent la gravité des traumatismes du pancréas, rendent compte de la pathogénie de certaines hémorragies spontanées et montrent la difficulté et la gravité de certaines opérations pancréatiques.

Lymphatiques. — Les lymphatiques du pancréas se rendent à quatre groupes ganglionnaires qui sont situés : au bord supérieur de la glande, sur le trajet de l'artère splénique; autour de l'origine de la mésentérique supérieure; au-devant de la tête du pancréas et de la deuxième portion du duodénum; dans le repli pancréatico-splénique. J'ai déjà signalé l'existence de deux ou trois gros troncs lymphatiques, auxquels aboutissent les chylifères, troncs qui s'engagent entre le pancréas et le duodénum pour atteindre le canal thoracique.

Nerfs. — Quant aux nerfs du pancréas, ils viennent du plexus solaire.

Je n'ai pas à insister sur les anomalies du pancréas : sur son absence complète chez certains monstres ou chez des fœtus atteints d'exomphale considérable et qui ne vivent pas; sur son arrêt de développement comme dans le cas d'Aubery où le pancréas, *soudé à l'estomac*, était privé de conduit excréteur; sur sa *duplicité*. Mais je tiens à signaler les cas, exceptionnels d'ailleurs, de division de la glande pancréatique en deux segments; c'est le *pancréas divisum* des Allemands. Ces deux segments se trouvaient rattachés par un pont fibreux où passait le conduit excréteur, cas de Friedreich. Le point de séparation correspondait, dans deux cas de Hyrtl, au passage de l'artère épiploïque ou de l'artère mésentérique supérieure. Le chirurgien ne doit pas ignorer cette disposition pour savoir la reconnaître au cours d'une laparotomie.

II. — PARTIE CLINIQUE

A. — Diagnostic des affections du pancréas en général. Signes de localisation pancréatique.

Est-il aisé de diagnostiquer une affection quelconque du pancréas bien caractérisée au point de vue anatomo-pathologique et à sa période d'état? Non, évidemment, de l'avis général. Mais la difficulté devient encore plus grande quand on envisage une maladie de cette glande tout à fait à ses débuts; et il est permis d'affirmer que cette difficulté est, en réalité, dans la pratique courante, une véritable *impossibilité*. Les erreurs foisonnent, en effet, dans de telles conditions; il serait fastidieux d'en énumérer même quelques exemples. Pour être convaincu d'autre part des confusions possibles dans le cas de lésion ancienne et avérée, il suffira de parcourir les tableaux que je donne plus loin. On y verra que, même à la *période d'état* de l'affection, — et non plus seulement à ses débuts, — le chirurgien s'est trompé dans la grande majorité des cas.

Cette complexité du diagnostic s'explique aisément par les raisons suivantes : 1° le pancréas, profondément caché derrière l'estomac, ne se laisse pas explorer facilement; donc, difficulté pour reconnaître les signes physiques; 2° la physiologie de cette glande n'a pas encore dit son dernier mot ou, pour parler plus exactement, les expérimentateurs sont en désaccord sur bien des points de la physiologie expérimentale, d'où grande incertitude pour le clinicien dans l'appréciation des signes fonctionnels; 3° ces signes fonctionnels, dits *d'ordre pancréatique*, s'observent bien rarement à la période de début des affections du pancréas; 4° ils ne sont pas constants ni même fréquents à la période d'état et, quand ils existent à cette période, ils sont presque toujours masqués par des signes d'origine différente, soit primitifs, soit consécutifs à la lésion pancréatique.

C'est ainsi que grâce aux rapports anatomiques et physiologiques qui existent entre le pancréas, l'estomac, le duodénum, les voies biliaires, les troubles gastro-intestinaux ou hépato-biliaires, semblent dominer la scène et en imposent pour une affection stomacale, intestinale ou hépatique.

On est alors engagé par ces symptômes sur une fausse piste, d'autant plus que, très rarement, l'on songe dans la pratique à une affection primitive du pancréas.

Dès 1884, Arnozan avait déjà dit, après Ancelet, en se plaçant

à un point de vue médical : « on connaît peu les maladies du pancréas; on ne les recherche pas ».

Körte a insisté sur ce point avec une grande autorité; et je ne saurais trop répéter ici ce que j'ai déjà dit dans des publications antérieures : *en chirurgie abdominale, le chirurgien doit se souvenir qu'il existe, profondément cachée derrière l'estomac, une glande dont les lésions sont beaucoup plus fréquentes qu'on ne l'a cru jusqu'ici; il doit, dans bien des cas, se demander si elle n'est pas en cause.*

Ne pas songer au pancréas, c'est s'exposer à laisser échapper nombre de fois l'occasion de faire un diagnostic exact et à ne pas reconnaître une lésion pancréatique même une fois le ventre ouvert. On pensera à une affection des voies biliaires, à une lésion intestinale ou péritonéale, etc., alors que le mal aura pris naissance beaucoup plus profondément, derrière le péritoine pariétal postérieur, c'est-à-dire dans *la loge rétropéritonéale* où se cache le pancréas.

Blum, intervenant pour une contusion grave de l'abdomen, constate l'existence d'un épanchement sanguin intra-péritonéal, mais ne trouve pas la véritable source de l'hémorragie; il referme le ventre. A l'autopsie on trouve une section totale du pancréas.

En 1901, j'ai eu l'occasion de suivre, à l'hôpital Saint-André de Bordeaux, une femme qui y était entrée avec tous les signes de l'occlusion intestinale. Le chef interne ayant constaté chez elle l'existence d'une hernie ombilicale, porta le diagnostic d'étranglement herniaire et pratiqua la laparotomie dans la soirée. Il fut surpris de trouver l'intestin libre et, n'ayant pas trouvé de cause d'étranglement, il referma le ventre. La malade continua à aller mal (vomissements, constipation absolue, douleurs abdominales, faciès grippé), et succomba le troisième jour après l'opération.

A l'autopsie, on reconnut l'existence d'un cancer du pancréas.

Or, pour être traitées, les affections du pancréas doivent d'abord être reconnues; donc, tous nos efforts doivent tendre à perfectionner le diagnostic.

Ici, comme dans d'autres organes, ce diagnostic est basé sur des signes fonctionnels et physiques. A ces deux grandes variétés de signes, j'ajouterai dans le cas particulier l'action du traitement pancréatique, de l'opothérapie. Voyons ce que nous apprennent ces différents signes qui doivent nous servir de guides.

I. — Signes fonctionnels.

Les recherches expérimentales ont permis d'établir les deux points fondamentaux suivants : 1° la ligature du canal pancréatique, sa destruction par des injections de substances spéciales, l'exclusion d'une portion du pancréas, amènent la suppression de l'écoulement du suc pancréatique, d'où lésions du côté de la glande et troubles dus à cette suppression de la sécrétion externe; 2° la destruction ou l'ablation totale du pancréas amènent des troubles encore plus sérieux, la glycosurie, qui reconnaît pour cause la suppression de la sécrétion interne, fonction dévolue aux îlots de Langerhans. Ces données expérimentales se trouvent réalisées en pathologie humaine : si une lésion n'atteint que légèrement le pancréas, elle ne se révélera par aucun signe appréciable; si elle atteint les canaux excréteurs de l'organe, on aura des signes en rapport avec la suppression de la sécrétion externe, signes plus ou moins nets suivant le degré de compression ou de destruction de ces canaux. Enfin, si la lésion est réellement étendue et destructive, on assistera à l'éclosion des troubles graves dus à la suppression de la sécrétion interne.

Telle que je viens de l'exposer, la question des réactions pathologiques du pancréas paraît simple et séduisante. Malheureusement, malgré les nombreux travaux publiés sur la question, le clinicien se trouve encore fort embarrassé, car, ainsi que je viens de le dire, on peut ne pas constater de signes spéciaux et, en outre, les signes dits pancréatiques prêtent encore à discussion. On a bien essayé de classer les troubles consécutifs au mauvais fonctionnement du pancréas, d'en dégager des notions utiles pour le diagnostic différentiel et certes on est arrivé à éclairer d'un certain jour cette question si obscure, mais nous ne possédons pas encore des notions précises sur les différentes manières d'être du pancréas pathologique.

Quoiqu'il en soit il nous faut étudier ici :

a) Les symptômes dus à la perturbation des fonctions du pancréas comme *glande à sécrétion externe* (suppression de l'écoulement du suc pancréatique);

b) Les symptômes dus à la perturbation de la fonction du pancréas comme *glande à sécrétion interne*;

c) Je mentionnerai enfin les accidents causés par les lésions de cet organe sur ceux qui l'avoisinent et en particulier sur le duodénum, c'est-à-dire l'*ampoule de Vater* et, par suite, les voies biliaires.

a) **Glande à sécrétion externe** (SUPPRESSION DE L'ÉCOULEMENT DU SUC PANCRÉATIQUE). — On a surtout étudié avec un soin tout particulier ce complexus symptomatique qui a reçu le nom de *dyspepsie pancréatique* et qui est, dans son ensemble du moins, très caractéristique des lésions de cette glande.

Il comprend les phénomènes suivants : 1° la *sialorrhée* ; 2° la *diarrhée pancréatique* ; 3° la *stéarrhée* ou *selles graisseuses* ; 4° les *vomissements graisseux*. A ces phénomènes il faut ajouter les *troubles particuliers dans la sécrétion urinaire* (lipurie, diminution de l'indican, rareté des pigments biliaires, etc.).

Malheureusement les lésions du pancréas entraînent rarement des troubles de cette nature assez marqués et assez constants pour qu'ils puissent constituer un guide sûr. Dans ces conditions on me pardonnera de ne faire ici qu'un très net résumé de l'état actuel de nos connaissances dans ces matières, plutôt pour rappeler les faits connus que pour en tirer des conclusions nouvelles.

1° **Sialorrhée**. — Le *ptyalisme* exagéré, de même qu'une soif intense, ont été notés dans les affections du pancréas. Ces troubles doivent sans doute être rattachés au diabète dont je vais parler tout à l'heure ; en tout cas nombre d'auteurs y ont insisté, surtout autrefois.

2° **Diarrhée**. — Des diarrhées abondantes, dites diarrhées pancréatiques, *flux cœliaque*, *salivation abdominale*, ont été observées ; mais, par malheur, il existe aussi de nombreuses observations où une *constipation* opiniâtre a dominé la scène clinique. Toutefois la diarrhée paraît vraiment plus commune que le phénomène contraire.

3° **Stéarrhée ou selles graisseuses**. — La digestion des corps gras est souvent troublée dans les affections du pancréas. Quand les corps gras sont ingérés en quantité notable, la *stéarrhée* est d'ordinaire marquée; mais même avec une alimentation ordinaire, il se produit souvent aussi une véritable sélection des *matières grasses*, qui échappent seules alors à l'action des sucs digestifs. Comme ces matières sont rejetées sous un aspect reconnaissable, il en résulte que ce signe a une réelle valeur dans les maladies du pancréas. Mais encore faut-il songer à le rechercher. En tout cas il faut toujours le prendre en grande considération, et c'est l'un des plus caractéristiques.

J'insiste sur ce fait que la stéarrhée varie avec le régime et que, par suite, chez un pancréatique, on peut arriver à la faire disparaître par une alimentation appropriée. Or, les modifications qui se produisent ainsi, étudiées dans des circonstances variées, peuvent très notablement aider au diagnostic, et fournir des données sur l'écoulement nul ou insuffisant du suc pancréatique dans l'in-

testin. Par suite, quand la stéarrhée existe, on a les présomptions les plus sérieuses pour affirmer qu'on est en présence soit d'une obstruction du canal de Wirsung, soit d'une dégénérescence quelconque de la glande pancréatique.

Cette question de la stéarrhée a pris une grande importance depuis les récents travaux de Gautier, qui s'est efforcé de pratiquer l'analyse quantitative et qualitative des graisses contenues dans les matières fécales. Gautier a reconnu que, dans les cas de lésion pancréatique étendue, l'utilisation des graisses, sauf pour les graisses émulsionnées, comme celles du lait, est très peu élevée, 15 p. 100 environ. S'il existe à la fois suppression des fonctions biliaires et pancréatiques, l'utilisation est encore moindre, 13 p. 100 environ. Le dédoublement des graisses ne serait pas complètement entravé, car, Hedon l'a démontré, la décomposition des graisses est due à une fermentation microbienne. D'après ces études, on pourrait diagnostiquer, au moins d'une façon approximative, l'étendue de la lésion pancréatique, qui serait en rapport avec la quantité de graisse non utilisée et non transformée. Mais il est bon d'ajouter que l'on peut observer de la stéarrhée sans lésion pancréatique, si le sujet fait un abus de substances graisseuses.

Flès a signalé aussi le rejet de fibres musculaires striées, non digérées.

4° **Vomissements graisseux.** — La digestion des corps gras étant compromise, ces corps séjournent dans le tube digestif; d'où des *vomissements graisseux*, dont l'explication n'est d'ailleurs pas très facile et qui sont très rares.

5° **Troubles urinaires.** — Les urines graisseuses (*lipurie*), la diminution de l'indican, ont été signalées aussi. Mais ces faits sont rares.

Mentionnons à cette place l'épreuve dite *du salol*.

Voici en quoi consiste cette épreuve instituée par Ewald et Stevers, et qui n'a de valeur qu'autant que le pancréas fonctionne normalement. « Le salol, dit Bouveret, non transformé dans le milieu gastrique acide, se dédouble dans le milieu duodénal alcalin en acides phénique et salicylique. Ce dernier acide est éliminé par l'urine sous forme d'acide salicylurique, lequel, en présence de quelques gouttes d'une solution de perchlorure de fer, donne à l'urine une coloration violette. A l'état normal, c'est de 60 à 70 minutes après l'ingestion que l'acide salicylurique apparaît dans l'urine. A l'état pathologique, ce peut être beaucoup plus tardivement, et ce retard de la réaction caractéristique donne une mesure approximative de l'insuffisance de la motilité de l'estomac. »

Si l'estomac est sain, et qu'au contraire le pancréas soit altéré ou obstrué, l'alcalinité du duodénum diminue, et le délai d'apparition de l'acide salicylurique dans l'urine augmente. L'épreuve du salol pourrait donc donner quelques indications d'une lésion pancréatique. Mais tant de facteurs interviennent que l'on ne peut beaucoup compter sur cette expérience.

Cammidge et Mayo Robson attachent une très grande importance à ce qu'ils appellent *la réaction pancréatique de l'urine*. Cammidge a trouvé des cristaux d'oxalate de chaux dans plus de 40 p. 100 de cas de pancréatite chronique, et il a calculé le temps que mettent ces cristaux à se dissoudre dans une solution d'acide sulfurique, dans les diverses affections du pancréas : pancréatite aiguë, pancréatite chronique, calculs, kystes, néoplasmes du pancréas. La dissolution peut être obtenue dans 3/4 de minutes, dans 1 minute, dans 1 minute 1/2 et 2 minutes, dans 5 minutes. Ces auteurs rapportent des cas cliniques dans lesquels la réaction pancréatique de l'urine était très nette; ils affirment que l'examen de l'urine permet de différencier : 1° les cas aigus des cas chroniques; 2° les affections simples des affections malignes. Bref, d'après Cammidge et Mayo Robson, on ne sera plus poussé à pratiquer la laparotomie exploratrice, pour établir le diagnostic de certaines affections pancréatiques; l'examen des urines permettra d'être fixé sur ce diagnostic pré-opératoire. Ce moyen d'investigation est sans doute fort intéressant; mais je ne sais pas, malgré l'autorité et la très grande conviction des auteurs précités, s'il est établi sur des bases bien solides. En tout cas, il méritait d'être mis en lumière.

Parmi les troubles dus à la suppression de la sécrétion externe, il faut signaler encore l'*amaigrissement*, bien plus accentué lorsque la sécrétion interne est supprimée à son tour, et une *coloration spéciale de la peau* semblable à celle de la maladie bronzée d'Addison.

b) **Glande à sécrétion interne.** — On sait que, d'après certains auteurs, le rôle de sécrétion interne doit être attribué aux îlots de Langerhans du pancréas. Les troubles dus à cette fonction peuvent être résumés d'un seul mot : ils sont constitués par le diabète pancréatique découvert dès 1877 par Lancereaux, étudié par de nombreux auteurs, Thiroloix, Hédon en particulier, et dont l'existence est désormais prouvée, grâce aux belles expériences de Mering et Minkowski.

Cliniquement, chaque fois qu'une maladie du pancréas est soupçonnée, il faut donc se livrer à un examen *aussi attentif des urines*, au point de vue du sucre surtout, que des *selles*, au point de vue des graisses.

Le diabète pancréatique a d'ailleurs une physionomie particulière : début brusque ou rapide; polyurie exagérée avec soif excessive, et appétit insatiable; émission surabondante de sucre et d'urée; amaigrissement; cachexie et mort dans l'espace de quelques semaines ou de quelques mois.

Ce diabète, dans sa forme grave, est principalement en rapport avec une sclérose totale de la glande, avec les kystes multiples ou les calculs, etc. Mais parfois il a pu être passager, comme dans le cancer où il n'a guère été reconnu qu'au début de la maladie (Miraillé). Cette phase non glycosurique succédant à une phase initiale glycosurique, s'expliquerait par ce fait que la cellule hépatique fortement altérée à la période d'ictère chronique, ne peut plus donner du sucre.

On comprend dans ces conditions comment l'étude sévère des variations de quantité de sucre, de graisse, d'indican, etc., dans les urines peut être des plus profitable au diagnostic, mais ces signes s'observent encore très rarement dans les affections pancréatiques. En somme tout cela est moins important en pratique, que les troubles plus frappants qu'il me reste à signaler en quelques mots.

c) **Troubles de voisinage.** — Les rapports intimes de la tête du pancréas avec le duodénum et le canal cholédoque expliquent la compression possible de ces organes par une lésion pancréatique; d'où phénomènes d'occlusion intestinale et apparition d'ictère. Ces troubles attirent l'attention du clinicien, sinon plus vite, du moins d'une façon bien plus marquée, car leurs manifestations physiques sont plus nettes et plus typiques. Mais ils sont généralement beaucoup plus tardifs que les précédents, si bien que, quand ils apparaissent, il est en somme grand temps d'agir et de la façon la plus énergique. Ce sont donc bien là de *vrais signes chirurgicaux* des affections pancréatiques; et on peut dire qu'ils appellent à grands cris et d'urgence l'opérateur, dès qu'ils sont manifestes.

d) **Douleurs.** — Entre les signes fonctionnels et les signes physiques, il y a lieu de signaler le phénomène douleur. Dans les affections chirurgicales du pancréas, la douleur peut être : plus ou moins accusée, sans caractère spécial (cancer), apparaître sous forme de névralgies péri-ombilicales (kystes), sous forme de coliques (calculs); elle peut être très violente, généralisée, rappelant la douleur de la péritonite (pancréatite aiguë) et enfin présenter une localisation spéciale (point pancréatique).

Bien qu'il soit difficile de localiser la douleur, celle-ci est souvent nettement épigastrique, elle siège en dedans de la douleur vésiculaire, au-dessus de la douleur appendiculaire, les irradia-

tions de la douleur pancréatique se font à gauche ou entre les deux épaules, ainsi que nous le verrons plus loin.

II. — Signes physiques.

Les signes physiques des lésions du pancréas ont un réel intérêt pour le clinicien; si on les recherche avec soin, ils peuvent donner des indications très précieuses. Ces signes sont révélés par l'inspection, la palpation, la percussion simple, aidée de la distension de l'estomac et du côlon et par d'autres moyens d'investigation plus complexes qui sont : la percussion auscultée, la gastro-diaphanie, la gastroscopie, la radiographie.

a) **Inspection.** — L'inspection de l'abdomen dans la région du pancréas peut fournir des renseignements indiscutables dans les cas de traumatisme (plaies, hernies, fistules cutanées, etc.); mais cela n'a rien de particulier à l'organe considéré, et il n'y a pas à y insister ici.

Quand elle permet de découvrir une *tuméfaction épigastrique*, même légère, elle est plus intéressante, car on a alors l'attention attirée vers le pancréas; or c'est là un point capital pour le diagnostic des lésions de cette glande.

b) **Palpation.** — La palpation de la région du pancréas peut donner des renseignements encore plus utiles. A vrai dire cette palpation n'est pas toujours facile à cause de la situation profonde du pancréas, à cause de ses rapports avec d'autres organes et par ce fait que, dans nombre d'affections pancréatiques, l'abdomen est distendu et douloureux.

Pemberton, Claessen, Jenner, Simpson, Eichhorst, Ancelet, disent avoir senti plus d'une fois par la palpation le pancréas sain. Dans certains cas d'abaissement de l'estomac, disent Ancelet et Cruveilhier, la face antérieure du pancréas devient contiguë à la paroi abdominale. Körte a cherché plusieurs fois à sentir le pancréas avant de pratiquer une laparotomie pour affections de l'estomac et de la vésicule biliaire; il a eu la sensation d'une masse épaisse, granuleuse, et a pu constater, après l'ouverture du ventre, que c'était bien le pancréas qu'il avait touché à travers la paroi abdominale.

Donc, la notion de tuméfaction légère n'est pas toujours l'indice d'un état pathologique de l'organe.

Mais, lorsque la tumeur est assez accentuée, la palpation donne des notions sur son volume, sa forme (arrondie ou masse dirigée transversalement), sa consistance, son siège; elle est épigastrique, en général immobile, située à gauche le plus souvent (lésion de

la queue du pancréas), sur la ligne médiane ou à droite (affection de la tête ou du corps du pancréas).

Par la palpation bimanuelle on pourra obtenir le signe du *ballottement*, ainsi qu'Hartmann et Jeannel ont pu le constater, car les tumeurs du pancréas sont de celles qui prennent le contact lombaire, comme celles du rein.

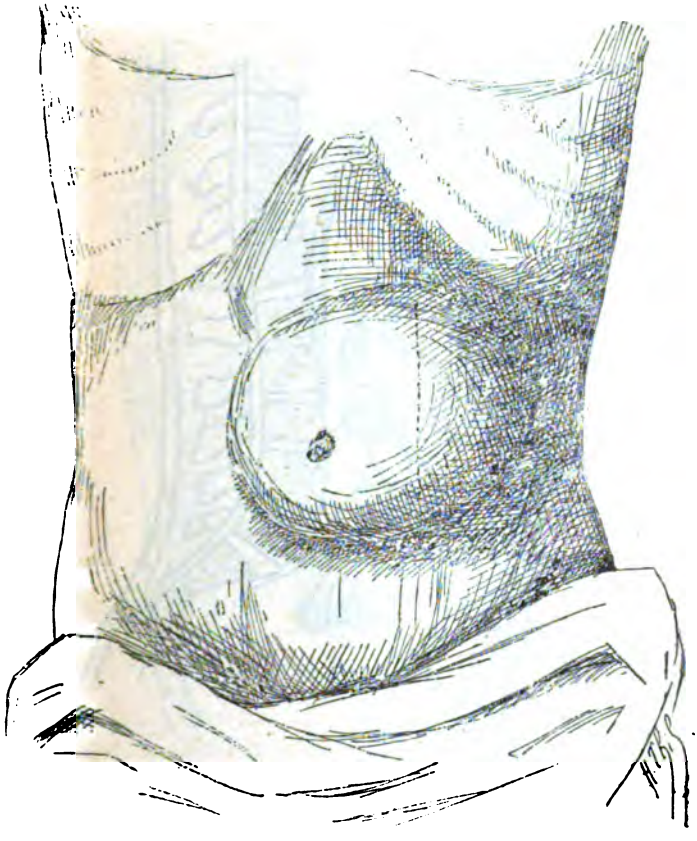

Fig. 93-IX. — Aspect de l'abdomen (vue de face) dans un cas de kyste du pancréas (d'après Bull).

La palpation permettra aussi d'apprécier la sensibilité de la ‹gion pancréatique; elle révélera tantôt une douleur plus ou ›ins généralisée à la région épigastrique, tantôt une douleur ›ttement localisée au point pancréatique que je préciserai plus in en parlant du diagnostic des pancréatites.

Voici la technique à suivre pour pratiquer la palpation du pan-éas : le malade doit être à jeun; on lui a fait prendre un lave-ent ou un purgatif de façon à ce que le tube intestinal soit vide,

autant que possible, ce qui évitera bien des erreurs. On le fait placer dans le décubitus dorsal, les cuisses relevées et fléchies sur le bassin, pour relâcher au maximum les muscles abdominaux. Je conseillerais, en cas de nécessité, de recourir à l'*anesthésie* générale, de façon à pouvoir pratiquer un examen très sérieux, car dans ces circonstances il importe au plus haut point de ne négliger aucune mode d'exploration et surtout il faut rendre

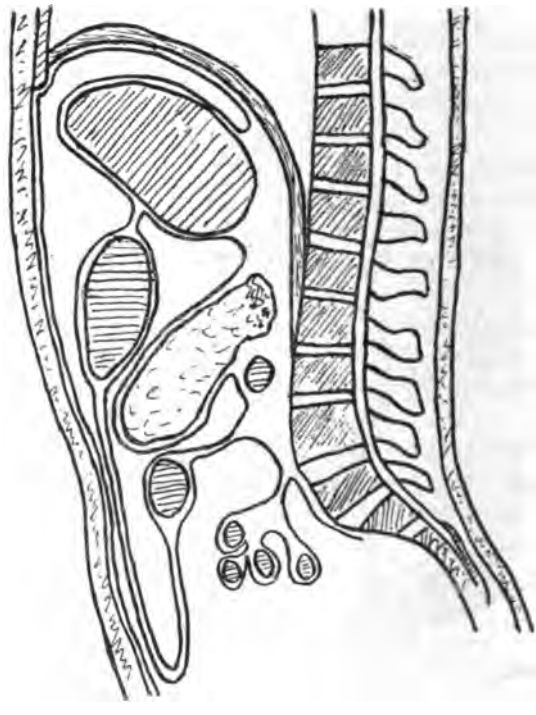

Fig. 94-X. — Kyste du pancréas faisant saillie entre l'estomac et le côlon transverse. — La tumeur est recouverte par le feuillet péritonéal postérieur et par le grand épiploon.

aussi efficaces qu'on le peut tous ceux dont on dispose. Si le malade est en état de veille on lui recommande de respirer régulièrement et on détourne son attention en le faisant causer. La main exploratrice doit déprimer progressivement et avec douceur les parties qui la séparent de l'organe et examiner celui-ci transversalement de sa tête vers sa queue.

c) **Percussion.** — La délimitation du pancréas par la percussion a été entreprise par Piorry dès 1866. Voici comment il s'exprima à ce sujet : « On applique sur la région lombaire un emplâtre de diachylon sur lequel on va percuter et tracer des dessins plus

simétriques, puis on percute suivant trois lignes verticales, dont l'une correspond à la saillie des apophyses épineuses et les deux autres sont situées de chaque côté à quelques centimètres de la colonne vertébrale; on marque sur ces lignes la limite supérieure et inférieure de la matité pancréatique. Une quatrième ligne transversale, coupant perpendiculairement les trois premières, permet de délimiter la glande à droite et à gauche. »

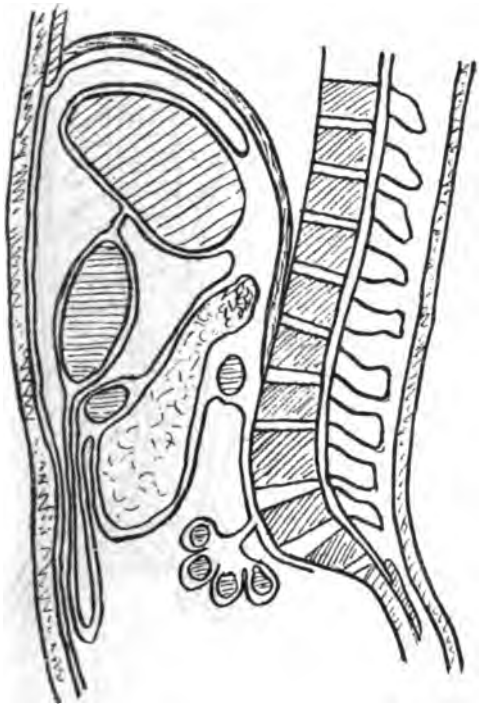

Fig. X-XI. — Kyste du pancréas faisant saillie au-dessous du côlon transverse. — Toujours recouverte par le grand épiploon, la tumeur a dédoublé les feuillets du mésocôlon transverse.

Inutile d'insister sur ce procédé qui n'offre pas le moindre intérêt pratique.

Par contre, certaines manœuvres de percussion de l'abdomen peuvent renseigner utilement sur les modifications survenues dans la glande; mais alors ce n'est plus seulement sur le pancréas malade qu'on doit l'exercer. Il faut chercher à reconnaître par ce moyen la situation et la dimension des organes sonores voisins, qui bornent en haut et en bas ou recouvrent le pancréas : je veux parler de l'estomac et du côlon.

La situation du pancréas derrière le péritoine, ses rapports

avec l'estomac et le côlon transverse, expliquent les données fort intéressantes fournies par la percussion dans certains cas pathologiques.

Pour mieux exposer ces résultats de la percussion dans les maladies du pancréas, je rapelle avec le professeur Tillaux le moyen de reconnaître les rapports des tumeurs intra-abdominales avec le péritoine :

« Lorsqu'une tumeur se développe dans l'espace sous-périto-

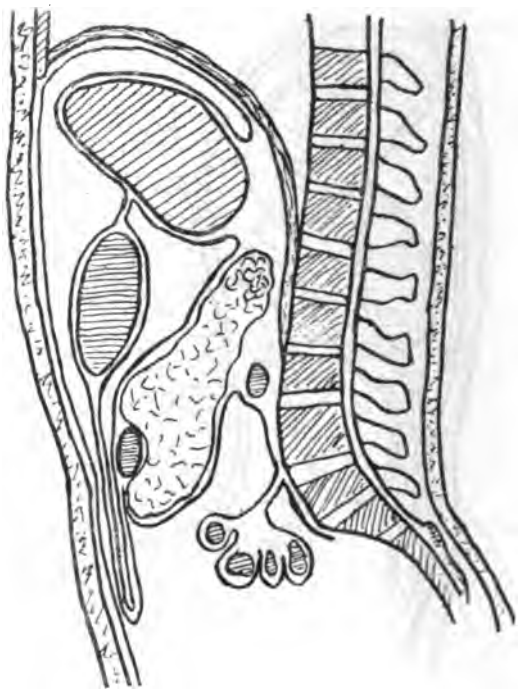

Fig. 96-XII. — Kyste du pancréas faisant saillie à la fois entre l'estomac et le côlon transverse et au-dessous de ce dernier organe. — Feuillet du mésocôlon transverse dédoublé.

néal, soit au niveau des reins, soit au niveau du pancréas, soit même au niveau du mésentère, elle refoule l'intestin au-devant d'elle. Par conséquent, toutes les fois que vous rencontrerez une anse intestinale interposée entre une tumeur volumineuse et la paroi abdominale, vous devez penser qu'elle a pour point de départ l'espace sous-péritonéal. Lorsque, au contraire, une tumeur se développe dans l'espace intra-péritonéal, elle vient généralement se mettre directement en contact avec les parois abdominales, sans interposition d'anses intestinales. »

Donc, au début, une tumeur pancréatique donnera à la percus

sion de la sonorité, ou de la submatité, puisqu'elle est recouverte par l'estomac et le côlon. Mais à mesure que la tumeur grossit, prenons pour exemple un kyste du pancréas, elle se porte en avant et peut prendre trois directions différentes : ou bien elle passe entre l'estomac, qu'elle refoule en haut, et le côlon transverse, qu'elle refoule en bas, ou bien elle se porte directement sous le côlon transverse, qui se trouve ainsi situé à la partie supérieure de la tumeur. Dans les deux cas, l'intestin grêle est

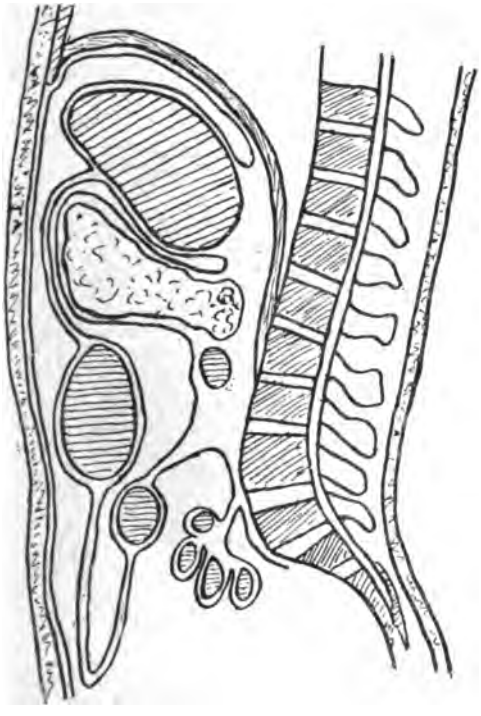

Fig. 6-XIII. — Kyste du pancréas faisant saillie entre l'estomac et le foie. — Tumeur recouverte par le feuillet péritonéal postérieur et par l'épiploon gastro-hépatique.

toujours repoussé en bas et sur les côtés, et le kyste se trouve recouvert par le grand épiploon, qui le sépare de la paroi abdominale antérieure.

Dans des cas bien rares, on a vu la tumeur faire saillie en repoussant l'épiploon gastro-hépatique, et venir se placer entre le bord inférieur du foie et la petite courbure de l'estomac.

Ces différentes dispositions se trouvent très nettement représentées dans les planches qui accompagnent le travail de Körte et que nous reproduisons ici, un peu modifiées.

Que la tumeur s'insinue entre l'estomac et le côlon transverse

ou qu'elle passe sous ce dernier organe, dans ces deux cas la percussion donne une zone de matité franche, encadrée d'une zone de sonorité formée par l'estomac en haut et le côlon transverse en bas, ou bien par le côlon à la partie supérieure et l'intestin grêle à la partie inférieure, suivant la direction prise par la tumeur.

Dans les cas rares où la tumeur s'insinuerait entre l'estomac et le foie, on ne trouverait pas de zone de sonorité supérieure, car l'estomac étant refoulé en bas et à gauche, la matité de la tumeur se continuerait avec celle du foie.

Les rapports de la sonorité gastro-intestinale avec la matité

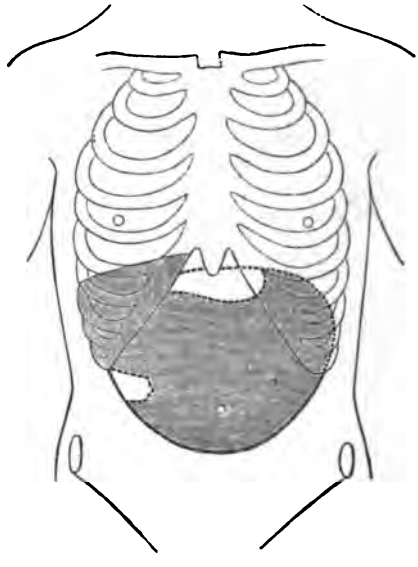

Fig. 98-XIV. — Kyste du pancréas. — Estomac étant vide. — Matité dans toute l'étendue de la tumeur, excepté à sa partie supérieure [zone claire] (Bull).

d'une tumeur du pancréas varient suivant que l'estomac et le côlon sont vides ou dilatés. Aussi, pour mieux se rendre compte de la situation exacte de l'estomac et du côlon par rapport à la tumeur, conseille-t-on de pratiquer la distension du gros intestin et de l'estomac.

La distension de l'estomac s'obtient, soit en faisant avaler successivement au malade des poudres effervescentes, 3 grammes d'acide tartrique, puis 3 grammes de bicarbonate de soude en solution dans l'eau, méthode de *Minkowsky et Naunyn*, soit en pratiquant l'insufflation directe. L'insufflation directe peut être faite avec des appareils spéciaux ou bien avec une sonde dans laquelle on injecte de l'air au moyen du ballon de l'appareil de

Richardson, ou du thermo-cautère, enfin simplement avec la bouche. Roux (de Lausanne) a eu souvent recours à l'insufflation buccale en chirurgie gastrique.

Pour obtenir la distension du côlon, on fait, sous pression modérée, des injections massives d'eau dans le gros intestin.

Lorsque l'estomac est distendu par de l'air ou des gaz, la zone de sonorité augmente, tandis que la zone de matité diminue. Ces variations sont nettement représentées sur les schémas ci-joints de Bull; dans le premier, l'estomac étant vide, la matité de la tumeur paraît très étendue; dans le second, au contraire, on voit qu'après la distension de l'estomac, la sonorité de cet organe

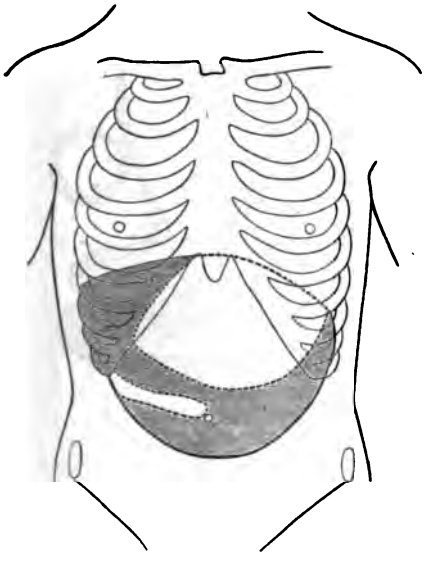

Fig. 99-XV. — Kyste du pancréas. — Examen après insufflation de l'estomac. — La sonorité s'étend sur les 2/3 de la tumeur (Bull).

empiète sur la matité du kyste et en diminue l'étendue dans des proportions considérables. La distension du côlon est moins importante.

Cet examen de la tumeur doit être fait de la façon suivante : on détermine d'abord sa position, l'estomac étant vide, et on enregistre cette position sur un schéma graphique. On enregistre ensuite successivement les différences de sonorité de la tumeur, après le gonflement artificiel de l'estomac.

Le chirurgien peut se servir d'autres moyens d'exploration, qui ont été bien résumés par Terrier et Hartmann dans leur *Chirurgie de l'estomac*. Ces moyens sont :

1° *La percussion auscultée.* — Plusieurs instruments ont été ima-

ginés dans ce but, ce sont : le stéthoscope de Boudet (de Paris), le phonendoscope de Bazzi-Bianchi, etc. Appliqués sur la région à ausculter ces appareils renforcent considérablement les bruits et permettent d'obtenir, par la percussion, des résultats très précis. Soupault a indiqué un instrument très simple, facile à construire soi-même, consistant dans un petit entonnoir de verre ou de métal terminé par un tube de caoutchouc que l'on enfonce dans le conduit auditif.

L'entonnoir étant appliqué de la main gauche sur la région

Fig. 100-XVI. — Phonendoscope de Bazzi-Bianchi (Terrier et Hartmann).

épigastrique, avec un doigt de l'autre main on percute très légèrement, ou bien on frotte la peau en s'éloignant progressivement de l'appareil. Dans la région occupée par l'estomac la sonorité est intense, tandis que la résonance est plus faible en dehors d'elle.

2° *La gastro-diaphanie.* — Voici en quoi consiste cette méthode : le malade étant placé dans une pièce noire on introduit dans son estomac une source lumineuse dont les rayons traversent les parois et arrivent à l'extérieur. L'appareil dont on se sert pour cette exploration, appareil de Heryng et Reichmann, n'est autre qu'une sonde un peu grosse portant une petite lampe électrique; un courant d'eau passant autour de la lampe la refroidit et empêche ainsi la brûlure de l'estomac; celui-ci est du reste rempli d'eau avant l'allumage de la lampe.

Lorsque l'estomac est éclairé, on aperçoit une zone rouge claire au niveau de la région de l'estomac, des bandes noirâtres se détachent dessus; ce sont les côtes. Les droits abdominaux forment une zone légèrement sombre; au contraire, l'ombilic est particu-



Fig. 101-XVII. — Gastro-diaphanoscope (Terrier et Hartmann).

lièrement lumineux. On peut délimiter le bord du foie. S'il existe un cancer, on a une tache sombre qui indique une opacité plus grande. Dans les cas où le côlon transverse recouvre l'estomac, on peut quelquefois constater des opacités dues à la présence de masses fécales.

Cette méthode n'a été utilisée en France que par Chauffard, au point de vue purement stomacal.

3° *Gastroscopie.* — L'examen direct, par la vue, de l'intérieur de

l'estomac peut rendre des services dans le diagnostic des affections du pancréas. Tout d'abord, il permettra d'éliminer une lésion de l'estomac et puis il pourrait révéler l'existence d'une tuméfaction pancréatique repoussant en avant la face postérieure de l'estomac.

4° *Radiographie.* — On s'est servi des rayons X pour étudier la forme et les mouvements de l'estomac. Pour cela on a fait avaler du sous-nitrate de bismuth; on a rempli de cette substance un petit ballon placé à l'extrémité d'une sonde; on a fait prendre de petites capsules de celluloïd, remplies également de bismuth. La détermination de la situation et des mouvements de la grande courbure de l'estomac pourrait servir pour établir les rapports de l'estomac avec une tumeur pancréatique.

La radiogaphie pourrait encore servir pour reconnaître des calculs des conduits pancréatiques. Ce mode d'investigation a été conseillé par Neumann et mis en pratique dans un cas de Mayo Robson, ainsi que nous le verrons plus loin.

III. — Action du traitement pancréatique. Opothérapie pancréatique.

On sait que le traitement pancréatique n'a pas donné de bien brillants résultats dans les affections médicales ou chirurgicales du pancréas. Cependant, dans certains cas de diagnostic douteux, on pourrait essayer ce traitement à titre d'épreuve, sans insister, bien entendu, car il ne faudrait pas perdre un temps précieux à cet essai qui sera le plus souvent inutile.

En résumé, les affections chirurgicales du pancréas s'accompagnent rarement de signes fonctionnels nets et pathognomoniques; *les vomissements graisseux* et *la lipurie* sont pour ainsi dire *inconnus* cliniquement. Cependant, la *douleur épigastrique* est de règle, on a observé très souvent la *diarrhée*, et l'*amaigrissement*, quelquefois de la *stéarrhée*, de la *glycosurie* et une *coloration spéciale de la peau.* Nous savons en outre que des signes de rétrécissement pylorique, que la *dilatation de la vésicule biliaire* et l'apparition de l'ictère, doivent faire songer à une lésion de la tête du pancréas. La *réaction pancréatique des urines* serait d'une grande importance pour Cammidge et Mayo Robson.

S'il existe une tumeur, il sera possible d'en reconnaître les caractères pancréatiques par les divers moyens d'exploration déjà signalés.

Donc, en s'aidant des notions purement médicales fournies par la clinique, en analysant avec soin les caractères de la tumeur, s'il en existe, on pourra parfois, à coup sûr plus souvent qu'au-

trefois, disposer d'un bagage suffisant de faits pour en tirer une conclusion ayant quelque chance de correspondre à la réalité.

Muni de ces données générales nous pourrons chercher à établir le diagnostic de chaque affection pancréatique en particulier.

B. — Les diverses affections chirurgicales du pancréas. Diagnostic de chaque affection en particulier.

Ainsi que je l'ai déjà dit, je ne m'étendrai pas longuement sur la description complète de tout ce qui touche à chaque affection du pancréas en particulier; il faudrait d'ailleurs un volume pour cela; je résumerai plus particulièrement dans ce chapitre les notions étiologiques, cliniques et anatomo-pathologiques capables d'aider le chirurgien dans l'établissement du diagnostic et aussi dans les indications et le choix de l'intervention.

Les affections chirurgicales du pancréas que je vais passer en revue sont :

1° **Le pancréas annulaire**;

2° **Les hernies et les déplacements spontanés**;

3° **Les traumatismes qui comprennent** :
- *a) les contusions et les ruptures*;
- *b) les plaies*;
- *c) les hématomes*;
- *d) les pseudo-kystes*;
- *e) les hernies traumatiques*;

4° **Les infections pancréatiques divisées en** :

a) PANCRÉATITE AIGUË :
- 1° *simple*;
- 2° *hémorrhagique*;
- 3° *suppurée ou abcès du pancréas*;
- 4° *gangréneuse*;

b) PANCRÉATITE CHRONIQUE;

(A propos des pancréatites je signalerai une lésion spéciale, la *nécrose graisseuse* du pancréas.)

5° **La tuberculose du pancréas. Pancréatite tuberculeuse**;

6° **Les calculs pancréatiques**;

7° **Les tumeurs avec leurs deux variétés** :
- *a)* TUMEURS LIQUIDES OU KYSTES DU PANCRÉAS;
- *b)* TUMEURS SOLIDES;

8° Enfin, **les fistules pancréatiques,** complication et quelquefois même terminaison de certaines affections du pancréas.

Quant à la *syphilis du pancréas*, elle n'est guère connue que par des lésions trouvées à l'autopsie d'enfants atteints de syphilis héréditaire, bien qu'on ait trouvé des gommes dans le pancréas d'adultes syphilitiques.

Si l'on ne peut pas décrire la syphilis du pancréas au point de

vue chirurgical, il est cependant permis de dire que la forme scléreuse du pancréas syphilitique peut se traduire par des signes semblables à ceux de la pancréatite chronique; certaines pancréatites chroniques sont peut-être d'origine syphilitique.

On pourrait encore songer à décrire :

La *pancréaticite* ou catarrhe suppuré des conduits pancréatiques;

La *dilatation du canal de Wirsung*;

Les *parasites du pancréas.*

Mais ces lésions ou affections ne constituent pas des entités pathologiques; elles ne sont que la cause ou la conséquence d'autres lésions avec lesquelles elles se confondent, de sorte que leur diagnostic n'est pas faisable. Je ne fais donc que les signaler en passant.

La pancréaticite se rattache directement à la pancréatite aiguë et suppurée; nous en parlerons à propos de cette affection.

La dilatation du canal de Wirsung, produite par un cancer, une cicatrice au niveau de l'ampoule de Vater ou un calcul, sera étudiée à propos du traitement de la calculose du pancréas, lorsque j'établirai les indications de la *pancréatico-entérostomie.*

Les parasites du pancréas comprennent les kystes hydatiques dont l'étude se rattache à celle des kystes glandulaires et les ascarides lombricoïdes.

On a en effet signalé des faits où des ascarides lombricoïdes s'étaient introduits dans le canal de Wirsung; on en a trouvé jusqu'à 7, et l'on s'est même demandé si cette introduction n'aurait pas eu lieu, au moins pour quelques cas, après la mort des sujets. Chez une femme qui avait succombé avec des symptômes rappelant ceux de la pancréatite aiguë, John Shea trouva un ascaride à demi engagé dans le canal pancréatique, au niveau de l'ampoule de Vater; le pancréas renfermait un abcès. Arnozan a fait remarquer que ce cas rappelle l'angéiocholite suppurée que l'on a constatée après l'introduction d'un ver de même nature dans les voies biliaires. Durante a rapporté un cas de kyste par rétention dû aussi à l'oblitération du canal de Wirsung par un ascaride. La pénétration de lombrics dans ce canal avait déterminé une pancréatite interstitielle dans un cas tout récent de Ghedini.

I. — PANCRÉAS ANNULAIRE

On désigne sous le nom de *pancréas annulaire* une conformation particulière de la glande, dont la tête augmentée de volume entoure et enserre comme un anneau la portion verticale du duodénum. Cette disposition, a dit J. Bœckel, serait comparable *au goitre annulaire.* Il n'y a pas lieu d'insister sur cette malfor

mation qui est très rare et très mal connue, car on n'a guère eu l'occasion de l'étudier que sur des sujets morts, c'est-à-dire à l'autopsie.

J'ai cité, dans mon article du *Traité de chirurgie* de Le Dentu et Pierre Delbet, les observations d'Ecker (1862), de J. Symington (1885), d'A. Genersisch (1890), auxquelles je puis ajouter celle de Sandras.

Ecker a constaté, sur le cadavre d'un jeune homme, que la tête du pancréas envoyait un prolongement qui entourait comme un anneau la portion descendante du duodénum. L'intestin était rétréci en ce point et dilaté au-dessus.

Symington a trouvé, à l'autopsie d'un adulte, le bout supérieur de la portion descendante du duodénum entouré par un anneau de tissu pancréatique. La partie rétrécie mesurait un demi-pouce de diamètre; au-dessus et au-dessous de cette partie rétrécie, l'intestin avait triplé de volume.

Genersisch reconnut, à l'autopsie d'un jeune homme de trente-sept ans, mort de pneumonie double, que la tête du pancréas, très augmentée de volume, formait autour de la portion descendante du duodénum un collier de 3-4 centimètres de hauteur. Ce collier recevait en arrière une branche de l'artère pancréatico-duodénale et laissait échapper en avant une veine qui allait se jeter dans la mésaraïque supérieure. A sa partie postérieure venaient aboutir les conduits hépatique et cystique qui se réunissaient pour former le cholédoque; celui-ci, ainsi que le canal de Wirsung, débouchaient à l'ampoule de Vater. L'intestin était séparé de l'anneau pancréatique par un tissu cellulaire lâche; sa lumière laissait à peine passer le pouce. Le duodénum et l'estomac étaient dilatés au-dessus du rétrécissement. Suivant la remarque de Genersisch, le duodénum peut être rétréci alors même que l'anneau pancréatique est incomplet.

A l'ouverture de l'abdomen, chez un vieillard âgé de soixante-dix ans, et après avoir soulevé l'estomac et abaissé le côlon, Sandras put constater l'existence d'une masse qui faisait partie du pancréas dont elle présentait les caractères extérieurs. Cette masse adhérait intimement à la portion descendante du duodénum qu'elle entourait d'un anneau complet mesurant 3 cm. 5 de hauteur. L'intestin semblait s'être creusé un canal en plein parenchyme pancréatique; dans ce trajet caché il était nettement rétréci, tandis qu'il était légèrement dilaté au-dessus. La masse glandulaire recevait une artère de l'hépatique et était parcourue sur ses deux faces par des anastomoses des deux anses pancréatico-duodénales, antérieure et postérieure ; ses veines allaient se jeter dans la mésaraïque supérieure.

Ces cas ne sont pas assez nombreux pour permettre de tenter une description *clinique* de l'affection, qui reste jusqu'à présent une curiosité de laboratoire anatomo-pathologique et une indication pour des recherches expérimentales à venir, destinées à éclaircir sa pathogénie, car il n'y aurait rien d'impossible à ce que le pancréas annulaire ne soit qu'une conséquence de la pancréatite chronique!

Par suite le *diagnostic* du pancréas annulaire sera impossible; si la lésion est assez accentuée elle peut évidemment amener des troubles fonctionnels; mais en raison des lésions anatomiques constatées à l'autopsie on ne peut supposer qu'une chose : c'est qu'on se trouverait probablement en présence d'accidents tout à fait analogues à ceux dus à un *rétrécissement* intestinal supérieur, haut placé, c'est-à-dire en somme à ceux qu'on observe d'ordinaire dans les *rétrécissements du pylore.* Par suite on hésitera forcément entre les différents rétrécissements *cancéreux* ou *fibreux*, mais surtout le *cicatriciel.* D'autre part les pancréatites chroniques seront facilement confondues avec le pancréas annulaire. Mais alors comment distinguer ces rétrécissements de siège différents l'un de l'autre? Cela paraît impossible pour l'instant, et dans l'état actuel de nos connaissances, il faut se résoudre à n'avoir confiance qu'en la *laparotomie exploratrice.* Et encore, dans ces conditions, on pourra prendre surtout une pancréatite chronique et un rétrécissement fibreux du pylore pour un pancréas annulaire; mais on peut faire aussi confusion avec une *tumeur maligne* pylorique ou parapylorique, cancer ou autre, avec ou sans ectasie gastrique, avec un cancer du pancréas.

J'ajoute que Sandras et Siraud ont observé chacun un cas de développement anormal de la queue du pancréas. Je ne connais pas le cas de Siraud. Dans le cas de Sandras, la tête du pancréas, enclavée entre les trois portions du duodénum, n'affectait avec cet organe que des rapports de contiguïté; le tissu glandulaire ne pénétrait pas dans les parois intestinales. Cette tête était recouverte sur sa face antérieure par le péritoine, qui lui formait un méso-vasculaire, la reliant à la colonne vertébrale. Quant à la queue, elle présentait une disposition curieuse rappelant le pancréas annulaire. En effet, arrivée au hile de la rate, au lieu de s'arrêter, la queue du pancréas se relevait de plus en plus, tout en diminuant de hauteur; elle passait au-devant du bord antérieur de la rate, contournait ce bord, puis, s'incurvant sur elle-même, elle recouvrait sa face externe sur une étendue de 2 centimètres. Il en résultait que le ligament gastro-splénique avait été refoulé et que l'épiploon pancréatico-splénique avait acquis une longueur considérable.

II. — DÉPLACEMENTS ET HERNIES SPONTANÉS

Sous ce titre je n'aborde, bien entendu, que les déplacements dits *spontanés*, par opposition avec les déplacements traumatiques. Ces déplacements spontanés peuvent être *congénitaux* ou *acquis*.

1° Les *déplacements congénitaux* sont d'ordinaire des *hernies*. Le pancréas, dans ces conditions, peut faire hernie à travers le *diaphragme* ou la paroi abdominale au niveau de l'*ombilic*, ou même s'invaginer dans l'intestin grêle, dont la paroi est refoulée. Les *hernies diaphragmatiques* du pancréas ne sont pas extrêmement rares, puisque Lacher en a cité 18 cas et Mayer 2 cas.

Les hernies ombilicales sont bien plus rares et on ne les rencontre guère que chez des fœtus monstrueux et mort-nés; Marrigues et Howard ont cité des faits de ce genre. Cependant E. Rose a signalé la présence du pancréas dans une hernie ombilicale chez une femme adulte ; cette hernie contenait, outre le pancréas, le côlon transverse, le côlon ascendant et l'appendice vermiculaire.

Quant à l'invagination congénitale du pancréas dans l'intestin, inutile de répéter qu'elle est tout à fait exceptionnelle ; on ne connaît que les deux cas de Baud (de Brest) et de Guibert. Je résume, par curiosité, le cas de Baud : chez un homme de vingt-quatre ans, la troisième portion du duodénum, contenant le pancréas verticalement placé, était invaginée dans le commencement du jéjunum ; le méso-côlon transverse et la partie droite du grand épiploon dans le côlon descendant, qui, ainsi que le rectum, contenait la fin de l'iléon, le cæcum, le côlon ascendant et le transverse.

Enfin, en 1886, S. Cecchini a publié un travail intitulé : *Ectopia congenita della testa del pancreas e consecutiva gastrectasia*. Je n'ai pas pu me le procurer.

2° *Les déplacements acquis*, plus rares encore, sont de divers ordres. Tout d'abord, le pancréas n'est pas toujours situé à la même hauteur dans la cavité abdominale et il offre à ce point de vue des différences individuelles que l'on pourrait en somme ranger parmi les déplacements congénitaux. On peut le trouver au-dessus et surtout au-dessous de la ligne classique qui correspond à la 1re ou à la 2e vertèbre lombaire. Sappey l'a trouvé abaissé chez des sujets à thorax étroit et chez des femmes qui avaient fait *abus du corset*. Hertz a insisté sur l'action néfaste du corset, qui presse sur le pancréas au point de *faire basculer en avant le bord supérieur de la glande*.

A côté de ces déplacements peu accentués, il faut citer les deux cas de hernies diaphragmatiques du pancréas, signalés par Saint-André, Golh et Vecker, et survenus à la suite d'efforts de vomissements ; il est bien probable, je voulais dire certain, qu'il existait une lésion du diaphragme qui a facilité la production de ces hernies.

Les tumeurs et les déplacements de la rate peuvent aussi amener des changements de position du pancréas. Estes rapporte le cas d'une jeune fille atteinte d'une tumeur de la rate à l'autopsie de laquelle on trouva, la tête du pancréas étant restée à sa place, le corps et la queue dirigés verticalement en bas et à droite vers la fosse iliaque.

Dans un fait d'Alonso, la rate, transportée dans la fosse iliaque droite et unie par de fortes adhérences à la queue du pancréas, « tirait violemment sur ce viscère, lequel, devenu vertical et passant au-dessus du côlon transverse, comprimait et étranglait cet intestin près de sa jonction avec le côlon descendant ».

Enfin en 1901, Casarotti a signalé un autre fait de déplacement dû à un processus pathologique spécial du péritoine.

Tels sont les principaux faits connus de déplacements et hernies spontanées du pancréas.

En somme, on connaît des déplacements congénitaux, des déplacements individuels peu accentués, des déplacements secondaires par traction d'un organe voisin, mais on ne connaît pas l'entité morbide, le *pancréas mobile*, comparable au rein ou à la rate mobile.

Dobrzycki a bien rapporté sous l'étiquette de pancréas mobile le cas suivant : un charpentier fait une chute; deux ans après l'accident, on trouve, dans la région épigastrique, quelque chose qui ressemble à un rein flottant.

Mais Körte a fait remarquer qu'il s'agissait peut-être tout simplement d'un kyste du pancréas.

Peut-on diagnostiquer ces déplacements et hernies du pancréas? Il est évident que l'exomphalie est facile à reconnaître; mais quant à savoir s'il y a du *pancréas* dans la partie herniée, c'est jusqu'à présent à peu près impossible. Dans de rares circonstances, on pourra reconnaître une hernie diaphragmatique; mais il est certain qu'il sera presque impossible, dans ces cas encore, de dire si elle contient du pancréas ou un autre organe. Les difficultés sont tout aussi grandes pour les autres sortes de déplacements, qu'on peut dire, en somme, insoupçonnables en clinique; le diagnostic ne sera établi qu'après une incision exploratrice.

III. — LÉSIONS TRAUMATIQUES

Disons d'abord que les lésions traumatiques du pancréas sont très rares ou du moins paraissent l'être. Cette rareté, ou ce semblant de rareté, s'explique par la situation profonde de l'organe, par la protection que lui offrent la colonne vertébrale et la cage thoracique, par la coexistence fréquente de lésions d'autres viscères et de vaisseaux importants qui entraînent rapidement la

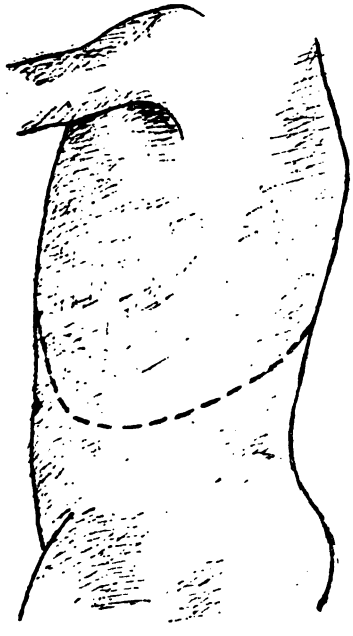

Fig. 102-XVIII. — Espace vulnérable du pancréas.

mort ; enfin elle s'explique aussi par ce fait que l'on ne songeait pas aux lésions traumatiques du pancréas, que ces lésions ne possedent pas de signes spéciaux, et que, par suite, elles ont dû souvent passer inaperçues.

Quoi qu'il en soit, il faut distinguer dans l'histoire des traumatismes du pancréas : 1° les contusions et les ruptures ; 2° les plaies ; 3° les hématomes ; 4° les kystes traumatiques ou pseudo-kystes de Körte ; 5° les hernies traumatiques.

1° **Contusions et ruptures.** — Senn, dans son travail de 1886, n'avait pu réunir que 4 cas de contusion du pancréas dont 3 se rapportent à des écrasements par roues de voitures. Körte a réuni plus de 30 observations en 1898 et, depuis, ce nombre s'est accru ainsi que j'ai pu le constater par de nouvelles recherches.

Il faut dire aussi que certains faits de contusions et ruptures n'ayant pas entraîné la mort ou n'ayant pas été opérés, sont compris dans le chapitre des hématomes et des pseudo-kystes.

On a signalé comme agents traumatiques : un choc violent par le volant d'une machine, par le guidon d'une bicyclette, par la pression des genoux au cours d'une rixe, par un timon de voiture, enfin, le plus souvent le passage d'une roue de voiture, un coup de pied d'homme ou de cheval.

Guy a fait remarquer, dans sa thèse, que dans ces cas le trau-

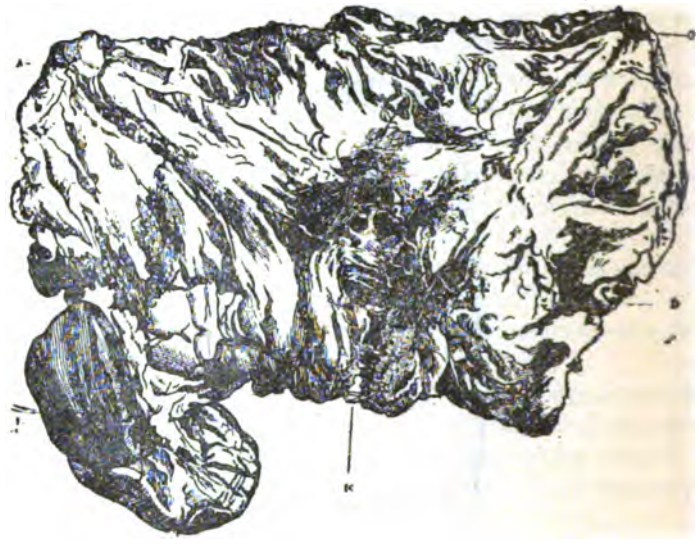

Fig. 103-XIX. — Rupture du pancréas siégeant au milieu de cette planche correspondant à la lettre E (Leith).

matisme a porté sur un espace limité par une ligne schématique comprenant dans son contour le flanc gauche, l'épigastre, la paroi lombaire gauche, espace que l'on pourrait appeler *espace vulnérable*.

La lésion peut présenter des degrés variables, allant de la simple contusion à la déchirure totale et transversale (Travers, Blum-Villière), et à l'écrasement total. En outre le pancréas peut être seul atteint, mais le plus souvent il y a d'autres lésions viscérales concomitantes et qui portent sur le foie, le rein, la rate, l'estomac, l'intestin.

Les signes des contusions et ruptures du pancréas sont ceux des contusions et ruptures viscérales de l'abdomen en général; dans certains cas l'hémorragie prend une place prépondérante par suite de la lésion de gros vaisseaux (artère splénique). C'est

dire que le diagnostic de lésion du pancréas se confond avec celui des contusions de l'abdomen ; le problème reste toujours le même dans ces cas : 1° Y a-t-il lésion des organes abdominaux ? 2° Quel est ou quels sont les organes lésés ?

Jusqu'à présent, il n'a pas été possible de diagnostiquer la lésion du pancréas. On a même dit qu'il était *impossible* d'admettre la *lésion isolée du pancréas sans altération d'autres viscères.* C'est à l'existence de lésions viscérales multiples, à la fréquence et à l'abondance de l'hémorragie, que serait dû le *shock* souvent noté et même *invoqué en faveur d'une lésion du pancréas.* Mais, ce phénomène, on le comprend, peut s'observer et s'observe en effet, alors que le pancréas est intact.

Un choc violent porté sur la *région vulnérable*, une douleur localisée dans cette région, pourraient seuls faire songer à la possibilité d'une lésion du pancréas ; mais combien ces indications sont peu précises !

2° **Plaies.** — Il ne saurait être question ici des plaies chirurgicales, dont il existe quelques observations, produites pendant l'extirpation des kystes ou des tumeurs solides du pancréas, ou au cours de l'ablation d'une tumeur du voisinage. Dans une gastrectomie pratiquée par Rydygier, l'estomac adhérait tellement au pancréas, qu'un morceau de celui-ci fut détaché pendant l'isolement de la tumeur stomacale ; le malade guérit, malgré cet incident.

Ricard dut aussi pratiquer une extirpation partielle du pancréas, au cours d'une gastrectomie ; Billroth en enlevant une tumeur de la rate ; Monprofit en extirpant un volumineux kyste du ligament large.

Je signale par curiosité le fait de Lambron : une *arête* s'était fixée dans la glande pancréatique, après avoir perforé le duodénum.

Nous n'envisageons, bien entendu, que les plaies accidentelles produites de dehors en dedans par des instruments piquants ou tranchants (couteau, poignard, coups d'épée), et par des armes à feu : suicide par coup de revolver, plaies de guerre que l'on trouve signalées dans l'*Histoire médicale de la guerre de Sécession* et dans le *Rapport sanitaire des armées allemandes en 1870.*

Les plaies par armes à feu sont bien plus fréquentes que les plaies par armes blanches ; celles-ci ont atteint le pancréas à travers la paroi abdominale, tandis que les balles ont pénétré aussi par le ventre, mais le plus souvent par le thorax, surtout à sa partie postérieure. Le siège de la blessure n'a pas toujours été précisé. On l'a signalé 1 fois au niveau de la tête, 3 ou 4 fois au niveau de la queue, ce qui est favorable au point de vue de l'intervention.

Les signes des plaies du pancréas ne sont pas plus caractéristiques que ceux des contusions et ruptures du même organe. Donc, même incertitude dans le diagnostic. D'autant que dans les plaies par armes à feu, par exemple, on a constaté presque toujours des lésions d'autres organes (rate, estomac, foie, cœur, etc.).

Körte, dans ses expériences cadavériques faites avec de longues aiguilles dans le but d'étudier la fréquence des plaies du pancréas, a obtenu les résultats suivants : sur six expériences, deux fois seulement la glande fut atteinte, mais avec lésion concomitante du foie dans un cas, de la portion pylorique de l'estomac dans l'autre.

Cependant, dit Edler, on a observé une fois l'*écoulement à l'extérieur du suc pancréatique* à la suite d'une plaie par instrument tranchant. Ce serait là évidemment un bon signe de plaie du pancréas. Le fait, ajoute-t-il, n'a pas été signalé pour les plaies par armes à feu, ce qui s'explique aisément par les dimensions de l'orifice d'entrée du projectile et par le siège de cet orifice situé quelquefois très loin du pancréas.

La direction de l'agent vulnérant pourrait, dans quelques cas, faire supposer l'existence d'une plaie du pancréas.

En somme, le diagnostic clinique des lésions traumatiques du pancréas est à peu près impossible et ne peut être établi que grâce à la laparotomie exploratrice. Dans un cas de Braman, on trouva une balle logée dans le pancréas. Mais, quelquefois, même le ventre ouvert, on peut laisser passer une lésion du pancréas : d'abord parce qu'on ne songe pas à diriger ses recherches du côté de cet organe, ensuite parce que dans les plaies par armes à feu de petit calibre le minuscule projectile peut aller se cacher dans le pancréas ou derrière lui, ne laissant comme trace de son passage qu'une petite plaie à peine visible sur le péritoine qui recouvre la glande.

Il faut donc, dans les traumatismes de l'abdomen : 1° *songer au pancréas*; 2° *l'examiner avec le plus grand soin.*

Les traumatismes du pancréas peuvent être suivis de suppuration et de gangrène de la glande. Kindt a signalé récemment un cas *de nécrose adipeuse disséminée consécutive à une blessure du pancréas par coup de feu.* Mais les lésions réellement intéressantes observées à la suite des traumatismes du pancréas sont les hématomes et les pseudo-kystes.

3° **Hématomes ou kystes sanguins traumatiques.** — Le point qui domine l'évolution et le pronostic des traumatismes du pancréas, c'est l'hémorragie qui s'explique par la quantité de vaisseaux que l'on trouve à la surface ou dans l'intérieur de la glande et par l'importance de ceux qui l'environnent. Si l'hémorragie n'est pas mortelle, et si, d'autre part, l'écoulement sanguin

est assez abondant, il se forme un hématome qui siège le plus souvent dans l'arrière-cavité des épiploons.

Il se trouvera donc situé derrière l'estomac, en avant du pancréas, au-dessus du côlon transverse, au-dessous du lobe gauche du foie et pourra s'enfoncer plus ou moins profondément dans la cavité abdominale, à gauche vers la rate, en bas entre les feuillets du grand épiploon. La collection sanguine a peu de chances de fuser du côté de la cavité péritonéale à cause de la situation et de la disposition de l'hiatus de Winslow.

Le contenu de l'hématome est tantôt du sang rouge (très rare), tantôt du sang noir; le plus souvent c'est un liquide trouble, brun sombre, laissant déposer des globules sanguins plus ou moins altérés.

Les sources de l'hémorragie pancréatique ou péri-pancréa-

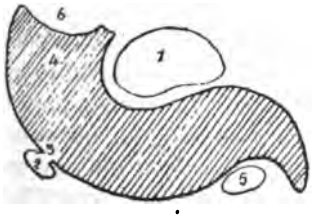

Fig. 194-XX. — Rupture du pancréas. — Kyste hématique. — 1, estomac; 2, pancréas; 3, siège de la rupture; 4, épanchement de l'arrière-cavité des épiploons; 5, côlon transverse; 6, foie (Hadra).

tique sont nombreuses; il suffit de se rappeler la disposition des vaisseaux de la région. Krönlein, avons-nous dit, a étudié ces vaisseaux au point de vue topographique et opératoire et Franz au point de vue descriptif.

Les vaisseaux pancréatiques et ceux qui, en rapport avec l'arrière-cavité des épiploons, peuvent être la source d'une hémorragie de cette région, viennent *du tronc cœliaque et de la mésentérique supérieure*; nous avons déjà signalé leur disposition exacte, au chapitre anatomique. Disons pour le moment qu'on a observé la blessure des vaisseaux pancréatiques, des vaisseaux pancréatico-duodénaux et même des vaisseaux spléniques.

La formation de l'hématome peut s'expliquer de deux façons différentes : ou bien, il y a hémorragie, puis péritonite qui circonscrit l'épanchement, qui l'enkyste; ou bien, à la suite de la lésion du pancréas, il se produit une péritonite avec formation de néo-membranes qui vont donner du sang à un moment donné. Ces deux hypothèses expliqueraient la différence constatée dans l'époque d'apparition de l'hématome pancréatique.

En effet, la tumeur formée par la collection sanguine a pu être sentie immédiatement après le traumatisme, ou bien, c'est le cas

le plus fréquent, plusieurs jours, plusieurs semaines et même plusieurs mois après.

Avant son apparition, le malade éprouve des douleurs plus ou moins vives, se plaint de troubles digestifs, consistant surtout en vomissements. On pourra songer à cette période à de simples troubles stomacaux, à des coliques hépatiques, etc. Dans quelques cas on a observé des signes de dyspepsie pancréatique.

Lorsque la tumeur apparaît elle présente les caractères des tumeurs pancréatiques : tumeur siégeant entre l'ombilic et le rebord costal, en partie dans l'épigastre, en partie dans l'hypocondre gauche; elle peut quelquefois s'insinuer entre les lames du grand épiploon, descendre plus ou moins bas, au-dessous de l'ombilic. De consistance rénitente, elle peut être nettement fluctuante.

La percussion révèle l'existence d'une sonorité (estomac) qui sépare la matité de la tumeur de celle du foie.

Si, de ces caractères, on rapproche la notion d'un traumatisme antérieur de la région épigastrique, on peut arriver à faire un diagnostic précis. Mauclaire, dans son cas, avait nettement senti la *crépitation sanguine* à la palpation (cas d'hématome spontané).

Le diagnostic des hématomes traumatiques devra être fait avec d'autres tumeurs abdominales et avec les autres collections liquides d'origine pancréatique : pseudo-kyste, hématomes spontanés, kystes hydatiques, kystes glandulaires.

4° **Kystes traumatiques ou pseudo-kystes.** — Il est possible qu'un hématome se transforme en pseudo-kyste. Mais la véritable pathogénie de ces collections est la suivante : à la suite d'une lésion du conduit excréteur, le suc pancréatique s'épanche dans l'arrière-cavité des épiploons, s'y enkyste et donne naissance à la variété de kystes du pancréas à laquelle on a donné le nom de kystes traumatiques ou pseudo-kystes. En 1898 Körte en signalait déjà 33 cas, dont 30 observés chez des hommes, ce qui prouve bien la relation de cette affection avec le traumatisme auquel est plus exposé l'homme que la femme. Depuis, d'autres faits ont été signalés.

L'apparition de ces pseudo-kystes se fait quelquefois tardivement, longtemps après le traumatisme : trois ans, cinq ans (Richardson). Il fut constaté deux mois après l'accident dans le cas de Kulenkampf et trois semaines après dans celui de Hadra. On n'a jamais reconnu un pseudo-kyste immédiatement ou très peu de temps après le traumatisme.

Le pseudo-kyste apparaît sous la forme d'une tumeur plus ou moins volumineuse, présentant les caractères déjà signalés à

opos des hématomes. Ces caractères et la notion du traumame antérieur feraient penser à un hématome ou à un pseudoste. C'est dire que le diagnostic se confond avec celui des matomes.

La ponction exploratrice pourrait dans quelques cas confirmer diagnostic; en effet, le liquide kystique contenait du *sucre* ns le cas de *Hadra*; de la *trypsine* dans le cas de *Littlewood*, et possédait la *réaction du suc pancréatique* dans un des cas de *oyd*.

Mais le plus souvent le liquide de ces kystes est clair, jaunâtre à peine rosé et ne présente pas des caractères particuliers.

En outre, la ponction exploratrice, ainsi que nous le verrons is loin, doit être abandonnée comme dangereuse.

5° **Hernies traumatiques.** — Le pancréas peut-il sortir à ntérieur à la suite d'un traumatisme pariétal? La chose peut raître douteuse, étant donné la situation profonde de l'orne, la fixité que lui donnent le péritoine et sa fusion avec le odénum, et enfin étant donné cette loi de pathologie herniaire n dit que tous les viscères ont été rencontrés dans le sac des rnies, à l'exception du pancréas.

Aussi n'est-il pas étonnant que la hernie traumatique du pantéas ait été admise par les uns et fortement contestée par autres. Körte a confirmé par des expériences cadavériques que queue seule de l'organe était un peu mobile, et encore, ajoute-l, sa mobilité n'est pas grande. Il reconnaît qu'il n'est pas le de déterminer une hernie du pancréas.

Le cas de Laborderie, cité comme exemple de hernie du pan-as, n'était autre chose qu'une hernie de l'épiploon, ainsi que montra l'examen histologique de l'organe hernié.

ez la petite malade de Laborderie, la plaie, faite avec un an, siégeait à droite de la ligne médiane. Hyrtl avait trouvé bizarre, et Verneuil avait combattu la possibilité d'une e du pancréas à travers une plaie siégeant sur la partie droite domen.

gré ce que je viens de dire, la hernie traumatique du pan-existe réellement; elle a été observée à la suite de plaies domen et même de la paroi thoracique, siégeant au niveau aces intercostaux inférieurs. Sans doute, c'est une com-exceptionnelle des plaies de la paroi thoraco-abdomi-tous les cas signalés ne sont peut-être pas indiscutables; existe réellement des faits probants. Dans ceux de d'Odessa) et de Caldwell, l'examen microscopique ne aucun doute sur la nature de l'organe prolabé, il s'agissait pancréas. Dans le cas de Cherver l'autopsie permit de

s'assurer que le pancréas était réellement hernié. Net aussi le cas de Pereira-Guimarès. Plus récemment Fontoynont a observé un autre cas de hernie traumatique du pancréas. Ces 5 cas suffiraient à eux seuls pour démontrer l'existence de la hernie traumatique du pancréas, et il en est d'autres que j'aurais pu signaler.

Le diagnostic de cette lésion n'est pas très difficile en général, car l'aspect du pancréas est assez caractéristique et la consistance de la glande est très spéciale, au moins à l'état normal; de plus la situation de la plaie fixe sur les hernies possibles des organes sous-jacents. Toutefois, on peut se tromper, surtout quand la lésion est ancienne et qu'il y a des déchirures de la glande, plus ou moins recouvertes de sang altéré. Il est certain que l'*épiploon* ressemble assez à un pancréas dans ces conditions, ce qui explique l'erreur dans le fameux cas de la petite malade de Laborderie qui donna lieu à tant de discussions.

Dans le fait de Pereira-Guimaraès, le premier médecin appelé crut à une hernie de l'épiploon; mais un chirurgien rectifia de suite le diagnostic, qui lui parut facile.

On a confondu aussi la hernie du pancréas avec la *hernie du poumon*. Dans son cas Fontoynont a pris pendant quelques instants la masse herniée pour une lame pulmonaire. Cela s'explique très bien, ainsi que Körte l'a fait remarquer; en effet, pendant la digestion, la glande pancréatique se congestionne fortement et devient très rouge; dans ces conditions, elle ressemble à s'y méprendre à du tissu pulmonaire.

On évitera ces erreurs en examinant avec le plus grand soin la portion prolabée, et, à la rigueur, on pourrait faire faire l'examen histologique d'un fragment de l'organe. Mais il est plus simple de recourir à l'*exploration de la plaie*, au moment de l'intervention, pour lever les derniers doutes. Quoi qu'il en soit, en général, la reconnaissance sera facile.

IV. — INFECTIONS PANCRÉATIQUES. — PANCRÉATITES

Dans l'histoire des maladies du pancréas, ce chapitre constitue un des plus intéressants tant au point de vue étiologique, pathogénique et anatomo-pathologique qu'au point de vue clinique et opératoire.

Les infections pancréatiques ont donné lieu à une quantité considérable de travaux, dont quelques-uns fort intéressants (P. Carnot et A. Desjardins, en France); s'il subsiste encore quelques points obscurs, on peut dire cependant qu'à l'heure actuelle l'histoire des pancréatites commence à être élucidée.

Vu l'importance de ces infections pancréatiques, nous ne pouvons pas nous dispenser de résumer ici leur étude, en faisant surtout ressortir les points qui intéressent le chirurgien pour le diagnostic et la conduite opératoire à tenir.

ÉTIOLOGIE ET PATHOGÉNIE. — Les causes prédisposantes ou adjuvantes signalées par les auteurs dans l'étiologie des pancréatites sont : les troubles dyspeptiques, la lithiase biliaire, l'alcoolisme, la syphilis, l'ulcère et le cancer de l'estomac ou du duo-

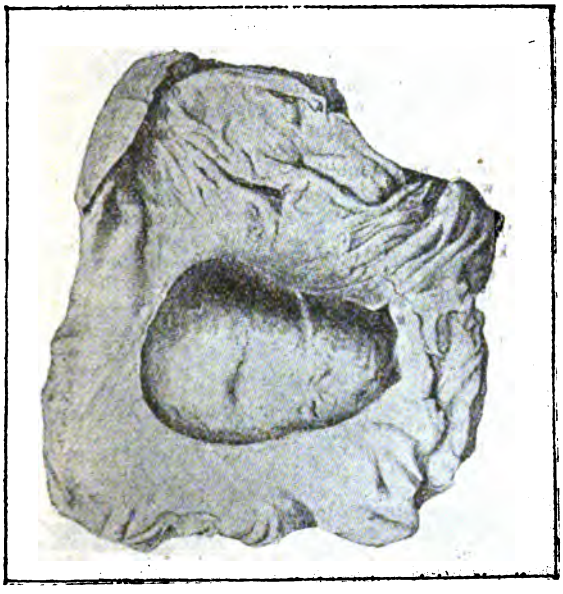

Fig. 105-XXI. — Ulcère de la face postérieure de l'estomac envahissant le pancréas (Fenwick London, Hospital, Museum. *In* Mayo Robson).

dénum, l'*obésité* très souvent notée. Quoiqu'il en soit, la cause *immédiate* c'est *l'infection microbienne*.

Les germes infectieux peuvent atteindre le pancréas par quatre voies différentes : 1° *la voie sanguine*; 2° *la voie lymphatique*; 3° *la voie directe*, par altération d'un organe voisin; 4° *la voie canaliculaire*. Il est juste de rappeler encore ici le nom de P. Carnot, qui s'est appliqué, par des expériences fort bien conduites, à établir l'étiologie et la pathogénie des infections pancréatiques.

La pancréatite d'origine sanguine, survenant au cours ou à la suite d'infections générales (fièvre typhoïde, rougeole, *oreillons*, septicémie, etc.), présente des foyers multiples et des lésions telles qu'il n'y a pas lieu de songer à une intervention chirurgicale.

La voie lymphatique comprend les lésions syphilitiques et tuberculeuses.

Il n'y a pas lieu d'insister non plus sur la voie directe. On a bien signalé la pancréatite consécutive à une suppuration rénale, à l'ulcère de l'estomac ou du duodénum, mais ces faits sont rares. Klebs a attribué une grande, une trop grande importance à la suppuration des kystes du pancréas dans la production des pancréatites.

La *voie canaliculaire* est incontestablement la plus fréquente

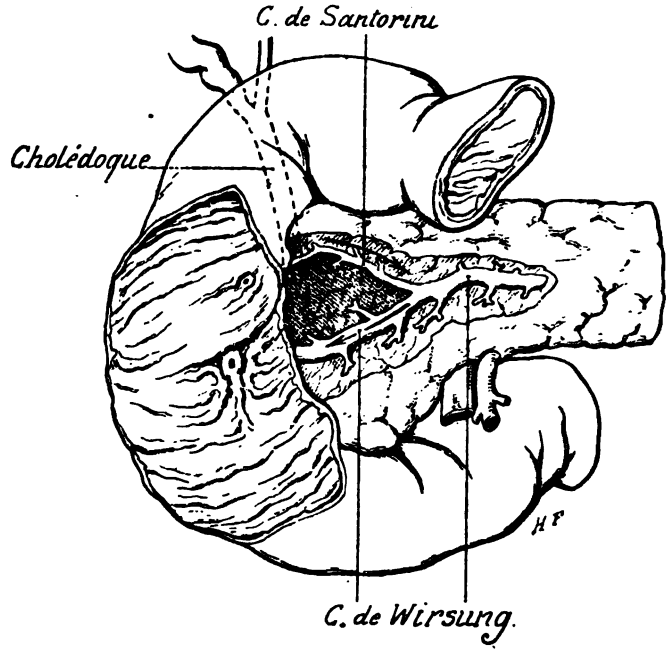

Fig. 106-XXII. — Triangle d'infection du pancréas. — Les flèches indiquent la marche des éléments septiques dans les canaux de Santorini et de Wirsung. La partie ombrée correspond au triangle d'infection : on voit ses rapports avec le cholédoque [schématique] (Desjardins).

et la plus importante. La migration des agents pathogènes, déterminant l'*angio-pancréatite suppurée* (Arnozan), se fait du duodénum, milieu éminemment septique, dans le tissu glandulaire, par l'intermédiaire des canaux de Wirsung et de Santorini, comme elle se fait dans le foie par le cholédoque (angiocholite), dans le rein par l'uretère, suivant la loi de l'infection des glandes en rapport avec une cavité infectée (Albarran, Dupré, Claisse). Desjardins a bien expliqué la marche de cette infection en s'appuyant sur la disposition spéciale des canaux excréteurs du pan-

créas. Le canal accessoire ou de Santorini, dit-il, s'ouvre indépendamment dans le duodénum et, dans ce canal, la circulation est indifférente ou même, fait exceptionnel, se fait de l'intestin vers la glande. D'autre part, la circulation dans le canal de Wirsung est normale, c'est-à-dire qu'elle se fait de la glande vers l'intestin. Que les germes septiques s'engagent dans le Santorini, ils progresseront vers l'intérieur de la glande, jusqu'au point d'abouchement du canal de Santorini avec le canal de Wirsung, puis seront emportés par la circulation du canal de Wirsung, vers l'ampoule de Vater et l'intestin.

On comprend d'après cela que la lésion siège le plus souvent au niveau de la tête de l'organe et que les chances d'infection soient décuplées.

Il existe donc un véritable lieu d'élection pour l'infection canaliculaire, représentée, d'après Desjardins, par un triangle à base duodénale, à bord supérieur correspondant au Santorini, à bord inférieur correspondant au Wirsung; c'est le *triangle d'infection du pancréas*.

Mais bien souvent, au lieu d'accuser l'intestin, on est autorisé, d'après la lecture des observations, à incriminer les voies biliaires. Ceci se comprend, d'abord par ce fait que le cholédoque compris, pendant une partie de son trajet, dans l'épaisseur du pancréas, peut infecter cette glande par contact; en outre, l'infection du cholédoque au pancréas s'explique aussi par les rapports si intimes des deux canaux, cholédoque et de Wirsung, au fond de l'ampoule de Vater.

Donc, il est évident que le cholédoque infecté peut agir défavorablement sur le canal de Wirsung; toutefois, ajoute Desjardins, la cause première de l'infection pancréatique, c'est l'infection partie du duodénum, et voici comment il faudrait expliquer la marche de cette infection. Partie du duodénum, elle gagnerait le cholédoque et le Wirsung; mais le cholédoque et autres voies biliaires manifesteraient seules cliniquement leur envahissement parce que le pancréas est un organe plus difficilement explorable et réagissant moins que les voies biliaires; la période d'infection latente étant plus longue pour le pancréas, on a tendance à admettre que son infection vient des voies biliaires, parce que celles-ci ont manifesté les premières leur état de souffrance.

Les voies biliaires infectées maintiennent et augmentent l'infection du pancréas; celui-ci ayant une nouvelle source d'infection surajoutée à la première, accentue à son tour les lésions de l'appareil biliaire. Donc, l'infection, suivant l'expression de Desjardins, suit un trajet d'*aller* et *retour* : partie de l'intestin, elle gagne les voies biliaires, puis revient à son point de départ, au

niveau de la tête du pancréas qu'elle inocule secondairement dans le cas où cette inoculation n'aurait pas été primitive.

Ces notions pathogéniques, on le comprend, ne constituent pas un hors-d'œuvre, dans une étude sur la chirurgie du pancréas. Elles sont même indispensables à connaître lorsqu'on s'occupe de chirurgie pancréatique.

Elles expliquent la fréquence des lésions communes au pancréas et aux voies biliaires. Kehr a trouvé 33 p. 100 de lésions pancréatiques au cours d'interventions pour calculs de la vésicule.

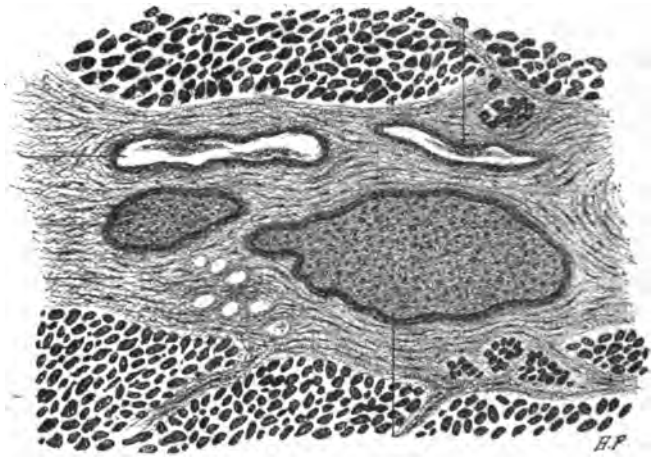

Fig. 107-XXIII. — Pancréatite hémorragique (Chauffard et Ravaut).

Aussi conseille-t-il l'exploration systématique du pancréas dans les interventions sur les voies biliaires.

Ces notions pathogéniques rendent compte aussi de la réinoculation incessante des deux organes et permettent de saisir l'utilité du drainage des voies biliaires pour guérir les lésions du pancréas.

On a cherché à établir des rapports entre les voies d'infection et la forme de la pancréatite. Je ne m'attarderai pas sur ce point. Je dois dire simplement que la forme et l'évolution de la pancréatite sont sous la dépendance de l'état général du sujet, de sa résistance et de la nature bactériologique de l'infection.

Signalons en passant les microorganismes rencontrés dans les pancréatites, d'après les recherches de Dieckoff, Simon, Körte, Hlava, Charrin et Carnot, Étienne. On a décrit :

1° Un organisme lactescent, fluorescent, liquéfiant la gélatine, ayant l'aspect d'un court bâtonnet de taille moitié moindre que le bacille de Koch;

2° Un organisme qui est semblable par ses cultures et par son aspect au staphylocoque doré;

3° Des bacilles courts, très minces, non liquéfiants, formant des pellicules minces grisâtres, presque translucides, chagrinées autour de la piqûre sur gélatine ou sur agar-agar;

4° Un organisme qui fut trouvé en quantité considérable, se montrant sur les cultures en colonies finement perlées et se présentant au microscope sous forme de bâtonnets très courts et épais;

5° Le pneumocoque de Talamon-Frænkel;

6° Le colibacille;

7° Le streptocoque;

8° Le staphylocoque, etc.

En définitive il n'y a pas, comme il y avait tout lieu de le penser, de microbe spécifique.

ANATOMIE PATHOLOGIQUE. — Nous laisserons de côté l'étude

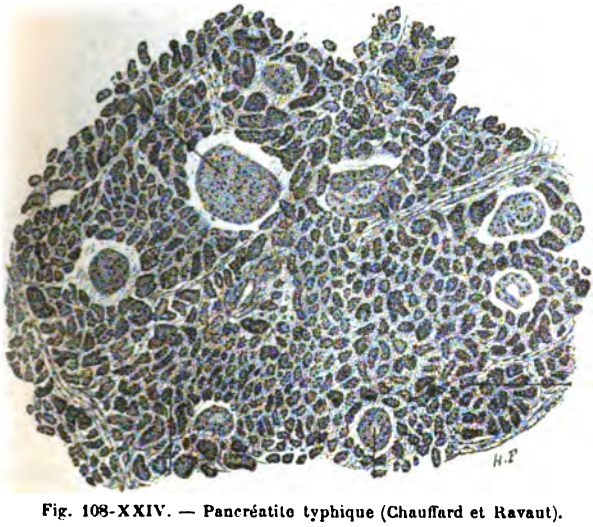

Fig. 108-XXIV. — Pancréatite typhique (Chauffard et Ravaut).

des lésions primitives et des lésions microscopiques de la pancréatite; qu'il nous suffise de dire que l'on décrit deux grands types de lésions : 1° la pancréatite interstitielle; 2° la pancréatite parenchymateuse.

Ce qui intéresse le chirurgien pour le diagnostic et la conduite opératoire, c'est la connaissance des lésions plus grosses, des lésions appréciables soit cliniquement, soit au cours de l'intervention. Voyons quelles sont ces lésions dans les différentes variétés de pancréatites.

1° **Pancréatite simple** : cas peu intéressant, se révélant par une augmentation de volume de l'organe.

2° **Pancréatite hémorragique** : l'hémorragie peut être plus ou moins abondante, suivant son siège, suivant l'acuité du pro-

cessus et suivant l'importance du ou des vaisseaux intéressés.

Elle peut se cantonner à la glande qui se trouve soit simplement infiltrée de sang, soit transformée en un immense caillot. Dans l'observation de Storck, la glande, du poids de 13 livres, était représentée par un sac rempli de sang, partie granuleux, partie coagulé.

Quelquefois les foyers sanguins bien enkystés forment des tumeurs du volume d'une noix, du poing, qui constituent les *kystes apoplectiques*. On peut observer aussi une infiltration san-

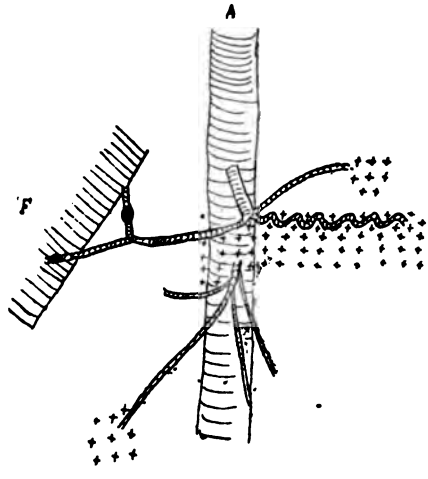

Fig. 109-XXV. — Schéma du territoire envahi par l'hémorragie péri-pancréatique. Les trois branches du tronc cœliaque sont intéressées (Chantemesse et Griffon).

guine dans le tissu cellulaire autour du pancréas, même sans qu'il y ait la moindre trace d'hémorragie intra-glandulaire.

Le sang peut se porter derrière le pancréas et former une collection dans la région rénale.

Enfin, le feuillet péritonéal qui recouvre la face antérieure du pancréas est quelquefois déchiré et le sang s'épanche dans l'arrière-cavité des épiploons, donnant ainsi naissance à la formation d'*hématomes* ou *kystes hématiques*; semblables à ceux qui succèdent aux traumatismes du pancréas.

En résumé, l'épanchement sanguin peut être intra ou extra-pancréatique.

3° **Pancréatite suppurée et gangréneuse.** — Ces deux variétés de pancréatite doivent être envisagées dans un même chapitre, car la suppuration et la gangrène vont souvent ensemble; plus d'une fois la lésion gangréneuse passe même inaperçue au milieu de la collection purulente. C'est donc l'étude du siège, du

volume, de la propagation, des collections purulentes qui constitue le chapitre réellement pratique dans l'histoire des pancréatites pyogangréneuses d'ordre chirurgical.

Les lésions gangréneuses sont plus ou moins étendues; à côté des cas où la gangrène est bien limitée, il en est d'autres où elle atteint des proportions considérables. Whithney et Harris ont trouvé le pancréas augmenté de volume, transformé en une masse puante, de couleur ardoisée, depuis son extrémité gauche jusqu'à 3 centimètres de sa tête, où se voyait un sillon de séparation entre

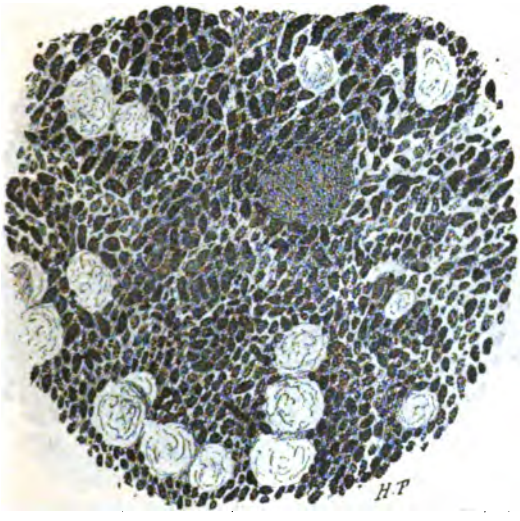

Fig. 110-XXVI. — Pancréatite chronique interstitielle. — Variété interacineuse (d'après Opie).

le mort et le vif; le pourtour de la glande était infiltré de pus de mauvaise nature et la veine splénique était thrombosée.

Dans un cas de Chiari, le pancréas, brun noirâtre, était libre dans l'arrière-cavité des épiploons remplie de pus; la poche purulente communiquait avec le jéjunum et l'estomac. Langerhans signale la présence, derrière l'estomac, d'une cavité communiquant avec l'estomac, le jéjunum, le duodénum dans l'intérieur duquel avait pénétré la tête du pancréas gangrenée et transformée en une véritable eschare. Le pancréas est quelquefois complètement détruit et méconnaissable même au microscope, réduit à une petite masse noirâtre retenue seulement au niveau du duodénum.

La suppuration du pancréas peut revêtir des formes anatomo-pathologiques différentes qui se réduisent à deux grands types : la pancréatite suppurée diffuse, la pancréatite suppurée enkystée.

Tantôt l'organe est le siège d'abcès miliaires pouvant se compter par centaines, dont les plus volumineux atteignent les dimensions d'un pois, d'une lentille.

Tantôt la glande est infiltrée de pus qui fuse le long des canaux et des vaisseaux, véritable *phlegmon diffus disséquant*; ou bien elle est transformée en une éponge purulente formée de cavités à parois assez nettes communiquant entre elles par des canaux sinueux (PAGE). D'autres fois, enfin, on ne trouve qu'une seule poche plus ou moins volumineuse (une noix, un œuf de poule,

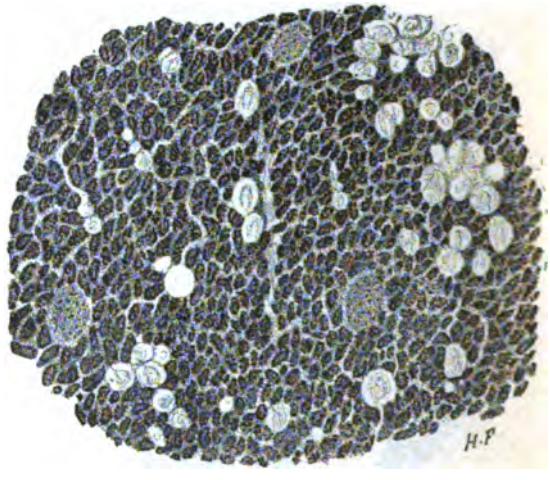

Fig. 111-XXVII. — Pancréatite interstitielle au stade cirrhotique (d'après Mayo Robson).

une tête de fœtus), et ces poches ainsi enkystées semblent siéger le plus souvent au niveau de la tête du pancréas.

Il va sans dire que les abcès d'origine kystique (kystes pancréatiques suppurés) se présentent sous l'aspect de collections isolées.

Le contenu de ces collections est épais, jaune verdâtre, ou bien mal lié, riche en graisse, renfermant des grumeaux et des lambeaux de parenchyme sphacélé. Le liquide purulent est quelquefois d'un gris sale, couleur chocolat, conséquence des hémorragies qui se produisent si facilement au niveau du pancréas altéré.

La suppuration pancréatique détermine autour d'elle une péritonite localisée, d'où formation d'adhérences protectrices. Mais souvent le pus tend à fuser dans telle ou telle direction.

Körte, dans le but d'étudier la marche des abcès parapancréatiques, a fait des injections colorées dans les pancréas de douze cadavres. Il introduisait dans la glande, à travers l'épiploon gastro-côlique ou au-dessus de la petite courbure de l'estomac dans

les cas favorables, un trocart par lequel il poussait un liquide bleu. Ce liquide se propageait dans la glande et dans le tissu environnant. Dans la plupart des cas l'injection venait faire saillie à la face antérieure de la glande, puis, en forçant un peu, elle traversait le feuillet péritonéal et remplissait l'arrière-cavité des épiploons. En outre très fréquemment le liquide pénétrait à gauche et s'étendait dans la couche sous-péritonéale, au-devant de la capsule surrénale et du rein gauche en suivant le côlon descendant jusqu'au détroit supérieur du bassin. L'injection pénétrait moins loin à droite, sauf les cas où l'on piquait l'aiguille dans la tête du pancréas,

Fig. 112-XXVIII. — Pancréatite chronique avec dégénérescence hyaline (Opie).

le liquide pénétrait alors jusqu'au rein droit. Dans un seul cas le liquide pénétra jusque derrière le cæcum d'une part, et d'autre part au niveau de la colonne vertébrale entre les feuillets du mésocôlon et du mésentère.

Le pus se porte quelquefois vers la partie supérieure de l'abdomen, *véritable abcès sous-phrénique*.

D'autres fois, il se porte en arrière, formant ainsi une tumeur lombaire, ce qui a poussé certains chirurgiens, tel Körte, à les drainer par la paroi postérieure. Cette marche postérieure est rare; sa rareté serait due à l'existence de la lame de Treitz, qui forme une barrière (Desjardins).

On a vu le pus, après avoir gagné le tissu cellulaire rétro-péritonéal, s'étendre fort loin, envahir l'atmosphère cellulo-graisseuse péri-néphrétique, descendre derrière le côlon descendant jusqu'au ligament de Poupart, jusqu'au détroit supérieur du bassin et même dans le ligament large; on a signalé l'ouverture d'un

abcès pancréatique dans le vagin. Enfin il peut s'étendre dans tous les sens à la fois et disséquer tout le tissu cellulaire rétropéritonéal. Dans l'observation de Balser, il y avait une vaste cavité s'étendant des deux côtés du rachis et se prolongeant d'une part derrière le côlon ascendant jusqu'au cæcum, d'autre part derrière le côlon descendant jusqu'au bassin.

Mais, le plus souvent, la collection purulente fuse en avant, dans l'arrière-cavité des épiploons où elle reste localisée à cause de l'étroitesse ou de la fermeture complète de l'hiatus de Winslow. Dans sa marche en avant, la collection prend trois directions : ou

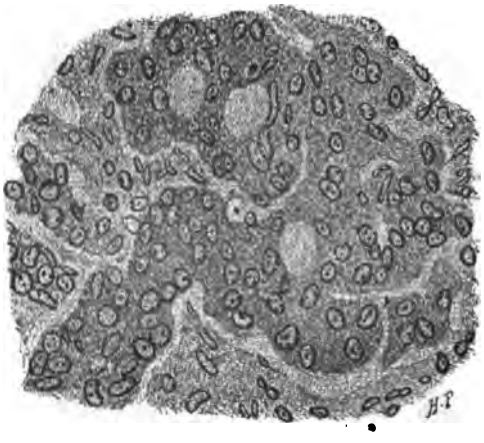

Fig. 113-XXIX. — Pancréatite chronique interstitielle syphilitique congénitale (Opie).

bien elle passe entre le foie et l'estomac refoulé en bas, ou bien elle se glisse entre l'estomac et le côlon transverse, ou bien elle se porte au-dessous du côlon transverse. Elle peut fuser aussi entre les feuillets du grand épiploon.

Le pus peut se faire jour dans l'estomac, le duodénum, le côlon transverse. Dans un cas d'abcès multiples, deux de ces abcès s'étaient ouverts dans l'estomac et deux autres dans le duodénum. Nous verrons un peu plus loin que dans les cas de Trafoyer et Chiari des morceaux de pancréas sphacélés ont été éliminés dans les selles. Dans un cas de Chiari l'artère pancréatique était ulcérée.

Ce n'est pas tout. Le duodénum, le cholédoque peuvent être comprimés; d'où phénomènes de rétention biliaire et signes de sténose intestinale. Il peut se déclarer une péritonite aiguë généralisée par propagation ou perforation de la séreuse, ce qui est d'ailleurs très rare.

4° **Pancréatite chronique.** — Dans un premier stade, on observe une augmentation qui peut atteindre le double ou le

triple du volume normal de la glande et qui siège le plus souvent au niveau de la tête; d'*où la dénomination d'induration chronique de la tête du pancréas*. L'aspect de la zone ainsi hypertrophiée n'est pas régulier, mais au contraire très bosselé; ces bosselures offrent une consistance dure.

Dans un deuxième stade, la glande est considérablement atrophiée.

Donc, hypertrophie de la glande au début, puis atrophie cirrhothique.

L'intestin peut être comprimé au premier stade par l'hypertrophie, au deuxième stade par les noyaux de dégénérescence fibreuse.

La compression des canaux pancréatiques peut déterminer la formation de kystes par rétention, bien différente des cysto-épithéliomes signalés par Hartmann.

Les lésions des voies biliaires que l'on peut observer aussi dans les pancréatites aiguës sont surtout fréquentes et intéressantes dans les pancréatites chroniques.

Le cholédoque comprimé près de l'ampoule de Vater se laisse distendre au point d'acquérir un volume considérable, égal à celui du doigt. Cette distension s'étend au canal cystique et à la vésicule. Donc, la *loi de Courvoisier-Terrier* (dilatation des voies biliaires) appliquée d'abord aux néoplasmes de la tête du pancréas, est applicable aussi aux pancréatites. Cette loi peut bien se trouver quelquefois en défaut, la vésicule biliaire se trouvant rétractée au lieu d'être distendue; dans ces cas, à la pancréatite se joint la lithiase biliaire. Mais un fait important mis en lumière par Desjardins est le suivant : la vésicule n'est pas seulement distendue dans la pancréatite chronique, elle est en outre altérée et présente les lésions suivantes : le péritoine de la vésicule est souvent adhérent au péritoine hépatique ou au péritoine duodénal, d'où libération difficile. La muqueuse vésiculaire épaissie, vascularisée, d'un aspect irrégulier, est extrêmement friable; cette friabilité excessive a presque toujours rendu très difficile l'exécution de la cholécystostomie ou de la cholécystentérostomie. L'hypervascularisation de la muqueuse vésiculaire explique pourquoi le contenu de la vésicule est souvent rougeâtre, noirâtre, c'est de la bile mêlée à du sang.

Avant de passer à l'étude clinique des pancréatites, je dois parler d'une lésion spéciale, la *nécrose graisseuse*, que l'on trouve très fréquemment associée aux différentes lésions du pancréas, surtout aux pancréatites aiguës et suraiguës, et que l'on ne doit pas confondre avec la nécrose que nous avons déjà signalée dans l'évolution des pancréatites. Il est bien entendu que nécrose

graisseuse et nécrose simple ou pancréatite gangréneuse, quoique souvent associées, sont choses tout à fait différentes. C'est dans le but de faire ressortir cette différence que je me décide à signaler ici la nécrose graisseuse.

Nécrose graisseuse.

La *nécrose graisseuse* (*Fettnecrose des Allemands*), bien étudiée et décrite par Balzer en 1882, se présente sous l'aspect suivant : on voit sur le pancréas des nodules opaques, blancs, grisâtres, jaune orangé, d'aspect graisseux, comparables à *des taches de bougie* plus ou moins arrondies ou ovoïdes, de nombre variable, du volume d'une tête d'épingle à celui d'un œuf de poule, en passant par tous les intermédiaires. Ces nodules se montrent surtout au niveau du pancréas, mais ils peuvent se trouver aussi dans le voisinage ou même sur des points éloignés de cet organe : dans le mésentère, le mésocôlon, les régions péri-gastrique et péri-splénique, sur le péricarde.

Les examens histologiques et chimiques de Fitz et Harrington ont démontré que ces nodules présentaient une conformation et une composition identiques à celles de la graisse normale.

La difficulté est de savoir par quel mécanisme la graisse se dissémine ainsi dans la cavité abdominale sous forme de nodules. Cette question a donné lieu à de nombreuses hypothèses.

Pour Balzer, la nécrose graisseuse est une entité morbide bien définie, primitive, due à une production excessive de graisse qui étouffe les tissus qu'elle environne. « Chez beaucoup d'individus, dit-il, il se fait une production exagérée de cellules adipeuses autour du pancréas. Chez certains *obèses*, la production est tellement excessive, qu'une grande partie de la graisse abdominale est frappée de mort : une issue fatale peut s'ensuivre en raison soit de la quantité détruite, soit de l'hémorragie associée. »

Chiari n'accepte pas la grande influence de l'obésité, car il a observé la nécrose graisseuse chez des individus maigres. Pour lui, il s'agit d'une dégénérescence initiale des cellules pancréatiques.

Rollenston accuse un trouble d'innervation du plexus solaire.

Langerhans pense que le ferment pancréatique, qui décompose les graisses en libérant les acides gras, peut être capable, si son activité est augmentée, de déterminer la nécrose graisseuse. Il a réussi, une fois sur 12 expériences, à produire cette lésion chez le lapin, en lui injectant de l'extrait de pancréas d'un autre lapin.

Hildebrand et Dettmer obtinrent la nécrose graisseuse et

plaçant une ligature sur la partie moyenne du pancréas et en liant le plus grand nombre possible des veines efférentes.

Rosenbach et Jung, Herbert William, ont obtenu les mêmes résultats; ce dernier auteur a placé ses ligatures sur le pancréas aussi près que possible du duodénum.

Reste *la théorie microbienne* : Fitz a trouvé, dans un cas, des bactéries au milieu et autour des nodules. Lubarsch à trouvé, dans un cas aussi, des microcoques et des bâtonnets dans les noyaux de nécrose graisseuse. Puisque, a dit Dieckoff, à propos de ce cas de Lubarsch, il existe des microbes décomposant les matières albuminoïdes, il est possible que d'autres puissent *dédoubler la graisse.*

Enfin Desjardins, se basant sur certaines expériences que je viens de signaler et sur des expériences personnelles, attribue un grand rôle à l'hypertension, représentée expérimentalement par la ligature des veines, pathologiquement par la compression néoplasique et l'hyperplasie cellulaire.

Mais quelles sont les relations pathogéniques entre la nécrose graisseuse et les différentes affections du pancréas? Certains auteurs considèrent la nécrose graisseuse comme la conséquence des pancréatites aiguës, hémorragiques, suppurées, gangréneuses.

Et, en effet, dans certaines expériences sur les animaux, on a reproduit la nécrose graisseuse, en diminuant la vitalité de la glande. Or, comme les pancréatites portent atteinte à cette vitalité, il est permis de supposer que la nécrose graisseuse puisse survenir secondairement.

Pour d'autres, la nécrose graisseuse serait primitive et prédisposerait à des lésions plus graves. On a en effet trouvé des nodules de nécrose graisseuse en dehors de toute autre lésion du pancréas. La glande, se trouvant placée par ce fait dans des conditions moins favorables de vitalité et de résistance, serait plus vulnérable, plus apte à se laisser attaquer par des lésions hémorragiques, suppurées ou gangréneuses.

La nécrose graisseuse n'est pas spéciale au pancréas, ainsi qu'on serait tenté de le croire d'après les observations publiées. Avant que Balzer n'eût décrit la nécrose graisseuse du pancréas, Ponfick avait déjà signalé une lésion identique dans la moelle des os d'une jeune fille cachectique. L'année dernière, Haffner a publié un fait de *nécrose disséminée du tissu adipeux de la cavité abdominale avec intégrité du pancréas.* De sorte que la nécrose graisseuse serait plutôt une question de pathologie générale du tissu adipeux qu'une question de pathologie spéciale du pancréas. Cependant il est bien établi par de nombreuses observations que

la nécrose graisseuse est de beaucoup plus fréquente au pancréas que dans tout autre organe ou tissu; elle y est même très fréquente soit isolée, soit associée à d'autres lésions. Si la nécrose graisseuse ne constitue pas une véritable entité, elle ne forme pas moins un chapitre spécial dans la chirurgie du pancréas: voilà ce que le chirurgien doit savoir.

Encore une fois, il ne faut pas confondre la nécrose graisseuse avec la nécrose simple du pancréas ou pancréatite gangréneuse.

La nécrose graisseuse n'a pas de symptômes propres; ceux-ci se confondent avec ceux de la pancréatite aiguë, dont elle em-

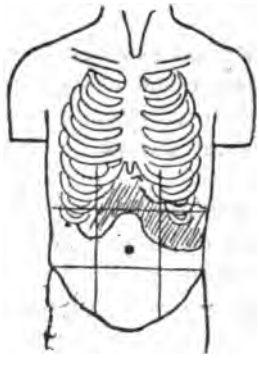

Fig. 114-XXX. — Hémorragie pancréatique : masse ayant envahi la région rénale et l'hypocondre gauches (Lund, fig. 1).

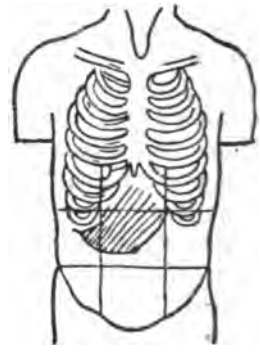

Fig. 115-XXXI. — Hémorragie pancréatique : masse occupant l'épigastre surtout à droite, s'étendant en bas jusqu'à l'ombilic (Lund, fig. 2).

prunte bien souvent l'allure et la gravité. Son diagnostic est impossible.

Étude clinique de la pancréatite. — Cliniquement la pancréatite peut revêtir deux formes distinctes : la forme aiguë et la forme chronique. Mais il existe aussi une forme intermédiaire, la forme subaiguë, qui mérite une mention spéciale, ainsi que nous allons le voir dans un instant. Il faut donc décrire les trois formes : 1° aiguë; 2° subaiguë; 3° chronique.

Forme aiguë ou même suraiguë. — Désignée encore sous le nom d'*apoplexie du pancréas*, elle débute quelquefois par des prodromes gastro-intestinaux, souvent d'une façon inattendue, au milieu d'une santé parfaite, après un repas copieux ou indigeste. C'est alors le *tableau symptomatique de l'occlusion intestinale* aiguë ou de la péritonite par perforation : douleur abdominale violente à maximum épigastrique, ballonnement du ventre, nausées et vomissements, constipation; rapidement survient le cortège des phénomènes généraux : faciès péritonéal, petitesse du pouls, refroidissement, collapsus, et la scène se termine par

la mort au bout de 2 ou 3 jours, au bout de 42, 36 ou 24 heures, quelquefois même *au bout de quelques instants*.

Forme subaiguë. — Le début peut être aussi dramatique que dans la forme aiguë, mais les symptômes sont moins alarmants quant à leur intensité, et la terminaison fatale, si elle survient, est moins rapide. L'affection peut en effet durer 7, 8 jours, quelques semaines, quelques mois même avec des alternatives d'amélioration et d'aggravation correspondant à des poussées hémorragiques successives, *pancréatite à rechute*. On a vu des malades échapper à plusieurs crises et succomber longtemps après à une nouvelle attaque.

D'autres fois, malgré la disparition des signes du début, le malade reste prostré, s'amaigrissant et s'affaiblissant à vue d'œil.

C'est dans ces cas de pancréatite plus ou moins prolongée que l'on pourra trouver des signes utiles pour le diagnostic, signes que l'on ne peut songer à rencontrer dans la pancréatite aiguë à cause de la rapide évolution de cette forme.

La température n'a pas une marche parallèle aux signes de péritonite; quelquefois elle reste presque normale. La douleur est moins violente; les vomissements diminuent ou disparaissent.

L'*amaigrissement est presque de règle* dès que la maladie a dépassé quelques jours; cet amaigrissement marche avec une rapidité étonnante : le malade d'Atkinson avait perdu 40 livres en quelques semaines; une très grande prostration accompagne l'amaigrissement.

La *diarrhée* est aussi un symptôme très fréquent; elle succède, vers le 3e ou 4e jour, à la constipation du début. On l'a vue éclater *brusquement* après des crises douloureuses à l'épigastre; il s'agissait alors de l'ouverture dans l'intestin de collections purulentes ou pyo-gangréneuses.

Chez quelques malades la peau prend une coloration analogue à celle de la maladie bronzée, et l'on a trouvé une fois à l'autopsie une altération des capsules surrénales.

On a observé quelquefois de la stéarrhée, très rarement la glycosurie.

On a observé quelquefois de l'ictère, de l'ascite, de l'œdème des membres inférieurs, tous signes de compression.

Le foie et la rate conservent leur volume normal.

Dans certains cas de pancréatite aiguë ou plutôt subaiguë on peut reconnaître l'existence d'une tumeur ou tuméfaction. Cette tumeur, plus ou moins proéminente, plus ou moins facilement perceptible, est arrondie, ou allongée, lisse, élastique, le plus souvent immobile. Elle peut siéger nettement dans la région lombaire, mais en général elle est antérieure, épigastrique, pou-

vant siéger à droite de la ligne médiane, abcès de la tête, a-t-on dit; à gauche, abcès de la queue; sur la ligne médiane un peu à gauche, rétro-stomacale, collection purulente dans l'arrière-cavité des épiploons, ou hématocèle péri-pancréatique.

Lombaire, la tuméfaction est mate; épigastrique elle donne à la percussion une matité qui peut être voilée par la sonorité stomacale ou côlique. On a pu, après insufflation du côlon et disten-

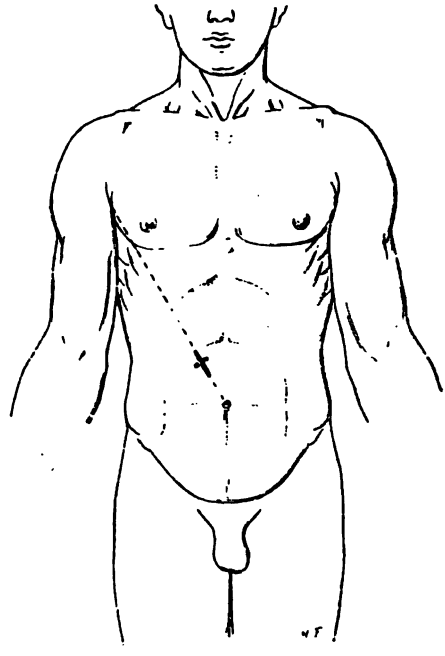

Fig. 116-XXXII. — Point pancréatique : 6 centimètres sur la ligne ombilico-axillaire droite (Desjardins).

sion de l'estomac, se rendre compte de la situation de la tumeur par rapport à ces deux organes.

Dans les cas de fusées rétro-péritonéales, la tuméfaction pourrait être sentie dans la région lombaire, dans la fosse iliaque même dans le *ligament large chez la femme*.

Pancréatite chronique. — Qu'elle succède à une pancréatite aiguë plus ou moins accusée, ce qui doit être plus fréquent qu'on ne le croit, ou qu'elle s'installe sournoisement, la pancréatite chronique est en général précédée de phénomènes prodromiques soit biliaires, soit gastro-intestinaux : douleur hépatique, ictère, diminution de l'appétit, gastralgie, etc.

Lorsque l'affection est installée, elle se caractérise principa

ment par les signes suivants : amaigrissement rapide et asthénie, douleur, ictère, dilatation de la vésicule biliaire, tumeur pancréatique, stéarrhée.

1° L'amaigrissement est très rapide, comme dans toutes les affections du pancréas; il s'explique aisément par l'inappétence et les troubles qu'entraîne, dans la digestion et dans l'assimilation, l'absence de bile et de suc pancréatique dans l'intestin. Parallèlement à cet amaigrissement on voit apparaître une asthénie qui fait chaque jour des progrès.

2° La douleur serait un signe important pour le diagnostic de la pancréatite chronique. Contrairement à la douleur de la pancréatite aiguë, qui est plus diffuse, la douleur de la pancréatite chronique est nettement localisée. Le siège de cette douleur, dit Desjardins, répond au point d'abouchement du canal de Wirsung dans le duodénum. Pour trouver ce point sur la paroi abdominale on tire une ligne de l'ombilic au sommet de l'aisselle, le bras restant pendant le long du corps, et on détermine le point douloureux sur cette ligne à 5, 6 ou 7 centimètres au-dessus de l'ombilic : c'est « *le point pancréatique* ». Ce point, ajoute Desjardins, est situé sensiblement plus haut et plus en dedans que le point *appendiculaire*, sensiblement plus bas et plus en dedans que *le point vésiculaire*.

La douleur pancréatique s'irradie du côté gauche ou dans la région inter-scapulaire, faisant penser à une affection de l'estomac plutôt qu'à la lithiase biliaire (Mayo-Robson).

3° L'ictère marche par poussées successives; il est en général très foncé.

4° La distension de la vésicule biliaire est un signe important; il est vrai que la vésicule peut être rétractée s'il y a coexistence de lithiase vésiculaire.

5° La tumeur n'est pas facile à sentir; si elle est perceptible, on la trouve sur la ligne médiane ou un peu à droite, à 4 ou 5 centimètres au-dessus de l'ombilic; c'est plutôt une zone indurée qu'une véritable tumeur.

La percussion ne fournit pas de grands renseignements, car la tumeur est profonde et de petit volume. Mais, si l'on distend l'estomac, on reconnaît que cet organe ainsi distendu vient s'interposer entre la tumeur et la paroi abdominale, ce qui prouve que la tumeur est rétro-stomacale.

La phonendoscopie, a-t-on dit, peut permettre quelquefois de lui assigner une forme allongée dans le sens transversal.

La stéarrhée, quelquefois observée, est un signe important de lésion pancréatique, car nous savons qu'elle est l'indice d'un trouble dans la sécrétion ou l'excrétion du suc pancréatique.

Les autres signes de la pancréatite chronique sont : des troubles digestifs, des signes de sténose pylorique par compression du duodénum; la diarrhée est fréquente.

La glycosurie ne s'observe pas d'ordinaire, elle n'existerait que dans les cas où la glande est attaquée dans sa totalité! Mayo Robson a constaté *la lipurie* dans un cas de pancréaticite chronique.

Comme dans d'autres affections du pancréas, la peau prend quelquefois une coloration spéciale.

Enfin survient la suppression de la sécrétion interne du pancréas avec ses conséquences : amaigrissement plus marqué, prostration de plus en plus accentuée; puis, quelquefois, des épistaxis, du mélæna, des hématémèses, des pétéchies, préludes d'une fin prochaine.

Diagnostic.

Le diagnostic de la pancréatite doit être envisagé séparément dans les deux grandes formes de l'affection, forme aiguë et forme chronique.

Il est bien entendu que nous ne consacrons pas un chapitre spécial au diagnostic de la *pancréaticite ou catarrhe suppuré des conduits pancréatiques*. Mayo Robson a bien indiqué comme signes de la pancréaticite : du malaise, quelquefois une légère tuméfaction épigastrique, de la dyspepsie et des attaques pseudo-paludéennes sans ictère appréciable. Mais il reconnaît lui-même que nous ne savons pas encore reconnaître le catarrhe aigu ou chronique limité aux conduits pancréatiques. Donc, pour le moment, cette inflammation localisée de ces conduits doit rentrer dans le cadre général de la pancréatite.

1° *Pancréatite aiguë.*

Il est indispensable de se rappeler que la pancréatite aiguë peut présenter une allure fort variable; elle peut être suraiguë, aiguë ou subaiguë. A côté des formes qui tuent très rapidement se voient d'autres formes à marche plus ou moins lente, diversité qui s'explique par la plus ou moins grande virulence des agents infectieux et la façon dont réagit le sujet.

Il s'ensuit que le problème du diagnostic ne se pose pas de la même façon au début ou au bout de quelques jours. Dans les cas où l'affection tend à se prolonger, on aura de nouveaux facteurs: la facilité plus grande d'examen et l'apparition de signes nouveaux. Aussi faut-il examiner le diagnostic de la pancréatite aiguë à la période de début et à la période d'état.

a) Période de début. — A cette période, le diagnostic de la pancréatite aiguë est extrêmement difficile ; on peut même dire qu'il est le plus souvent impossible.

En effet, au début, la pancréatite aiguë présente des signes communs à nombre d'autres affections abdominales. Toutes sortes d'erreurs ont été ou peuvent être commises ; le tableau des cas opérés, que l'on trouvera plus loin, montre la diversité des diagnostics enregistrés, et je ne parle que des cas opérés.

On a pu, ou l'on peut, en présence des symptômes que nous connaissons, penser à une simple indigestion, à des coliques diverses, colique hépatique, colique néphrétique, colique saturnine, à un *empoisonnement* comme dans le cas de Fornad. Cette erreur est digne d'attirer l'attention au point de vue *médico-légal*. En effet, si la forme foudroyante survient chez des personnes que l'on trouvera mortes sans aucun renseignement, ou qui auront rapidement succombé après avoir éprouvé subitement de vives douleurs épigastriques accompagnées de vomissements, on sera tenté de conclure à un crime ou à un suicide.

La pancréatite aiguë a encore été confondue ou peut être confondue avec une hernie étranglée, avec la torsion du pédicule d'un kyste de l'ovaire, la rupture d'une grossesse tubaire, d'un abcès du foie, d'une salpingite purulente, avec une perforation des voies biliaires par calcul, avec une perforation de l'estomac ou du duodénum par ulcère, avec une vésiculite, avec une *appendicite*.

Cette dernière erreur, qui a été commise plus d'une fois, sera d'autant plus difficile à éviter que Chantemesse et Griffon, à propos d'un cas personnel de pancréatite hémorragique, ont insisté sur la tendance de la douleur à se porter en bas et à droite, vers la fosse iliaque droite. Ce mode d'irradiation douloureuse, disent ces auteurs, s'expliquerait aisément par des considérations anatomiques, le mésentère s'insérant obliquement sur la paroi abdominale postérieure, depuis la région du pancréas, en haut, jusqu'au cæcum, en bas.

Je suis persuadé, d'après la lecture de certaines observations et d'après certains faits personnels, que l'on a dû prendre quelques cas de pancréatite aiguë pour des appendicites dites hypertoxiques. Pour ma part, parmi les cas de ce genre que j'ai observés, il en est un qui m'a particulièrement frappé, c'est celui d'un jeune Cubain auprès duquel je fus appelé pour une affection aiguë de l'abdomen, étiquetée appendicite. L'évolution du mal fut si rapide qu'elle ne permit même pas une intervention. Il est bien probable qu'il devait s'agir dans ce cas d'une de ces pancréatites aiguës à forme foudroyante. D'autres chirurgiens ont dû voir des cas semblables.

Enfin le diagnostic qui a été porté le plus souvent, dans les cas de pancréatites aiguës, c'est celui d'*occlusion intestinale*; c'est avec ce diagnostic qu'on a été amené, en général, à pratiquer la laparotomie. Il s'est passé et il se passe encore pour la pancréatite ce qui s'est passé pour l'*appendicite*, à l'époque où on laissait mourir les malades avec le sombre diagnostic *de miserere*.

Je n'ai pas à insister sur les éléments du diagnostic différentiel avec ces différentes affections de l'abdomen. Ce diagnostic, encore une fois, est extrêmement difficile, et ne pourrait être fait que par exclusion, si l'on songe au pancréas. La difficulté de localiser au début l'affection dans le pancréas tient à la généralisation de la douleur, au ballonnement du ventre, à la situation profonde de l'organe, à l'absence de signe pathognomonique. Aussi, la laparotomie exploratrice sera-t-elle la vraie ressource dans la pratique. Et, encore une fois, le ventre ouvert, faudra-t-il songer à chercher la cause du mal dans le pancréas, précepte bien souvent oublié.

Est-ce à dire que le diagnostic clinique de pancréatite au début soit tout à fait impossible ? Non, car il a déjà été posé plusieurs fois avant l'intervention ou avant la mort dans les cas où l'on n'est pas intervenu, et il a été confirmé pendant l'opération ou à l'autopsie; je citerai à ce sujet les noms de Fitz, Bardenheuer, Elliot, Batchelor, Robson, Giordano, Schlesinger, Neumann, qui lui seul a fait ce diagnostic dans 3 cas, etc.

Pour arriver à ce diagnostic on doit tenir compte des antécédents gastro-intestinaux, mais surtout hépatiques du malade, examiner soigneusement les organes de la région abdominale supérieure : le foie, les voies biliaires, l'estomac, la rate, les reins, et songer à examiner le pancréas. Y songeant, on recherchera mieux le siège maximum de la douleur dans la région épigastrique.

La diarrhée succédant à la constipation serait un bon signe.

De même un élément d'une grande valeur serait la perception d'une voussure ou d'une tuméfaction dans la région pancréatique, signe qui peut s'observer quelquefois dans la période du début.

Il est probable que, grâce aux connaissances que nous possédons déjà sur le sujet, on pourra, sinon diagnostiquer sûrement la pancréatite au début, du moins la deviner dans quelques cas.

Peut-on, au début, préciser encore le diagnostic et dire : pancréatite aiguë simple, pancréatite hémorragique, pancréatite suppurée ou gangréneuse ? Cet idéal a été atteint, mais combien rarement, on le devine. Si l'attention est attirée du côté du pancréas, on se souviendra que la forme hémorragique, l'apoplexie du pancréas, affecte souvent un début dramatique, cette forme représente le type suraigu des inflammations du pancréas; :

pancréatite aiguë, a-t-on dit, est presque toujours hémorragique. Par contre la forme suppurée est plus insidieuse.

Je signalerai, à propos de ce diagnostic, le conseil, donné par Mayo Robson, de pratiquer une exploration immédiate au niveau de l'angle costo-vertébral gauche, en écartant les fibres musculaires de la région, sans les sectionner. Mayo Robson disait en 1900 qu'il était décidé à adopter à l'avenir ce procédé sans délai, puisque, même s'il y a erreur de diagnostic, le mal n'est pas grand, l'opération étant extra-péritonéale.

b) Période d'état. — Il est bon de s'entendre sur le sens période d'état; on comprend la difficulté qu'il y a à établir des limites précises entre la période de début et la période d'état, puisque certains signes importants peuvent apparaître et être perçus dès le début.

Pour la simplicité de l'exposition il faut entendre par période d'état cette période pendant laquelle le malade présente les signes assez nets d'envahissement pancréatique.

Le diagnostic est difficile aussi à cette période, mais il se trouve un peu simplifié pour les raisons suivantes : la maladie se prolonge, donc on a plus de temps pour la réflexion et on peut constater l'apparition de nouveaux signes. Le point douloureux pancréatique pourra être bien délimité; la constatation de la stéarrhée, comme dans le cas de Chantemesse et Griffon, sera de la plus haute importance ; la diarrhée succédant à la constipation, un amaigrissement rapide, seront également de bons signes de présomption en faveur d'une lésion pancréatique.

Le diagnostic sera encore facilité si l'on constate dans la région épigastrique l'existence d'une voussure ou tuméfaction ; on cherchera alors à savoir si la tumeur présente les caractères des tumeurs pancréatiques. La constatation d'une tumeur profonde située derrière l'estomac, associée à certains autres signes, a permis à Fitz, Thayer, Elliot, Cutler, Körte, etc., de poser un diagnostic exact. Remarque importante : à mesure que l'attention est plus attirée sur le pancréas, on sait mieux reconnaître l'existence de la tumeur dans la pancréatite aiguë. Joron a fait observer que, depuis la thèse de Page, la tumeur a été signalée 6 fois sur 13 cas de pancréatite suppurée.

Cette tumeur peut être soit une augmentation de volume du pancréas, soit un hématome, soit une collection purulente ou gangréneuse.

Est-il possible de différencier ces diverses formes de pancréatite? En général la chose est très difficile, car les signes de ces lésions se superposent. D'ailleurs la suppuration et la gangrène sont plutôt des terminaisons de la pancréatite aiguë que des

formes spéciales de pancréatite. Cependant la pancréatite suppurée, nous l'avons déjà dit, offre une marche moins aiguë que la pancréatite hémorragique, point de départ de l'hématome. Dans la forme suppurée, la température prend le tracé des suppurations.

On a quelquefois diagnostiqué la forme gangréneuse. Mais vraiment cette différenciation me paraît un peu extraordinaire, car, nous le savons, gangrène et suppuration sont souvent combinées.

Joron recommande pour le diagnostic de la pancréatite suppurée la radiographie, et, en particulier, la gastro-diaphanie !

D'autres facteurs permettent d'établir un diagnostic rétrospectif : on a pu reconnaître des fragments sphacélés de pancréas dans des selles purulentes. Frankel avait constaté une tumeur à l'épigastre, son malade, très constipé, fut pris soudain d'une diarrhée graisseuse très abondante et la tumeur épigastrique disparut provisoirement.

On a vu aussi, à la suite de l'ouverture au dehors d'un abcès de la région pancréatique, une fistule laissant couler du suc pancréatique. Körte a pu recueillir chez un de ses opérés, par une fistule post-opératoire, un liquide clair émulsionnant la graisse.

Il faut encore savoir rapporter à leur véritable origine certaines collections purulentes pancréatiques qui ont fusé plus ou moins loin. On se souviendra que telle collection lombaire ou périnéphrétique peut avoir son point de départ dans le pancréas. La même origine pourra être attribuée à des abcès sous-phréniques, à un abcès pleural, comme dans le cas de Guinard, l'abcès pleural pouvant se terminer par vomique.

Une collection purulente de la fosse iliaque ou même du ligament large (faits observés par Mayo Robson) peut venir du pancréas.

On a dit et répété à propos du diagnostic de la pancréatite aiguë que ce diagnostic ne se faisait le plus souvent que grâce à la laparotomie exploratrice. C'est vrai ; mais il faut que cette laparotomie exploratrice soit pratiquée assez tôt pour ne pas faire une opération devenue inutile. Le chirurgien doit donc apporter tous ses soins à faire le plus rapidement possible le diagnostic de maladie du pancréas et savoir abandonner, en tant qu'instruments d'observation, le thermomètre pour le bistouri explorateur.

2° *Pancréatite chronique.*

Ici encore, le chirurgien se trouve aux prises avec de grosses difficultés. Sans doute, le diagnostic de pancréatite chronique a été posé d'une façon nette avant l'intervention par Körte et Mayo

Robson par exemple. D'autre part, la marche lente de l'affection permet de mieux observer et de mieux analyser les symptômes présentés par les malades. Enfin, comme les lésions scléreuses siègent le plus souvent au niveau de la tête du pancréas, on peut tout d'abord éliminer les affections des reins et de la rate; le diagnostic se trouve donc circonscrit entre certaines lésions du duodénum, de l'estomac, du foie et des voies biliaires.

Pour ces raisons, le diagnostic de la pancréatite chronique doit être, en principe, moins épineux que celui de la pancréatite aiguë; cependant, il est encore très délicat à l'heure actuelle.

En somme ce qui caractérise la pancréatite chronique, ce sont les signes de compression du duodénum et du cholédoque et, le plus souvent, on intervient pour des signes d'occlusion chronique de ce dernier canal. Or, les causes de compression ou d'obstruction sont variables; adhérences, lithiase biliaire, cancer du cholédoque, cancer de la tête du pancréas, etc. Ce dernier diagnostic est un des plus importants et mérite d'être mis en lumière. Il me paraît donc plus utile de l'exposer d'une façon un peu détaillée et aussi plus profitable, lorsque je m'occuperai du cancer du pancréas. J'éviterai ainsi bien des redites.

Laissant de côté pour le moment le diagnostic avec le cancer du pancréas, voyons quelles sont les autres affections que l'on doit chercher à différencier de la pancréatite chronique; ces affections sont les suivantes : affections de l'estomac, cancer du foie, adhérences des organes voisins du pancréas, lithiase biliaire, cancer du cholédoque, catarrhe chronique des conduits biliaires, pancréas annulaire.

Les affections de l'estomac s'accompagnent rarement d'ictère, jamais de stéarrhée. La tumeur stomacale, quand elle est perceptible, peut changer de place par la distension de l'estomac, mais cette distension n'amène pas les variations de matité et de sonorité que l'on observe dans les tumeurs pancréatiques. Le siège de la douleur n'est pas le même dans les affections de l'estomac et dans la pancréatite.

Le foie cancéreux, en dehors d'autres signes, se révèle par des nodosités plus ou moins saillantes.

Il est très difficile de diagnostiquer l'existence d'adhérences autour du pancréas à la suite de périgastrite ou de péri-hépatite. En effet, ces adhérences compriment l'intestin et le cholédoque, déterminant des phénomènes de sténose intestinale, de l'ictère et la distension de la vésicule, comme les maladies siégeant au niveau de la tête du pancréas.

Très délicat aussi le diagnostic avec la lithiase biliaire. Et, de fait, la pancréatite chronique a souvent été confondue avec la

cholécystite calculeuse, ce qui s'explique, car les deux affections coexistent souvent.

Ce diagnostic est cependant possible; Mayo Robson a insisté sur certains caractères différentiels des deux affections. De longues séries d'attaques sans ictère, l'apparition tardive de l'ictère, des attaques pseudo-paludéennes, seraient des signes de lithiase biliaire. Dans celle-ci la douleur siège sur la vésicule; elle siège dans le point déjà indiqué, s'il s'agit d'une pancréatite chronique. Les irradiations douloureuses se font : dans la lithiase biliaire à droite, dans la pancréatite chronique à gauche ou dans la région interscapulaire. Enfin, d'après la loi de *Courvoisier-Terrier*, la vésicule est distendue dans la pancréatite chronique, à moins qu'elle ne renferme des calculs, auquel cas elle est rétractée; la distension de la vésicule serait un signe de lésion pancréatique.

Le cancer du cholédoque est rare; il ressemble par certains points à la lithiase biliaire; les deux affections coexistent souvent.

Le catarrhe chronique des conduits biliaires est caractérisé par l'ictère et un peu d'émaciation, par l'absence de douleur et de fièvre; les bons effets du traitement médical lèveraient tous les doutes.

Il ne faut pas songer à différencier la pancréatite chronique du pancréas annulaire, ainsi que je l'ai déjà dit en parlant de cette malformation.

Enfin on a pu prendre une pancréatite chronique pour une péritonite tuberculeuse, erreur qui est excusable dans certains cas.

V. — TUBERCULOSE DU PANCRÉAS PANCRÉATITE TUBERCULEUSE

La tuberculose peut frapper le pancréas, comme tout autre organe; on connaît les observations de Harles, de Glatigny, Métivier, Barlow, Aran, Morache, Arnozan, etc. Mais la localisation pancréatique de cette affection est rare. Cependant, pour Kudrewetzki, auteur d'un important mémoire sur la tuberculose du pancréas, la rareté de cette affection serait plus apparente que réelle, l'examen méthodique du pancréas étant trop souvent négligé chez les tuberculeux.

Quoiqu'il en soit, l'expérimentation montre la rareté des pancréatites tuberculeuses et la résistance du pancréas au bacille de Koch, ce qui serait dû, sans doute, aux propriétés du suc pancréatique. Dans ses expériences, Carnot n'a pu produire qu'une fois un abcès tuberculeux, avec une dose énorme de culture tuberculeuse très virulente. En général, le résultat expérimental des

infections tuberculeuses du pancréas a consisté dans l'atténuation de la virulence des bacilles, puis leur disparition et la production constante de sclérose. Pour Carnot, la tuberculose du pancréas est le plus souvent représentée par une sclérose plus ou moins étendue, mais non spécifique.

La tuberculose du pancréas est, en règle générale, secondaire, et s'observerait le plus souvent au cours de la tuberculose miliaire généralisée, chez les enfants dans près de la moitié des cas, plus rarement dans la tuberculose commune à marche lente.

Dans les cas de Mayo et Sendler, il semble bien qu'il se soit agi de tuberculose primitive.

L'infection bacillaire du pancréas se fait par trois voies : voie circulatoire, voie canaliculaire, voie de contiguïté par propagation d'une tuberculose des ganglions lymphatiques voisins. Au premier mode d'infection correspond l'infiltration tuberculeuse de toute la glande, aux deux autres modes, les formes massive ou cavitaire.

Les lésions tuberculeuses peuvent consister en : tubercules miliaires, tubercules ordinaires, masses caséeuses et ramollies produites, a-t-on dit, par le ramollissement des ganglions lymphatiques du pancréas, abcès et cavernes.

Dans les cas déjà signalés de Mayo et Sendler il y avait une véritable tumeur (un *tuberculome*) qui avait été reconnue par la palpation abdominale.

Les ganglions péri-pancréatiques sont ordinairement envahis.

J. Lohéac, dans sa thèse de doctorat, en 1899, a bien exposé la symptomatologie de la tuberculose du pancréas et a cherché à établir le diagnostic de cette affection.

Celle-ci se manifesterait cliniquement, à une certaine période de son évolution, par un ensemble de symptômes relevant de l'insuffisance pancréatique : troubles de la digestion et de l'assimilation, rarement glycosurie, amaigrissement rapide et excessif, pigmentation anormale des téguments (mélanodermie), douleur à type spécial, siégeant au niveau de l'épigastre, le plus souvent à gauche, s'irradiant dans les lombes, correspondant en général à un point douloureux dorsal au niveau de la première lombaire rappelant la douleur en broche de l'ulcère de l'estomac.

En réalité ces symptômes sont ceux d'une lésion chronique quelconque de la glande; et jusqu'à présent aucune donnée clinique ne peut être retenue comme susceptible d'être utilisée d'une façon réellement pratique.

Le diagnostic est rendu encore plus difficile par ce fait qu'il est exceptionnel d'observer la tuberculose primitive et isolée du

pancréas. L'existence des lésions bacillaires de l'intestin et du péritoine fait naturellement songer à une tuberculose intestino-péritonéale. Par contre, certains symptômes, tels que : douleurs, amaigrissement excessif et rapide, glycosurie, mélanodermie, survenant au cours d'une tuberculose pulmonaire ou intestinale, permettraient de songer à une localisation pancréatique de l'infection tuberculeuse.

Même quand la lésion se montre sous forme de *tuberculome*, cas auquel on peut opposer une intervention chirurgicale, comme l'a fait Sendler, il est difficile de la distinguer. Dans ces circonstances, on la confond forcément avec un néoplasme quelconque, et précisément dans le cas cité on crut à une *tumeur maligne de l'estomac ou du pancréas*.

L'excessive rareté de la forme néoplasique de la tuberculose du pancréas m'engage à rapporter ici les deux faits, relatifs à cette forme, que j'ai pu recueillir.

1° Observation de Mayo.

Un homme âgé de trente-huit ans, malade depuis quatre mois, gardait le lit depuis un mois et demi environ. Les premiers symptômes de la maladie avaient consisté en douleurs abdominales s'étendant le long de l'hypocondre droit, jusqu'à la colonne vertébrale. Vingt-huit jours avant sa mort le malade avait présenté de la jaunisse, ses selles étaient devenues blanches et l'urine offrait une teinte fortement colorée. A un moment donné il ne lui fut plus possible de se coucher sur le côté droit, il était souvent obligé de s'asseoir dans son lit pour respirer.

Quelque temps avant la terminaison fatale on avait constaté la présence d'une grosse tumeur siégeant au-dessus de l'ombilic; le bras droit et une partie du cou étaient devenus œdémateux.

A l'autopsie, on trouva : épanchement séreux dans la cavité pleurale droite, grande distension de la vésicule biliaire qui contenait 8 onces de liquide.

La tumeur perçue par l'examen clinique siégeait sur le pancréas, dont la tête, irrégulièrement sphérique, de 4 pouces de diamètre, comprimait le conduit biliaire; le reste de la glande était un peu augmenté de volume. L'organe présentait par places son aspect normal, mais par places aussi il était infiltré de matière tuberculeuse formant, en deux ou trois points, des abcès remplis d'un pus épais. Le thymus et les reins semblaient avoir été atteints secondairement. Senn pense également que dans ce cas la lésion tuberculeuse avait débuté par le pancréas.

2° Observation de Sendler.

Il s'agit d'une femme de cinquante-quatre ans, chez laquelle on avait diagnostiqué un *cancer de l'estomac* ou une *tumeur du*

pancréas. On intervint le 31 janvier 1896 et on trouva une tumeur dans la région pancréatique, tumeur qu'on put extirper complètement. Les suites de l'opération furent bonnes malgré la formation d'un petit abcès de la paroi. La guérison fut complète, l'examen de la pièce montra qu'il s'agissait d'une tumeur bien délimitée de la tête du pancréas et en réalité d'un *tuberculome* des voies lymphatiques de la glande pancréatique.

Comme il s'agit là d'un cas des plus intéressants et d'un fait unique au point de vue de l'intervention dans la tuberculose du pancréas, peut-être trouvera-t-on bon que je rapporte *in extenso* la traduction de l'observation que je viens de résumer et la fasse suivre des réflexions faites par Sendler, à ce propos, en 1896. On verra qu'à l'heure présente elles présentent encore un certain intérêt, d'autant plus que Sendler, plus optimiste que Friedreich, au point de vue de la possibilité du diagnostic, s'écrie en terminant : « Mais que Friedreich ne vienne pas prétendre que la tuberculose du pancréas n'offre pas des manifestations particulières ». D'après ce que j'ai dit plus haut, cette conclusion, non plus seulement en 1896, mais même en 1905, après l'étude de Lohéac, doit paraître beaucoup trop optimiste.

Observation. — Sophie W..., cinquante-quatre ans, de famille saine, a toujours été bien portante elle-même, jusqu'au début de sa maladie, il y a neuf mois. Depuis ce temps, son appétit a diminué sans cesse, en même temps qu'elle ressentait une pesanteur vague dans la région stomacale; cette douleur ne prenait jamais un caractère aigu. Elle n'a vomi qu'une fois, et ne souffrait pas davantage après les repas. Cependant, comme elle maigrissait et dépérissait à vue d'œil, elle s'est décidée, le 27 janvier 1896, à se présenter à l'hôpital.

Examen. — Femme délicate, de taille moyenne, pâle, avec une expression de souffrance, maigre, et de faible musculature. L'examen du cœur et des poumons ne révèle rien d'anormal; surtout ces derniers ne présentent aucun changement dans le rythme respiratoire; pas de matité.

A la palpation, que la malade supporte bien, on trouve sur la ligne médiane, un peu au-dessus de l'ombilic, une tumeur dure, bosselée, dont on ne peut guère apprécier les dimensions. Après réplétion de l'estomac, on ne peut plus la sentir; à part cela, rien de particulier dans l'abdomen. Constipation légère; urines sans sucre, ni albumine. Température normale; pouls petit, mais régulier.

Le 29 janvier, on fait prendre à la malade un repas d'épreuve, suivi d'un nettoyage complet de l'estomac, jusqu'à absence de réaction acide. On recommence le jour suivant.

Il n'était guère possible avec ces données de formuler un *diagnostic exact*. On pouvait penser à un *carcinome de l'estomac*, sur la paroi postérieure ou la petite courbure; en effet le pylore était évidemment

libre, puisque les aliments le traversaient, et la paroi antérieure ne donnait à la palpation aucune sensation anormale. On conclut à une *tumeur maligne du pancréas* d'après l'état cachectique et l'âge de la malade.

Opération. — Le 31 janvier, on fit la laparotomie. Ouverture de la cavité abdominale par une incision de la ligne blanche, étendue de l'appendice xiphoïde à l'ombilic. Le foie, la rate et l'estomac sont reconnus sains. Mais derrière l'estomac se trouve une *tumeur*, qu'on saisit facilement au-dessus de la petite courbure, et qu'on reconnait appartenir au pancréas. Après incision du petit épiploon il est possible de tirer le pancréas au dehors. La tête est dure, ainsi qu'une partie du reste de la glande. Dans son intérieur, on découvre une *tumeur*, de la grosseur d'une noix, d'un gris jaunâtre, qui se délimite fort bien des régions avoisinantes, différemment colorées. Extirpation de la tumeur, qui *adhère profondément à l'organe par un long pédicule*; ligatures nombreuses.

A côté de la colonne vertébrale, on sentait un cordon lymphatique tuméfié, qu'on laissa intact derrière l'estomac. Mais quelques lymphatiques du groupe pancréatico-duodénal, également tuméfiés, furent enlevés en même temps.

Remise du pancréas en place, et sutures appropriées.

L'issue de l'opération a été des plus heureuse. La malade a bien supporté cette délicate intervention. Elle vivait encore *neuf mois après*, sans trace de récidive, et visiblement mieux portante; dernièrement j'ai eu l'occasion de *la revoir*, et, à ma joie, de constater son bel aspect. Elle avait même augmenté en poids; l'appétit et le sommeil étaient bons; les douleurs disparues. On ne trouvait plus aucune tumeur de la tête de l'organe, et à peine sentait-on, à travers la paroi abdominale, une résistance légère à son niveau. La malade ne se plaint que d'un prurit, survenu depuis l'opération. Tient-il à cette dernière? je l'ignore.

Examen histologique. — Le professeur Thoma a eu la bonté de faire l'examen histologique de cette tumeur. Il en mit trois fragments dans l'alcool et voici quels furent ses résultats. Le premier morceau montre, dans sa partie centrale, une formation arrondie, bien délimitée, de 10-18 mm. de large, qui n'est autre qu'un *lymphatique* hypertrophié, et rempli de *granulations miliaires de tuberculose*. Tout autour se présent des cellules lymphatiques nombreuses, des cellules *épithéliales*, au milieu d'une substance fondamentale fibrillaire. Les deux autres fragments étaient semblables.

La tumeur n'était donc autre chose qu'une *localisation tuberculeuse lymphatique de la tête du pancréas*; mais il reste à savoir comment elle a pu se former.

« Nos données sur la tuberculose du pancréas n'ont pas été enrichies depuis la description qu'en a faite Friedreich. Celui-ci s'exprime ainsi : « Quant à ce qui concerne le tubercule du pancréas, on le trouve sous forme d'un noyau plus ou moins caséeux,

formé d'un agrégat variable de granulations miliaires; il existe en même temps qu'une tuberculose pulmonaire ou intestinale. Mais ce tubercule est rare, et la plupart des soi-disant rapports faits à son sujet paraissent appartenir bien plutôt à des inflammations caséeuses chroniques ».

Que cette description n'ait rien à voir avec notre cas particulier, et que nous soyons en présence d'une forme tout à fait spéciale de tuberculose pancréatique, cela saute aux yeux dès le premier coup d'œil. Tumeur gris jaunâtre, bien délimitée, profondément enfoncée dans la tête de l'organe, et reconnue par les minutieuses recherches de Thoma pour être un *canalicule lymphatique tuberculeux*, voilà bien ce que nous avons trouvé.

Mais, maintenant, reste à savoir si on a déjà étudié en général les *lymphatiques du pancréas*. Ici aussi, la littérature fait défaut presque partout. A la vérité Eichhorst rapporte dans son article sur les *maladies du pancréas* paru dans la *Réal-Encyclopédie d'Eulenbourg*, qu'un *lymphome* du pancréas, accompagné de formations lymphomateuses d'autres organes, a été décrit une fois par Cornil et Lépine; ce qui tendrait à faire supposer avec raison l'existence préalable de vaisseaux lymphatiques dans le pancréas. Cependant cette observation, faite sur le cadavre, ne paraît pas exempte d'objections; et Krönlein écrit, après Senn, que la tumeur fut considérée comme un sarcome.

C'est Klebs qui a donné les meilleures indications sur le point en question : « Dans la substance du pancréas pénètrent des vaisseaux lymphatiques qui tassent les acini les uns contre les autres ». C'est là ce qui pourrait donner l'explication de la tumeur trouvée plus haut.

Nous serions donc en présence d'un *vaisseau lymphatique*, enfoncé dans le parenchyme pancréatique, ce qui, d'après les dernières communications du Dr Nusshann, n'a plus rien d'extraordinaire ou d'inexact. Cette forme de tuberculose peut, ainsi que le démontre notre cas, conduire à des tumeurs bien caractéristiques, et posséder une physionomie clinique à part. Nous avons donc à enregistrer désormais une *forme nouvelle* de tumeur, la *tumeur lymphatique tuberculeuse du pancréas*.

J'ai laissé entendre plus haut que le diagnostic des tumeurs du pancréas pouvait bien ne pas être des plus commodes. Il faudra penser à une affection du pancréas si un homme, déjà atteint de tuberculose, souffre au niveau de cet organe, et si une tumeur s'y développe très lentement. Mais on pourra transformer la possibilité en certitude, si le malade accuse des antécédents héréditaires. Le diagnostic gagnera encore en certitude si, après la distension de l'estomac et de l'intestin, la tumeur en question dispa-

rait dans la profondeur de la cavité abdominale, donnant ainsi à comprendre qu'elle se trouve située derrière ces organes. Si l'on s'assure, en outre, après une investigation minutieuse, qu'il n'existe aucun des signes d'une affection de l'estomac ou de l'intestin, et si la tumeur paraît même un peu mobile, on accroît encore la valeur du diagnostic, car s'il s'agissait d'une néoplasie maligne, d'un carcinome par exemple, il faudrait s'attendre à trouver des adhérences formées déjà depuis longtemps. Mais malgré tout, le diagnostic ici restera toujours chancelant sans

Fig. 117-XXXIII. — Pancréas contenant des calculs (Leedes Museum, in Mayo Robson).

l'opération. Mais que Friedreich ne vienne pas prétendre que la tuberculose du pancréas n'offre pas des manifestations particulières. »

VI. — CALCULS DU PANCRÉAS

La connaissance de la lithiase pancréatique est de date ancienne puisque les deux cas de Panarol et Gacia ont été signalés par Graaf dès la seconde moitié du XVIIe siècle. Mais les travaux réellement importants sur la question sont assez récents; je citerai comme travaux d'ensemble la revue de Nimier en 1894, l'important travail de Giudiceandrea en 1896, qui rapporte 50 cas, celui de Lazarus en 1903.

La lithiase pancréatique peut siéger dans les acini, dans les conduits excréteurs accessoires, dans les canaux principaux. C'est dans ce dernier cas qu'on a affaire à des calculs vraiment d'ordre chirurgical.

Pouvant occuper un point quelconque du conduit excréteur ils se trouvent cependant en général à droite de l'organe, près de l'embouchure du canal dans le duodénum.

Souvent multiples, quelquefois allongés, le plus souvent arrondis ou ovoïdes, à surface tantôt lisse, tantôt hérissée d'aspérités, de couleur en général blanchâtre ou jaunâtre, de consistance variable, ils présentent un volume qui varie de celui d'une lentille à celui d'un pois, d'une noisette, d'une cerise : on les a comparés à un haricot, à une amande, à une noix; le calcul le plus gros pesait 200 grammes. (Schupmann.)

Les calculs du pancréas sont surtout constitués par des sels de chaux, phosphate et carbonate, et ne renferment aucune substance rappelant la composition du suc pancréatique, ce qui porte une sérieuse atteinte à la théorie de la stase invoquée pour expliquer la formation de ces calculs. Sans doute la stase favorise leur pro-

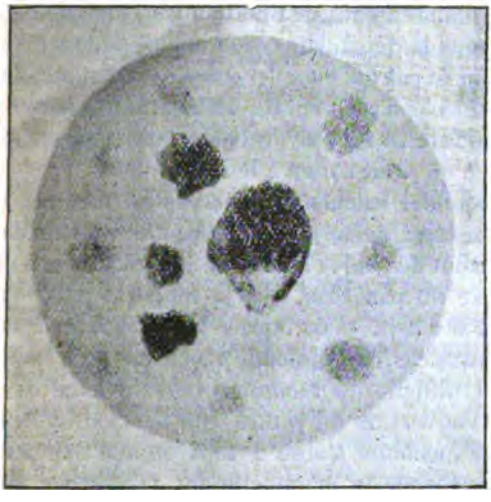

Fig. 118-XXXIV. — **Radiographie de calculs pancréatiques et biliaires (Mayo Robson).**

duction, mais la cause première semble résider dans une inflammation de la muqueuse des conduits. On sait que la ligature du canal de Wirsung n'a jamais déterminé la formation de calculs; par contre Thiroloix a pu en produire après injection de suie stérilisée dans ce même canal.

Je dois dire qu'on a songé à *l'origine microbienne* des calculs du pancréas; Giudiceandrea a trouvé des microbes dans deux cas.

Les calculs du pancréas s'accompagnent de lésions de cet organe : angio-pancréatite cause du mal, atrophie du pancréas et dilatation des canaux pancréatiques, comme dans les cas de ligature expérimentale, abcès et même nécrose graisseuse, lésions qui expliquent certains symptômes de la lithiase pancréatique. Dans le cas de L. Capparelli, il y eut formation d'un phlegmon de la

paroi abdominale qui fut incisé. A travers l'incision, on vit sortir un certain nombre de calculs.

Il faut distinguer, dans les calculs du pancréas, deux sortes de signes : 1° les signes de sclérose et de destruction pancréatique que l'on rencontre dans d'autres affections du pancréas : diabète maigre et dyspepsie pancréatique; on a observé la diarrhée, la stéarrhée, la sialorrhée; 2° des signes gastro-hépatiques (ictère : 3° des signes plus nets et plus précis : les coliques pancréatiques et la constatation de calculs dans les selles.

Coliques pancréatiques. — Ces coliques rappellent la colique hépatique, mais en diffèrent par certains caractères. Partie de l'épigastre, la douleur s'irradie vers l'hypocondre gauche, la base du thorax et l'épaule du même côté. Elle peut s'accompagner de nausées, de vomissements, de lipothymies. Quelquefois on observe de la fièvre sous la dépendance de l'angio-pancréatite.

Constatation de calculs dans les selles. — Ce signe, d'une grande valeur, a été observé par Minnich, Giudiceandrea, Cipriani, Leichtenstern, etc., et il est probable qu'il l'aurait été plus souvent encore si on avait songé à le rechercher.

Le diagnostic des calculs du pancréas est fort difficile. Dans la plupart des cas on a pensé à l'existence d'une lésion de l'estomac, du foie et surtout des voies biliaires. Sur les 12 cas d'intervention pour calculose du pancréas, que je rapporte plus loin, 7 fois le diagnostic a été fait, mais après la laparotomie exploratrice. Dans trois autres cas, ce diagnostic n'a été fait qu'à l'autopsie; c'est dire qu'il est difficile de reconnaître l'existence de ces calculs même après l'ouverture du ventre. Qui plus est, dans un des cas, le calcul a été méconnu à une 2e laparotomie exploratrice. Dans le cas de Capparelli le diagnostic fut fait après l'incision du phlegmon abdominal; dans celui de Weir l'existence du calcul n'est pas prouvée.

Ces difficultés s'expliquent par la situation profonde des canaux pancréatiques, le petit nombre des calculs, leur faible volume et surtout le peu d'expérience que l'on possède en matière de chirurgie du pancréas.

On peut cependant arriver à diagnostiquer la calculose du pancréas en étudiant avec soin les signes de cette affection.

La douleur de la colique pancréatique, je le répète, s'irradie à gauche, dans l'hypochondre, la base du thorax, et l'épaule, contrairement à celle de la colique hépatique qui s'irradie à droite. On se souviendra cependant que la douleur de la colique néphrétique du rein gauche et celle de la colite chronique peuvent siéger du même côté.

La présence dans les selles de calculs de chaux ne renferma

pas de pigment biliaire serait un bon élément de diagnostic. Mais on peut trouver des calculs semblables dans la colite muco-membraneuse qui s'accompagne quelquefois de lithiase intestinale et de crises douloureuses comparables à celles de la calculose pancréatique.

Si à ces données vient s'ajouter l'existence d'un diabète maigre, on a de grandes chances pour porter un diagnostic exact.

Neumann a conseillé la *radioscopie* pour déceler la présence des calculs du pancréas, et Mayo Robson, se basant sur la composition chimique de ces calculs, a fait observer qu'ils étaient *visibles aux rayons X*, ce qui les différencie des calculs biliaires. Dans un cas où ce chirurgien avait extrait en même temps des calculs biliaires et pancréatiques, la *radiographie* révéla nettement ces derniers (fig. 34).

Je répète enfin que Cammidge et Mayo Robson ont beaucoup insisté sur la recherche de la *réaction pancréatique des urines*. D'après Mayo Robson, la *radiographie* et *la réaction pancréatique des urines* permettent d'établir le diagnostic des calculs du pancréas.

VII. — TUMEURS DU PANCÉRAS

On trouve dans le pancréas des tumeurs liquides, des kystes et des tumeurs solides. Au point de vue pathogénique, les kystes peuvent être des kystes par rétention ou des kystes néoplasiques. Donc un certain nombre de kystes pancréatiques ne sont que des cysto-épithéliomes comparables à ceux que l'on rencontre dans l'ovaire (Hartmann), et constituent en somme des tumeurs à la fois solides et liquides. Mais il est bien entendu, cette réserve faite, que l'on doit conserver nettement la division clinique des tumeurs du pancréas en tumeurs liquides et tumeurs solides.

1° Tumeurs liquides. — Kystes du pancréas.

Nous avons déjà vu que l'on peut rencontrer dans le pancréas les kystes sanguins ou hématomes consécutifs à des traumatismes, ou à des hémorragies spontanées du pancréas, des pseudo-kystes traumatiques, des kystes apoplectiques, conséquence de l'apoplexie du pancréas; on a signalé aussi dans cet organe la présence de kystes hydatiques; enfin, une variété plus importante est représentée par les kystes glandulaires. De sorte que dans l'histoire des kystes du pancréas on peut établir la division suivante :

1° *Kystes sanguins, hématomes*;

2° *Pseudo-kystes, kystes traumatiques*;

3° *Kystes apoplectiques*;
4° *Kystes hydatiques*;
5° *Kystes glandulaires*.

Les deux premières variétés constituent plutôt des collections enkystées, directement en rapport avec un traumatisme qui a déterminé des déchirures vasculaires ou la blessure des conduits pancréatiques. Les hématomes peuvent en outre n'être que la conséquence d'une pancréatite hémorragique.

Les kystes apoplectiques forment une variété encore plus

Fig. 119-XXXV. — Vésicule hydatique arrêtée, à l'entrée du cholédoque, dans l'ampoule de Vater (d'après M. Robson, 1898).

spéciale; ce sont de petites collections sanguines qui succèdent à l'apoplexie du pancréas.

Quant aux kystes hydatiques ils sont très rares.

Je ne connais que les faits suivants : Chanbon de Montaux, d'après Bécourt, rencontra un kyste hydatique à l'autopsie d'une femme morte d'une fièvre lente. Portal en trouva un, au cours d'une autopsie également, à l'extérieur du pancréas, sous une fausse membrane qui le recouvrait. Masseron, dans sa thèse, a ajouté trois autres cas aux deux précédents : un cas de Turner et un cas de Hunter, kyste hydatique adhérent au pancréas; un cas de Meissner, dans le pancréas même. J. Bœckel a rapporté dans son intéressant mémoire sur les kystes pancréatiques, la relation, faite par Engel, d'une autopsie où l'on découvrit dans le tissu cellulaire interlobaire un amas de vésicules (6 à 8) rondes, de l'aspect d'une mûre, contenant une sérosité transparente et renfermées dans une poche de la grandeur d'une noisette. Il y avait des kystes analogues dans le cerveau, les reins et d'autres organes.

L'auteur qui rapporte cette observation émet l'opinion qu'il s'agissait peut-être d'hydatides.

Je puis à mon tour ajouter d'autres faits. Péan, en 1883,

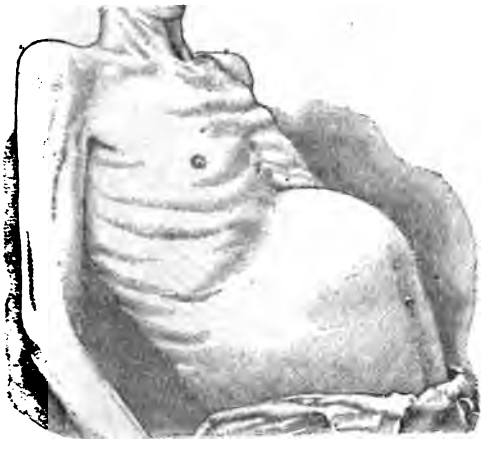

Fig. 130-XXXVI. — Aspect de l'abdomen (vue de profil) dans un kyste du pancréas. — Amaigrissement extrême du malade (Bull).

opère un kyste hydatique du pancréas par la marsupialisation.

Briggs, en 1890, extirpa un sarcome de la queue du pancréas, avec des hydatides.

En 1902 j'ai eu l'occasion de rencontrer sur le vivant et d'opérer

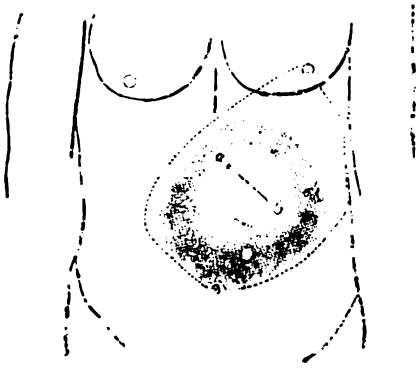

Fig. 130-XXXVII. — Aspect de l'abdomen (vue de face) dans un cas de kyste du pancréas. — L'espace compris entre les lignes ponctuées représente l'aire de la matité. — [illegible] la ligne d'incision (d'après Bull).

un kyste hydatique du pancréas. Mon malade avait en même temps plusieurs kystes dans la cavité abdominale, dont deux ségeaient dans la rate; l'opération fut suivie de succès.

La même année Ricard, dans une discussion à la Société de chirurgie de Paris, fit savoir qu'il avait opéré un kyste hydatique rétro-pancréatique.

En 1904, Mokrowsky a rapporté un cas de kyste hydatique du pancréas qu'il avait opéré.

En 1904 également, Jonnesco a publié un cas fort intéressant, avec opération.

La même année encore Hildebrand opère aussi un kyste hyda-

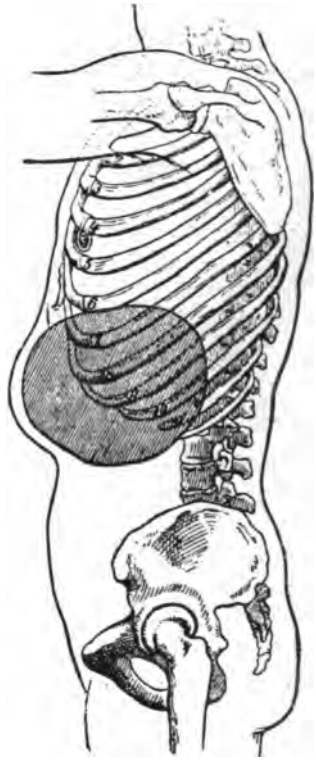

Fig. 122-XXXVIII. — Kyste développé à gauche (Körte).

tique du pancréas, ainsi que nous l'apprend la récente thèse de L. Sasover (de Bucarest).

Les 6 premiers cas n'ont été que des trouvailles d'autopsie. Le cas de Briggs n'est peut-être pas très probant, il n'est cité nulle part, comme kyste hydatique; dans tous les cas il s'agit d'une tumeur complexe, un kysto-sarcome.

Le cas de Ricard, kyste rétro-pancréatique, peut aussi prêter à discussion.

Restent donc les *kystes glandulaires*, qui constituent à proprement parler les véritables kystes du pancréas; je n'aurai en vue que ces *kystes glandulaires* dans la discussion clinique qui va suivre et n'envisagerai que les kystes uniques. En effet, les kystes

multiples, disposés quelquefois sous forme de dilatation en chapelet, sur le canal de Wirsung, ou bien disséminés dans la glande (*acné pancréatique* de Klebs), sont d'un petit volume et n'offrent pas d'intérêt chirurgical.

Le diagnostic des kystes glandulaires du pancréas est impos-

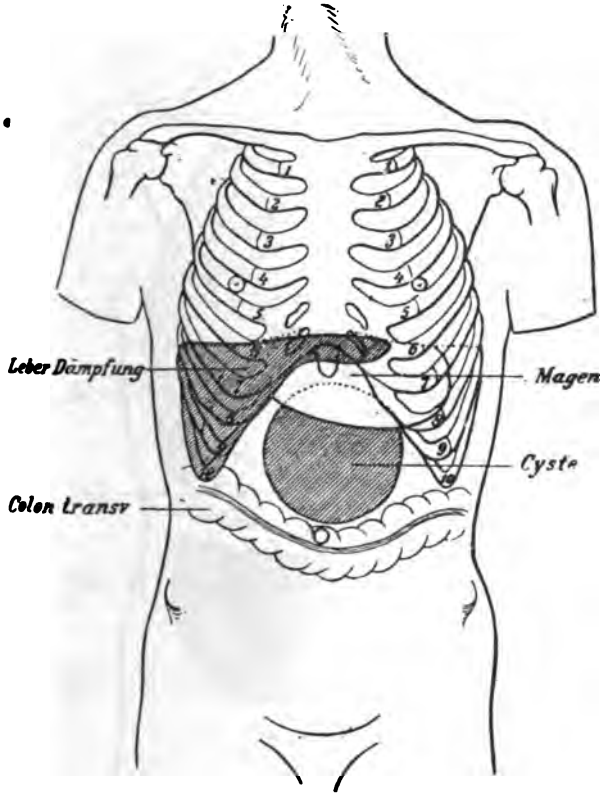

Fig. 123-XXXIX. — Kyste du pancréas émergeant entre l'estomac et le côlon transverse (Körte).

sible à la période de début parce qu'il n'existe pas à cette période des signes fonctionnels pathognomoniques. En effet, les symptômes dits pancréatiques sont rarement observés dans cette affection.

Les douleurs épigastriques survenant sous forme d'accès *névralgies cœliaques de Friedreich*), des troubles digestifs, sont des symptômes presque habituels; la diarrhée s'observe fréquemment; on a signalé aussi une coloration spéciale de la peau, comparable à celle de la maladie d'Addison et qui serait, pour Greigsmith, pathognomonique des affections du pancréas.

L'amaigrissement est pour ainsi dire la règle; il est en général

très rapide, progressif et réduit quelquefois les malades à l'état de squelette; c'est une véritable *cachexie pancréatique*.

Mais c'est à peu près tout ce qu'on peut relever en fait de signes assez nets. On n'a observé ni ptyalisme, ni vomissements graisseux, ni urines graisseuses. La polyurie et la glycosurie

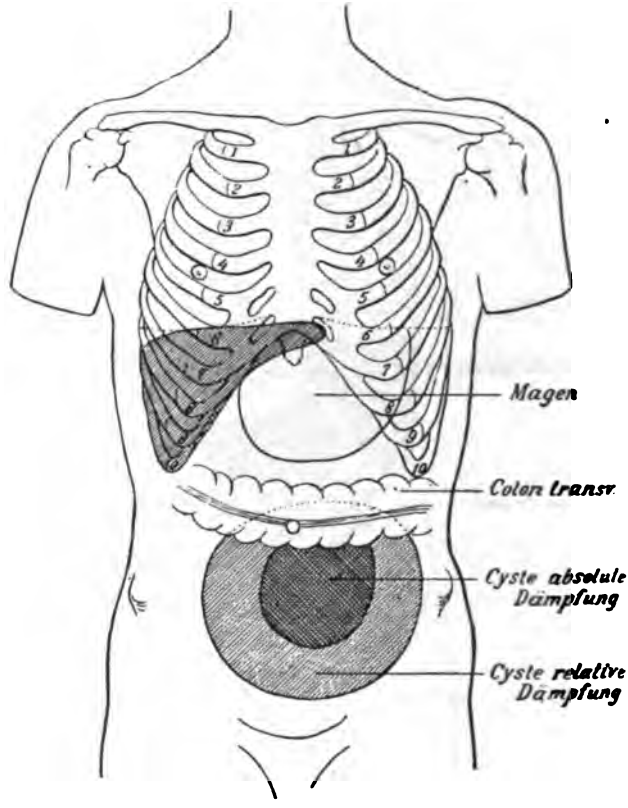

Fig. 124-XL. — Kyste du pancréas émergeant sous le côlon transverse (Körte).

sont très rares; la stéarrhée est un signe tout à fait exceptionnel.

En résumé, si l'on peut observer quelquefois certains symptômes pancréatiques, il est bien établi que les signes fonctionnels les plus fréquents sont : les *névralgies épigastriques*, les *troubles digestifs* et l'*amaigrissement*. Or, ces signes n'impliquent pas forcément l'existence d'un kyste du pancréas.

Plus tard, lorsque la tumeur a acquis un certain volume, apparaissent les signes physiques qui ont une plus grande valeur. La tumeur siège à l'épigastre ou au voisinage de l'ombilic, sur la ligne médiane ou sur les côtés, à gauche particulièrement : à

volume variable, pouvant quelquefois égaler celui des gros kystes de l'ovaire, elle est arrondie, ordinairement lisse, de consistance élastique, parfois même fluctuante. Elle est le plus souvent immobile; mais la mobilité peut être appréciable lorsque le kyste est pédiculé, ce qui est très rare et dans les cas de kystes sessiles si

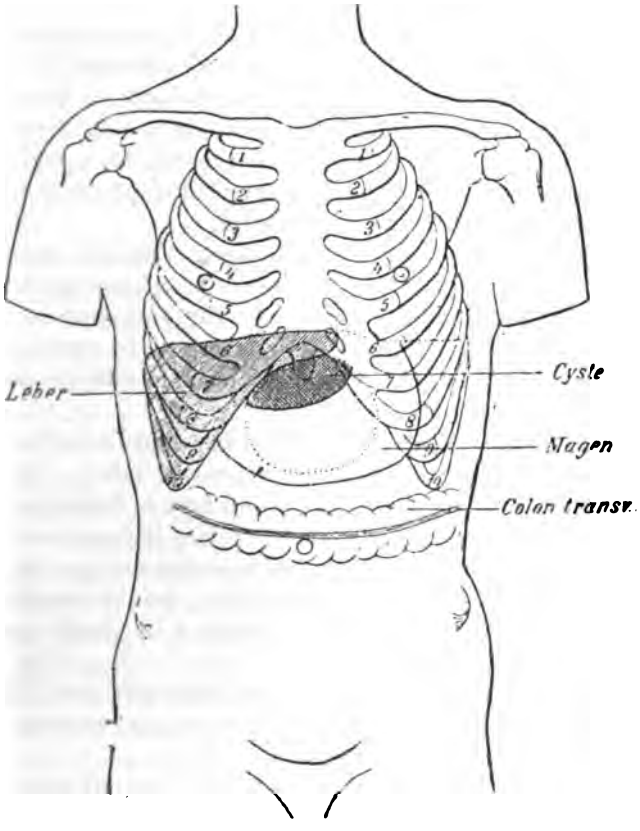

Fig. 125-XLI. — Kyste du pancréas émergeant entre l'estomac et le foie (Körte).

la tumeur est peu volumineuse. Hartmann et Jeannel ont même constaté le phénomène du *ballottement*, comme dans les tumeurs du rein.

C'est surtout la percussion qui fournit des renseignements importants au point de vue du diagnostic. Je rappelle ce que j'ai déjà dit en parlant des signes physiques des affections du pancréas en général. Au début, lorsqu'une tumeur pancréatique est petite et qu'elle n'a pas pris contact avec la paroi abdominale antérieure, la percussion donne de la sonorité ou un peu de submatité, car le kyste se trouve situé dans l'espace sous-péritonéal,

derrière l'estomac et le côlon transverse. Le professeur Le Dentu perçut, dans un cas, un son hydro-aérique en avant de la tumeur.

Mais, à mesure qu'il se développe, le kyste s'insinue, soit entre l'estomac et le côlon transverse, soit sous ce dernier organe, se trouvant toujours recouvert par le grand épiploon qui le sépare de la paroi abdominale antérieure. Dans les deux cas la percussion donne une zone de matité franche encadrée d'une zone de sonorité formée par l'estomac en haut et le côlon en bas, ou bien par le côlon à la partie supérieure et l'intestin grêle à la partie inférieure, suivant la direction prise par la tumeur. Je rappelle aussi que la distension de l'estomac fait varier l'étendue de la zone de matité par rapport aux zones de sonorité.

Dans les cas rares d'ailleurs où le kyste s'insinue entre l'estomac et le foie, kyste gastro-hépatique ou sous-phrénique, on ne trouve pas de sonorité supérieure, car l'estomac se trouve refoulé en bas et à gauche; dès lors, la matité du kyste se confond avec celle du foie. Le diagnostic est plus difficile dans ces cas.

En rapprochant ces signes physiques des signes fonctionnels on pourra arriver souvent à établir un diagnostic précis, surtout, je le répète encore ici, si le chirurgien veut bien se faire à cette idée qu'une tumeur épigastrique peut siéger dans le pancréas. Que de fois les kystes de cette glande ont été méconnus et que de fois on a pratiqué une laparotomie exploratrice, non seulement sans diagnostic, mais encore sans avoir songé à la glande pancréatique !

Supposons, pour l'étude complète du diagnostic, que l'affection soit arrivée à sa période d'état, qu'il existe une tumeur appréciable.

Il faut d'abord éliminer l'hypothèse d'une tumeur de la paroi; c'est en général chose facile. On sait en clinique que les tumeurs de la paroi, mobiles à l'état de relâchement de cette paroi, deviennent fixes, lorsque le malade contracte ses muscles abdominaux. En outre, la simple palpation permet le plus souvent de reconnaître si l'on a affaire à une tumeur pariétale ou intra-abdominale.

S'il s'agit d'une tumeur intra-abdominale, comment la localiser ? Cette tumeur est-elle située dans la cavité péritonéale, ou est-elle sous-péritonéale ?

J'ai déjà dit au chapitre du diagnostic général des affections du pancréas, que les tumeurs nées dans l'espace sous-péritonéal refoulaient l'intestin devant elles ; d'où sonorité au-devant de ces tumeurs ; et que les tumeurs développées dans la cavité intra-

péritonéale écartaient les anses intestinales pour se mettre en contact direct avec la paroi abdominale, d'où matité franche sur toute leur étendue.

Or, nous avons vu que, dans les kystes du pancréas, la percussion révèle, au début, de la sonorité ou de la submatité au-devant de la tumeur et plus tard une zone de matité encadrée d'une zone de sonorité inférieure et d'une autre zone supérieure. Donc, on peut, sans affirmer que l'affection siège dans le pancréas, dire que la tumeur est située dans l'espace sous-péritonéal, et comme le pancréas est un organe sous-péritonéal, on doit songer à lui.

Mais voyons quelles ont été ou quelles peuvent être les erreurs commises.

En général, on arrive à poser le diagnostic de tumeur liquide; la difficulté, encore une fois, consiste à localiser l'affection.

On a souvent confondu les kystes du pancréas avec les kystes de l'ovaire, les kystes du rein et l'hydronéphrose du côté gauche, les kystes de la rate, les kystes hydatiques du foie, les kystes du mésentère.

Il n'y a pas lieu de songer à différencier un kyste du pancréas d'un kyste de l'ovaire lorsque le premier, étant de petit volume, occupe nettement la région épigastrique. De même inutile de discuter le diagnostic, si le kyste de l'ovaire est petit ou de moyen volume, car il occupe alors la partie inférieure de l'abdomen.

Mais si le kyste pancréatique est volumineux, s'il descend au-dessous de l'ombilic, l'erreur pourrait s'expliquer; elle a été commise. Il faudra s'informer si la tumeur s'est développée de bas en haut; la percussion donnera une matité franche sur toute l'étendue de la tumeur dans le cas de kyste de l'ovaire, matité qui descendra vers le bassin.

Je rappelle en outre la remarque d'Hartmann, sur l'emploi méthodique du plan incliné dans le diagnostic des tumeurs abdominales : « Les tumeurs nées de la partie supérieure de l'abdomen et descendues dans l'excavation retournent à leur lieu d'origine, lorsqu'on élève le bassin. »

Donc, en supposant qu'un kyste du pancréas descende assez bas, si l'on élève le siège de la malade, ce kyste tendra à remonter, laissant dépressible et sonore une grande partie de la région hypogastrique.

Un kyste de l'ovaire pédiculé et remonté à la partie supérieure de l'abdomen, donnera de la matité dans toute son étendue et d'une façon constante.

Les kystes du rein, l'hydronéphrose du côté gauche, seront

quelquefois difficiles à reconnaître, surtout si la collection liquide ayant acquis un grand développement, arrive à se mettre en contact avec la paroi abdominale antérieure. Dans ces cas, en effet, on aura une zone de matité centrale et une zone de sonorité au-dessus et au-dessous. Il est vrai que la zone sonore supérieure paraît recouvrir davantage la tumeur.

Si la collection rénale n'est pas considérable, elle sera entièrement recouverte par la sonorité. Ajoutons les antécédents, le siège plus franchement latéral et le ballottement plus net et plus fréquent dans les lésions rénales.

Les tumeurs de la rate présentent des caractères un peu spéciaux; elles s'enfoncent nettement sous les fausses côtes; elles

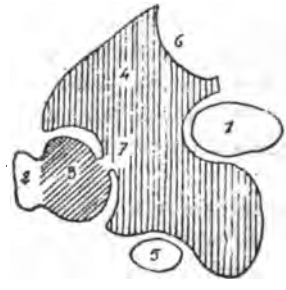

Fig. 126-XLII. — Rupture d'un kyste pancréatique. — 1, estomac; 2, pancréas; 3, kyste pancréatique; 4, épanchement dans l'arrière-cavité des épiploons; 5, côlon transverse; 6, foie; 7, siège de la rupture du kyste (Hadra).

ont en général une forme particulière; les zones sonores de l'estomac et du côlon ne sont pas nettement situées au-dessus et au-dessous de la tumeur, comme dans les kystes du pancréas. Cependant ce diagnostic peut être quelquefois difficile.

Les kystes hydatiques du foie (il s'agit particulièrement des kystes hydatiques du lobe gauche) offrent une matité qui se confond, sauf dans des cas tout à fait spéciaux, avec celle de l'organe; la zone de sonorité supérieure fait défaut. Le diagnostic deviendrait tout à fait délicat, si le kyste du pancréas, passant au-dessus de la petite courbure de l'estomac, venait se loger sous la face inférieure du foie; dans ces cas, en effet, la matité du kyste pancréatique se confondrait avec celle du foie, et l'estomac se trouvant repoussé en bas, il n'y aurait pas de zone de sonorité supérieure.

Des péritonites enkystées, des collections liquides développées au-devant ou dans l'épaisseur du grand épiploon à sa partie supérieure (hématomes), ne sauraient être différenciées des kystes du pancréas par l'examen direct, car dans ces différents cas. on aurait une zone de matité encadrée par une zone de sonorité

supérieure et inférieure. Il faudrait tenir grand compte des signes fonctionnels.

Ce qui est réellement difficile ou même quelquefois impossible, c'est de différencier un kyste du pancréas d'un kyste du mésentère. En effet, dans les deux cas, on trouve des névralgies périombilicales et des troubles digestifs; le siège médian est commun aux deux affections.

Qu'il se développe sur le mésentère ou le pancréas, le kyste est recouvert par une zone sonore; dans bien des cas, le diagnostic peut être établi en se basant sur les détails suivants : les kystes du mésentère sont plus médians, plus mobiles; ils sont recouverts d'une zone sonore dans toute leur étendue, tandis que les kystes du pancréas ne révèlent de la sonorité ou plutôt de la submatité qu'au début de leur évolution, lorsqu'ils sont situés derrière l'estomac. Plus tard, lorsqu'ils émergent entre l'estomac et le côlon, ou sous ce dernier organe, ils sont mats au centre, et ce n'est qu'à la périphérie que l'on trouve de la sonorité. C'est dans ces cas difficiles que la distension du côlon et de l'estomac rendra de réels services.

On pourrait pousser plus loin l'analyse du diagnostic et chercher à fixer la nature de la collection liquide. S'agit-il d'un kyste glandulaire, d'un kyste hydatique, d'un hématome, d'un pseudo-kyste, d'un de ces abcès du pancréas à marche chronique? Le kyste hydatique du pancréas, nous l'avons déjà dit, est extrêmement rare.

La notion nette d'un traumatisme antérieur d'une certaine importance pourrait faire penser à un kyste hématique ou à un pseudo-kyste.

Quant au diagnostic des kystes et des abcès chroniques du pancréas, il ne pourrait guère être posé que dans des conditions exceptionnelles.

Pourrait-on encore faire le diagnostic histologique du kyste et savoir si l'on a affaire à un kyste simple par rétention ou à un cysto-épithéliome, kyste néoplasique? Cliniquement ce diagnostic n'est pas possible. Mais il sera bon de chercher à l'établir après la laparotomie et l'ouverture de la poche; nous reviendrons sur ce sujet à propos du traitement des kystes du pancréas.

Reste la ponction exploratrice, comme moyen de diagnostic des tumeurs liquides de l'abdomen. Mais le liquide retiré des kystes du pancréas ne présente presque jamais les caractères du suc pancréatique; le plus souvent il ressemble à celui des kystes séreux en général; et puis cette ponction peut être suivie de péritonite par écoulement du contenu du kyste dans le ventre; elle

peut exposer à la blessure de gros vaisseaux, à la perforation de l'estomac. Aussi, la plupart des chirurgiens rejettent-ils la ponction exploratrice; si le diagnostic demande à être précisé, c'est à la laparotomie exploratrice qu'il faudra donner la préférence.

En résumé, le diagnostic des kystes glandulaires du pancréas est extrêmement difficile ou même impossible au début; il sera quelquefois difficile à la période d'état. Mais, instruit par les erreurs commises, plus familiarisé aujourd'hui avec les affections pancréatiques, le chirurgien pourra établir dans bien des cas un diagnostic exact, grâce surtout à l'étude approfondie des signes physiques.

Disons en terminant qu'on a observé la rupture des kystes du pancréas. Cet accident, fort rare d'ailleurs, ne serait pas d'un diagnostic bien aisé, on le devine.

2° Tumeurs solides.

Les tumeurs solides du pancréas peuvent être bénignes ou malignes.

Les premières sont extrêmement rares : A. Thierfelder a décrit dans son *Atlas d'anatomie pathologique* une tumeur qu'il qualifie d'adénome. Plus intéressante est l'observation de Biondi (de Cagliari). Le diagnostic avait été fait avant l'opération ; la tumeur, quoique siégeant au niveau de la tête du pancréas, fut extirpée avec succès et l'examen histologique démontra qu'il s'agissait bien d'un adénome. Il est impossible, on le comprend, de tracer à l'heure actuelle l'histoire des tumeurs solides bénignes du pancréas. D'ailleurs, la malignité des tumeurs du pancréas, dit Nimier, ne dépend pas uniquement de leur nature; les tumeurs de cet organe font courir de grands dangers, par suite des désordres fonctionnels qui résultent de leur siège anatomique.

Les tumeurs malignes du pancréas sont rares également, si l'on *excepte le cancer*; on ne connaît que quelques cas de lymphome et *de sarcome*.

C'est donc le cancer du pancréas que l'on a en vue, lorsqu'on parle des tumeurs solides de cet organe.

Le cancer primitif serait la règle; il siège presque toujours *au niveau de la tête de l'organe, c'est là son siège de prédilection*. La tumeur se présente sous la forme d'une masse irrégulière, plus ou moins globuleuse, du volume d'un œuf, d'une mandarine, d'un poing, d'une noix de coco, d'une tête de fœtus (Bard et Pic).

Les signes du cancer du pancréas qui permettent d'arriver à diagnostiquer l'affection n'ont pas tous la même valeur.

Les troubles digestifs sont variables. On a observé quelquefois les vomissements graisseux, la sialorrhée pancréatique, les selles graisseuses, souvent de la diarrhée.

La question de la glycosurie dans le cancer du pancréas a donné lieu à des opinions diamétralement opposées : pour les uns, ce signe serait très rare; pour d'autres, il aurait une grande valeur. Cette divergence d'opinions tiendrait, d'après Miraillé, à ce que la glycosurie disparaît dans la dernière période de la maladie; il y aurait *une phase glycosurique* suivie d'*une phase*

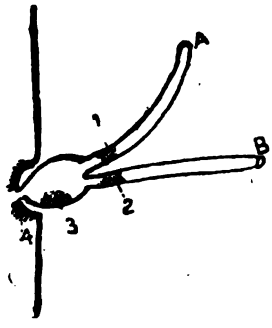

Fig. 127-XLIII. — Diverses localisations du cancer duodéno-pancréatico-biliaire; 1, bourgeon prenant naissance dans le cholédoque; 2, bourgeon prenant naissance dans le canal de Wirsung; 3, bourgeon prenant naissance dans le diverticule vatérien; 4, bourgeon prenant naissance au niveau de la papille (Mayo Robson).

non glycosurique due celle-ci à la destruction de la cellule hépatique, d'où abolition de la fonction glycogénique.

Les urines contiennent très rarement de la graisse. L'épreuve du salol n'a rien de concluant.

La *tumeur pancréatique fait souvent défaut*; je veux dire qu'il est rare de la sentir par le palper abdominal; elle serait perceptible dans le tiers, le quart ou le cinquième des cas. Et encore, dit Miraillé, ces chiffres semblent très exagérés, car on a dû confondre le néoplasme avec la *vésicule biliaire distendue*. La tumeur pancréatique est placée profondément, elle est dure, immobile ou du moins très peu mobile, elle occupe la région épigastrique et ombilicale; la percussion donne de la matité parfois voilée par la sonorité stomacale. La coexistence de ces deux signes, constatation d'une tumeur par le palper et l'absence de matité, aurait une grande valeur au point de vue de la localisation pancréatique. La tumeur peut déterminer des compressions viscérales et vasculaires : compression du pylore, du duodénum, du côlon transverse; de la veine porte, d'où ascite; de la veine

cave inférieure, d'où œdème des membres inférieurs; compression de l'aorte abdominale, d'où confusion avec un anévrysme des vaisseaux spléniques; de la veine mésentérique supérieure.

La plus importante des compressions est celle qui s'exerce sur le canal cholédoque et dont les conséquences sont : l'apparition de l'ictère et la dilatation de la vésicule biliaire, dont je vais parler dans un instant.

Les signes les plus importants sont : les douleurs, l'ictère chronique et progressif, la dilatation énorme de la vésicule biliaire, l'amaigrissement et la cachexie rapide, l'abaissement de la température.

Les douleurs font bien rarement défaut dans les cas de cancer



Fig. 128-XLIV. — Sarcome métanique du pancréas (Huntérian Museum, in Mayo Robson).

du pancréas. D'abord sourdes et passagères, elles deviennent ensuite plus aiguës, quelquefois intolérables, continues et procèdent par paroxysmes. Elles siègent à la région épigastrique, s'irradient vers les dernières vertèbres dorsales et les premières lombaires, vers les hypocondres, les membres inférieurs, rarement aux épaules. Elles sont calmées par la flexion du tronc en avant. Une autre forme de douleur est constituée par des accès cardialgiques à forme de pseudo-angine de poitrine d'origine réflexe.

L'ictère peut apparaître brusquement, s'accompagner même de douleurs et de troubles digestifs, au point de simuler une colique hépatique. Le plus souvent il survient sans bruit, mais il offre ces deux caractères importants : 1° il ne présente pas de temps d'arrêt ni de périodes d'amélioration passagère, son accroissement est progressif; 2° il tend à devenir de plus en plus foncé. Cet ictère, signe d'une très grande valeur, peut manquer quelquefois, ce qui s'explique par la situation du néoplasme, lorsqu'il siège au niveau de la queue, par exemple, ou par la position du cholédoque au niveau de la tête du pancréas. Il arrive, en

effet, que le conduit excréteur de la bile, au lieu de passer dans la tête même de la glande pancréatique, ne fait que longer cette portion de l'organe. Il est facile de comprendre dès lors qu'il puisse échapper à la compression.

La dilatation quelquefois considérable de la vésicule biliaire est à peu près constante (*Courvoisier-Terrier*), comme l'ictère dont il reconnaît la même cause. La vésicule distendue se trouve facilement sous le bord inférieur du foie, au niveau du bord externe du muscle droit de l'abdomen, sous la forme d'une tumeur lisse, rénitente, rarement fluctuante à cause de sa distension excessive.

La cachexie est très rapide, l'amaigrissement est très prononcé, excessif (Arnozan). La peau collée sur les os, le malade est bientôt réduit à l'état de squelette. Cette déchéance de l'organisme n'est pas due à la seule action de la diathèse cancéreuse; Bard et Pic y voient aussi le fait d'une cachexie spéciale amenée par la pénétration incessante du suc pancréatique dans l'économie, la *cachexie pancréatique*.

La température est habituellement hyponormale.

Il est bon de signaler certains signes négatifs qui peuvent servir au diagnostic : ce sont l'absence de tuméfaction du foie et de la rate. Si le foie est l'organe le plus fréquemment atteint secondairement dans le cancer du pancréas, on n'y trouve pas, disent Bard et Pic, de ces tumeurs secondaires si volumineuses des foies gastriques; le foie pancréatique n'est pas augmenté de volume; il ne présente guère que de petits nodules, très nombreux, mais peu volumineux, d'une coloration d'un blanc mat tout spécial qui les rend assez semblables à des taches de bougie; aussi, ces petits nodules passent-ils facilement inaperçus.

Avec ces données, on peut chercher à établir le diagnostic du cancer du pancréas.

Je n'insiste pas sur certaines erreurs commises qui constituent des exceptions et dont la discussion m'entraînerait trop loin : c'est ainsi qu'on a confondu un cancer du pancréas avec un *anévrysme de l'aorte*, *un abcès du foie*, *un abcès chronique du pancréas*, *un sarcome du rein*.

On a confondu plusieurs fois le cancer du pancréas avec le cancer de l'estomac, même avec la localisation spéciale de ce néoplasme au niveau du cardia. Toute erreur clinique peut être admise; cependant, le cancer du pancréas présente certains signes tellement spéciaux et qui ne se retrouvent pas dans le cancer de l'estomac, qu'il doit être en principe assez facile de diagnostiquer la localisation du néoplasme sur le pancréas, ou

du moins de ne pas s'attarder à l'hypothèse d'une lésion stomacale.

Le diagnostic doit porter principalement sur l'existence d'adhérences du voisinage (diagnostic fort délicat), sur la lithiase biliaire, sur le cancer du foie et des voies biliaires, sur le cancer de l'ampoule de Vater et plus spécialement sur la pancréatite chronique et par suite le pancréas annulaire.

Le diagnostic avec la *lithiase biliaire* n'est pas toujours facile;

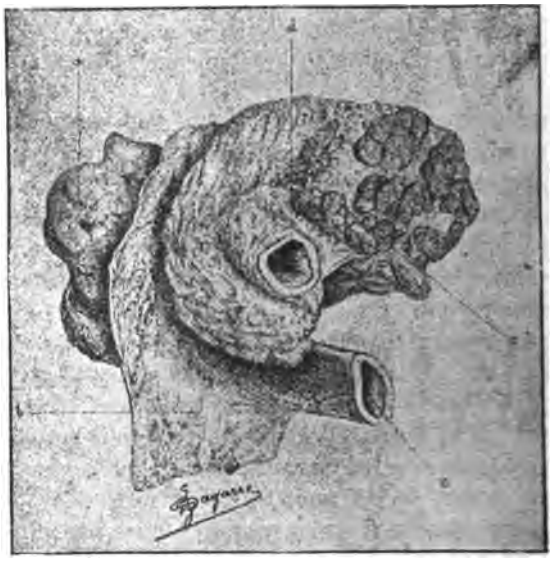

Fig. 129-XLV. — Coupe passant par la tête du pancréas et montrant, en allant de gauche à droite : (a) la tumeur, (b) l'intestin, (c) le canal cholédoque dilaté, (d) le canal de Wirsung (Hanot).

nous en avons déjà parlé à propos de la pancréatite chronique : notion nette de coliques hépatiques dans le passé du malade, âge peu avancé des malades, voilà déjà deux facteurs qui plaident en faveur de la lithiase. L'ictère présente des caractères particuliers dans cette affection : son début serait plus souvent brusque; ce n'est pas un ictère permanent comme celui du cancer de la tête du pancréas, il subit des modifications d'intensité, il est intermittent. Sa coloration serait plutôt jaune foncé que vert bronzé comme dans le cancer du pancréas. La durée de l'ictère serait plus longue chez le calculeux puisque le cancer emporte rapidement les malades; en un mot, la marche de l'affection pourra dissiper les doutes. Il sera quelquefois possible de sentir des calculs dans la vésicule.

N'oublions pas la loi de *Courvoisier-Terrier* : dans la lithiase colédochienne, qui s'accompagne presque toujours de lithiase vési

culaire, la vésicule est rétractée, revenue sur elle-même, par conséquent impossible à sentir. Nous savons par contre que la dilatation de la vésicule est un des grands signes du cancer du pancréas.

Kehr a cherché à préciser le siège du calcul dans le canal cholédoque. D'après ce chirurgien, lorsqu'il existe des variations d'intensité, des intermittences de l'ictère et de la coloration des

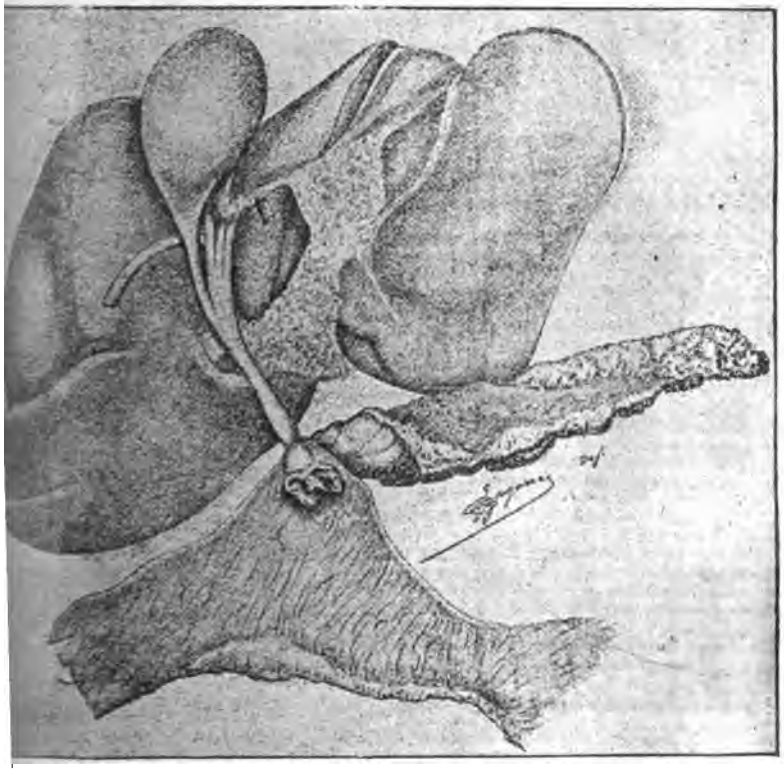

Fig. 130-XLVI. — Cancer de l'ampoule de Vater : masse végétante, du volume d'une châtaigne, faisant saillie dans la cavité de l'intestin (Hanot).

selles, on peut songer à une lithiase de la partie supérieure du cholédoque, plus facilement perméable parce qu'elle est plus large et que les calculs y sont plus mobilisables; quand il n'y a pas des variations, que l'ictère est continu, il faut songer plutôt à une obstruction de la portion inférieure du cholédoque et en particulier de la papille duodénale.

J'ai déjà signalé à propos de la pancréatique chronique le diagnostic avec le cancer du foie et des voies biliaires. Le foie cancéreux est volumineux et présente à sa surface des bosselures

plus ou moins nombreuses. Dans le cancer des voies biliaires, dont le diagnostic peut être très difficile, l'ictère est moins foncé.

Reste le diagnostic du cancer du pancréas avec le *cancer de l'ampoule de Vater*. Étant donné les connexions anatomiques étroites qui existent entre la tête du pancréas et le duodénum, surtout au niveau du point où le canal de Wirsung vient s'ouvrir

Fig. 131-XLVII. — Duodénum ouvert montrant à sa partie moyenne l'ampoule de V saillante sous forme d'une tumeur. — L'orifice de l'ampoule se trouve à la partie rieure latérale droite de la tumeur.

dans l'intestin, il est facile de comprendre la difficulté que l'on peut éprouver à séparer les tumeurs d'origine nettement pan créatique d'avec celles d'origine vatérienne.

Dans les deux cas la symptomatologie peut être la même.

Busson, dans sa thèse, fait même la remarque suivante : « Ces symptômes (*du syndrome Bard-Pic*), comme nous l'avons vu, s'appliquent absolument au cancer de l'ampoule de Vater; de plus ils ne s'appliquent pas toujours au cancer du pancréas, celui-ci ne siégeant pas exclusivement dans la tête. Et lors même que la tête en serait le siège exclusif, les symptômes examinés plus haut pourraient ne pas toujours se rencontrer réunis, le ca

cholédoque n'ayant, chez certains sujets, aucune connexion intime avec la tête du pancréas. Somme toute les symptômes cités par Bard et Pic ne s'appliqueraient pas à tous les cas de

Fig. 132-XLVIII. — Coupe schématique de l'ampoule de Vater et des canaux qui la parcourent. — A gauche, orifice de l'ampoule dans laquelle viennent se déverser deux canaux. Le canal inférieur, perméable, presque horizontal, représente le canal de Wirsung. Le canal supérieur se divise en deux parties très distinctes : l'une, inférieure, qui s'abouche avec le canal de Wirsung; l'autre, supérieure, très dilatée, verticalement dirigée, est séparée de la précédente par une tumeur sessile implantée sur le segment antérieur, c'est le canal cholédoque. L'intestin correspondant au pédicule de la tumeur est considérablement épaissi.

cancer du pancréas, tandis qu'on les rencontrerait toujours dans le cancer de l'ampoule de Vater ».

Le problème, a dit Bard, est évidemment difficile, mais il n'est pas insoluble.

Nous croyons pour notre part qu'il faut une grande expérience de ces maladies pour arriver à poser un diagnostic bien raisonné.

Voyons donc quels sont les signes différentiels.

Tout d'abord le cancer de l'ampoule de Vater est très rare, plus

rare même qu'on ne pourrait le croire; sur 13 cas signalés, on pourrait à peine en accepter 3 ou 4.

Au point de vue clinique, ce cancer, forme spéciale de cancer *orificiel*, le cancer du *pylore pancréatico-biliaire* (Hanot) serait surtout caractérisé en dehors du syndrome Bard-Pic, par : une marche relativement lente, par l'absence habituelle de généralisation, et peut-être aussi, sinon par l'intermittence, du moins par la variabilité et la précocité relative de l'ictère (Hanot, Vincent Georges).

Je dois ajouter, en terminant, qu'à côté de la forme habituelle

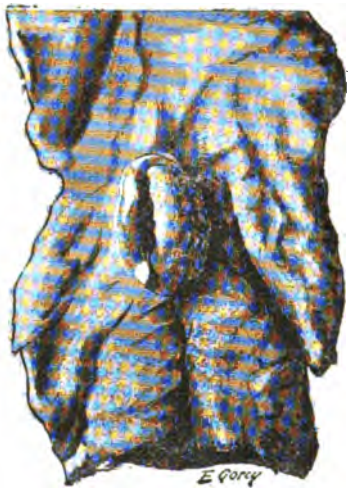

Fig. 133-XLIX. — Carcinome de l'embouchure du canal cholédoque. — Le duodénum a été incisé et on voit la tumeur papillomateuse obstruant l'ampoule de Vater (Pantaloni).

du cancer du pancréas, caractérisée par le syndrome Bard-Pic, dont les traits principaux sont : *l'ictère chronique et progressif, la dilatation énorme de la vésicule biliaire, l'amaigrissement et la cachexie rapides*, il y a lieu de décrire des formes anormales, qui sont du reste extrêmement rares (Bachon).

Le cancer peut siéger sur la tête du pancréas et cependant ne pas s'accompagner d'ictère par rétention. Ces cas s'expliquent par ce fait que le cholédoque, ainsi que je l'ai déjà dit, abandonne quelquefois ses rapports intimes avec la tête du pancréas; il échappe donc à la compression. On a vu aussi, mais très exceptionnellement, un ictère intermittent.

D'autres fois le cancer siège en dehors de la tête, sur la queue ou sur le corps de l'organe.

Dans ces cas le diagnostic se complique encore, il n'y a ni ictère, ni dilatation de la vésicule, et la confusion est possible

avec une lésion de l'estomac, du foie; si l'attention est attirée du côté du pancréas par quelque signe spécial, on pourra encore ici confondre le cancer avec une pancréatite chronique.

J'arrive enfin à ce fameux *diagnostic de la pancréatite chronique* et du cancer de la tête du pancréas. Ce diagnostic, dit Tietze, en l'état actuel de nos connaissances, est impossible avant l'opération et extraordinairement difficile quand on a les pièces sous les yeux. Cette difficulté se comprend, puisque ce qui domine la scène dans les deux cas c'est l'occlusion chronique du cholédoque. Cependant, Tietze a peut-être un peu exagéré, puisque le diagnostic clinique de pancréatite chronique a déjà été posé. Et je répète que, la marche de l'affection laissant le temps de la réflexion, on peut arriver à différencier le cancer de la pancréatite, en tenant compte de certains éléments.

Je rappelle à ce propos le calcul établi par Kehr dans son article paru le 25 août 1904, dans le *Deutsche med. Woch.*, au sujet d'une *opération sensationnelle*. Les probabilités, dit Kehr, se répartissaient comme suit : 70 p. 100 pour le cancer, 10 p. 100 pour le calcul, 20 p. 100 pour la pancréatite chronique. Ce calcul un peu mathématique montre, malgré la compétence du chirurgien allemand, combien le diagnostic en question est étayé sur des bases peu solides.

Plusieurs chirurgiens ont insisté sur la difficulté de ce diagnostic. Au Congrès international de médecine de Paris, en 1900, Michaux disait que ce diagnostic était des plus difficiles, ce qui permettait d'expliquer les résultats merveilleux de certaines opérations désespérées pour des cas de soi-disant cancers du pancréas qui n'étaient que des scléroses de cet organe.

Ce qui est encore plus décourageant pour le chirurgien, c'est de ne pas pouvoir, dans nombre de cas, établir un diagnostic précis, après l'ouverture du ventre, lorsqu'il a les lésions sous les yeux. Il paraît même que, si on extirpe un morceau du pancréas malade pour l'examen microscopique, il faut confier cet examen à un anatomo-pathologiste de profession!

Ponfick a cité un exemple qui montre combien il est difficile parfois, même après la mort et les pièces en mains, de diagnostiquer la véritable nature d'une induration pancréatique.

Il s'agit d'un malade qui, huit mois avant sa mort, était tombé sur le ventre à la suite d'un choc et qui, bien plus tard seulement, en raison de l'existence du complexus symptomatique, très vague, il est vrai, qu'il avait présenté, fut opéré avec le diagnostic de lésion probable du pancréas. Von Mikulicz, à la clinique duquel le malade était entré, trouva, après la laparotomie,

une induration assez mal limitée de la tête du pancréas et conclut à un cancer. Le ventre fut refermé et le malade succomba quelque temps après.

L'autopsie fut faite par Ponfick lui-même. Le pancréas, induré cette fois dans sa totalité, présentait une dégénérescence spéciale, un aspect lardacé qui ne rappelait en rien celui du cancer; çà et là on rencontrait d'ailleurs, dans l'épaisseur du parenchyme dégénéré, de petits foyers remplis d'un pus jaunâtre comme on en trouve souvent dans les pancréatites d'origine traumatique. Ce n'est que par un examen microscopique minutieux, sur des coupes sériées, qu'il fut possible de confirmer le diagnostic de cancer que l'examen macroscopique ne justifiait en rien, non plus d'ailleurs que l'examen clinique, car il n'existait nulle part ni ganglions dégénérés, ni métastases viscérales, ni noyaux péritonéaux.

Voici quels seraient les éléments du diagnostic entre le cancer du pancréas et la pancréatite chronique, après la laparotomie.

La constatation d'une ascite serait en faveur du cancer. Les adhérences seraient plus étendues et plus fréquentes dans le cas de pancréatite. Pour Kehr, s'il n'y a pas de ganglion dans l'épiploon gastro-hépatique, il s'agit d'une pancréatite chronique. D'après Mayo Robson, les ganglions peuvent se rencontrer aussi dans la pancréatite, mais alors ils sont mous au lieu d'être durs comme dans le cancer.

La *distension de la vésicule* est un bon élément de diagnostic : une vésicule distendue fera éliminer le diagnostic de calculs et porter celui de lésion de la tête du pancréas; si la vésicule est simplement distendue mécaniquement, sans altérations inflammatoires, le cancer sera presque toujours cause de la distension; si, au contraire, la vésicule présente les lésions déjà signalées (hypervascularisation et friabilité), on sera en présence d'une pancréatite. Desjardins a beaucoup insisté sur ce dernier point.

Il me reste à signaler un curieux moyen de diagnostic clinique qui pourrait aussi être mis en pratique après une intervention s'il existait des doutes sur la nature de la lésion pancréatique : ce moyen, signalé par Stern, consiste dans le traitement opothérapique qui amènerait une rapide transformation du malade si l'on avait affaire à une pancréatite.

Je rappelle encore une fois, au point de vue de la différenciation des lésions bénignes et malignes du pancréas, la *réaction pancréatique des urines* (Cammidge, Mayo Robson).

VIII. — FISTULES PANCRÉATIQUES EXTERNES OU CUTANÉES[1]

L. Galliard, dont je rapporterai plus loin l'observation complète, a pu constater, à l'autopsie d'un malade, l'existence d'une fistule *pancréatico-stomacale spontanée.*

Mayo Robson est intervenu pour un abcès du pancréas ouvert dans l'estomac. L'élimination par les selles de portions de pancréas nécrosé dans les cas de Strofayer et de Chiari prouve bien qu'il y eut communication entre le foyer pathologique et les voies digestives. Mais ces cas sont exceptionnels et, d'ailleurs, la fistule pancréatique interne ne constitue ni une maladie, ni une infirmité; bien au contraire elle peut être une terminaison relativement heureuse. Les trois malades de Mayo Robson, de Strofayer et de Chiari ont guéri.

Il n'en est pas de même des fistules pancréatiques externes qui ne présentent sans doute pas de gravité en tant que fistules, mais qui sont souvent réellement gênantes.

Bien que ces fistules ne représentent pas une entité pathologique spéciale et qu'elles ne soient que la conséquence de certaines lésions ou opérations pancréatiques, elles méritent cependant d'être signalées dans un chapitre spécial et doivent prendre place dans le *cadre des fistules de la paroi thoraco-abdominale.*

On a observé la fistule cutanée spontanée à la suite d'un traumatisme, à la suite de l'ouverture d'un abcès pancréatique. En général, la fistule succède à une intervention pour calculs, hématomes, abcès ou gangrène, kystes, tamponnement ou marsupialisation; ce sont des fistules opératoires.

Le siège de la fistule varie suivant la voie d'accès qui a mené le chirurgien sur la lésion pancréatique; la fistule peut donc être thoracique (exceptionnelle), lombaire (rare), abdominale antérieure (le plus souvent). Dans ce dernier cas, la fistule occupant la région épigastrique peut être médiane ou plus ou moins latérale.

La forme et les dimensions sont variables aussi suivant l'époque

1. Pour les fistules pancréatiques, consulter : 1° D. Kulenkampff, Ein Fall von pancreas-fistul, *Berl. klin. Woch.*, 1882, XIX, 102-105; — 2° Fodera, Fistola pancreatica permanente; nuovo processe operatorio ad esperanze preliminari, *Arch. di farm. et terap.*, Palermo, 1884, III, 225-234, 1 pl.; — Permanente pancreas, fistul, neues operations verfehren und vorunter suchungen, *Unterz. z. Nat. o. Mensch. u. d. Thiere*, 1896, XVI, 78-89; — 3° Pfaff, Some observations in a case of human pancreatic fistule, *J. Bost. Soc. m. Sc.*, 1897-8, II, 10; — 4° L. Galliard, *Bull. Soc. Anat.*, Paris, 1880, LV, p. 191-192.

à laquelle on l'examine; un stylet ou plutôt une longue pince introduite par l'orifice fistuleux s'enfoncera plus ou moins profondément dans la direction du pancréas.

La fistule pancréatique donne lieu à un écoulement de suc pancréatique pur ou à un mélange de suc pancréatique et de liquide purulent ou séro-purulent. L'examen du liquide a permis, dans certains cas, de reconnaître les caractères du liquide pancréatique et d'affirmer, comme dans les cas de traumatisme, que le pancréas avait été atteint. D'autres fois, bien qu'il y eut sûrement écoulement de liquide pancréatique, prouvé par la digestion des lèvres de la fistule, le liquide ne présentait pas les caractères pancréatiques. (Cas de Jeannel.)

Le gros inconvénient de ces fistules, en dehors de la perte du suc pancréatique, c'est l'érosion, l'ulcération de la peau tout autour de l'orifice fistuleux, lésions qui s'expliquent fort bien par l'action du suc pancréatique.

III. — PARTIE THÉRAPEUTIQUE

Cette partie comprendra 3 chapitres :

A. La technique et les indications générales des opérations destinées à agir sur les affections pancréatiques.

B. Un résumé du traitement médical et opothérapique.

C. Le traitement chirurgical applicable à chaque affection du pancréas en particulier : indications et modes de l'intervention, résultats opératoires et thérapeutiques, choix de la méthode ou du procédé opératoire.

A. — Technique et indications générales des opérations pour affections pancréatiques.

Pour éviter des répétitions fastidieuses à propos de chaque affection du pancréas en particulier, j'exposerai dans ce chapitre les données générales qui doivent guider le chirurgien dans les interventions pancréatiques. Je dirai ce qui a été fait et aussi ce qui pourrait être fait suivant les circonstances. Personnellement, j'ai répété les expériences sur la résection, la ligature et la suture du pancréas, sur le mode de cicatrisation des plaies de cet organe, sur l'action du suc pancréatique déversé dans la cavité péritonéale. J'ai pratiqué la *pancréatopexie* et un nouveau procédé opératoire, la *pancréato* ou *pancréatico-gastrostomie*.

La diversité des opérations que l'on peut pratiquer dans les cas d'affections chirurgicales du pancréas m'oblige à établir tout d'abord une grande division :

1° Opérations ou manœuvres portant directement sur le pancréas.

2° Opérations spéciales, indirectes, ne portant pas sur le pancréas, mais pratiquées dans le but d'agir sur une lésion siégeant sur cet organe.

I. — Opérations ou manœuvres portant directement sur le pancréas.

1° Généralités pré-opératoires.

a) Table à opération;
b) Instruments;
c) Position du sujet;
d) Position du chirurgien et de l'aide;
e) Anesthésie.

a) **Table à opération.** — Une table quelconque suffit, puisque

les opérations pancréatiques n'exigent pas l'emploi du renversement.

b) **Instruments.** — Rien de spécial non plus pour les instruments : il faudra cependant songer à se munir d'aiguilles fines, d'un stylet fin et de petites bougies, dans le cas où l'on aurait à pratiquer soit une suture, soit le cathétérisme du canal de Wirsung.

c) **Position du sujet.** — Le sujet sera couché sur le dos ou sur le côté sain, suivant qu'on attaquera le pancréas par la voie lombaire ou par la voie abdominale antérieure; nous y reviendrons plus loin.

d) **Position du chirurgien et de l'aide.** — Elle variera aussi suivant qu'on opère par la voie antérieure ou postérieure.

e) **Anesthésie.** — Dans deux mémoires parus, l'un en 1903 et l'autre en 1904, j'ai indiqué les dangers ou du moins les difficultés de l'anesthésie dans les interventions sur le pancréas. J'avais été frappé en effet de la mauvaise chloroformisation chez deux malades que j'avais opérés, l'un pour un gros kyste glandulaire, l'autre pour des kystes hydatiques multiples de la cavité abdominale, dont deux siégeaient dans la rate et un autre dans le pancréas. Chez ces deux malades, l'anesthésie fut particulièrement inquiétante. J'ai observé aussi, au cours de résections expérimentales du pancréas, sur le chien, de l'agitation et un arrêt de la respiration au moment où j'exerçais des tractions sur la glande. Ces mauvaises anesthésies, ces alertes, dont il faut toujours se préoccuper, doivent être attribuées aux tiraillements exercés sur l'estomac, le pancréas, la rate, tiraillements qui se transmettent aux plexus sympathiques et produisent des phénomènes d'ordre réflexe. Je dois ajouter que mes malades et mes chiens ont cependant bien supporté l'opération, qu'ils ont bien guéri et je ne crois pas qu'on ait signalé des cas de mort attribuables à l'anesthésie au cours d'une opération dans la région pancréatique.

Mais on doit tenir compte de ces faits et l'on devra, pour éviter des alertes capables de devenir graves, faire pousser à fond l'anesthésie par un chloroformisateur expérimenté et opérer avec délicatesse, évitant autant que possible des tiraillements brusques et répétés sur la région opératoire.

2° Voies d'accès sur la région pancréatique.

Pour se diriger vers le pancréas et ses lésions, on a suivi quatre voies différentes :

a) La voie transpleurale;

b) La voie lombaire;

c) La voie abdomino-latérale, extra-péritonéale;

d) La voie abdominale antérieure, intra-péritonéale.

a) **Voie transpleurale.** — Voie d'exception, à laquelle ont eu recours Guinard, puis Brentano, pour des suppurations sous-phréniques d'origine pancréatique.

Voici la technique suivie par Guinard, technique que l'on pourra varier suivant les circonstances : incision de 10 centi-

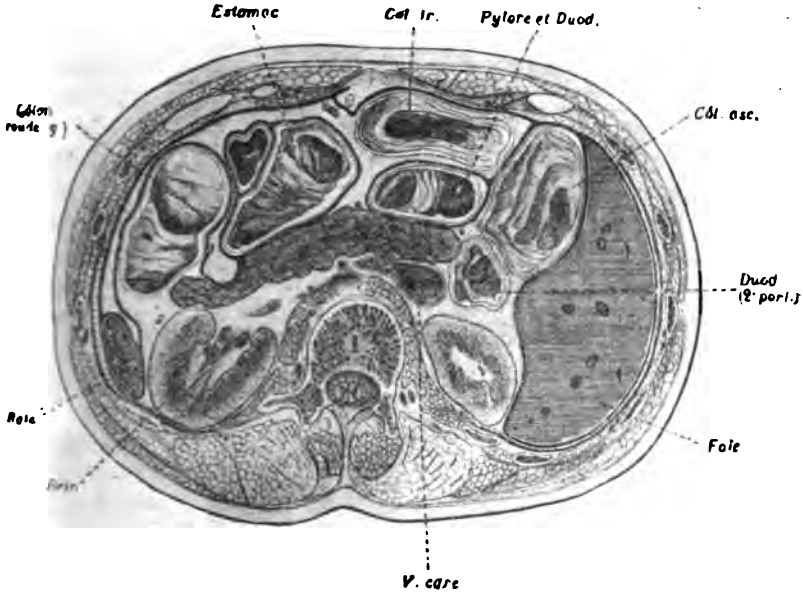

Fig. 134-L. — Coupe transversale du pancréas (d'après Braune). — La coupe passe par la première vertèbre lombaire. Le pancréas est représenté par la masse noire située au-devant de la vertèbre.

mètres environ sur la 9e côte (la ponction exploratrice, pratiquée au niveau du 9e espace intercostal, avait ramené du pus) partant de la ligne axillaire et se dirigeant en arrière et en haut; résection de la côte dans l'étendue de 7 à 8 centimètres. Incision de la plèvre pariétale adhérente. Le diaphragme est perforé; en pénétrant profondément au-dessous de lui, il sort tout à coup un flot de pus. La plaie diaphragmatique est agrandie; le doigt pénètre alors dans une cavité profonde à parois très anfractueuses, qui se dirige dans deux directions, transversalement et directement en bas. On place deux drains, l'un transversalement, l'autre de haut en bas, et l'on bourre la plaie de gaze.

Inutile d'insister sur les inconvénients de cette voie : elle est

compliquée, elle expose à la blessure du poumon, elle ne permet pas un drainage convenable de la région pancréatique.

b) **Voie lombaire.** — Rarement mise en pratique, elle peut être cependant indiquée dans certains cas. Conseillée par Senn dès 1866 pour les abcès pancréatiques, elle a été choisie plusieurs fois par Körte pour vider des collections suppurées. Mayo Robson la recommande au début des infections pancréatiques, comme

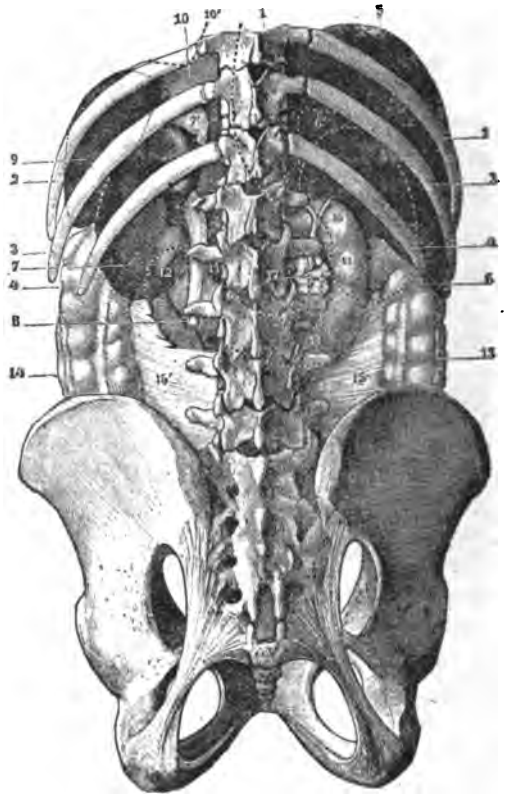

Fig. 135-LI. — Rapports du pancréas à sa partie postérieure, région lombaire (Farabeuf, thèse de Récamier).

méthode exploratrice permettant d'établir le diagnostic. On a conseillé cette voie postérieure non seulement pour ouvrir les collections pyogangréneuses, mais encore pour aborder les calculs, pour inciser et drainer les kystes du pancréas. Von Kleef y a eu même recours pour l'extirpation totale d'un kyste glandulaire.

Pour Siraud (de Lyon), la voie lombaire serait la voie de choix pour l'incision et le drainage de certains kystes du pancréas. J'emprunte à la thèse de Bertrand l'exposé des raisons qui militent en faveur de cette voie.

I. *Raisons d'ordre anatomique.* — *a*) A gauche, la queue du pancréas se place sur la face antérieure du pôle supérieur du rein. — *b*) Plus souvent que ne le disent les classiques, la queue du pancréas arrive jusqu'au bord externe du rein. — *c*) Dans quelques cas (Siraud, thèse Sandras), la queue du pancréas, qui est mobile normalement, est séparée du rein par une couche cellulaire, lâche, facile à dissocier. Cette queue dépasse le bord externe du rein gauche et peut passer au-devant de la rate, condition essentiellement favorable pour l'intervention proposée.

II. *Raisons d'ordre anatomo-pathologique.* — Ces raisons sont fondées sur le développement et le siège acquis par les kystes pendant leur marche. En effet, la tumeur, bridée en haut par le diaphragme, en arrière par les dernières côtes et les masses musculaires de la région lombaire, en dedans par les viscères, les feuillets péritonéaux et les vaisseaux, a une tendance toute naturelle à se développer à la fois en avant, en dehors et en bas; c'est-à-dire qu'elle vient se placer dans la région lombaire. Le siège acquis et les caractères objectifs de la tumeur sont précisément les causes d'erreurs diagnostiques. On la confond tout naturellement avec les tumeurs liquides du rein. La notion de ce siège donne, en outre, l'idée d'aborder ces tumeurs par la voie lombaire.

L'incision à recommander dans ce cas sera grande, oblique, dirigée de l'échancrure costo-vertébrale vers la paroi abdominale antérieure, parallèlement à la crête iliaque. Pareille incision est suffisamment étendue pour mettre à jour la tumeur sur ses faces postérieure et externe (même antérieure s'il le faut).

Dans l'incision des couches profondes, on peut ménager la loge des muscles sacro-lombaires en se portant en dehors du bord externe du psoas et on trouve les points de repère voulus pour reconnaître le rein. Point n'est besoin de se préoccuper de la rate. Le côlon, représenté ici par son coude gauche, est généralement refoulé en bas et en dehors, plus rarement en avant et en dehors; mais sa situation beaucoup plus antérieure ou superficielle par rapport à la tumeur, qui est, par ce procédé, abordée par sa face postéro-externe, ne donne pas lieu à de sérieuses préoccupations.

Ainsi, en passant en dehors du rein gauche, on rencontre la tumeur saillante dans la région par sa face postérieure. Elle peut être ponctionnée, incisée et marsupialisée.

Il n'y a pas lieu, en se référant aux considérations précédentes, de se préoccuper de la blessure possible de la plèvre. La tumeur est au-dessous des côtes, dont rien n'empêche de réséquer la douzième dans son extrémité, si toutefois cela était nécessaire.

Rappelons que Tuffier, Poirier, Wiart ont montré la possibilité d'attaquer le cholédoque par cette voie lombaire et que Wrigth, Mears, Bagajisky, Tischendorf, Reboul, Lejars ont abordé la vésicule biliaire par la même voie.

La voie lombaire présente en effet certains avantages que Siraud a bien fait ressortir : elle est moins grave que la voie antérieure, car elle constitue une opération extra-péritonéale; elle est plus facile, car opérant par derrière on n'a pas à inciser les feuillets péritonéaux qui recouvrent la tumeur, ni à se préoccuper de l'estomac ou du côlon ; enfin, elle assure un bon drainage.

Mais, la profondeur de la région ne permettant pas de bien explorer la lésion et de voir nettement ce que l'on fait, on risque de blesser les organes importants situés derrière le pancréas.

La voie lombaire est donc plutôt une voie de drainage qu'une voie d'accès. Il ne faut pas la condamner sans réflexion. Si elle doit être rejetée lorsqu'on a affaire à un calcul, à une tumeur, elle peut être bien indiquée lorsqu'on se trouve en présence d'un abcès ou d'un kyste nettement saillant dans la région abdominale postérieure.

1. *Position du sujet.* — Le sujet sera couché sur le côté sain, je pourrais dire sur le côté droit, car l'incision lombaire s'applique principalement aux lésions du côté gauche; il sera suffisamment incliné du côté sain sous lequel on placera un billot ou un sac de sable recouvert d'une alèze, enfin bien calé et soutenu par un aide.

2. *Position de l'opérateur et de l'aide.* — L'opérateur se place du côté à opérer, regardant le dos du malade; l'aide se place en face.

3. *Siège, forme et direction de l'incision.* — L'incision, pratiquée dans l'échancrure costo-iliaque, a un peu varié comme direction et étendue. La meilleure incision est celle de la néphrotomie classique, c'est-à-dire une incision qui part de la douzième côte, descend très obliquement en bas et en dehors et se dirige vers l'épine iliaque antéro-supérieure.

Après avoir sectionné les parties molles, on doit diriger ses recherches en dehors du rein. C'est en effet, dit Mauclaire en parlant du drainage postérieur, un peu en dehors du pôle supérieur du rein, tout contre le bord externe de la capsule surrénale, qu'il faut faire la contre-ouverture, pour éviter les vaisseaux et nerfs de la région; c'est une *incision para-rénale.*

c) **Voie abdomino-latérale, extra-péritonéale.** — Voie d'exception aussi suivie une fois par Ruggi pour l'extirpation d'une tumeur solide. Sa malade étant couchée sur le côté droit, il pratiqua dans le flanc gauche, au-dessous des fausses côtes, une

incision un peu oblique en haut et en arrière, de la ligne parasternale à la ligne axillaire postérieure. Ruggi se proposait, après la section de la paroi, de décoller le péritoine, mais celui-ci fut ouvert pendant la libération des adhérences.

Siraud a tenté aussi la laparotomie para-péritonéale, qu'il dut transformer en laparotomie ordinaire.

d) **Voie abdominale antérieure ou transpéritonéale.** — D'une façon générale, c'est la voie à laquelle on a eu recours le plus souvent. C'est en effet la voie d'élection, parce que le chirurgien intervenant souvent sans diagnostic précis, elle permet plus facilement de confirmer ou de rectifier le diagnostic; elle permet, en outre, s'il s'agit bien d'une lésion pancréatique, de mieux se rendre compte du siège, de l'étendue, de la nature de la lésion et d'agir, d'une façon générale, plus commodément sur elle.

1. *Position du sujet.* — Le sujet est couché sur le dos, la région lombaire soulevée par un sac de sable (Neumann) ou un billot (Desjardins) recouverts d'une alèze, qui repoussent les organes en avant et rendent ainsi plus facile l'accès de la lésion.

2. *Position de l'opérateur et de l'aide.* — Contrairement à ce qui se fait en chirurgie pelvienne où le chirurgien doit se *placer* à *gauche* du sujet, en chirurgie pancréatique il doit se *placer* à *droite*, ce qui est facile à comprendre. En effet, dans cette position, la main droite agit plus librement, avec plus d'aisance; en outre, lorsqu'on opère sur la tête du pancréas, dans la région duodénale et biliaire, le chirurgien se trouve pour ainsi dire directement en face de ces régions. Enfin lorsqu'il s'agit d'explorer la face postérieure de la tête du pancréas, de

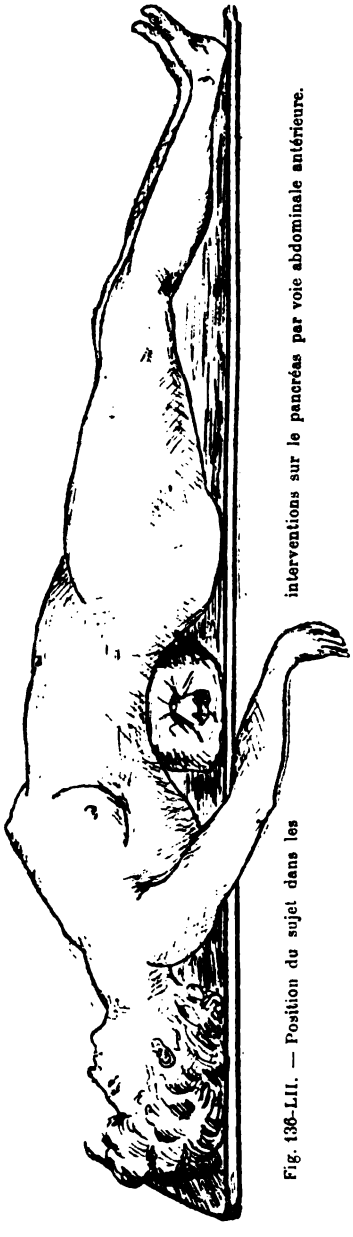

Fig. 136-LII. — Position du sujet dans les interventions sur le pancréas par voie abdominale antérieure.

renverser le duodénum et la tête pour pratiquer cette exploration, la position à droite rend très facile l'introduction d'un ou de deux doigts de la main gauche derrière le duodénum et la tête du pancréas, la main droite restant libre pour compléter l'exploration, pour pratiquer le palper bimanuel de la région et accomplir les manœuvres opératoires nécessaires.

L'aide se place en face du chirurgien; un seul aide est suffisant, c'est là un point acquis en chirurgie viscérale.

3. *Forme, siège et direction de l'incision abdominale.* — Ont varié avec les opérateurs.

Au point de vue de la forme, je signalerai l'incision ondulée, en baïonnette de Kehr, qui ne paraît pas bien nécessaire; l'incision doit être rectiligne.

Au point de vue du siège et de la direction de l'incision, Gangolphe et H. Delagenière recommandent, lorsqu'il existe une tumeur, un kyste, par exemple, nettement perceptible, d'inciser simplement sur sa partie saillante.

Ceci dit, on peut classer les différentes incisions abdominales en trois types principaux : 1° *incision oblique*; 2° *incision verticale latérale*; 3° *incision verticale médiane.*

Ces incisions peuvent en outre se combiner avec d'autres incisions; c'est ainsi qu'on a ajouté une incision transversale à l'incision médiane; on pourrait aussi, ainsi que Monprofit l'a indiqué pour la cholédocotomie, compléter l'incision latérale par : *a*) une incision sous-jacente et parallèle au rebord costal, partant de l'extrémité supérieure de l'incision pour se diriger vers la ligne médiane. On obtient ainsi une incision en ⌈ (c'est-à-dire en L renversé), et un lambeau que l'on récline en bas et en dedans. — *b*) Une incision perpendiculaire à l'incision latérale, partant de son milieu pour se diriger vers la ligne médiane. On obtient ainsi une incision en T incliné à gauche (soit ⊢), et deux lambeaux : l'un, supérieur, qui est récliné en haut et en dedans; l'autre, inférieur, qui est recliné en bas et en dedans. — *c*) Incision perpendiculaire externe donnant deux lambeaux : l'un, supéro-externe, récliné en haut et en dehors; l'autre, inféro-externe, récliné en bas et en dehors.

L'incision oblique, partie de la xiphoïde, se dirige en bas et à gauche, à égale distance de l'ombilic et du rebord costal. En principe, c'est une mauvaise incision qui offre l'inconvénient de sectionner les muscles en travers.

L'incision verticale latérale du côté droit est une très bonne incision, l'incision de choix lorsqu'on doit opérer sur la région de la tête du pancréas, tête elle-même ou voies biliaires, car elle coupe le plan de ces voies biliaires. On sait que la laparotomie latérale peut se faire : à travers les fibres du grand droit, le long

du bord externe de ce muscle, mais en incisant les deux feuillets de sa gaine, enfin en dehors de la gaine. Desjardins a décrit avec grand soin cette incision latérale appliquée à la chirurgie pancréatique. Il ne faut pas la faire, dit-il, sur le bord même du droit, mais encore à *deux travers de doigt en dehors de ce droit, sur une verticale abaissée de la neuvième articulation chondro-costale droite* : comme cette incision doit être très étendue, on serait amené à couper immanquablement les nerfs du muscle droit, ce

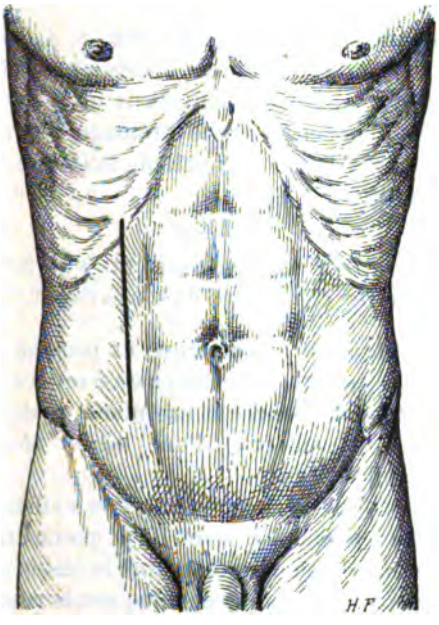

Fig. 137-LIII. — Incision latérale rectiligne (Desjardins). — Incision latérale, verticale para-cervicale ou para-duodénale (Villar).

qui, pour plus tard, serait un inconvénient. Si, au contraire, on le reporte assez en dehors, on évitera ces nerfs.

La ligne d'incision doit commencer non pas sur le bord costal, mais à 2 ou 3 centimètres au-dessus de ce bord, de façon à gagner le plus possible par en haut, condition indispensable pour avoir une plaie suffisamment large au niveau des voies biliaires. Elle doit se prolonger inférieurement trois, quatre ou cinq travers de doigt au-dessous de l'horizontale menée par l'ombilic, selon que le malade a une plus ou moins grande épaisseur de pannicule adipeux. L'incision doit donc en moyenne mesurer de 15 à 20 centimètres.

L'incision verticale médiane ombilico-xiphoïdienne, celle de la parotomie sus-ombilicale, a été le plus souvent employée. Elle

permet l'accès du pancréas, mais elle conduit loin des voies biliaires sur lesquelles on doit agir dans certaines affections du pancréas.

On peut résumer de la façon suivante la question du choix de l'incision :

1° INCISION VERTICALE MÉDIANE. — *Laparotomie parapancréatique*, indiquée : dans les cas de diagnostic douteux, c'est l'incision exploratrice; dans les cas de lésions du corps et de la queue du pancréas; dans les cas de collections liquides, quel que soit leur siège, qu'il suffit d'inciser.

2° INCISION VERTICALE LATÉRALE DROITE. — *Laparotomie paraduodénale* ou *para-cervicale* indiquée : dans les cas où il faut intervenir sur la tête du pancréas et dans ceux où il existe des signes de rétention biliaire nécessitant le drainage des voies biliaires.

De toute façon, l'incision abdominale doit être étendue pour être réellement utile.

3° ABORD ET EXPLORATION DU PANCRÉAS ET DE LA LÉSION PANCRÉATIQUE.

Le ventre ouvert, après avoir récliné et protégé l'intestin avec des compresses, et après la mise en place d'un écarteur à valves, on va à la recherche du pancréas lui-même (plaies, calculs), ou le plus souvent à la recherche d'une lésion pancréatique qui déforme et dissimule l'organe.

La technique à suivre varie suivant qu'on a affaire à une lésion de la tête ou à une lésion du corps ou de la queue du pancréas, ou, pour parler plus simplement, suivant que la lésion est limitée à la tête ou qu'elle est plus ou moins étendue sur le reste de l'organe.

1° *Lésions de la tête du pancréas.* — Lorsqu'il existe un calcul du canal de Wirsung, un cancer de la tête, une pancréatite chronique, affection qui siège le plus souvent au niveau de la tête, il faut examiner non seulement la face antérieure du pancréas, mais encore la face postérieure : la région du cholédoque. Le meilleur moyen pour pratiquer facilement et utilement cet examen, c'est de tenir l'organe entre les doigts, comme on fait pour la cholédocotomie.

Voici la technique à suivre : après incision abdominale verticale latérale droite, *laparotomie paraduodénale*, on incise le péritoine pariétal postérieur en dehors de la deuxième portion du duodénum et parallèlement à cette portion, puis on écarte le duodénum en haut et à gauche. Ce décollement du duodénum, proposé par Kocher en 1903, pour la gastro-duodénostomie, a été bien décrit par Payr et exécuté pour la première fois sur le vivant par Gosset pour un cas de pancréatite chronique.

Le décollement effectué, on embrasse la tête du pancréas

la deuxième portion du duodénum avec les quatre derniers doigts de la main droite appliqués sur la face antérieure du pancréas et le pouce sur la face postérieure. Exécutant alors un mouvement de supination, on aperçoit la face postérieure de la tête et la portion terminale du cholédoque. Si, en même temps, on fait soulever le foie, on a sous les yeux toutes les voies biliaires, ce qui est important en chirurgie pancréatique.

2° *Lésions plus ou moins étendues du pancréas.* — Lorsqu'on se trouve en présence d'une lésion volumineuse, gros hématome, gros kyste, il n'y a pour ainsi dire pas de recherche à faire, car la lésion se présente d'elle-même. Mais, dans des cas de tumeur de petit volume, dans les cas de plaies, de calcul, et de pancréatite, le temps de la recherche et de l'exploration est très important. Le chemin à suivre variera suivant le siège de la lésion, suivant la direction qu'aura prise la tumeur ou tuméfaction.

Nous savons que les tumeurs du pancréas peuvent prendre trois directions principales, en laissant de côté les propagations rétro-péritonéales. Elles peuvent se montrer au-dessus de l'estomac, entre cet organe et le foie, en repoussant l'épiploon gastro-hépatique; au-dessous de l'estomac, entre cet organe et le côlon transverse, en repoussant le grand épiploon; au-dessous du côlon transverse, en repoussant le méso-côlon transverse et aussi le grand épiploon.

Les voies qui permettent d'aller à la recherche de la lésion pancréatique sont dictées par ces dispositions anatomo-pathologiques. Le chirurgien, intervenant par la voie abdominale antérieure, dispose donc de trois voies qui sont :

1° **La voie gastro-hépatique,**

2° **La voie transmésocôlique,**

3° **La voie gastro-côlique.**

Je signale en passant la *voie trans-stomacale*, qui n'est pas à conseiller, mais qui n'est pas aussi effrayante qu'on serait tenté de le supposer, puisque sur trois cas où elle a été appliquée (il n'y a pas lieu de tenir compte du cas rapporté par Le Dentu : ponction par la méthode de Récamier où l'estomac fut perforé mais le kyste respecté) elle a donné trois guérisons. Voici ces trois cas :

Bessel-Hagen étant tombé sur un kyste du pancréas recouvert par l'estomac dans toute son étendue, décida de l'évacuer à travers cet organe. Il pratiqua pour cela une incision de 5 centimètres sur la paroi stomacale antérieure, puis une autre incision sur la paroi postérieure. Le liquide kystique fut retiré par ponction; les incisions stomacales furent suturées et la poche fixée à la paroi abdominale du côté gauche de la grande courbure, après section des côtes.

Israël pratique la laparotomie sur un malade atteint d'une tumeur rétro-stomacale; la tumeur était tellement emprisonnée par des adhérences, qu'il ne parut pas possible de songer à l'extirper ni à la suturer à la paroi abdominale; le ventre fut donc refermé. Douze jours plus tard, Israël ponctionna la tumeur à travers l'estomac au moyen d'un long trocart très fin. La tumeur ne s'est pas reproduite depuis cinq ans, dit l'auteur, et le malade présente seulement quelques coliques de temps à autre.

Le professeur Demons nous a raconté qu'après avoir, il y a quelques années, pratiqué la laparotomie pour une tumeur sus-ombilicale, il incisa cette tumeur qui était liquide; l'incision pratiquée, il s'aperçut qu'il avait du même coup sectionné l'estomac; les plaies stomacales furent suturées et la guérison s'effectua.

Il est permis de conclure de ces trois faits que la voie *trans-stomacale* n'est pas en somme une mauvaise voie. Cependant, elle n'est pas à recommander et je reviens aux voies classiques.

1° *La voie gastro-hépatique* est une voie d'exception. Elle fut suivie par Sendler parce que, dans son cas, l'estomac était rétracté et que le néoplasme se présentait facilement au-dessus de la petite courbure de l'estomac.

J'ai pu constater sur le cadavre que la voie gastro-hépatique n'était pas toujours aussi étroite qu'on a bien voulu le dire. Lorsque l'estomac est abaissé, on arrive facilement à découvrir la totalité du pancréas.

Pour arriver sur une lésion pancréatique par cette voie, on doit inciser l'épiploon gastro-hépatique et le feuillet péritonéal pariétal postérieur.

2° *La voie transmésocôlique* ou *sous-côlique* est aussi une voie d'exception imposée par le siège de l'affection. Cette voie est dangereuse, car elle expose à la blessure des vaisseaux du côlon, blessure qui fut suivie de gangrène de l'intestin dans le cas de Krönlein.

Le chemin à suivre consiste à inciser ou soulever le grand épiploon, à soulever le côlon, à inciser le méso-côlon transverse, et quelquefois le feuillet péritonéal pariétal postérieur.

3° *La voie gastro-côlique* est, en général, la plus simple et la plus directe; c'est la voie de choix. On incise le grand épiploon, on pénètre dans l'espace gastro-côlique en refoulant l'estomac en haut, le côlon transverse en bas, et l'on sectionne ici encore le feuillet péritonéal pariétal postérieur.

Donc pour atteindre la glande elle-même ou une de ses lésions par la voie abdominale antérieure, il faut diviser trois fois le péritoine : 1° le feuillet pariétal antérieur; 2° l'épiploon gastro-hépatique, ou le mésocôlon transverse, ou le grand épiploon; 3° le

feuillet pariétal postérieur. On peut même diviser une quatrième fois le péritoine lorsque, dans la voie sous-côlique, ne pouvant pas soulever le grand épiploon, on est forcé de l'inciser.

Arrivé sur la lésion, le chirurgien l'explore par la vue et le toucher. A ce moment de l'exploration intra-abdominale il pourra et devra dans quelques cas faire une ponction exploratrice à ciel ouvert. S'il s'agit d'une plaie par arme à feu, il pourra même faire un examen avec le stylet.

Bref, c'est alors que le diagnostic sera confirmé ou qu'il sera établi s'il n'avait pas été fait avant l'intervention.

4° Traitement de la lésion.

Lorsque, par l'une quelconque de ces voies, on est arrivé sur la lésion pancréatique, on peut être appelé à agir de façon différente suivant la nature de cette lésion. Supposons, ce qui est la règle, que l'on intervienne par la voie abdominale antérieure.

Avant d'aborder l'étude des diverses manœuvres opératoires applicables aux lésions du pancréas, je dois dire un mot au sujet de l'hémorragie, de l'hémostase et de l'action du suc pancréatique déversé dans la cavité abdominale au cours de ces interventions.

a) Hémorragie et hémostase;

b) Action du suc pancréatique sur le péritoine.

a) **Hémorragie et hémostase.** — Un point domine la technique des opérations sur le pancréas, c'est la crainte de l'hémorragie qui peut devenir sérieuse par la multiplicité et l'importance des vaisseaux divisés. Cette crainte est d'autant plus explicable que les tumeurs du pancréas amènent des changements dans la situation des vaisseaux et que ceux-ci, souvent friables, adhèrent quelquefois intimement à la tumeur. Anger a trouvé les vaisseaux spléniques situés en arrière d'un kyste et collés sur la tumeur. Dans le cas de Salzer, les mêmes vaisseaux refoulés en avant vers la paroi abdominale sont pris pour une anastomose entre la mammaire interne est une artère lombaire. Hulke a cru trouver les vaisseaux mésentériques supérieurs sur la face antérieure du kyste. Albert a vu une veine coronaire stomachique énorme.

Les moyens hémostatiques dont dispose le chirurgien sont : le pincement et la ligature directe des vaisseaux, la ligature préventive en masse du pancréas au moyen d'un fil élastique, d'un fil de soie ou de catgut, l'application en travers d'une forte pince sur la glande, l'écrasement avec la pince de Doyen ou de Tuffier, la suture, le tamponnement à la gaze stérilisée. On pourrait se servir aussi de la thermo ou galvano-cautérisation.

Mayo Robson a reconnu que le risque d'hémorragie grave est

beaucoup plus grand chez les malades atteints d'ictère consécutif à une maladie du pancréas que dans les cas où l'ictère dépend d'une lithiase biliaire. Aussi, avant d'intervenir pour pancréatite chronique, a-t-il l'habitude d'ordonner l'administration de chlorure de chaux à la dose de 1 gramme toutes les quatre heures, pendant quelques jours, et à la dose de 2 grammes en lavements, pendant les vingt-quatre ou quarante-huit heures qui suivent l'opération.

b) **Action du suc pancréatique sur le péritoine.** — Une seconde question intéressante à un point de vue général est celle de l'action du suc pancréatique sur le péritoine, ce suc pouvant être déversé dans la cavité abdominale au cours de certaines opérations pratiquées sur le pancréas.

Les propriétés éminemment digestives du suc pancréatique, son action irritante sur la peau, maintes fois constatée dans les cas de fistules externes, devaient naturellement faire songer à son action nocive sur le péritoine.

Cette action du suc pancréatique sur le péritoine a été étudiée expérimentalement par Senn, Mugnaï, Biondi, Ceccherelli, Villar. Senn et Mugnaï pensent que ce liquide est inoffensif pour le péritoine, et affirment qu'il est très rapidement résorbé. Le premier de ces auteurs fait remarquer qu'il ne faut pas comparer le suc pancréatique frais directement extrait du pancréas, avec celui qui coule par l'orifice d'une fistule cutanée, ce dernier s'altérant au contact de l'air. Telle n'est pas l'opinion de Biondi, qui affirme que le suc pancréatique même frais peut déterminer de la péritonite. Aussi conseille-t-il, à propos du traitement chirurgical des tumeurs solides du pancréas, de bien suturer la plaie opératoire et, au besoin, de fixer le pédicule dehors, pour éviter l'effusion du liquide pancréatique dans le péritoine.

Pour Ceccherelli, le suc pancréatique pur ne produit pas de péritonite; mais, s'il est altéré, il se comporte comme la bile septique et produit de l'infection; ce n'est plus le suc normal, c'est un *liquide pathologique*. La conclusion à tirer de ces faits c'est qu'il ne faut pas s'effrayer outre mesure de la pénétration du suc pancréatique dans le péritoine, mais qu'il faut néanmoins tâcher d'éviter cette pénétration, même si on croit avoir affaire à un liquide normal.

Ceci dit, les manœuvres opératoires à exécuter sur le pancréas peuvent consister en :

1° Ligatures.
2° Sutures.
3° Thermo ou galvano-cautérisation.

4° Tamponnement pancréatique ou péri-pancréatique.

5° Ponction pancréatique ou péri-pancréatique.

6° Incision pancréatique ou péri-pancréatique (*Pancréatotomie; kystotomie*).

7° Fistulisation. — Marsupialisation. — (*Pancréatostomie. — Pancréato-kystostomie*).

8° Ablation des tumeurs pédiculées.

9° Extirpation totale des kystes.

10° Extirpation du pancréas (*Pancréatectomie*).

11° Incision du canal pancréatique (*Pancréaticotomie. — Taille pancréatique*).

12° Refoulement des calculs pancréatiques (*Pancréaticolithotripsie*).

13° Cathétérisme pancréatique.

14° Fistule pancréatique externe (*Pancréaticostomie*).

15° Fistule pancréatique interne (*Pancréatico-entérostomie*).

16° Manœuvres et opérations pour le traitement des fistules pancréatiques externes.

17° Drainage pancréatique et péri-pancréatique.

Enfin, je signale l'*incision transpancréatique* de Terrier dans des cas de calcul sous-duodénal du cholédoque, lorsque ce calcul est saillant du côté du pancréas.

On n'a pas décrit pour le pancréas des opérations s'adressant spécialement aux canalicules intra-pancréatiques, comme on l'a fait dans le foie pour les canalicules biliaires intra-hépatiques. Les canalicules pancréatiques se trouvent évidemment pris dans les lésions du pancréas pour lesquelles on est appelé à intervenir. Il n'y a donc pas lieu de décrire la *pancréato-angiostomie*, la *pancréato-angiectomie*, ni la *pancréato-angio-entérostomie* comme on a signalé pour les canalicules biliaires la cholangiostomie, la cholangiectomie et la cholangio-entérostomie.

Il va sans dire que les opérations intra-glandulaires sont plus graves et plus compliquées que les opérations extra-glandulaires. Il n'y a pas de comparaison à établir entre l'ouverture d'un simple kyste, d'un hématome péri-pancréatique et l'incision directe du pancréas pour hémorragie intra-pancréatique ou pour tumeur.

1° Ligatures.

Ces ligatures sont appliquées soit simplement sur des vaisseaux sectionnés par un traumatisme accidentel ou par le traumatisme chirurgical, par exemple dans les résections du pancréas, soit directement sur l'organe lui-même.

Les *ligatures vasculaires* peuvent être appliquées sur des artères pancréatiques ou péri-pancréatiques même importantes. C'est ainsi que la ligature de la splénique et de la pancréatico-duodénale supérieure n'offrirait pas de danger, la vitalité de la rate étant assurée par les anastomoses des vaisseaux courts, avec les branches de la coronaire stomachique et par celle de la *petite artère récurrente* qui, partie de la splénique à son extrémité gauche, va rejoindre la pancréatique inférieure; la vitalité du duodénum étant assurée, de son côté, par les anastomoses des deux artères pancréatico-duodénales supérieure et inférieure. Par contre la ligature de la mésentérique supérieure entraînerait la gangrène du côlon, à moins qu'on ne tombe sur un cas de l'anastomose signalée par Krönlein entre cette artère et l'hépatique.

Il va sans dire que l'on tâchera d'éviter la ligature de la pancréatico-duodénale et de la splénique. Celle-ci en particulier volumineuse et facile à isoler, sera détachée à la sonde cannelée avant d'agir sur la lésion pancréatique. Mais, encore une fois, dans les tumeurs pancréatiques les vaisseaux présentent souvent une situation anormale et il n'est pas toujours facile de reconnaître leur origine.

Les *ligatures directes* sur le pancréas sont pratiquées dans un but hémostatique, comme temps préliminaire de la résection d'une portion de cet organe pour traumatisme, tumeurs, hernies.

J'ai pratiqué cette ligature sur le chien, avec succès, sans y ajouter la suture de la tranche pancréatique. Cependant, ce modus faciendi n'est pas à conseiller; toutes les fois qu'il y a une plaie du pancréas, il est plus prudent de la suturer.

La ligature vasculaire se fera au moyen du nœud classique. Pour la ligature du pancréas lui-même, qui n'est en somme qu'une ligature d'un large pédicule, on aura recours aux différents modes de ligature connus : ligature en chaîne, nœud de Bantock, de Lawson Tait ou de Staffordshire Knot, de H. Delagenière, de Lannelongue (de Bordeaux), etc. On se servira de catgut; la ligature élastique, même provisoire, est tout à fait abandonnée.

2° Sutures.

Il faut distinguer la fixation du pancréas par des sutures, la *Pancréatopexie*, qui n'a pas encore été exécutée sur le vivant et que j'ai pratiquée sur le chien, et la vraie suture d'une plaie du pancréas, la *Pancréatorraphie*. Dans le premier cas, les fils ne font que traverser une portion du parenchyme pancréatique sain, pour le fixer à l'estomac ou à un ligament gastro-hépatique; dans le deuxième, ils doivent rapprocher les bords

d'une solution de continuité, soit dans un but hémostatique, soit comme moyen de suture proprement dite. D'autres fois la suture porte sur la paroi d'une poche pancréatique liquide; c'est la *pancréato-* ou *pancréatico-kystorraphie.*

Tantôt cette suture ne s'adresse qu'au kyste lui-même dont on veut faire disparaître la cavité (*capitonnage*), tantôt, et c'est le cas le plus fréquent, la suture est destinée à fixer la poche kystique incisée à la paroi abdominale; c'est la *pancréato-kystorraphie* pour marsupialisation, que nous retrouverons plus loin.

En principe on peut se servir, pour les sutures pancréatiques proprement dites, de n'importe quelle aiguille : aiguilles à coudre maniées à la main ou portées sur une pince, aiguille à pédale, aiguille de Reverdin. Mais, pour la commodité de la manœuvre, il est préférable que l'aiguille remplisse les trois conditions suivantes : qu'elle soit courbe, qu'elle soit longue ou portée sur un manche, qu'elle ne soit pas trop volumineuse; l'aiguille courbe de Reverdin d'un petit calibre remplit bien ces conditions.

Dans des cas de suture ou d'hémostase profonde on serait bien aidé par l'emploi de la pince-aiguille de Kurz.

Le catgut est préférable à la soie, parce qu'il déchire moins et qu'en se gonflant il obture, en le remplissant, le trajet de l'aiguille.

La suture peut se faire à points séparés ou mieux en surjet; il est tout à fait inutile ici d'avoir recours à ces sutures plus ou moins compliquées conseillées pour d'autres viscères, le foie, par exemple.

La suture du pancréas est en somme facile à cause de la structure même de l'organe; le parenchyme pancréatique ne se déchire pas comme les parenchymes hépatique et splénique.

Il était intéressant de savoir comment se comportent les points de suture dans le pancréas et comment se fait la cicatrisation des plaies de cet organe.

a) Comment se comportent les points de suture dans le pancréas.

Ceccherelli a fait à ce sujet des expériences qu'il a exposées dans son rapport au Congrès International de Paris en 1900. Il a traversé avec des fils le parenchyme pancréatique, sans l'inciser, et a pu constater que les fils de suture se comportent dans le pancréas comme dans la rate, le rein, le foie. Voici du reste ses conclusions :

1° Dans aucun cas la suture du pancréas ne donne d'altérations de l'état général ou local, elle n'altère pas non plus la digestion;

2° La présence de fils dans le parenchyme pancréatique n'en altère pas la structure anatomique, ne produit pas d'hémorragies;

3° On trouve autour des points de suture des adhérences avec les parties voisines.

J'ai repris à mon tour ces expériences en les variant et en sectionnant préalablement le pancréas. Voici le résumé de mes expériences :

1° Chien de grande taille : résection d'un petit fragment de pancréas, près de la tête, par voie gastro-côlique; suture au catgut n° 1 avec la fine aiguille de Reverdin. — Pas de troubles consécutifs. — Animal sacrifié un mois et demi après l'opération. — Pas d'adhérences autour de la partie intéressée. — Pas la moindre trace de cicatrice.

2° Chienne de taille moyenne : résection de trois centimètres de tissu pancréatique dans toute l'épaisseur de la glande, vers son milieu, par voie gastro-côlique; ligature des 2 moignons au catgut, *pas de suture*. — Pas de troubles consécutifs. — Animal sacrifié un mois et demi après l'opération. — Adhérences périphériques légères. — Les 2 moignons s'étaient soudés. — Pas trace de cicatrice.

3° Chien de taille moyenne : résection du pancréas dans l'étendue de six centimètres, à partir de la queue, par voie gastro-côlique; suture du moignon au catgut n° 1, avec la fine aiguille de Reverdin; en outre, points de suture passés en dedans du moignon, à travers le parenchyme de la glande, sans inciser celle-ci. — Pas de troubles consécutifs. — Animal sacrifié vingt-sept jours après l'opération. — Légères adhérences périphériques. — Moignon lisse, sans trace de cicatrice; rien d'apparent non plus dans les points où avaient été appliquées les sutures.

Je puis donc tirer les mêmes conclusions que Ceccherelli : la suture du pancréas ne détermine ni phénomènes locaux ni phénomènes généraux chez les chiens qui ont servi aux expériences. J'ajoute, puisque j'ai pratiqué des résections partielles du pancréas avant de faire la suture, que ces résections ont été bien supportées.

b) Cicatrisation des plaies du pancréas; régénération de cet organe.

Fort intéressante aussi est la question de la cicatrisation des plaies du pancréas et de la régénération de cet organe. Martinotti, P. Carnot, Ceccherelli et Ferrari, Villar ont étudié ce point expérimentalement.

Martinotti, 1888, surtout dans les expériences où il avait extirpé totalement la glande, ne laissant en place que quelques acini glandulaires, a pu constater, après une période assez longue, l'existence d'un fragment de pancréas avec des caractères normaux, à la place du viscère extirpé. Il s'était fait une régénération de l'organe par la prolifération des cellules glandulaires des rares acini restés. Le même phénomène a du reste été observé dans le foie par Tizzoni et par Griffini, dans le rein par Golgi. Martinotti a même constaté la reproduction du canal de Wirsung.

P. Carnot (1899), étudiant les régénérations d'organes, injecte dans le pancréas d'un chien une solution de tuberculine et obtient, après cinquante jours, une sclérose atrophique très intense de la glande; l'organe n'était plus représenté que par deux petits cordons très durs. A l'autopsie de l'animal, Carnot trouva, derrière le duodénum, à une place où aucun vestige de glande n'existe normalement, et n'existait lors de l'opération, il trouva, dis-je, un gros amas glandulaire néoformé; les lobes en étaient énormes, gorgés de suc, de consistance normale. Au microscope la partie sclérosée ne présentait qu'un tissu conjonctif avec quelques ilots d'anciens acini dégénérés; par contre la partie régénérée présentait des lobules et des acini bourrés d'éléments glandulaires en prolifération active; un grand nombre de cellules présentait 2-3 noyaux.

Ceccherelli et Ferrari ont trouvé dans la ligne d'incision pancréatique, dans les premières heures, des acini et des éléments glandulaires en voie de destruction et de nécrose, de petites thromboses, des hémorrhagies interstitielles et des infiltrations leucocytaires; plus tard, avec la diminution de ces processus, ils ont noté une néoformation connective et épithéliale. Comme Martinotti et Carnot ils ont constaté que les nouveaux éléments se disposaient de manière à représenter des acini glandulaires.

Les pancréas sur lesquels j'ai pratiqué des résections, des ligatures et des sutures ont été examinés au point de vue histologique par mon excellent collègue et ami M. Sabrazès, qui a constaté les détails suivants : thromboses vasculaires, infiltrations hémorragiques, prolifération du tissu conjonctif, prolifération mais moins accentuée de l'élément glandulaire. Sur l'une des préparations, il a vu un hématome en voie d'organisation fibreuse et des foyers d'infiltration lymphoïde groupés à la façon d'un ganglion.

Ici encore, comme dans les faits précédents on constate la réaction de la glande au cours du processus de cicatrisation.

En résumé, il résulte de ces différentes expériences que la suture du pancréas n'entraîne pas des troubles consécutifs, que les plaies de cet organe se cicatrisent rapidement et que la glande

pancréatique comme d'autres glandes de l'économie est le siège d'une véritable régénération.

3° Thermo ou galvano-cautérisation.

Méthode hémostatique à laquelle on pourrait songer, comme dans d'autres organes, dans les cas d'hémorragies en nappe, lorsque la ligature et la suture ne sont pas possibles. Elle pourrait aussi être appliquée comme moyen de diérèse, pour l'incision pancréatique, toujours dans le but d'éviter l'hémorragie. On s'est servi, pour l'application de cette cautérisation à chaud sur d'autres organes (foie, utérus), du thermocautère de Paquelin, du galvano-cautère, de l'air chaud insufflé au moyen de l'appareil de Hollander, de la vapeur d'eau, de la vapeur d'eau comprimée.

Ces trois derniers moyens sont trop peu connus pour que j'y insiste.

Parmi ces différents agents, seul le thermo-cautère a été employé dans la région pancréatique.

Mais je dois rappeler l'opinion de Ceccherelli au sujet de l'hémostase par la thermo ou la galvano-cautérisation dans les hémorragies pancréatiques. Ce chirurgien avait voulu, dans ses expériences, se servir du thermo-cautère et du galvano-cautère. Il n'en a pas été satisfait car, dit-il, le rayonnement de la chaleur, dans une région profonde, est un danger pour les organes en rapport avec le pancréas, et l'on a aussi à redouter les conséquences de la chute des eschares.

4° Tamponnement pancréatique ou péripancréatique.

Il comprend deux variétés, suivant qu'il sert de moyen hémostatique dans les hémorragies diffuses ou de moyen de drainage. Dans les deux cas il peut rendre de grands services. Pour pratiquer ce tamponnement on a à sa disposition, soit le sac de Mikulicz, soit plus simplement les lanières de gaze stérilisée dont on bourre la cavité saignante ou que l'on tasse plus mollement si on n'a en vue que le drainage.

5° Ponction pancréatique ou péripancréatique.

Il s'agit ici, bien entendu, de ponction intra-abdominale après laparotomie. Cette variété de ponction n'a pas les inconvénients de la ponction à travers la paroi; opérant à ciel ouvert, on voit ce que l'on fait, l'on évite les gros vaisseaux, les organes du voisinage et l'on peut ainsi choisir l'endroit le plus favorable pour ponctionner. C'est un excellent moyen d'exploration qui permet

de confirmer le diagnostic, et c'est aussi un bon guide qui dirige le bistouri du chirurgien dans le point où il doit pratiquer l'incision d'une poche liquide. De plus, l'évacuation de la poche facilite beaucoup les manœuvres ultérieures. Cette évacuation, très souvent pratiquée, comme moyen d'exploration et de commodité, ne doit pas être considérée comme un moyen curatif.

La ponction se fera avec un trocart ordinaire peu volumineux ou mieux avec un trocart de Dieulafoy, le numéro deux ou trois par exemple.

On aura soin, avant de ponctionner, de bien isoler le champ opératoire avec des compresses stérilisées. Même, pour éviter l'écoulement du liquide sur les compresses, on adaptera à la canule du trocart, après la ponction, un tube de caoutchouc stérilisé qui fera couler le liquide dans un récipient placé hors du champ opératoire. Si le liquide trop épais ne pouvait pas sortir à travers la canule, on serait forcé de pratiquer une incision et de nettoyer directement la cavité avec des compresses.

6° Incision pancréatique ou péripancréatique.
(*Pancréatotomie. Kystotomie. Péripancréato-kystotomie*).

L'incision peut porter sur le canal de Wirsung, dans les cas de calculs, par exemple, c'est la *pancréaticotomie* que j'étudierai plus loin.

La *pancréatotomie* c'est l'incision du pancréas lui-même ou d'une collection qui fait corps avec lui; dans ce dernier cas l'opération sera désignée sous le nom de *kystotomie* ou *pancréato-kystotomie*.

Ces différentes manœuvres consistent dans la simple incision suivie de suture immédiate *pancréato* ou *kystorraphie*, et diffèrent ainsi des ouvertures pratiquées sur les kystes du pancréas ou les collections de l'arrière-cavité des épiploons, ouvertures qui restent fistuleuses.

La *pancréatotomie vraie* constitue le premier temps de l'ablation de certaines tumeurs solides par pancréatectomie ou par énucléation, comme dans le cas de Routier. Elle a été pratiquée aussi pour la pancréatite. Pauchet, dans un cas d'hématome pancréatique, sutura la plaie gastro-côlique, sans drainage, après avoir incisé la masse sanguine.

La *kystotomie* suivie de *kystorraphie* (un cas pour kyste glandulaire) ne serait applicable qu'à certains kystes hydatiques. Je crois avoir employé le premier cette méthode qui a depuis été pratiquée par Jonnesco. Dans un cas de kyste hydatique du pancréas je cherchai d'abord à disséquer le kyste pour l'extirper en

totalité; mais il faisait trop corps avec l'organe; ne pouvant pas le marsupialiser à cause de la profondeur à laquelle il se trouvait, je lui appliquai la méthode de Pierre Delbet. C'est dire que j'accolai les parois du kyste au moyen d'un fil de catgut passé avec une aiguille courbe, de telle façon que le fil entrait et sortait par la face interne des parois du kyste; je pratiquai en un mot le *capitonnage*. Je complétai la fermeture de la poche en l'invaginant par une suture à la Lembert.

En somme la *pancréatotomie vraie* suivie de *pancréatorrhaphie* est rarement pratiquée.

L'incision est souvent précédée d'une ponction.

L'incision se fera au bistouri et aux ciseaux: le thermo-cautère et le galvano-cautère, nous l'avons déjà vu doivent être rejetés en principe.

7° Pancréatostomie, — et péripancréatostomie. Pancréato-kystostomie. — Fistulisation. — Marsupialisation.

Dans la pancréatostomie ou pancréato-kystostomie, l'incision de la poche reste ouverte; on recherche même à fixer à la paroi abdominale les lèvres de cette poche; en un mot, on la marsupialise. Manœuvre fréquemment employée en chirurgie pancréatique, méthode de choix pour le traitement des collections liquides. Les méthodes anciennes de kystostomie, par exemple l'emploi des caustiques (Récamier) et même les méthodes plus récentes d'ouverture en deux temps, on été abandonnées. On n'a plus recours aujourd'hui, pour la kystostomie ou marsupialisation, qu'à la méthode en un temps dont on a utilisé les trois variétés.

1° *Incision libre avec drainage.* — Dans les cas d'abcès, d'hématome, de kyste de petit volume, en un mot lorsque la poche n'est pas attirable vers la paroi abdominale, on se contente de l'inciser, puis on la vide et on la draine.

2° *Incision première et fixation dernière.* — On incise la poche, on la vide, puis on la fixe à la paroi abdominale, après en avoir réséqué une portion, si possible.

Le meilleur mode de fixation consiste à suturer la poche à la paroi péritonéo-musculaire, à une certaine distance de l'incision kystique, puis à suturer à la peau les lèvres de cette incision.

3° *Fixation première et incision dernière.* — Ici, la poche n'est incisée qu'après avoir été fixée. S'il y a lieu de réséquer une portion de la poche, on a soin de fixer celle-ci à une certaine distance de son sommet. En pratiquant la fixation on doit veiller à ce que les fils ne pénètrent pas dans la cavité de la poche; *pas de*

sutures perforantes pour éviter la contamination du péritoine.

Le temps de la fixation chirurgicale est quelquefois supprimé par l'existence d'adhérences qui appliquent la poche contre la paroi; dans ces cas la pancréato-kystostomie se trouve réduite à la simple incision et l'opération rentre dans la classe *des marsupialisations par fixation première.*

On termine par un drainage.

8° Ablation des tumeurs pédiculées.

Il suffit de sectionner le pédicule et de le suturer; tel le cas de Bozeman.

9° Extirpation totale des kystes.

C'est une manœuvre délicate et peu recommandable. Sa technique se confond en grande partie avec celle des extirpations partielles ou totales du pancréas : travail de dissection et de libération rendu très difficile par l'existence de nombreuses adhérences dans une région dangereuse. J'y reviendrai au chapitre du traitement des kystes glandulaires.

10° Extirpation du pancréas.
(*Pancréatectomie.*)

L'extirpation du pancréas peut être partielle ou totale. Elle est indiquée dans les cas suivants : rupture avec broiement, plaies étendues et déchiquetées, hernies, suppuration et gangrène étendue du pancréas, pancréatite chronique, tumeurs; elle pourrait être pratiquée aussi dans le pancréas annulaire. Enfin, on est quelquefois obligé de réséquer une portion du pancréas fortement adhérente à une tumeur du voisinage, au cours de l'extirpation de cette dernière.

La technique opératoire est plus ou moins réglée et varie par quelques points suivant les cas.

Tout d'abord la résection du pancréas annulaire n'a jamais été pratiquée; sa technique se confond avec celle d'une ablation partielle de la tête du pancréas.

Dans les traumatismes graves de la glande, l'ablation de la portion broyée ou dilacérée sera facile; l'opération consistera le plus souvent en une simple régularisation; on devra se préoccuper de l'hémostase et faire la suture de la portion saine restant en place.

Dans les hernies, il suffira, si la chose est jugée nécessaire, de sectionner le fragment prolabé.

Pour la suppuration et la gangrène, l'ablation spontanée d'une partie de la glande pourra exister déjà au moment de l'intervention, comme à la suite de certains traumatismes violents. On n'aura, en général, qu'à débarrasser le foyer pyo-gangréneux des débris sphacélés.

La technique, dans les cas de résection pour pancréatite chronique, est à peu près la même que pour l'ablation des tumeurs.

Quant à la résection du pancréas adhérent à une tumeur du voisinage, elle ne constitue qu'un temps secondaire dans l'acte opératoire primordial.

Reste donc l'ablation du pancréas pour tumeurs de cet organe: c'est à cette variété que s'applique réellement la description de la pancréatectomie.

Dans les cas de tumeurs du pancréas, on a pratiqué :

1° *La pancréatectomie partielle*;

2° *La pancréatectomie totale*;

3° *Le pancréato-duodénectomie.*

I. **Pancréatectomie partielle.** — Le premier temps opératoire consiste dans la libération de la tumeur d'avec les organes voisins; c'est un temps délicat et dangereux car, le plus souvent, la tumeur a contracté des adhérences tout autour et les organes qui environnent le pancréas sont nombreux et importants, ainsi que nous l'avons dit au chapitre de l'anatomie topographique.

La difficulté opératoire et la technique elle-même sont variables suivant que l'on opère sur la queue et une partie du corps, ou bien sur la tête.

a) *Pancréatectomie caudale ou juxta-caudale.* — La pancréatectomie pratiquée sur ces parties est plus simple que la pancréatectomie cervicale parce que : les rapports anatomiques sont, dans ce cas, moins dangereux; parce que la queue, étant la partie la plus mobile de l'organe, peut être attirée dans une certaine mesure; parce que, enfin, la formation du pédicule, qui constitue un temps important, est facilitée par ce fait que la queue et la partie avoisinante forment, pour ainsi dire, un pédicule naturel.

Le plan à suivre est le suivant : incision abdominale médiane, libération de la tumeur, traction sur cette tumeur, manœuvre qui entraîne une partie du pancréas, application d'une forte pince de Richelot, de la pince écrasante de Doyen ou de Tuffier, ou d'une ligature au catgut pour empêcher l'hémorragie et l'écoulement du suc pancréatique dans le péritoine, section du pédicule et suture de la tranche; suture du péritoine pariétal postérieur.

Il est inutile aujourd'hui de fixer le pédicule à l'extérieur. Mais il sera souvent prudent de tamponner et de drainer.

b) *Pancréatectomie cervicale.* — Elle est plus difficile et plus dangereuse que la précédente. D'abord, la tête du pancréas est d'un accès plus difficile que la queue. En outre, elle est en rapport avec de gros troncs vasculaires (veine porte et veine cave inférieure), et avec la terminaison des canaux pancréatiques et du canal cholédoque.

L'incision abdominale de choix serait l'incision verticale, latérale externe, *para-cervicale ou para-duodénale.*

Suivant que l'on extirpe toute la tête ou que l'on enlève la tumeur avec conservation partielle du tissu pancréatique, on aura la pancréatectomie cervicale partielle ou totale.

1° *Pancréatectomie cervicale partielle.* — Avec le bistouri ou les ciseaux on détache la tumeur avec précaution, pinçant à mesure les vaisseaux qui saignent et en ayant soin de ménager le canal de Wirsung ou celui de Santorini pour l'écoulement du suc pancréatique dans l'intestin. Les expériences de Biondi et Ceccherelli ont démontré qu'il suffisait de conserver l'un ou l'autre des deux conduits. Si l'on ne doit conserver que le canal de Santorini, il convient, dit Ceccherelli, de s'assurer qu'il ne se termine pas en cul-de-sac, car alors sa conservation serait inutile.

Dans le cas où le canal de Wirsung serait blessé, on cherchera à le suturer. Dans deux expériences Ceccherelli a réussi à rétablir la perméabilité du canal par la suture. Il faut, pour cela, ainsi que je l'ai déjà dit, se servir d'aiguilles minces et rondes et ne pas faire pénétrer les fils dans l'intérieur du canal.

On évitera également le cholédoque; s'il venait à être blessé légèrement, on pourrait le suturer : l'expérimentation et la chirurgie humaine nous apprennent que les petites plaies du cholédoque guérissent facilement; mais si la section est complète, il faudrait faire aussitôt une cholécysto ou une cholédoco-entérostomie.

L'ablation terminée et l'hémostase assurée, on suturerait, à l'exemple de Biondi, le duodénum à la portion restante du pancréas.

2° *Pancréatectomie cervicale totale.* — Dans cette opération on détache la tête du pancréas à droite du duodénum; à gauche, de la partie restante de l'organe; en arrière, de la veine porte, de la veine cave, de l'aorte.

L'ablation totale de la tête entraînerait la section des artères pancréatico-duodénales et même de la gastro-épiploïque droite; le duodénum privé de ses artères et séparé de son mésentère serait à peu près fatalement voué à la gangrène; elle ferait courir grand risque à la mésentérique supérieure. Quant à la splénique, elle serait le plus souvent évitée, car elle n'affecte pas des rapports directs avec la tête du pancréas.

On pourrait, au cours de l'ablation de la tête de cet organe, chercher à conserver le canal de Wirsung, en le disséquant; de même qu'on pourrait tâcher de ménager le cholédoque. Mais, dans la véritable résection totale de la tête, on serait forcé de les sectionner. On obvierait à la blessure du cholédoque par une cholécysto ou cholédoco-entérostomie, mais on ne pourrait rien faire contre la section des canaux pancréatiques ainsi qu'il résulte des expériences de Biondi. Sur deux chiens, cet expérimentateur sépare la tête du pancréas du duodénum, isole le canal de Wirsung et le fixe dans un tunnel creusé obliquement dans la paroi du duodénum : les deux animaux meurent de péritonite et de gangrène intestinale. Sur quatre autres, il suture directement le tissu pancréatique sectionné à une fente duodénale, en ayant soin de ne pas prendre le canal de Wirsung dans la suture; les quatre chiens succombent.

II. **Pancréatectomie totale.** — D'après ce qui précède, il me semble inutile d'insister sur la technique de la pancréatectomie totale. Certains expérimentateurs l'avaient jugée impraticable; Martinotti a montré, par ses expériences, la possibilité de l'extirpation complète de la glande.

Cette opération aurait d'ailleurs été pratiquée deux fois sur l'homme, une fois par Billroth, une fois par Franke.

Elle nécessite : la libération du pancréas dans sa totalité, c'est-à-dire sa séparation de la rate, au niveau de sa queue, du duodénum au niveau de la tête, son isolement sur ses faces et ses bords; elle exige la section des vaisseaux spléniques, pancréatico-duodénaux, pancréatiques, le sacrifice du cholédoque et des canaux pancréatiques. Elle demande enfin la mise en pratique d'une opération complémentaire, la cholécysto ou la cholédoco-entérostomie.

On doit s'efforcer, après la pancréatectomie, de suturer le péritoine pariétal postérieur.

III. **Pancréato-duodénectomie.** — Cette opération est applicable au cancer de l'ampoule de Vater et aux cas où une tumeur maligne atteint, en même temps que la tête du pancréas, la partie du duodénum qui l'encadre. Dans ces circonstances, en effet, si l'on veut pratiquer l'ablation complète du néoplasme, il faut absolument réséquer l'anse du duodénum en même temps que la tête du pancréas.

Le manuel opératoire est des plus complexes, car le chirurgien doit : extirper la tête du pancréas et une portion du duodénum, rétablir la continuité du tube digestif, ramener la bile dans l'intestin par une cholédoco ou par une cholécysto-entérostomie; quant à l'écoulement du suc pancréatique dans l'intestin, il reste

supprimé, d'après ce que nous avons dit à propos de l'ablation totale de la tête du pancréas.

Codivilla, qui a pratiqué cette opération avec un succès relatif, procéda comme suit : après résection du pancréas, du duodénum et d'une partie de l'estomac qui était atteint aussi, il obtura le moignon du cholédoque et de l'extrémité terminale du duodénum; puis il pratiqua une cholécysto-entérostomie avec le bouton de Murphy et une gastro-entérostomie en Y.

11° Incision du canal pancréatique.
(*Pancréaticotomie. — Taille pancréatique*).

La pancréaticotomie est l'incision du canal pancréatique faite, le plus souvent, dans le but d'extraire des calculs. Étant donné que les calculs peuvent siéger, soit à l'embouchure du conduit, près ou au niveau de l'ampoule de Vater, soit sur le trajet du conduit à une distance variable de l'ampoule, deux méthodes opératoires étaient à prévoir ici comme pour le cholédoque : 1° *la pancréaticotomie simple*, dans laquelle on arrive directement sur le calcul en incisant le canal avant sa pénétration dans le duodénum; 2° *la pancréaticotomie transduodénale*, opération analogue à la cholédocotomie transduodénale, dans laquelle il faut traverser cette partie de l'intestin pour arriver sur l'orifice vatérien du canal pancréatique.

I. *Pancréaticotomie simple.* — Après exploration du pancréas et reconnaissance du ou des calculs, on incise le canal en fixant le calcul avec les doigts de la main gauche ou, au besoin, avec la pince que Monprofit a imaginée pour la fixation des calculs du cholédoque. Les branches de cette pince spéciale sont croisées et présentent dans leur partie sous-articulaire une concavité où vient se loger la portion saillante du calcul; elles sont terminées par deux petits boutons métalliques légèrement aplatis, qui s'appliquent sous les flancs du calcul. Cette pince, étreignant solidement la concrétion, est confiée à un aide qui, l'attirant fortement en haut et en avant, réalise la saillie du calcul. Le grand avantage que présente l'instrument, et cet avantage, à lui seul, suffit à le justifier, c'est de laisser au chirurgien la liberté de sa main gauche, comme le montre la figure 54; ce qui est très important.

L'incision du canal sera longitudinale, parallèle à son axe. Elle a été faite directement sur le calcul. On pourrait la faire ainsi que l'a conseillé Monprofit pour les calculs de la portion sus-duodénale du cholédoque, soit au-dessus du calcul, soit

mi-partie sur le calcul, mi-partie sur le canal pancréatique, au-dessus du calcul.

Après extraction du calcul, il sera bon de s'assurer de la perméabilité du canal pancréatique.

Il ne reste plus qu'à suturer la plaie; à pratiquer la *pancréaticorraphie*, réalisant ainsi la *pancréaticotomie idéale*. Cette suture du canal pancréatique a été pratiquée sur le vivant par Lisanti. D'ailleurs les expériences de Ceccherelli sur le chien prouvent

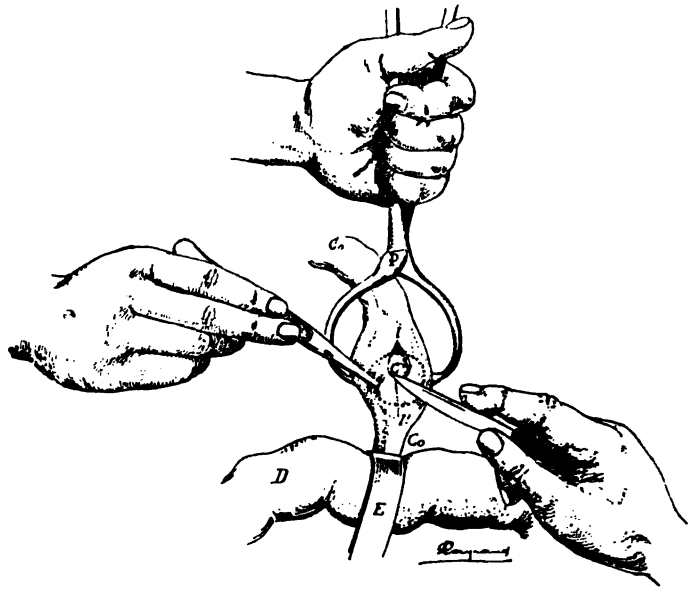

Fig. 138-LIV. — Pince à cholédocotomie du Prof. Monprofit, en place. — Légende C... lédoque; C, calcul du cholédoque; E, écarteurs; D, duodénum; P, pince spéciale... par un aide; I, I', trajet de l'incision commencée un peu au-dessus du calcul (Mon...

que la suture du canal pancréatique est réalisable, et d'autant plus réalisable chez l'homme que l'on a affaire à un canal dilaté.

Sur cinq expériences, trois ne donnèrent pas de résultats, probablement, a dit Ceccherelli, parce que le canal avait été coupé circulairement et que les points de suture pénétrèrent dans son intérieur. Dans deux expériences, on put vérifier la réunion complète du conduit.

La suture du canal pancréatique doit être faite avec des aiguilles très minces, rondes, et le fil ne doit pas pénétrer dans la lumière du conduit.

Quelques acini glandulaires sont forcément compris dans les points de suture.

La suture du canal pancréatique a été faite après l'extraction du calcul; on pourrait aussi placer les fils après l'incision du conduit, mais avant l'extraction du calcul.

Dans les cas de plaie petite, on pourrait se contenter d'une *simple ligature latérale.*

A vrai dire, une suture mal faite, oblitérant le canal, n'aurait pas de grands inconvénients, puisque l'écoulement du suc pancréatique pourrait se faire dans certains cas par le canal de Santorini.

Previtt a pratiqué la *pancréaticotomie sans sutures*; bien entendu il y eut une fistule consécutive. Dans ces cas d'opéra-

Fig. 139-LV. — Cholédocotomie par le procédé de Halsted. — Incision en dehors du calcul; fils suspenseurs placés sur les deux lèvres de l'ouverture cholédochienne (Pantaloni). [On pourrait agir de même dans les cas de calcul du canal pancréatique.]

ions sans sutures, il est indispensable d'établir un drainage autour de la plaie canaliculaire. Il serait prudent aussi de placer directement dans l'intérieur du canal pancréatique un petit tube dont l'extrémité opposée sortirait par un orifice de la plaie abdominale, véritable fistule pancréatique expérimentale temporaire; le tube serait enlevé au bout de quelques jours.

Ne pourrait-on pas, dans les cas où la suture du canal n'est pas praticable et pour éviter l'issue du suc pancréatique dans la cavité péritonéale, soit faire communiquer ce canal avec l'estomac, établissant ainsi une *fistule pancréatico-stomacale*, soit suturer simplement la face antérieure du pancréas à la face postérieure de l'estomac?

II. *Pancréaticotomie intra ou transduodénale.* — Pratiquée sur vivant pour calculs siégeant au niveau de la tête du pancréas, cette opération peut servir aussi comme moyen d'exploration de

l'ampoule de Vater ou encore pour pratiquer le cathétérisme des voies biliaires et pancréatiques.

Le premier soin du chirurgien sera d'enfoncer un ou deux doigts de la main gauche derrière le duodénum pour soulever et repousser ce viscère en avant. Cette précaution facilite l'incision de l'intestin, la recherche et l'extraction du calcul.

Pour arriver facilement sur l'ampoule de Vater, il est indispensable de placer en bon lieu l'incision duodénale. Celle-ci, dans les opérations portant sur l'embouchure du cholédoque (ce qui ne diffère pas de la duodénotomie pour aborder l'orifice du canal de Wirsung) a été faite sur la paroi supérieure et même, je crois, latérale de l'intestin. Il est préférable, ainsi que Mac Burney

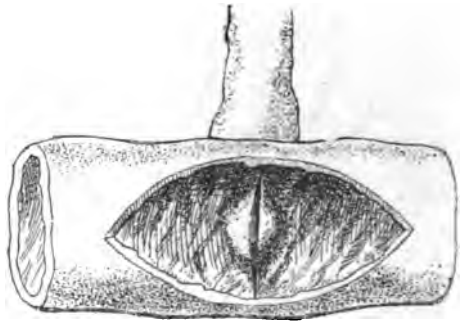

Fig. 140-LVI. — Cholédocotomie transduodénale, après duodénostomie exploratrice [illegible] opération applicable pour la pancréaticotomie transduodénale pour calcul pancréat[illegible] au niveau de l'ampoule de Vater).

et Terrier l'ont conseillé pour l'abord du cholédoque, d'inciser la partie antérieure du duodénum.

Kocher recommande l'incision horizontale qui expose moins la blessure des vaisseaux et donne un grand jour. Mac Burney et Terrier préfèrent, avec raison pensons-nous, l'incision longitudinale, parallèle à l'axe du duodénum. Donc, incision longitudinale sur la face antérieure de l'intestin.

L'on se dirige alors vers l'ampoule de Vater que l'on explore de l'œil et du doigt, et, après avoir reconnu le siège du calcul, on procède à son extraction au moyen d'une pince. Pour extraire le calcul, on devra débrider l'ampoule, manœuvre à laquelle Lazarus donne le nom de *papillotomie duodénale*. Ceci fait, on doit se rendre compte par le cathétérisme de l'état des voies biliaires et pancréatiques.

Il est inutile de pratiquer la suture de l'incision vatérienne après l'extraction du calcul.

L'opération se termine par la suture soignée de la plaie duodénale.

12° Pancréatico-lithotripsie. Refoulement des calculs pancréatiques.

L'écrasement des calculs permettrait la sortie par l'ampoule de Vater, après massage du canal pancréatique, de calculs mous et de petit volume.

Quant au simple refoulement digital des calculs vers le duodénum, il ne me paraît pas pratique à cause de l'étroitesse de l'orifice du canal pancréatique et de l'existence du sphincter à ce niveau. Et puis, il y aurait à craindre la blessure de ce canal.

Je dois cependant signaler l'heureux résultat obtenu par Weir à la suite d'une simple exploration digitale chez une femme.

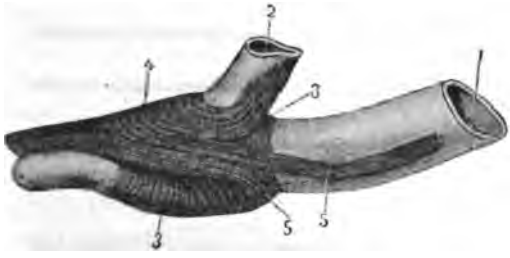

Fig. 141-LVII. — Les sphincters du cholédoque et du canal de Wirsung chez l'homme (d'après Hendrickson). — 1, cholédoque; 2, canal de Wirsung; 3, 3, sphincter du cholédoque; 4, sphincter du canal de Wirsung; 5, 5, fibres longitudinales (Testut).

Après avoir chez cette malade incisé la paroi abdominale sur la ligne médiane au-dessus de l'ombilic, Weir introduisit deux doigts dans l'abdomen et, à la place du pancréas, reconnut une masse dirigée transversalement, grosse comme les deux poings. Il conclut qu'il s'agissait d'un kyste par obstruction du canal pancréatique. Comme la malade allait bien cinq ans après l'opération, Weir pense qu'on avait eu affaire probablement à une obstruction, non pas par une tumeur, mais par un calcul qui a été déplacé par les manipulations exercées au cours de la laparotomie exploratrice. Cette observation est fort intéressante, mais elle n'est pas tout à fait probante.

13° Cathétérisme pancréatique.

Ce cathétérisme peut être pratiqué de trois façons différentes : 1° *de la peau vers le pancréas*; 2° *du pancréas vers le duodénum*; 3° *du duodénum vers le pancréas.*

On devra cathétériser, de la peau vers le pancréas, dans les cas de fistules cutanées pour se rendre compte de l'étendue de

la fistule et aussi pour savoir s'il n'existe pas un calcul qui entretient l'écoulement.

Le cathétérisme du pancréas vers le duodénum est pour ainsi dire de rigueur après l'ouverture des kystes du pancréas et après la pancréaticotomie pour calculs. Dans le premier cas, — H. Delagenière a beaucoup insisté sur ce point, — il est fort utile de savoir, au point de vue du diagnostic, du pronostic et même du traitement, s'il existe au fond de la poche un calcul obstruant le canal de Wirsung. La reconnaissance d'un calcul, jointe à l'aspect de la paroi kystique, ferait rejeter l'hypothèse d'un kyste néoplasique et ferait pencher vers le diagnostic de kyste par rétention.

Dans le deuxième cas, le cathétérisme permettra de s'assurer

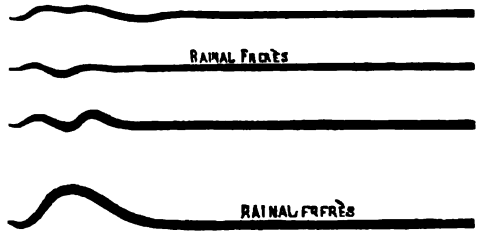

Fig. 142-LVIII. — Bougies filiformes tortillées, utilisables pour le cathétérisme pancréatique

que l'on a tout enlevé, car il peut y avoir plusieurs calculs, et de constater la perméabilité du canal de Wirsung. Il permettrait peut-être même de reconnaître l'existence d'une sténose cicatricielle de ce canal.

On pratiquera le cathétérisme du duodénum vers le pancréas, après l'incision de cet organe pour extraction d'un calcul du canal de Wirsung par la *pancréaticotomie intraduodénale*. Dans ce cas, l'exploration du canal aura un double but : sentir le calcul et préciser son siège, puis, comme précédemment, s'assurer qu'il n'en existe pas d'autres lorsqu'un ou plusieurs calculs auraient été extirpés par cette voie.

Les instruments dont on peut se servir pour pratiquer cette manœuvre sont : des stylets longs et flexibles, des bougies de petit calibre en gomme élastique droites ou tortillées, des bougies en baleine.

Le cathétérisme pancréatique sera fait suivant les règles de tout cathétérisme; ici comme sur d'autres organes, le chirurgien doit agir avec lenteur et douceur, car le cathétérisme pancréatique est difficile et il peut être dangereux.

14° Pancréaticostomie. — Fistule pancréatique externe ou cutanée. Drainage du canal de Wirsung.

La pancréaticostomie consiste dans l'établissement d'une fistule pancréatique cutanée, aux dépens du canal de Wirsung. Elle se confond avec la pancréatostomie, dans certaines affections du pancréas qui lèsent à la fois et le parenchyme glandulaire et les canaux pancréatiques. La pancréaticostomie vraie serait la conséquence d'une plaie du canal de Wirsung, accidentelle ou opératoire comme dans le cas de pancréaticotomie pour calculs, lorsqu'on n'a pas pu suturer ce canal ou que la suture n'a pas tenu. C'est donc un accident, une fistule opératoire qu'il faut sans doute chercher à éviter, mais qu'il faut aussi savoir accepter et même savoir se décider à établir dans telle ou telle circonstance avec l'espoir de la voir disparaître soit spontanément, soit après une nouvelle intervention.

La technique de la pancréaticostomie dans ces cas ne serait autre que celle de la pancréaticotomie sans suture; on est réduit, en somme, à faire une pancréaticostomie sans fixation. Pour cela, on draine le Wirsung et on tamponne autour. Des fausses membranes s'établissent autour de ce drainage-tamponnement et la fistule est constituée.

Mais, je ne sache pas que l'on ait cherché à pratiquer sur l'homme la pancréaticostomie typique, de propos délibéré, en amenant le canal de Wirsung à la peau et l'y suturant par fixation première ou par fixation dernière, manœuvres qui exigeraient, comme condition indispensable, une sérieuse dilatation du canal. D'ailleurs, la fistule pancréatique externe typique n'a pas sa raison d'être, comme les fistules établies sur les voies biliaires. En effet, en présence d'un canal de Wirsung dilaté, on devra chercher, après incision et évacuation du liquide, à trouver la cause de l'obstruction du canal (calculs) et l'on s'adressera à cette cause soit directement, soit par voie transduodénale. Si la cause est inaccessible, il sera préférable, étant donné la dilatation du canal pancréatique, d'aboucher ce canal avec l'intestin en pratiquant une *pancréatico-entérostomie*. Que si aucune de ces manœuvres n'est praticable, il ne restera plus qu'à établir la fistule externe qui ne sera alors qu'un pis-aller, de sorte qu'il n'y a pas lieu de décrire la pancréaticostomie chirurgicale typique.

Si la pancréaticostomie est peu intéressante chez l'homme, puisqu'elle ne constitue qu'un accident fâcheux, par contre elle a été et est encore à l'heure actuelle souvent utilisée chez les animaux dans le but de se procurer du suc pancréatique. On sait le grand

intérêt des expérimentations pratiquées sur le pancréas, non seulement au point de vue physiologique et clinique, mais encore au point de vue chirurgical. La pratique des fistules pancréatiques a montré en particulier que l'on pouvait agir sur le pancréas et cela avec d'excellents résultats. Je rappellerai donc, à cette place, ce point de chirurgie expérimentale.

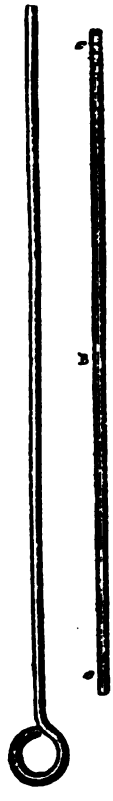

Fig. 143-LIX. — Canule pancréatique.

La fistule pancréatique externe réalisée par Claude Bernard dès 1855, pratiquée depuis par de nombreux expérimentateurs a été bien étudiée par le chirurgien Américain Senn. Je l'ai moi-même pratiquée avec le concours éclairé du Dr Sellier, chef des travaux de Physiologie à la Faculté de Médecine.

L'animal que l'on choisit de préférence est le chien, dont le pancréas, comme celui de l'homme, est muni de deux conduits, dont l'un s'ouvre dans le duodénum au-dessous du cholédoque à une distance qui varie de 2 à 5 centimètres, dont l'autre vient rejoindre le canal biliaire; le canal supérieur étant le plus volumineux est choisi pour l'établissement de la fistule. Le chien de berger résisterait mieux que les autres.

Après les précautions préliminaires (repas copieux de viande et de pain 4-5 heures avant l'opération, fixation de l'animal sur la table spéciale, rasage et nettoyage de la région abdominale, anesthésie) on incise la paroi dans l'étendue de 7 à 8 centimètres, soit sur la ligne médiane ombilico-xiphoïdienne, soit sur le bord externe du muscle droit du côté droit. Quelquefois le duodénum apparaît d'emblée; dans le cas contraire, il suffit d'introduire un doigt dans la plaie et l'on ne tarde pas à reconnaître la portion pylorique de l'estomac et le duodénum qui lui fait suite; en attirant ce dernier organe en dehors, le pancréas suit.

Le reste de l'opération varie suivant que l'on veut établir une fistule temporaire ou une fistule permanente.

I. *Fistule temporaire.* — On rejette le duodénum du côté droit de l'animal, et l'on recherche le conduit pancréatique sur le bord gauche de l'intestin, à 2 ou 4 centimètres au-dessous du cholédoque. Le conduit est recouvert en partie par la glande et aussi par de gros vaisseaux qu'il faut écarter avec soin au moyen de la sonde cannelée. Le conduit, d'un blanc nacré, assez court, de la

grosseur d'une plume de corbeau environ, est isolé et soulevé par une anse de fil. Avec des ciseaux fins on pratique sur le canal une petite incision rectiligne ou en V, à pointe tournée vers le duodénum, on y introduit une petite canule d'argent de 10 à 15 centimètres de long, de 5 millimètres de diamètre et on fixe la canule au canal avec un fil. Pour donner plus de solidité et de fixité, on fixe, par une suture, la canule à la paroi duodénale dans le voisinage de l'abouchement du canal pancréatique. Remise des organes en place; suture de la paroi abdominale en ménageant un orifice pour le passage de la canule dont l'extrémité libre reste dehors. On peut alors, soit laisser dans l'intérieur de la canule un mandrin qui l'empêche de se boucher, soit fixer à l'extrémité de la canule

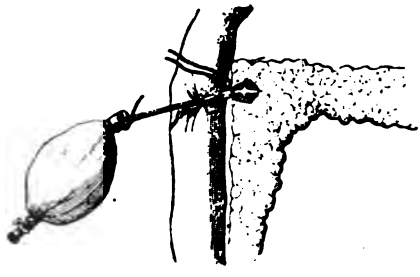

Fig. 144-LX. — Fistule pancréatique chez le chien (d'après Cl. Bernard).

une petite poche de caoutchouc destinée à recueillir le liquide pancréatique.

II. *Fistule permanente.* — *a*) *Procédé de Ludwig et Bernstein* : On isole sur une anse de fil le conduit pancréatique; au lieu d'y introduire une canule, on y introduit un morceau de fil de plomb que l'on enfonce d'un côté jusque dans l'intestin, de l'autre dans le canal à une certaine profondeur. La partie médiane du fil est alors tordue et sort par la plaie; le fil de plomb prend donc la forme d'un T dont la branche horizontale se trouve dans le canal pancréatique et dont la branche verticale est à l'extérieur; il se trouve ainsi bien fixé. On suture le duodénum à la paroi abdominale. Suture de la paroi, en laissant passer l'extrémité verticale du fil de plomb.

C'est bien là une pancréaticostomie type à incision première et fixation dernière.

b. *Procédé de Cl. Bernard* : 1° Sur la ligne médiane, entre l'ombilic et l'appendice xiphoïde et sur une ligne transversale qui joindrait le bord inférieur des côtes, faire une incision verticale de 4-5 centimètres et n'intéressant que la peau.

2° Déjeter la peau à droite, et faire une incision verticale sur le

milieu du muscle droit abdominal, jusqu'au péritoine qui doit être ouvert.

3° Retirer l'anse du duodénum qui est placé du côté droit, et chercher le conduit pancréatique comme à l'ordinaire.

4° Alors inciser l'intestin vers l'abouchement du conduit, de manière qu'il soit sur le bord de section de la plaie et introduire la canule en forçant l'ouverture.

5° Passer un fil dans les bords de la plaie intestinale, au-dessous et au-dessus de la canule; les mêmes fils seront passés dans les bords correspondants de la plaie du muscle droit abdominal, de manière que, en les serrant, on rapproche la surface péritonéale de l'intestin de celle de la paroi abdominale. Les ligatures seront modérément serrées.

6° Alors on fait un trou à la peau extérieure, en la ramenant à sa position normale et en la faisant passer au-dessus du bord externe de la canule.

7° Coudre la plaie de la peau.

C'est encore là une pancréaticostomie bien réglée, que l'on pourrait désigner sous le nom de *Pancréaticostomie transduodénale.*

c) *Procédé de Pawlow.* — On excise un morceau de duodénum en y comprenant l'abouchement du canal pancréatique; on suture la plaie duodénale, le morceau excisé est fixé par des points de suture à la plaie abdominale, en ayant soin d'exposer la muqueuse au dehors.

C'est bien là un type de pancréaticostomie définitive.

d) *Procédé de Senn.* — Ce chirurgien-expérimentateur, après avoir sectionné le pancréas près du duodénum, a fixé à la paroi abdominale la partie de la glande éloignée de l'intestin.

15° Pancréatico-entérostomie. Fistule pancréatique interne. Anastomose pancréatique.

Cette opération, qui mérite d'attirer l'attention du chirurgien, consiste dans l'abouchement du canal pancréatique dilaté, dans une partie de l'intestin, dans le jéjunum, *pancréatico-jéjunostomie*, dans le duodénum, *pancréatico-duodénostomie*. Sachant que le canal de Wirsung obstrué près ou au niveau de la tête du pancréas peut acquérir des dimensions vraiment extraordinaires, il était tout naturel de songer à établir une bouche pancréatico-intestinale pour ramener le suc pancréatique dans l'intestin, comme on établit une communication, cholécysto ou cholédoco-intestinale dans le but de rétablir le cours de la bile.

Cliniquement la pancréatico-entérostomie serait indiquée dans

les cas où l'on ne pourrait pas ou l'on ne voudrait pas agir sur la cause de la dilatation du canal de Wirsung, cette dilatation pouvant être consécutive : à la compression par une pancréatite chronique, par un cancer de la tête du pancréas ou de l'ampoule de Vater, à la présence d'un ascaride lombricoïde, d'un calcul du cholédoque arrêté au niveau de l'ampoule de Vater, à un calcul pancréatique, à une sténose cicatricielle par ulcère rond du duonénum. Enfin l'anastomose pancréatico-intestinale serait indiquée aussi dans les cas des fistules pancréatiques externes à la suite d'une pancréatostomie ou d'une kystostomie.

Cette fistule pancréatico-intestinale a été tentée sur l'homme par Weir en 1893. Le fait mérite d'être au moins résumé : on diagnostique chez un homme de trente-cinq ans une obstruction des voies biliaires, probablement du cholédoque. Le 8 mars, incision de 12 centimètres parallèlement au rebord costal droit et à 6 centimètres au-dessous de ce rebord. La vésicule ponctionnée laisse couler 150 à 200 grammes de bile aqueuse, légèrement verdâtre, mais ne contient pas de calculs; une sonde uréthrale n° 12 pénètre dans le canal cystique, mais ne parvient pas dans le cholédoque. La palpation ne révèle rien d'anormal du côté de ce dernier canal ni du côté du duodénum. Mais on reconnaît que le pancréas est triplé de volume et au niveau de sa tête on sent une tuméfaction fluctuante. Ponction, issue d'un liquide clair resemblant au suc pancréatique. Dans l'espoir de découvrir une obstruction du canal pancréatique ou de la papille duodénale, on incise le kyste dont on retire 60 à 90 grammes de liquide clair. La cavité, du volume d'un œuf de poule, creusée dans le pancréas, est explorée; on n'y trouve rien. On cherche, sans succès, à faire pénétrer un stylet, de l'intérieur du kyste dans le duodénum. Vu l'état de l'opéré et la longueur des manœuvres pratiquées, on n'ose pas prolonger encore l'intervention par l'ouverture du duodénum. Un tube de verre garni de gaze iodoformée est placé comme drain dans la cavité du conduit dilaté du pancréas. — Cholécystostomie et drainage de la vésicule biliaire.

Dix jours après cette première opération, malgré la très grande faiblesse du malade, Weir se proposa de ramener dans l'intestin la bile par une cholécysto-entérostomie et le suc pancréatique par l'établissement d'une fistule pancréatico-intestinale.

Il rouvre l'incision abdominale, détache les adhérences et recherche la cavité pancréatique. Mais celle-ci, très rétractée, admet à peine une sonde n° 14; le pancréas est presque revenu

à son état normal. Il est donc impossible d'établir une fistule intestinale. La plaie pancréatique est fermée; tamponnement à la gaze iodoformée. Weir termine par une cholécysto-jéjunostomie rapide au moyen du bouton de Murphy. L'opéré succombe au bout de deux heures.

A l'autopsie, carcinome de la papille duodénale. Le canal pancréatique était remarquablement dilaté surtout dans son premier tiers.

Je me suis demandé s'il ne serait pas plus simple d'aboucher le canal de Wirsung dans l'estomac. Dans le but de me rendre compte de la possibilité et des résultats de cette opération, au point de vue de l'action du suc pancréatique sur l'estomac, j'ai pratiqué sur deux chiens l'*anastomose pancréato-stomacale*. Mes expériences sont trop récentes pour autoriser encore une conclusion quelconque à leur sujet.

J'ai du reste trouvé, au cours de mes recherches bibliographiques, des faits qui montrent la tendance des lésions pancréatiques à communiquer avec le tube digestif. Un de ces faits, rapporté par L. Galliard, a trait à une fistule pancréatico-stomacale spontanée. Voici comment il est exposé dans le *Bulletin de la Société Anatomique de Paris* de 1880 : « Chez un sujet de quarante-cinq ans, mort quelques minutes après son arrivée dans le service de M. Hayem, à l'hôpital Saint-Antoine, et pour lequel nous n'avons pu avoir aucun renseignement, nous avons trouvé à l'autopsie de nombreuses adhérences autour de l'estomac. La grosse tubérosité de cet organe était fixée au rein gauche et à la queue du pancréas. En ouvrant l'estomac nous avons constaté l'existence d'une sorte d'infundibulum, auprès duquel se trouvait un petit calcul gros comme un pois. Nous crûmes d'abord avoir affaire à un calcul urinaire, mais en disséquant l'uretère et les calices, il était facile de constater que les conduits urinifères étaient libres et que le rein avait conservé son intégrité.

La queue du pancréas, au contraire, contenait à son extrémité une petite excavation, de la grosseur d'une noisette, et dans cette excavation siégeaient un grand nombre de petits calculs, dont les plus gros atteignaient la grosseur d'un grain de chènevis. Quelques calculs étaient en outre engagés dans les canaux pancréatiques. L'excavation n'était pas en communication directe avec l'estomac, mais l'infundibulum stomacal avait sa petite extrémité implantée dans le tissu de la glande, et c'était bien du pancréas que provenait le calcul qui se disposait à passer dans les voies digestives par cette fistule pancréatico-gastrique. »

Mayo Robson a pratiqué la gastro-entérostomie sur un malade, chez lequel un abcès du pancréas s'était ouvert dans l'estomac. Strofayer et Chiari ont vu des morceaux du pancréas rendus par les selles; leurs trois malades ont guéri.

Le cas de Kehr, d'ordre opératoire, est encore plus intéressant.

Kehr, en effet, a pu réaliser en 1904 la *fistule pancréatico-digestive*, mais d'une façon un peu spéciale. Dans un cas de lithiase biliaire ancienne compliquée de kyste pancréatique consécutif à une nécrose aiguë du pancréas, une première intervention avait amené la formation d'une fistule pancréatique et biliaire. Kehr intervient de nouveau pour agir sur ces fistules, mais l'existence de nombreuses adhérences l'obligea à aboucher le kyste pancréatique dans la vésicule biliaire et celle-ci dans l'estomac, au niveau de la région pylorique. Il pratiqua donc une *pancréatico* ou *kysto-cholécysto-gastrostomie*. Les suites opératoires furent normales et le fonctionnement de l'estomac ne parut souffrir en aucune manière du passage du suc pancréatique et de la bile dans son intérieur.

Il est bien entendu que la dilatation du conduit pancréatique sera une condition indispensable pour l'anastomose. Cette dilatation existe-t-elle? le cas de Weir, dans lequel le *canal pancréatique était remarquablement dilaté dans son premier tiers*, n'est-il pas une exception? On peut répondre que cette dilatation du canal pancréatique a été observée plusieurs fois. Sans parler des faits expérimentaux (ligature du canal pancréatique), nous pourrions citer des faits où l'on a reconnu une dilatation déterminée par les causes déjà signalées.

Le cas de Cruveilhier est un des plus curieux : La face antérieure du pancréas, dit Cruveilhier, était soulevée par une tumeur aqueuse assez considérable. Nous ouvrîmes cette tumeur qui contenait une assez grande quantité de liquide transparent, séreux; sa surface interne présentait des rides ou plis transversalement dirigés, assez nombreux, et de petites ouvertures; cette poche, allongée dans le sens du grand diamètre du pancréas, n'était pas un kyste séreux, comme je l'avais cru d'abord, mais bien le *canal pancréatique prodigieusement distendu*, dont l'orifice duodénal était fortement comprimé par une dégénérescence squirrheuse de la tête du pancréas.

Donc, la fistule pancréatico-intestinale peut être établie, soit sur le duodénum, soit sur le jéjunum, par le procédé habituel de la suture.

La technique de la pancréatico-entérostomie comprend deux procédés différents :

1° Accollement des deux conduits par suture;

2° Ponction et drainage du canal pancréatique vers l'intestin, ou de l'intestin vers le canal.

I. *Accollement des deux conduits par suture.* — L'opération n'offre rien de bien spécial : incision abdominale para-duodénale qui, comme dans la pancréaticotomie et la pancréaticostomie, conduirait directement sur la région pancréatico-duodénale.

Pour la fixation, on se servirait des simples sutures, l'emploi des appareils anastomotiques, comme le bouton de Murphy, ne paraissant pas très pratique dans ces cas.

Après avoir détaché les adhérences, reconnu le canal pancréatique dilaté et la portion d'intestin sur laquelle doit porter l'anastomose, on abouche les deux conduits.

L'anastomose pourrait être terminale en greffant sur l'intestin le canal de Wirsung sectionné. Mais le plus simple serait de pratiquer l'anastomose latérale, en accolant après incision les deux conduits que l'on veut aboucher.

On suivrait la même technique, c'est-à-dire anastomose latérale par suture si l'on était amené à pratiquer la *pancréatico-gastrostomie.*

II. *Ponction et drainage, de l'intestin vers le canal, ou du canal vers l'intestin.* — Nimier a émis cette idée, à savoir que, mettant à profit les connexions normales de la tête du pancréas avec le duodénum, le chirurgien pourrait peut-être dans certains cas établir une fistule pancréatico-duodénale, soit après ouverture de l'intestin, en ponctionnant la glande dans la direction de son canal dilaté, soit inversement après avoir pénétré d'abord dans la cavité kystique et passant un drain de cette cavité dans celle du duodénum.

16° Manœuvres et opérations pour le traitement des fistules pancréatiques externes ou cutanées.

On peut appliquer au traitement de ces fistules différentes manœuvres ou interventions qui sont :

1. La dilatation non sanglante, avec des tiges de laminaire, par exemple, ou avec des instruments dilatateurs.

2. La dilatation sanglante après débridement.

3. La cautérisation du trajet avec des liquides ou avec un fil rougi par la chaleur.

4. L'extraction après cathétérisme de calculs qui entretiennent la fistule.

5. L'incision de la fistule.

6. L'oblitération de l'orifice cutané par cautérisation, avivement et suture.

7. La résection du trajet fistuleux ou ablation secondaire du kyste.

8. L'anastomose du trajet fistuleux avec le tube digestif et la fermeture de l'orifice cutané, tentée par Weir, réalisée par Kehr.

J'ai déjà décrit l'anastomose pancréatico-intestinale; je n'ai pas à insister sur la technique des autres manœuvres ou interventions.

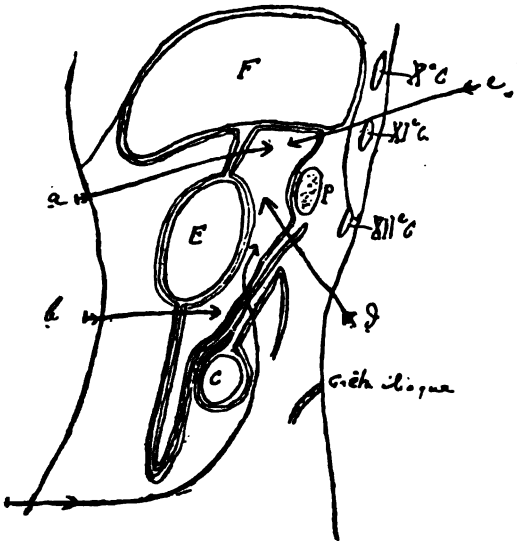

Fig. 145-LXI. — Coupe schématique antéro-postérieure passant un peu à gauche de la ligne médiane. — Schéma des différentes variétés de drainage de l'arrière-cavité des épiploons. *a*, drainage par l'épiploon gastro-hépatique; *b*, drainage par l'épiploon gastro-côlique; *c*, drainage par le méso-côlon transverse; *d*, drainage lombaire; *e*, drainage transpleural (Mauclaire).

Qu'il me suffise de dire que la résection du trajet fistuleux ou ablation secondaire du kyste doit être bien délicate, puisqu'on fistulise les kystes dont l'ablation n'a pas été primitivement praticable.

17° Drainage pancréatique et péri-pancréatique.

La question du drainage est très importante en chirurgie pancréatique; elle a été étudiée d'une façon spéciale par Mauclaire au Congrès de Chirurgie de 1902, dans les hématomes et les suppurations enkystées de l'arrière-cavité des épiploons.

On peut avoir à drainer dans deux conditions différentes : tantôt c'est un drainage de précaution, comme à la suite de l'extirpation d'une tumeur, même à la suite d'une suture pour plaie; dans ces cas, il suffit de placer au fond du champ opératoire un tube ou une mèche de gaze qui sortent par un orifice ménagé au

Fig. 146-LXII. — Drain de H. Delagenière avec large mèche.

niveau de l'incision abdominale. D'autres fois, le drainage s'impose, il est indispensable, comme dans les hématomes, les suppurations, la gangrène et les kystes. C'est à ces cas que s'applique l'étude des différents modes de drainage.

Ce drainage pancréatique ou péri-pancréatique a été fait soit en avant, soit en arrière, soit à la fois par ces deux voies.

I. *Drainage antérieur.* — Il a été pratiqué le plus souvent à travers l'épiploon gastro-côlique, ce qui se comprend puisque la

voie gastro-côlique est la voie d'élection pour atteindre les lésions du pancréas. Il a été fait aussi à travers le ligament gastro-hépatique et à travers le feuillet postérieur du mésocôlon transverse. Enfin, dans un cas de plaie par balle, de la région épigastrique, Mauclaire, après avoir pratiqué la néphrectomie, la suture du pancréas et une double suture de l'estomac, draina l'arrière-cavité des épiploons à la fois à travers l'épiploon gastro-hépatique et à travers l'épiploon gastro-côlique.

Dans un cas d'abcès, J.-L. Faure draina à la fois l'étage sus-mésocôlique et l'étage sous-mésocôlique.

Si la poche à drainer est assez volumineuse, on la fixe directement à la paroi abdominale, c'est-à-dire qu'on la draine après marsupialisation vraie.

Si la poche est petite, ou si peu résistante, elle se déchire à la moindre traction, on se contentera de placer un tube et de faire un tamponnement ou bien, à l'exemple d'Hartmann, de fixer les bords de l'incision épiploïque aux lèvres de la plaie abdominale, établissant ainsi une sorte de canal allant de l'incision de la laparotomie à l'incision de la plaie pariétale postérieure.

Il serait préférable, dans ces cas, d'avoir recours au drainage postérieur.

II. *Drainage postérieur.* — Il a été pratiqué par voie transpleurale et par voie lombaire.

a) Le drainage transpleural est tout à fait exceptionnel comme la voie elle-même pour aborder les lésions du pancréas.

b) Le drainage lombaire, fortement conseillé par certains chirurgiens, a été pratiqué directement, après une intervention par voie lombaire, pour kyste ou suppuration ou bien comme complément d'une intervention par voie antérieure.

III. *Drainage antéro-postérieur.* — Pearce Gould et Körte y ont recours. Voici la technique suivie : incision de la collection par voie abdominale, à travers l'épiploon gastro-côlique; introduction, dans l'intérieur de la poche, des doigts qui refoulaient latéralement la paroi postérieure, et servaient de guide au bistouri sur l'incision lombaire. On peut se servir aussi d'une longue pince au lieu des doigts.

Cette incision lombaire secondaire peut être aussi pratiquée directement. Nous avons indiqué le genre d'incision, à propos de la voie lombaire.

Pearce Gould referma complètement la plaie antérieure, de sorte qu'il ne fit en somme qu'un drainage lombaire.

Pour assurer le drainage, qu'il ait été établi en avant ou en

arrière, on peut se servir des tubes de verre ou des tubes d'aluminium de Tuffier et de H. Delagenière, avec mèche intérieure, plus simplement de vulgaires tubes de caoutchouc ou de lanières de gaz stérilisée. Un bon système consiste à placer au centre de la poche un tube en caoutchouc et à la bourrer de gaze autour du tube. Desjardins conseille, à cause de la profondeur où se trouve le drain, de pratiquer chaque jour l'aspiration dans ce drain; cette manœuvre assurerait un drainage parfait et le rapide assèchement de la collection.

Le choix de la voie du drainage dépend du siège et de la direction de la collection, de son volume, de son enkystement ou de sa diffusion. Le drainage antérieur est indiqué : dans les cas de collections à direction abdominale antérieure, suffisamment enkystées (hématomes, pseudo-kystes, kystes), et assez volumineuses pour pouvoir être amenées au contact de la paroi abdominale. Le drainage postérieur para-rénal est indiqué : dans les cas de collections à direction postérieure, dans ceux où le contenu fuse dans les diverticules de l'arrière-cavité des épiploons (suppurations), dans ceux enfin où la tumeur, de petit volume, ne peut pas être amenée au contact de la paroi abdominale antérieure.

Enfin, une fusée purulente *iliaque ou vaginale* imposerait une incision par ces voies. Inutile d'en décrire la technique.

II. — Opérations spéciales indirectes ne portant pas sur le pancréas mais pratiquées dans le but d'agir sur une lésion siégeant sur cet organe.

Le but de ces opérations est de parer aux accidents de sténose intestinale et de rétention biliaire, dus à la compression de l'intestin ou du cholédoque, et aussi de désinfecter les voies biliaires.

Les interventions sur les voies biliaires s'expliquent d'autant mieux qu'il y a souvent coexistence de lithiase biliaire avec une affection pancréatique.

Disons en passant que le *cancer de l'ampoule de Vater*, affection mi-intestinale, mi pancréatico-biliaire, réclame aussi quelquefois des interventions semblables à celles pratiquées dans les cas de lésions du pancréas.

Les opérations spéciales, indirectes, qui ont été pratiquées dans les affections pancréatiques, ont porté :

1° *Sur l'intestin seul* : { Gastro-entérostomie; Anus contre-nature (Pancréatite aiguë).

2° *Sur l'appareil biliaire seul :*	Cholécystotomie simple avec extraction des calculs; Cholécystendyse; Cholécystostomie; Cysticotomie; Hépaticus-drainage; Cholédocotomie et drainage; Cholécystectomie et cholédocotomie avec suture; Cholécystectomie et drainage de l'hépatique.
3° *Sur le tube digestif et l'appareil biliaire à la fois :*	Cholécysto-duodénostomie; Cholécysto-jéjunostomie; Cholécysto-colostomie transverse; Cholécysto-gastrostomie.

Je signale l'opération complexe de Codivilla qui à consisté en : ablation de la tête du pancréas, résection du duodénum, d'une portion de l'estomac, cholécysto-entérostomie et gastro-entérostomie.

Enfin, il est une opération qui n'a pas encore été pratiquée, mais que je dois signaler, c'est :

L'EXCLUSION DU DUODÉNUM

Ces différentes opérations peuvent être pratiquées isolément, ou être combinées entre elles; on peut intervenir sur le tube digestif ou l'appareil biliaire isolément, sur les deux à la fois ou encore à la fois sur le tube digestif, l'appareil biliaire et le pancréas.

La technique de ces interventions est connue et a été fort bien décrite ailleurs. Qu'il me suffise de renvoyer, en France, aux beaux traités de Terrier et Hartmann, de Monprofit, pour les opérations gastriques et gastro-intestinales; à l'important ouvrage de Pantaloni pour les opérations biliaires.

Cependant, je reviendrai plus loin, à propos du traitement de la pancréatite chronique, sur la technique de la cholécystectomie combinée au drainage des voies biliaires, et je dirai ici quelques mots de l'exclusion du duodénum, opération peu connue.

Exclusion du duodénum. — Cette opération, qui n'a pas encore été, à ma connaissance du moins, pratiquée sur l'homme, a été proposée par Monprofit dans le but de mettre au repos le conduit vecteur de la bile, d'amener l'asepsie des voies biliaires, en dérivant le cours intestinal par la gastro-entérostomie en Y. Et, en effet, l'opération terminée, les matières intestinales ne traversent plus le duodénum, d'où suppresion des risques d'infection du côté des voies biliaires.

On comprend que cette méthode soit applicable aussi à la

désinfection du canal de Wirsung et, du reste, la seule désinfection des voies biliaires serait déjà une bonne chose, puisque, nous le savons, l'infection de ces voies agit défavorablement sur le pancréas. Il était donc intéressant de signaler cette exclusion du duodénum comme pouvant être utilisée en chirurgie pancréatique.

La figure 63 est suffisamment explicative, au point de vue du

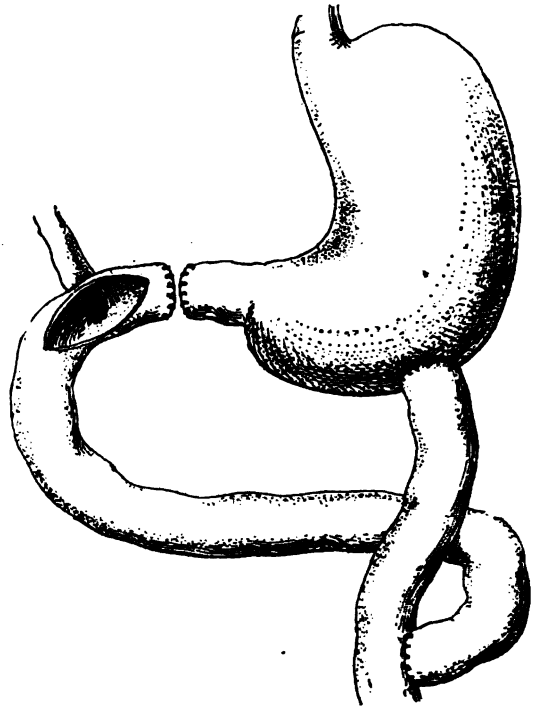

Fig. 147-LXIII. — Cholédocotomie avec exclusion du duodénum, pour aseptiser les voies biliaires. — Gastro-entérostomie en Y, avec section du duodénum près du pylore, et fermeture des deux bouts (Monprofit).

manuel opératoire : section du duodénum près du pylore, fermeture des moignons duodénal et stomacal, établissement d'une gastro-entérostomie en Y.

B. — **Traitement médical et organo-physiologique des affections du pancréas. — Opothérapie pancréatique — Greffe pancréatique.**

Le chirurgien ne doit pas se désintéresser des tentatives fort curieuses de thérapeutique pancréatique qui ont été faites par des médecins et des physiologistes. Peut-être ces tentatives plus perfectionnées pourront-elles trouver une application utile dans

certaines affections chirurgicales du pancréas, après certaines opérations pratiquées sur cet organe.

Dans une discussion qui eut lieu l'année dernière à l'Association silésienne pour l'avancement des sciences, au sujet du diagnostic du cancer de la tête du pancréas et de la pancréatite chronique, Stern a même fait remarquer que le traitement opothérapique constituait un précieux élément de diagnostic.

Il est bien entendu, tout d'abord, qu'un syphilitique, qu'un tuberculeux, présentant des signes de lésion pancréatique, sera soumis l'un au traitement spécifique, l'autre au traitement général de la tuberculose.

Dans des cas de calculs du pancréas diagnostiqués, on s'adressera au régime et au traitement médical par des substances ou des eaux minérales capables d'avoir une action sur ces calculs. Le même traitement serait appliqué après une opération ayant permis l'ablation d'un ou de plusieurs calculs.

Mais, voyons ce qu'il y aurait lieu de faire contre les troubles dus au mauvais fonctionnement du pancréas.

Les physiologistes et les médecins insistent avant tout sur la question du régime alimentaire. Wassilyew et Pawlow recommandent, après l'établissement d'une fistule pancréatique externe permanente sur le chien, d'exclure de l'alimentation la viande et de ne donner que du pain et du lait en y ajoutant un peu de soude. Sans cela, ajoutent-ils, la mort arrive généralement au bout de 3-4 semaines.

On a cherché à exciter la sécrétion de la glande par des substances médicamenteuses dont on avait étudié l'influence chez des animaux porteurs de fistule pancréatique.

Pawlow a conclu de ses recherches que les acides et en particulier l'acide chlorhydrique seraient le meilleur excitant de la sécrétion pancréatique et que les alcalins, au contraire, auraient une tendance à la diminuer; d'où le conseil de donner de l'acide chlorhydrique aux malades atteints d'affections du pancréas.

Aujourd'hui deux modes de traitement méritent d'attirer plus particulièrement l'attention :

1° L'Opothérapie pancréatique.

2° La Greffe pancréatique.

1° **Opothérapie pancréatique**. — Je laisse de côté la pancréatine, médicament bien connu, pour ne parler que de l'ingestion de pancréas frais et de l'emploi des extraits organiques.

L'idée de l'opothérapie, ainsi que l'a dit Arnozan, n'est pas nouvelle et ne date pas de Brown-Séquard; bien avant lui Ancelet,

Engesser et d'autres s'étaient occupés de cette question. Mais, cette médication n'avait primitivement d'autre but que de suppléer l'insuffisance de la sécrétion du suc pancréatique. Depuis les travaux sur le rôle de sécrétion interne du pancréas, sur le diabète pancréatique, on l'a dirigée contre ce diabète, et l'on s'est servi des extraits si répandus depuis quelque temps dans la thérapeutique viscérale.

Le traitement pancréatique peut être administré de plusieurs façons : on a fait avaler simplement le pancréas frais. Mathieu conseille de le donner finement haché, comme la viande crue, dans du bouillon tiède. Il conseille encore, s'il survient du dégoût pour cette préparation, de faire macérer le pancréas finement divisé, dans une solution de chlorure de sodium au titre physiologique, c'est-à-dire à 7 pour 1 000, et de donner l'eau de cette macération en lavement de 150 à 200 grammes, en y ajoutant au besoin quelques gouttes de laudanum. On peut aussi faire avaler de l'extrait glycériné de pancréas.

Les injections hypodermiques d'extrait glycériné ne jouissent pas d'une grande faveur : elles ne peuvent introduire dans l'organisme qu'une petite quantité de substance active et elles offrent le gros inconvénient d'exposer à des accidents locaux quelquefois assez sérieux.

Le traitement pancréatique a bien donné quelques bons résultats dans le traitement des affections du pancréas. Flès et Miraillé ont obtenu une amélioration dans le cancer du pancréas, en alimentant leurs malades avec du pancréas de porc.

Ozer aussi a obtenu un résultat dans un cas de cancer du pancréas par l'administration quotidienne d'un gramme de pancréatine; les troubles digestifs s'améliorèrent, la quantité de la graisse et des fibres musculaires lisses et digérées diminua considérablement dans les selles et l'état général devint meilleur.

Mais, il faut bien le reconnaître, les résultats de l'opothérapie pancréatique ont été plutôt négatifs et les améliorations obtenues n'ont pas été durables. Il n'y a peut-être pas lieu de se décourager, si l'on songe que cette médication a été appliquée à toute sorte de diabète, sans distinction; les cliniciens et les expérimentateurs doivent continuer leurs essais et leurs recherches en se plaçant dans des conditions plus favorables, en s'attaquant aux diabètes d'origine pancréatique. D'autant que l'on cherche aujourd'hui à se servir d'une méthode nouvelle qui consisterait à préparer des extraits avec des pancréas réduits à leur sécrétion interne, ce qui m'amène à parler de la greffe pancréatique.

2° **Greffe pancréatique**. — Cette greffe pancréatique a été pratiquée par plusieurs physiologistes, Hédon en particulier. Ja-

dois signaler avant tout les deux belles expériences de Minkowski et de Thiroloix.

Sur un chien, Minkowski excise la moitié du pancréas et, laissant l'autre moitié en rapport avec un pédicule vasculaire qui en assure la nutrition, il le greffe sous la peau de l'abdomen. L'animal ne devient pas glycosurique; mais, au bout de quelque temps, quand il est guéri de ce grave traumatisme et que la marcotte pancréatique a contracté des adhérences avec les tissus voisins, au milieu desquels elle est implantée, Minkowski l'enlève. Le chien devient immédiatement glycosurique.

Cette expérience prouve d'abord que la suppression du pancréas entraîne le diabète; elle démontre aussi que, pour produire ce diabète, la suppression doit être complète; la conservation d'une partie de la glande, la greffe, suffit à empêcher l'apparition du diabète.

De son côté Thiroloix, pour prouver que l'action du pancréas sur la glycogénèse était sous la dépendance de la sécrétion interne de cet organe, pratique l'expérience suivante :

Frappé de ce fait que les greffes de pancréas sont suivies de la digestion sur place de la glande transplantée et d'un phlegmon grangréneux, il commence par supprimer la sécrétion externe en injectant, dans le canal de Wirsung d'un chien, un mélange d'huile et de suie. Au bout de trois mois, la glande n'est plus qu'un cordon farci de boue noirâtre, mais fonctionnant assez bien, puisque l'animal n'est pas glycosurique. On l'enlève, la coupe en deux, et on insère chaque moitié dans l'épiploon de deux autres chiens. Chez ceux-ci, le suc pancréatique ne venant pas troubler le travail d'adhérence, la greffe prend et la glande tend à se revivifier. On leur enlève alors leur propre pancréas, et ils ne deviennent pas glycosuriques.

Donc, ici encore, l'action de la greffe pancréatique est évidente.

Peut-être, a dit Arnozan, pourrait-on tenter la médication opothérapique en se servant de pancréas réduits à leur sécrétion interne suivant ce procédé de Thiroloix.

Laguesse et son élève Gontier de La Roche sont allés encore plus loin dans cette voie ou plutôt ils ont cherché à préciser la partie du pancréas qui devait servir pour la préparation de l'extrait pancréatique.

Nous avons déjà signalé ce fait admis aujourd'hui par les physiologistes à savoir : que la glycosurie s'établit chez les animaux totalement dépancréatisés, qu'elle n'apparaît pas au contraire chez ceux où l'on a simplement mis obstacle à la sécrétion externe par la ligature du canal excréteur. Dans ce cas les éléments

chargés d'assurer le métabolisme du sucre dans l'organisme ont subsisté. Or, d'après les expériences de Schulze, de Scrobelem et celles plus complètes de Laguesse et Gontier de La Roche, on peut constater dans un fragment de pancréas exclu par la ligature du reste de l'organe : 1° la disparition rapide, en quelques jours, des éléments liés à la sécrétion externe; 2° la persistance des îlots de Langerhans, qui s'accroissent même en nombre et en volume. Il semble donc établi que la fonction qui est dévolue à ces îlots ne puisse être que celle de sécrétion interne; ces îlots représentent la portion endocrine du pancréas.

Partant de ces données, Laguesse et Gontier de La Roche ont songé à tenter l'opothérapie pancréatique par l'*emploi des îlots* ou du *suc d'îlots isolés*.

Déjà en 1896 Laguesse avait cherché à obtenir un extrait d'îlots en séparant ceux-ci mécaniquement d'avec les acini chez l'embryon de mouton où les îlots abondent. Plus tard, il essaya, chez la couleuvre adulte, de les isoler artificiellement en traitant le pancréas par l'eau acidulée qui dissout rapidement le zimogène et respecte les grains endocrines. Enfin, les expériences de Schulze lui permirent d'obtenir l'isolement réel des îlots, puisque l'exclusion du pancréas détruit les acini, en respectant les îlots. Un extrait glycériné fut ainsi préparé avec un fragment de pancréas de cobaye exclu depuis sept jours, un autre avec la totalité du pancréas d'un lapin dont on avait lié le canal de Wirsung quatorze jours auparavant.

Ces extraits obtenus, le plan de l'expérience définitive était le suivant : produire la glycosurie par dépancréatisation totale après établissement d'une greffe sous-cutanée; injecter plus tard dans le tissu sous-cutané, au besoin dans les veines, des quantités très faibles de cet extrait fortement étendu d'eau; voir si l'on obtenait la disparition ou du moins la diminution de la quantité du sucre dans les urines.

Deux chiens furent opérés dans ce but par Laguesse et Gontier de La Roche; malheureusement, l'un mourut sur la table d'opération et l'autre succomba quelques jours après l'intervention d'un rétrécissement pylorique.

En somme, la greffe pancréatique n'est pas encore applicable sur l'homme, car il serait inutile et dangereux de pratiquer la greffe d'un pancréas normal (résorption de la greffe et accidents locaux). Il faudrait donc avoir un pancréas d'animal, préparé d'avance par destruction de la sécrétion externe, ce qui n'est pas très pratique.

Quant à la médication par des pancréas réduits à leur sécrétion interne ou par des extraits d'îlots, elle n'est encore qu

l'étude. Mais il était intéressant de signaler ces tentatives curieuses et scientifiques dans ce travail sur le traitement des affections du pancréas.

C. — Traitement chirurgical applicable à chaque affection du pancréas en particulier : indications et modes de l'intervention, résultats opératoires et thérapeutiques, choix de la méthode ou du procédé opératoire.

J'exposerai le traitement spécial de chaque affection chirurgicale du pancréas dans le même ordre que j'ai suivi pour l'étude clinique de ces affections.

I. — TRAITEMENT DU PANCRÉAS ANNULAIRE

Jusqu'à présent, à ma connaissance, on n'a pas eu à intervenir dans les cas de *pancréas annulaire*.

En effet, d'une part, cette affection très rare n'a pas encore pu être diagnostiquée cliniquement; d'autre part, elle n'a pas été reconnue au cours d'une laparotomie exploratrice pour une maladie de la région.

Par suite, on n'a pas eu à prendre à son sujet une détermination chirurgicale quelconque.

Toutefois, étant donné ce que l'on sait de l'anatomie pathologique de cette affection, on peut très bien concevoir dès aujourd'hui la possibilité d'agir chirurgicalement sur cette anomalie, comme je l'ai indiqué d'ailleurs dans un travail antérieur, en pratiquant soit une résection de la tête du pancréas, soit une gastro-entérostomie.

a) Résection. — Pour faire disparaître la cause même des accidents, on pourrait certes agir sur la glande elle-même en exécutant une *résection partielle de la tête du pancréas*, qui permettrait de dégager le duodénum enserré dans l'anneau. La résection devrait surtout porter évidemment sur la portion de l'anneau enserrant le tube digestif, et amenant des troubles dans la circulation des aliments.

b) Gastro-entérostomie. — Mais une autre opération, bien moins grave, serait plutôt de mise en l'espèce; c'est la gastro-entérostomie. Elle permettrait, en effet, de parer à tous les inconvénients de la lésion s'ils existaient, sans avoir à pratiquer la moindre ablation, intervention toujours importante, en raison des adhérences normales, intimes et très vasculaires du pancréas avec le duodénum.

Grâce à cette anastomose qui dérive le contenu stomacal et lui

ouvre un chemin direct vers le jéjunum, sans avoir à traverser le duodénum, point comprimé par le pancréas annulaire, on obtiendrait certainement une cessation complète de tous les phénomènes cliniques, en rapport avec le rétrécissement symptomatique; qui plus est, cette dérivation du courant alimentaire pourrait peut-être arrêter le développement de la tuméfaction de la tête de l'organe.

Si le cholédoque était comprimé, on serait porté à établir une cholécysto, ou une cholédoco-entérostomie, ou même le drainage des voies biliaires, comme dans la pancréatite chronique.

Ce ne sont là, jusqu'à présent, que des idées théoriques; mais comme la clinique peut mettre demain, au cours d'une laparotomie, tout chirurgien en présence d'un pancréas annulaire, j'ai tenu à rappeler ici de quels moyens il pourrait disposer pour combattre avec de notables chances de succès, les accidents déterminés par cette affection.

Je n'ai pas à insister sur le traitement du pancréas annulaire de la queue de l'organe. Cette lésion ne réclamerait probablement pas une intervention; celle-ci ne pourrait consister, si l'on devait s'y résoudre, qu'en une *pancréatectomie caudale partielle.*

II. — TRAITEMENT DES DÉPLACEMENTS ET HERNIES SPONTANÉES DU PANCRÉAS

Je n'ai pas trouvé non plus aucun fait d'intervention pour ce genre de lésions; mais la conduite à tenir se devine aisément :

1° *Hernies congénitales ou acquises.* — On aura rarement l'occasion d'intervenir pour les hernies congénitales, d'après ce que j'ai dit à la partie clinique, puisque ces lésions ne s'observent guère que chez des fœtus monstrueux et mort-nés. Si elles s'observaient chez des adultes ou si on avait affaire à des hernies acquises, les indications de l'intervention se tireraient, non de la présence du pancréas, ce qui n'est guère diagnosticable, mais du fait même de la hernie.

Dans la hernie ombilicale, on pratiquerait la laparotomie, on rentrerait les organes herniés et l'on terminerait par la cure radicale.

Dans les hernies diaphragmatiques, s'il y a indication ferme à intervenir, on aura recours au procédé que Postempsky, de Rome, a imaginé pour le traitement de la hernie traumatique du diaphragme et que j'ai cherché à faire connaître en France dans

la thèse de mon élève Lapalle (1896). Ce procédé consiste à attaquer le diaphragme, pour réduire la hernie et pour suturer l'orifice diaphragmatique, non plus par la voie abdominale, comme cela avait déjà été fait, mais par la voie thoracique, qui est plus directe, et qui donne un plus large accès vers le diaphragme. Déjà pratiqué plusieurs fois par Postempsky, Masana, Ricolfi, de Nicola, Parlavecchio, Impalomeni, Severeanu, Repetto, il a donné d'excellents résultats.

Je ne parle que pour mémoire de l'invagination du pancréas dans l'intestin. Si le hasard menait le chirurgien sur une pareille lésion, celui-ci se conduirait suivant la disposition des organes; il n'est pas possible d'indiquer à ce sujet une technique bien réglée.

2° *Déplacements.* — Rien à faire, bien entendu, dans les déplacements légers (abus du corset) qui ne sont pas reconnus et qui ne frapperaient sans doute pas le chirurgien même après une laparotomie exploratrice.

Mais si, au cours d'une opération intra-abdominale, on trouvait le pancréas entraîné par une tumeur d'un organe voisin, rate par exemple, comme dans le cas d'Estes, la première indication serait d'extirper cette tumeur. Ceci fait, l'idée pourrait venir à d'autres, comme elle m'est venue à moi-même (*Trait. de chir.* de Le Dentu et P. Delbet), de songer à fixer le pancréas à sa place normale, de pratiquer la *pancréatopexie*.

Dans le cas où le pancréas serait attiré et déplacé par la traction d'une rate mobile, cas d'Alonso, on agirait sur la rate par la *splénopexie*.

III. — TRAITEMENT DES LESIONS TRAUMATIQUES DU PANCRÉAS

Indications générales. — Les indications de l'intervention dans les traumatismes du pancréas n'offrent rien de spécial; ce sont les indications, tant discutées dans ces dernières années, de l'intervention dans les traumatismes de l'abdomen en général.

A. — Contusions et ruptures.

Indications. — Si le choc abdominal a été léger, si le malade ne présente aucun symptôme spécial, on s'adressera au traitement médical. Mais si le traumatisme a été violent et surtout s'il existe des signes d'hémorragie interne, il n'y a pas à hésiter, il faut pratiquer au plus tôt une laparotomie exploratrice.

Ici se place une remarque très-importante : dans les interventions pour traumatisme de la région ombilico-xiphoïdienne le

chirurgien doit : *songer au pancréas et l'examiner avec grand soin*. Nous avons déjà signalé le cas de Blum : un jeune homme est pris par le volant d'une machine; transporté à l'hôpital il est opéré le lendemain de l'accident. Après laparotomie, on constate l'existence d'un épanchement sanguin sous le foie; ne trouvant pas la source de l'hémorragie, on établit un drainage à la gaze iodoformée et l'on referme le ventre. Le jeune blessé succombe et l'autopsie révèle : intégrité des intestins, petite déchirure au bord supérieur de la rate, pancréas coupé en deux avec déchirure de l'artère et de la veine spléniques.

Modes d'intervention. — Le ventre ouvert et la lésion reconnue, la conduite du chirurgien variera suivant la nature et l'étendue de cette lésion : *a*) contusion légère, petites ecchymoses disséminées dans la glande : on referme le ventre sans même drainer; *b*) petite déchirure de l'organe : lier les vaisseaux et suturer, ou simplement suture de la plaie; *c*) rupture plus étendue, plaie déchiquetée; régularisation et suture. Mais ici survient une difficulté. La suture du canal pancréatique totalement divisée n'est guère praticable. Cependant, en rapprochant par la suture les deux portions du pancréas, on peut espérer que le liquide pancréatique suivra son cours normal. Dans tous les cas, il faut drainer et tamponner; *d*) attrition, sections multiples : pancréatectomie partielle; peut-être aussi la greffe!

Quant à la pancréatectomie totale, il faut l'éviter à tout prix. Même si le pancréas est en grande partie broyé, cas dans lesquels la mort serait sans doute la conséquence du schock, on doit tâcher de conserver le plus possible de la glande.

Je rapporte trois cas d'intervention pour rupture du pancréas. Le premier en date appartient à P. Michaux : rupture totale, intervention trois heures après l'accident, laparotomie, nettoyage, tamponnement. V. Schneider : rupture au niveau de la tête, intervention au bout de soixante-quatre heures, suture profonde du pancréas, tamponnement.

Le cas de Fontoynont est des plus intéressants, en raison de la rapidité avec laquelle l'intervention a été pratiquée après l'accident. En effet, on a pu opérer moins d'une heure après la production de la rupture.

Il y avait dans ce cas une rupture concomitante de la rate. Fontoynont pratiqua la splénectomie et la résection partielle du pancréas.

Résultats. — L'opéré de Michaux a succombé rapidement; celui de Schneider est mort quarante-huit heures après l'opération; la malade de Fontoynont guérit malgré les mauvaises conditions dans lesquelles elle se trouva après l'opération, par suite du

mauvais traitement que lui fit subir une compagne d'hôpital.

Donc, sur trois interventions pour rupture du pancréas, une guérison et deux morts; sur ces deux morts, un cas opéré trop tard, l'autre après trois heures et à l'état de shock.

La statistique de Mikulicz Radecki, que je n'ai pas consultée, est bien plus favorable. En effet, sur 45 cas de traumatismes du pancréas, on trouve 24 cas de ruptures sous-cutanées de cet organe. Or, 11 de ces cas traités chirurgicalement fournirent 7 guérisons et 4 morts. Les 13 cas non opérés se terminèrent tous par la mort.

TABLEAU I. — **Opérations pour ruptures du pancréas**[1].

N^os D'ORDRE	AUTEURS	INDICATIONS BIBLIOGRAPHIQUES	AGE SEXE	CLINIQUE	DATE DE L'OPÉRATION	DATE PAR RAPPORT A L'ACCIDENT	MANUEL OPÉRATOIRE	SUITES IMMÉDIATES	SUITES ÉLOIGNÉES	OBSERVATIONS
1	Michaux.	*Congrès inter. de médecine*, sect. chirurg., Paris, 1900, p. 213.	H.	Contusion de l'abdomen.	Avant 1900.	3 heures.	Laparotomie, tamponnement, nettoyage.	Mort rapide.	»	Rupture totale du pancréas.
2	V. Schneider.	Réun. libre des chir. de Berlin, 1904, *Presse médicale*, 1905, 7 janv., p. 13.	H. 18	Contusion abdominale. Hémorragie interne. Coup violent sur l'épigastre. Accidents péritonéaux au 3e jour.	1904.	64 h. après.	Laparotomie, suture profonde du pancréas. Tamponnement, drainage.	Mort 48 h. après. Péritonite généralisée. Autopsie.	»	Rupture sous-cutanée de la tête du pancréas, avec hémorragie abondante du côté dr.
3	Fontoynont.	*Bull. de la Soc. de chir. de Paris*, 1905, 18 janv., p. 26.	F. 28	Rupture traumatique de la rate et du pancréas par coup de timon de voiture.	14 oct. 1904.	1 heure.	Laparotomie, splénectomie. Résection partielle du pancréas. Tamponnement.	Fistule pancréatique se montrant de suite, mais se fermant vite.	Guérison (24 nov. 1904).	Accumulation de sang dans l'abdomen, venant de la rate et du pancréas. Paludisme. Ecrasement de la queue du pancréas. Kyste [illegible] dans l'inter-

B. — Plaies.

Indications. — Les indications de l'intervention sont plus nettes dans les plaies que dans les contusions. Le fait de la pénétration d'un instrument tranchant ou d'un projectile dans le ventre commande la laparotomie exploratrice, et le siège de la pénétration par la paroi thoracique ou au niveau de la région épigastrique et surtout l'écoulement à l'extérieur du suc pancréatique (1 cas) doivent faire songer à examiner le pancréas. Cet examen doit être fait aussi avec le plus grand soin, car un projectile de petit volume peut se cacher dans l'épaisseur ou derrière le pancréas. Abandonnées à elles-mêmes, les plaies du pancréas se sont terminées le plus souvent par la mort.

Modes d'intervention et résultats. — Les manœuvres à pratiquer seront les mêmes que dans les cas de contusion et de rupture : on peut les résumer ainsi : ligatures vasculaires, suture du pancréas, régularisation ou résection, tamponnement pour éviter tout suintement sanguin et pancréatique intra-abdominal et pour permettre, si besoin est, l'élimination plus ou moins tardive par le trajet fistuleux, de parties nécrosées de l'organe. Il va sans dire que l'on extirpera les projectiles logés dans le pancréas.

Borchardt a étudié récemment la question du traitement des plaies du pancréas et a rapporté 9 cas d'intervention.

J'en ai réuni 14 cas, dont 13 par coups de feu et 1 par instrument piquant, coup d'épée. Voici la nature et les résultats de l'intervention :

1° Plaie par instrument piquant; Kuttner : opération au bout d'un quart d'heure, deux points de suture profonde, tamponnement; blessure d'autres organes. — Guérison.

2° Plaies par armes à feu :

Braman : intervention au bout de neuf heures; extraction de la balle, logée dans le pancréas, tamponnement; suture de l'estomac. — Guérison.

Braman : intervention au bout de huit heures; balle ayant traversé le pancréas, tamponnement; suture de l'estomac. — Guérison.

Braman : intervention au bout de vingt heures; laparotomie, tamponnement. Mort d'affection pulmonaire. — Balle dans le rein.

Wiessinger : moment de l'intervention non indiqué; laparotomie, pancréas traversé, arrêt de l'hémorragie; Mort : nécrose pancréatique.

Hahn : intervention au bout d'une demi-heure; laparotomie, tamponnement; plaie du foie, balle dans le rein. — Guérison.

Ninni : moment de l'intervention non indiqué; laparotomie; deux points de suture sur le pancréas; plaie de l'intestin. — Guérison.

Président Mac-Kinley : intervention au bout d'une heure: laparotomie simple; suture de l'estomac. — Mort au huitième jour : nécrose du pancréas.

Körte : intervention au bout de huit heures; laparotomie

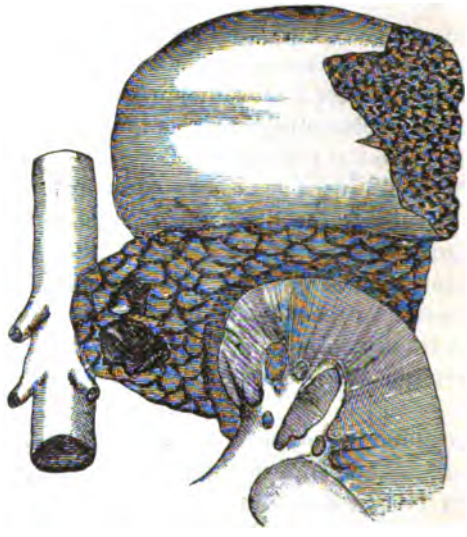

Fig. 148-LXIV. — Portions de la rate, du rein, du tronc cœliaque, du pancréas : balle [illegible] dans ce dernier organe (*in* Senn). — Spécimen, *Army medical Museum*, n° 2430.

simple; plaie de l'intestin. — Mort au huitième jour : nécrose du pancréas.

Borchardt : intervention au bout de quatre heures; laparotomie, ligature sur vaisseaux et suture du pancréas, tamponnement; balle ayant traversé le pancréas et sectionné l'artère splénique. — Guérison.

Müller : intervention au bout d'une heure; laparotomie, suture, tamponnement; projectile ayant traversé le pancréas, reconnu plus tard, dans la troisième vertèbre lombaire, à la radiographie. Extraction. — Guérison.

Slavsky : moment d'intervention pas indiqué; laparotomie. — Guérison.

Mauclaire : moment d'intervention pas indiqué; suture du pancréas; suture de l'estomac; néphrectomie. — Mort subite après quatre jours.

Kindt : intervention au bout de neuf heures et demie; laparotomie, suture de l'estomac. — Mort au deuxième jour : plaie du pancréas, nécrose adipeuse disséminée.

Donc, sur 14 cas de plaies du pancréas il y a huit guérisons et six morts. Le cas de plaie par instrument piquant s'est terminé par la guérison, bien qu'il fût accompagné de blessures d'autres organes, il avait été opéré un quart d'heure après l'accident.

Les plaies par armes à feu ont donné, sur 13 cas, 7 guérisons et

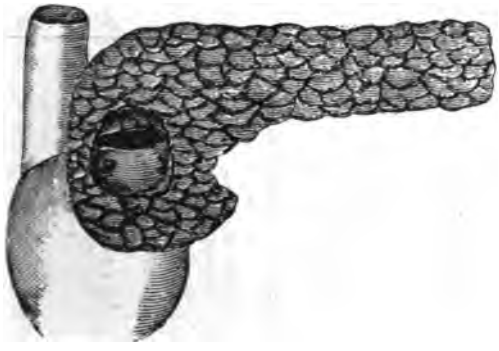

Fig. 149-LXV. — Balle conique logée dans la tête du pancréas (*in* Senn). — Spécimen, *Army medical Museum*, n° 2884.

6 morts, ce qui est peu encourageant. Mais il faut ajouter qu'un des cas de mort avait été opéré seulement au bout de vingt heures; pour deux autres le moment de l'intervention n'est pas signalé; pour les deux autres cas la mort n'est survenue qu'au huitième jour et il y avait en même temps lésion de l'estomac dans un cas, de l'intestin dans l'autre; enfin un malade opéré au bout de 9 heures et demie et présentant aussi une plaie de l'estomac, a succombé le deuxième jour de l'opération.

Sur 7 cas de guérison, 5 s'accompagnaient de lésions soit de l'intestin, soit de l'estomac, soit du foie, soit du rein; dans un cas, il y avait une section de l'artère splénique.

La statistique de Mikulicz Radecki donne, sur 45 cas de traumatismes du pancréas : 9 cas de plaies par poignard, tous opérés, avec 8 guérisons et 1 mort; 12 cas de plaies par armes à feu, dont 5 opérés, avec 3 guérisons et 2 morts. Les 7 cas de plaies du pancréas par armes à feu non opérés se terminèrent tous par la mort.

TABLEAU II. — **Opérations pour plaies du pancréas [1] : 1° Instruments piquants.**

Nos D'ORDRE	AUTEURS	INDICATIONS BIBLIOGRAPHIQUES	AGE SEXE	CLINIQUE	DATE DE L'OPÉRATION	DATE PAR RAPPORT A L'ACCIDENT	MANUEL OPÉRATOIRE	SUITES IMMÉDIATES	SUITES ÉLOIGNÉES	OBSERVATIONS
1	Kuttner.	*B. z. klin. Chir.*, 1901, p. 244-250.	H. 20	Coup d'épée dans le ventre. Hémorragie abondante par la plaie de l'abdomen.	19 juin 1901.	1 quart d'h.	Laparatomie. 2 points de suture profonde sur la glande. Tamponnement.	Mauvaises pendant 3 j. (collapsus). Bonnes après.	Guérison. Santé excellente, après 8 semaines.	Plaie par instrument piquant. Autres blessures.
				Opérations pour plaies du pancréas : 2° Armes à feu.						
1	Bramann (cas I).	Wiemuth., *Langenb. Archiv*, Bd. LX (cas 64).	H. 20	Suicide. Plaie sous la pointe de la 11e côte g. Exputat.	1892	9 heures.	Laparotomie. Extraction de la balle du pancr. Tamponnement.	»	Guérison.	Plaie de l'estomac. Sutures.
2	Bramann (cas II).	Wiemuth., *Langenb. Archiv*, Bd. LX (cas 65).	H. 34	Suicide au revolver (9 millim.). Entre sternum et mamelon.	1893	8 heures.	Laparotomie. Balle ayant traversé le pancr. Tamponnement.	»	Guérison.	Plaie de l'estomac. Sutures.
3	Bramann (cas III).	Wiemuth., *Langenb. Archiv*, Bd. LX (cas 66).	H. 61	Suicide. Pâleur. Pouls faible, plaie près de l'appendice xi phoïde.	1894	20 heures.	Laparotomie. Tamponnement.	Mort, autopsie.	»	Plaie du foie. Mort par affection pulmonaire. Balle dans les reins.

				Anémie, prostration.						men.
6	Ninni.	*Arte medica*, 1901, n° 24. *C. fr. Chir.*, 1901, n° 41, p. 1024.	-	Plaie par balle de pistolet.	1901	-	Laparotomie, 2 sutures sur le pancréas. Pas de drainage.	Bonnes.	Guérison.	Nombreuses plaies de l'intestin. Plaie centrale du pancréas.
7	*In* Journal politique.	M. Kinley, *Med. Record*, 1901, Bd. II, p. 601.	H.	Plaie par balle de revolver. Blessé à l'état de shock.	1901	1 heure.	Laparotomie. Pas de tamponnement.	Mort au 8e jour. Autopsie.	»	Plaie de l'estomac, suture. Nécrose du pancréas à l'autopsie.
8	Körte.	*Verh. d. Pre Chir. Verein*, Bd. XIII, p. 87.	»	Plaie presque sur la ligne médiane.	1901	8 heures.	Laparotomie.	Mort au 8e jour. Autopsie.	»	Plaie de l'intestin, résection. Nécrose du pancréas.
9	Borchardt.	*Berliner klin. Woch.*, 1904, nos 3 et 4, p. 53.	F. 30	Coup de revolver dans la région du cœur. Pâleur, pas de douleur, repos.	15 avril 1903.	4 heures.	Laparotomie. Suture sur pancréas. Ligature sur vaisseaux. Tamponnement.	Bonnes.	Guérison.	Projectile ayant traversé le pancréas et déchiré l'artère splénique. Hemorragie abondante.
10	Muller.	Becker (A.), *Brit. J. klin. Chir.*, 1904, n° 3, p. 748.	F. 26	Coup de revolver dans l'abdomen, shock, douleurs. On opère à l'arrivée à l'hôpital.	11 déc. 1903.	1 heure.	Laparotomie, suture. Tamponnement.	Bonnes, fistule.	Le 13 janvier 1904 : Balle dans la cavité de la 3e vert. lombaire (ra-	Hémorragie parenchymateuse. Projectile ayant traversé la glande.

1. Auvray : 2 cas de plaies du pancréas, 2 interventions, 2 morts (inédits). — Mikulicz Radecki : 9 interventions pour plaies par poignard : 8 guérisons et 1 mort ; 5 interventions pour plaies par armes à feu : 3 guérisons et 2 morts ; 7 cas non opérés : 7 morts.

Nos d'ordre	Auteurs	Indications bibliographiques	Age sexe	Clinique	Date de l'opération	Retard apporté à l'intervention	Manuel opératoire	Suites immédiates	Suites éloignées	Observations
									diographie). Extraction le 27 nov. 1904, fistule guérie.	
11	Slavsky.	*Russ. Vratch*, St-Pét., 1904, p. 1065.	»	Plaie par arme à feu de l'estomac et du pancréas.	1904.	»	Laparotomie.	»	Guérison.	»
12	Mauclaire.	*Congrès français de Chir.*, 1902, p. 514.	F. jeune.	Coup de feu dans la région épigastrique. La balle avait traversé l'estomac, blessé la queue du pancréas et l'extrémité supérieure du rein gauche.	»	»	Néphrectomie. Suture du pancréas. Suture des 2 plaies stomacales. Drainage de l'arrière-cavité des épiploons à travers l'épipl. gastro-hépatique et à travers l'épipl. gastro-côlique.	Bonnes.	Mort subite après 4 j.	Autopsie refusée par l'administration des hôpitaux.
13	Kindt.	*Munch. med. Woch.*, 7 mars 1905, p. 457.	H. 38	Coup de feu à midi. Plaie du crâne et plaie abdominale.	1er août 1904.	9 heures 1/2.	Laparotomie. Plaie de l'estomac. Suture de l'estomac.	Mort le 3 août, autopsie.	»	Plaie du pancréas vers la partie gauche. Nécrose adipeuse disséminée consécutive à une blessure du pancréas par coup de feu.

C. — Kystes traumatiques (kystes sanguins ou hématomes et pseudo-kystes).

Il est très difficile de savoir exactement ce que l'on doit ranger dans la classe des kystes sanguins traumatiques. En effet, pour certains kystes glandulaires on trouve quelquefois une notion antérieure de traumatisme. D'autre part, un kyste glandulaire peut être le siège d'une hémorragie intra-kystique. Aussi a-t-on rangé parmi les kystes sanguins des kystes glandulaires hémorragiques, en tenant simplement compte de l'aspect du liquide. J'ai tâché de mettre un peu d'ordre dans cette classification souvent arbitraire et j'ai cherché à différencier, autant que possible : 1° les kystes sanguins d'origine nettement traumatique; 2° les kystes sanguins consécutifs à l'hémorragie du pancréas que l'on trouvera plus loin à propos du traitement de la pancréatite hémorragique; 3° les kystes glandulaires et les kystes hydatiques.

Quant aux pseudo-kystes, ils ne peuvent guère être séparés des kystes sanguins traumatiques. En effet, ils reconnaissent la même pathogénie : lorsqu'un traumatisme est assez violent pour déchirer le canal de Wirsung, il y a forcément hémorragie pancréatique; donc, le kyste sera composé à la fois de liquide pancréatique et de sang. Un kyste à contenu rosé sera-ce un pseudo-kyste ou un kyste sanguin? De même, un kyste surtout hématique peut bien renfermer une certaine quantité de liquide pancréatique. Il m'a donc semblé plus simple et plus logique d'étudier dans un même chapitre le traitement des kystes sanguins et des pseudo-kystes traumatiques.

Indications. — Les indications de l'intervention ne sont autres que celles des kystes en général, ou plutôt des tumeurs abdominales, car quelquefois le diagnostic n'est posé qu'après la laparotomie. Si le diagnostic de kyste du pancréas était posé d'avance, il y aurait lieu d'intervenir le plus tôt possible, pour éviter les lésions consécutives du pancréas.

Modes d'intervention. — La ponction simple aurait été pratiquée en 1892 par Sutherland et en 1895 par Mikhaïlov.

Déjà en 1877, mon cher maître M. le Professeur Duplay avait, dans un cas, pratiqué la ponction suivie d'une injection de teinture d'iode.

On a pratiqué 2 fois l'ouverture du kyste en 2 temps (le premier cas est celui de Kulenkampf en 1881) et 23 fois l'ouverture en un temps; le premier cas d'ouverture en un temps est celui de Senn en 1884. Cette ouverture en un temps n'a pas toujours été

une marsupialisation vraie, quelquefois on a dû se contenter d'un tamponnement.

Pichler pratiqua la laparotomie, mais je ne sais pas s'il s'adressa à l'ouverture en un temps ou en deux temps.

Enfin, dans 2 cas (Ève, 1896, et Michaux, 1900) on a eu recours à l'extirpation totale de la paroi kystique.

Dans quelques observations, il est dit que l'opérateur a suivi la voie gastro-côlique. Henle attaqua son kyste par la voie lombaire.

Résultats. — Pour les 2 cas de ponction simple on trouve un résultat pas connu et une mort ultérieure par entérite tuberculeuse.

Le malade de Duplay (ponction et injection de teinture d'iode quitta l'hôpital avec un empâtement épigastrique.

L'ouverture en 2 temps a fourni 2 guérisons sur 2 interventions: l'une a été obtenue au bout de 6 semaines, l'autre au bout de 23 jours.

Sur 23 ouvertures en 1 temps, je relève : 20 guérisons et 3 morts. Les guérisons ont été obtenues entre 4 semaines et 2 mois et demi; il est dit dans une observation que la guérison a été très rapide et dans une autre qu'il y a eu une amélioration.

Les 3 cas de mort sont dus à Lloyd, Schwartz et Subblotich : le malade de Lloyd est mort au bout de 2 jours; il y avait eu une faute opératoire; celui de Schwartz et celui de Subblotich ont succombé également au 2e jour, le 1er avec du subdelirium, le 2e d'infection péritonéale constatée.

Le malade de Pichler, qui fut laparotomisé et probablement drainé, a guéri.

Les 2 cas d'extirpation totale ont donné une guérison (Ève et une mort rapide après l'opération (Michaux).

Choix du mode d'intervention. — Je reviendrai sur ce point lorsque je parlerai du traitement des kystes glandulaires du pancréas. Pour le moment, je me résume en disant : la ponction simple, ou suivie de l'injection d'un liquide modificateur doit être rejetée comme inutile et dangereuse; l'extirpation totale du kyste est une opération délicate, d'autant plus difficile ici que l'on n'a pas affaire à de vrais kystes, mais à des collections enkystées, dont les parois ne sont pas nettement constituées. Reste donc l'incision du kyste en 1 temps ou en 2 temps; la deuxième a donné de bons résultats (3 guérisons sur 3 interventions) et cependant on lui préfère l'incision en 1 temps, la *pancréatokystostomie* d'emblée. La disposition anatomique de la poche rendra quelquefois difficile la marsupialisation vraie, aussi sera-t-on forcé

de se contenter d'un tamponnement après évacuation, surtout dans les cas d'hématome.

Le *nettoyage* de la poche dans les cas d'hématomes devra être pratiqué *avec douceur*, au moyen de compresses stérilisées; il faut éviter de gratter la poche dans la crainte de déterminer une hémorragie.

Dans de rares circonstances on sera amené à drainer en arrière, par une contre-ouverture lombaire.

TABLEAU III. — Opérations pour kystes traumatiques (kystes sanguins ou hématomes et pseudo-kystes).

Nos D'ORDRE	OPÉRATEURS	INDICATIONS BIBLIOGRAPHIQUES	AGE SEXE	TRAUMATISMES	CLINIQUE	DATE	OPÉRATIONS	LIQUIDE	SUITES IMMÉDIATES	SUITES ÉLOIGNÉES	OBSERVATIONS
1	Duplay.	Thèse Chyron. Paris, 1877.	H. 30	Choc par timon de voiture dans l'hypocondre dr.	Nausées et vomissements le lendemain. 1 mois après, empâtement puis fluctuation. Douleurs abdominales.	6 août 1877.	Ponction, le 27 sept. nouvelle ponction. Lavage de la poche avec de l'eau tiède, puis injection de teinture d'iode.	Liquide coloré.	Bonnes.	Sorti de l'hôpital avec empâtement de la région abdominale.	»
2	Kulen. Kampff.	*Berl. Klin. W.*, 1882, 13 février, n° 7.	H. 39	Contusion abdominale il y a 6 mois.	Douleurs à l'épigastre, tumeur dure, grosse comme 2 poings.	14 sept. 1881.	Incision en 2 temps. Drainage.	1 lit. 1/2 à 2 l. Liquide très clair, comme de l'eau.	Fistule.	Guérison après 6 semaines.	»
3	Senn.	*The surg. treat. of cyst of the pancreas. Am. J. of med. Sc.*, 1885, tiré à part, p. 5.	H. 19	Chute sur le côté gauche il y a 5 semaines.	Douleurs dans l'hypocondre gauche. Tumeur lisse, indolente, vomissements.	Déc. 1884.	Laparotomie latérale. Incision (1 temps). Marsupialisation. Drainage.	3 l. à 3 l. 1/2. Liquide visqueux un peu opalescent.	Pas de fistule. Bonnes.	Guérison en 4 semaines.	Diagnostic : Kyste du pancréas ou échinocoque du foie.
4	Schwartz	Mercuriot, de	H.	Jockey. Nom	Kyste péritonéal ou tum.	8 oct.	Laparotomie (voie gastro	Liquide brunâtre.	Mort le 10 octobre en	-	En réalité probablement kyste

6	Kuster.	*Deutsch. med. Woch.*, 1887, nos 10 et 11, p. 189.	H. 46	Traumatisme.	Douleurs en accès. Tum. au-dessous de l'arc costal droit.	20 juill. 1886.	Laparotomie méd. Incis. (1 temps). Marsupialisation, drainag., tamponnement iodoformé.	2 lit. 1/2. Liquide jaunâtre presque clair, à caractères pancréatiques.	Albuminurie. Polyurie.	Guérison en 6 semaines.	Diagn. : Kyste du pancréas, posé après ponction; avant, k. du foie.
7	Fenger.	*Med. Journ. a. Exam.*, 1888, février.	H. 8	Chute de cheval. Contusion de l'abdomen.	Douleurs, vomissements, ponction.	1888.	Opération en 2 temps, à 8 jours d'intervalle.	Liq. épais, sanguinolent.	»	Guérison en 23 jours.	Diagn. : au cours de l'opération.
8	Berg.	Broch., Stockholm (1888), *Congrès des chir. du Nord*, 1895; *Gazette hebd.*, 1896, 2 janvier.	F. 7	Coup sur l'abdomen.	Tumeur, troubles digestifs.	1888.	Laparotomie. Incision, marsupialisation.	Liquide clair.	Bonnes.	Guérison en 5 semaines.	Traumatisme indiscutable.
9	Lloyd (cas I).	*Brit. med. J.*, 1892, 12 nov., p. 1051. Nimier, 1893, p. 629.	H. 20	Chute pendant une rixe.	Tumeur, ponction.	Sept. 1888.	Laparotomie dans l'hypocondre gauche. Incision.	Liquide sanguinolent.	Mort en quelques heures. Autopsie.	»	Hématome enkysté. Péritonite récente. Mort par faute opératoire. (Nimier.)
10	Chew and Cathcart.	*Edimb. med. J.*, 1890, I, 17-25.	H. 13	Traumatisme, 4 mai 1889.	Ponction de la tumeur, rupture.	31 juill. 1889.	Laparotomie exploratrice. Incision. Drainage.	Liquide brunâtre.	Pas de fistule. Bonnes. Eczéma.	Guérison rapide.	Diagn. : Tumeur de la rate.

Nos D'ORDRE	OPÉRATEURS	INDICATIONS BIBLIOGRAPHIQUES	AGE SEXE	TRAUMATISMES	CLINIQUE	DATE	OPÉRATIONS	LIQUIDE	SUITES IMMÉDIATES	SUITES ÉLOIGNÉES	OBSERVATIONS
11	Lloyd (cas II).	*Brit. med. J.*, 1892, 12 nov., p. 1051.	H. 27	Traumatisme le 7 nov. 1891 (genou sur l'abdomen dans rixe).	Douleurs, vomissements. Tum., ponction exploratrice.	18 déc. 1891.	Laparotomie. Incision. Drainage. Fixation à la paroi.	Liquide brun trouble.	Bonnes. Irritation de la plaie.	Guérison en 6 semaines.	Pseudo-kyste ou kyste traumatiq.
12	Sutherland.	*Lancet*, 1892, 10 décembre, p. 1327.	»	Traumatisme sur l'épigastre.	Diagnostic, péritonite traumatique.	1892.	Ponction du kyste.	Liquide sanguinolent.	»	»	K. traumatique d'après Heinricius, 1897, p. 402.
13	Littlewood.	*Soc. de méd. de Londres*, 1892, *Lancet*, 1892; 16 avr., p. 871; *Sem. médic.*, 1892, p. 138; *B. M. J.*, 1892, I, p. 875.	H. 30	Chute de cheval. Contusion de l'abdomen par coup de pied.	Tumeur apparaissant assez vite (13 jours). Douleurs, ponction exploratrice.	1892.	Laparotomie. Incision. Marsupialisation. Drainage (voie gastro-côlique).	Liquide à caractères pancréatiques.	Fistule guérie après 2 mois.	Guérison en 2 mois.	Kyste placé entre l'estomac et le côlon.
14	Brown (W.-H.).	*Lancet*, 1894, I, p. 21.	H. 17	Traumatisme en mars 1893.	Douleurs, tumeur, ponction.	Juill. 1893.	Laparotomie. Incision. Suture à la paroi. Drainage.	Sérum sanguin, à caractères pancréatiques.	»	Guérison.	»
15	Sou bbotitch.	*Cong. int. méd., sect. chir. gén.*, 1900, p. 216.	F. 27	Contusion de l'hypocond. gauche.	Tumeur rapidement apparue, douleurs.	5 nov. 1894.	Laparotomie. Ponct. Marsupialisation. Drainage.	Liquide hémorragique.	Mort le 7 novemb. d'infection péritonéale. Autopsie.	» Guérison.	2 kystes de volume inégal. Voir Kurtz

											ration du canal de Wirsung.
18	Ève.	*Surg. of the Pancreas*, *C. fr. chir.*, 1896, n° 31.	»	Traumatisme datant de 6 mois.	Tumeur, ponction.	1896.	Extirpation du kyste (difficile).	»	»	Guérison complète.	K. traumatique d'après Heinricius, p. 468.
19	Hadra.	*N. Y. M. Rec.*, 1896, I, 77-80, n° 3.	H. 9	Coup à l'épigastre par guidon d'une bicyclette.	Kyste développé en 3 jours. Ouverture spontanée.	1896.	Laparotomie gastro-côliq., incision, suture à la paroi.	Liquide teinté en rouge.	Complications.	Guérison.	Kyste ouvert spontanément. Intervention très légère.
20	Cushing (H.-W.).	*Trans. Am. S. Assoc.*, 1898, 215-233; *Ann. of Surg.*, 1898.	H. 37	Traumatisme en déc. 1896 sur l'épigastre. Rupture du pancréas.	Tumeur pulsatile à droite et en haut de l'abdomen. Douleurs, vomissements.	16 janv. 1897.	Laparotomie. Incision. Marsupialisation. Drainage, tamponnement.	Liquide clair, peu coloré.	Assez régulières. Parotidite, abcès subphrénique.	Fistule pancréatique. Guérison revue en mars 1898.	Examen du liquide pancréatique.
21	Gross.	Thèse Michel, Nancy, 1898, p. 1.	H. 27	Coup de timon de voiture dans le flanc gauche.	Saillie très appréciable à la vue 15 jours plus tard.	3 mars 1897.	Laparotomie. Marsupialisation par fixation première. Drainage avec une lanière de gaz. Voie gastro-côlique.	Liquide semblable à celui des kystes parovariques. Brun noirâtre.	Bonnes.	Malade revu en février 1898.	»
22	Henle.	Takayasu, *Dis. inaug.*, Breslau, 1898. Granzpb. von Mikulicz, t. XI.	H. 42	Fracture des côtes.	Au 35e jour, tumeur, ponction : liquide coloré.	1898.	Incision lombaire. Suture du kyste à la paroi.	»	Bonnes.	Guérison.	Traumatisme très admissible.

Nos d'ordre	Auteurs	Indications bibliographiques	Age sexe	Traumatismes	Clinique	Date	Opérations	Liquide	Suites immédiates	Suites éloignées	Observations
23	Schwartz.	Dezman, *C. f. chir.*, 1900, 21 avril, n° 16. Th. Bertrand, Lyon, 1901, p. 83.	H. 12	Coup de timon de voiture dans l'épigastre.	Vomissements, douleurs, tuméfaction.	10 nov. 1899 (?)	Laparotomie. Incision du kyste.	Sérosité hémorrhagique 7 lit.	Récidive : 2e opération le 30 déc. (K. du Pancréas). Marsupialisation.	Guérison. — Hernie ventrale opérée de cure radicale le 27 avril 1900.	Sérosité claire à la 2e laparotomie, à caractères pancréatiques. Pas de sucre.
24	Michaux.	*Cong. int. méd., sect. chir.*, 1900, p. 213.	»	»	Kyste hématique.	1900.	Laparotomie. Énucléation du kyste.	»	Mort rapide.	»	Kyste d'étiologie un peu discutable, paraissant toutefois traumatique.
25	Custom.	*Ann. Surg.*, 1893, p. 226; *J. de chir. de Brux.*, 1903, p. 1.	F. 26	Coup sur la région stomacale.	Tumeur qu'on crut être la vésicule distendue.	8 oct. 1900.	Laparotomie. Incision. Drainage. Tamponnement.	860 cc. de liquide à grumeaux.	Hémorragie post-opératoire. Irrigations. Fistule.	En août 1902 guérison.	Traumatisme net.
26	Schwartz.	In Guy. Thèse Paris, 1902, p. 28.	H. 27	Serré entre un arbre et le timon de sa voiture	Vives douleurs, nausée, quelques vomissements. Examine 20 j	12 nov. 1901.	Laparotomie (voie gastro-côliq.). Ponct. Drainage et suture à la pa	Liquide citrin.	Bonnes.	Malade quitte l'hôpital 28 janvier 1902; fistule fermée.	Fistule ouverte et fermée plusieurs fois, le 10 avril, [illegible]

		Tout suc, 1903, tire à part, 1903, in-8, 15 p.	23	le 15 décemb. 1901. Coup de pied de cheval à l'épigastre.	tumeur, Dattonnement. Le 19 déc., tumeur. En avr. 1902, kyste reconnu. Amaigrissem.	1er mai 1902.	Laparotomie. Incision. Marsupialisation. Drainage (2 drains et bandelette de gaze).	Liquide jaunâtre, mais avec du sang.	Excellentes. Drainage enlevé le 8e jour. Pas de lavage.	Fistule fermée le 27 mai 1902. — En bon état le 10 juin 1902. Guérison.	Diagnostic formel, en raison de l'évolution, des antécédents et de l'état général. (Cas typique.)
29	Lazarus.	*Zeit. f. klin. Med.*, 1903, p. 222 (cas IV).	H. 42	Contusion de l'abdomen, datant de 7 mois.	Tumeur de la gross. d'une poire, amaigrissement.	1903.	Laparotomie. Incision et suture du kyste à la paroi.	»	Amélioration.	»	Kyste rétro-stomacal du corps du pancréas.
30	Lazarus.	*Zeit. f. klin. Med.*, 1983, p. 222 (cas V).	H. 25	Contusion de l'abdomen depuis 5 mois.	Douleurs, tum. fluctuante.	1903.	Laparotomie. Incision. Drainage.	Liquide contenant du sucre.	»	Guérison.	Kyste gastro-côlique.
31	Braun.	Réun. libre de chir. de Berlin, 1904, 13 juin, *Zeits. f. Chir.*, 1904, n° 32.	Enfant.	Coup de pied de cheval.	Accidents péritonéaux au 15e jour. Tuméfaction.	1904.	15 jours après la parotomie. Tamponnem. Drainage. Sorte de marsupialisation.	»	Difficile, un peu longue. Sécrétion prolongée.	Guérison. Enf. montré en bonne santé.	Sang accumulé dans une cavité, kyste traumatique en formation. Sérosité louche dans une vraie poche.

Haynes (J.-S.), Pseudo-kyste du pancréas opéré (*N.-Y. Surg. Soc.*, 1905, 8 février).

D. — Hernies traumatiques.

Indications. — Il n'y a pas à discuter les indications de l'intervention dans les hernies traumatiques du pancréas. A moins de conditions tout à fait exceptionnelles, l'on doit agir sur la lésion.

Modes d'intervention. — Mais le traitement de ces hernies varie suivant l'époque où l'on est appelé à intervenir. Il faut, à ce point de vue, distinguer les hernies récentes et les hernies plus ou moins anciennes.

I. Hernies récentes. — Lorsque la hernie ne date que de quelques heures ou que même étant un peu plus ancienne, le pancréas ne paraît pas infecté, on pratique la réduction simple, après nettoyage de l'organe, avec ou sans débridement de la plaie.

Dargan, Pereira Guimaraès et Fontoynont ont eu recours à la réduction.

Chez un nègre atteint d'une hernie du pancréas, à travers une plaie de 12 centimètres de long, située entre les côtes inférieures du côté gauche, Dargan pratiqua en 1874 la réduction simple.

Pereira Guimaraès, en 1896, réduisit aussi, au bout de 2 jours, mais après avoir débridé la plaie, chez un homme qui avait reçu un coup de sabre-baïonnette dans l'hypochondre gauche.

Fontoynont, de Tananarive, en 1899, sur un hova qui présentait une hernie du pancréas, du duodénum et d'une partie du jéjunum, obtint facilement la réduction des parties herniées, sept heures après l'accident, à l'aide d'une compresse enveloppant ces parties.

Si, quoique la hernie fût récente, la portion prolabée était nettement infectée ou trop dilacérée, on serait amené à en pratiquer la résection.

II. Hernies anciennes. — On a eu recours dans ces cas à la ligature ou à la résection de la portion herniée.

a) Ligatures. — Otis (1864) : coup de feu à droite, au-dessous des côtes. Deux jours après, pendant un effort de défécation, production d'une hernie du pancréas, du volume d'un œuf de poule. — Ligature lente au fil d'argent.

Odevaine (1866) : plaie pénétrante de l'abdomen accompagnée de hernie d'une notable portion du pancréas. — Ligature du pédicule.

Kleberg, d'Odessa (1868) : coup de couteau qui détermine une plaie d'un pouce de long entre l'ombilic et le rebord costal droit. Hernie du pancréas, large de deux pouces, longue de trois. — Ligature sur la partie herniée.

Allen (1876) : plusieurs coups de poignard; plaie à gauche,

d'où sortait un morceau de pancréas d'une longueur de 7 pouces. — Ligature.

Earl (1877) : coup d'épée près de la 2e fausse côte gauche; plaie petite, mais hernie importante. — Ligature lente.

Donc : deux fois ligature lente et dans un des cas on s'est servi de fil d'argent pour pratiquer la ligature; dans les trois autres cas, il est dit simplement qu'on a eu recours à la ligature.

b) Résection. — La résection du pancréas hernié a été pratiquée par Caldwell en 1816; c'est même là, nous semble-t-il, le premier cas d'intervention pour hernie du pancréas. Il s'agissait d'une hernie à travers une plaie siégeant à gauche, entre les vraies et les fausses côtes.

Le fait d'Odevaine, classé parmi les résections, se rapporte à une ablation par ligature.

Résultats des interventions pour hernies du pancréas. — Les diverses interventions pour hernie traumatique du pancréas (réduction simple, ligature, résection) n'ont donné que des guérisons : 9 guérisons sur 9 interventions. Dans le cas d'Allen, la guérison par la ligature fut obtenue malgré la décomposition de la partie extériorisée. Ces résultats prouvent bien que l'on peut agir efficacement sur le pancréas, à la condition de ne pas le soumettre à des délabrements trop considérables.

Choix du mode de traitement. — Lorsque la portion herniée ne paraît pas infectée, que la hernie soit tout à fait récente ou même qu'elle date d'un ou deux jours, on peut se contenter de la réduction simple, après nettoyage de la partie prolabée. Si cette partie est infectée ou si on a des doutes sur son état, on doit la réséquer et suturer le moignon pancréatique. Quant au procédé de la ligature, surtout celui de la ligature lente, il doit être complètement abandonné.

TABLEAU IV. — **Opérations pour hernies traumatiques du pancréas** [1].

Nos D'ORDRE	AUTEURS	INDICATIONS BIBLIOGRAPHIQUES	AGE SEXE	CLINIQUE	DATE	OPÉRATION	SUITES IMMÉDIATES	SUITES ÉLOIGNÉES	OBSERVATIONS
1	Caldwell.	*Trans. J. of Med.*, 1828.	•	Plaie entre les fausses et vraies côtes gauches.	1816.	Excision de la hernie.	•	Guérison.	Amérique.
2	Otis.	*Med. a. s. Hist. war. of the Reb.*, t. II, p. 2, 158.	•	Hernie du volume d'un œuf de poule (cas n° 503).	Octobre 1864.	Ligature lente au fil d'argent.	•	Guérison.	Plaie de guerre (Etats-Unis).
3	Odevaine.	*Ind. med. Gaz.*, 1868, 183; 329.	H.	Plaie avec hernie considérable du pancréas.	1866.	Ligature du pédicule de la hernie.	•	Guérison.	Indien.
4	Kleberg.	*Arch. f. kl. Chir.*, 1868, 523-527.	H. 60	Plaie entre l'ombilic et le rebord costal droit.	1868.	Ligature sur la hernie.	•	Guérison.	Russe. Examen microscopique de l'organe hernié.
5	Dargan.	*Phil. med. a. surg. Rep.*, 1874, 22 août.	H.	Plaie sous les côtes infér. gauches.	1874.	Réduction simple.	Bonnes.	Guérison.	Nègre.
6	Allen (B. B.).	*Am. med. Weekly*, 1876, V, p. 305-306. 1877, VI, p. 56.	H. 35	Hernie datant de 12 heures. Décomposition de la partie extériorisée.	1876.	Ligature.	•	Guérison un an plus tard.	Indien.
7	Earl.	*Am. med. Weck.*, 1877, VI, p. 106.	H. 30	Coup d'épée près de la 12e côte g. Plaie très petite. Her^{nie} importante.	1877.	Ligature lente.	•	Guérison.	Nègre.
8	Pereira-Guimarães.	*Progrès méd.*, Paris, 1896, 3 s., IV, p. 236.	H. 33	Coup de sabre baïonnette à l'hypoch. gauche. Hernie de 2 jours. [illegible]	5 déc. 1891.	Débridement de la plaie. Réduction.	•	Guérison. Malade revu en 1892.	On crut d'abord à une hernie de l'épiploon. Amérique du sud.
[illegible]	[illegible]	[illegible]	[illegible]	[illegible]	11 avril [illegible]	Réduction simple.	Guérison.	Mort, 3 mois après [illegible]	Madagascar. Hova.

IV. — TRAITEMENT DES INFECTIONS PANCRÉATIQUES

Pour suivre la division anatomo-pathologique et clinique des infections pancréatiques que j'ai déjà établie, je dois étudier séparément le traitement de la *pancréatite aiguë*, *de la pancréatite hémorragique*, *de la pancréatite suppurée*, *de la pancréatite gangréneuse et de la pancréatite chronique*. Mais je tiens à bien faire remarquer que cette division est un peu trop didactique, trop précise, pour les pancréatites aiguës. En effet, d'une part il est presque impossible de savoir si une pancréatite aiguë est, au début, une pancréatite aiguë simple, hémorragique, suppurée ou gangréneuse, et j'ai déjà dit que la suppuration et la gangrène sont plutôt des terminaisons que des formes spéciales de pancréatite. D'autre part, il est fréquent de rencontrer à la fois, chez le même malade, l'abcès et la gangrène du pancréas, ou bien une pancréatite aiguë ou hémorragique avec abcès ou avec de la *nécrose* simple ou *graisseuse*. J'ai bien tâché de faire un choix parmi les observations publiées et de ranger, autant que possible, ces observations d'après la prédominance de telle ou telle lésion. Mais, je dois l'avouer, mes tableaux et, par suite, mes statistiques, ne me satisfont pas complètement; ils ne semblent pas répondre d'une façon absolue à la réalité des faits. Aussi, voici comment je me propose d'étudier le traitement des pancréatites : j'étudierai d'abord, dans des chapitres différents, le traitement de chaque variété de pancréatite aiguë, et même celui de la *pancréaticite suppurée*; puis je donnerai les résultats de toutes les interventions pratiquées pour infections pancréatiques aiguës. Je terminerai par l'étude du traitement de la pancréatite chronique.

A. — Traitement de la pancréatite aiguë simple.

Indications. — Certains chirurgiens, Bardenheuer, Mikulicz, entre autres, conseillent d'intervenir et d'intervenir de bonne heure dans la pancréatite aiguë, même lorsqu'il existe des signes d'irritation péritonéale (météorisme, vomissements, etc.). D'autres estiment qu'il faut savoir s'abstenir, puisque presque tous les opérés meurent de shock pendant ou peu de temps après l'opération. Dans ces conditions, disent ces derniers, il est préférable d'avoir recours au traitement médical par le repos, la glace, la diète et les calmants.

La vérité est que, vu la difficulté du diagnostic à la période aiguë, l'indication d'intervenir ne se pose qu'après la laparotomie

exploratrice pratiquée en général pour des signes d'occlusion intestinale. Ce qu'il faut bien savoir c'est que, le ventre ouvert dans ces conditions, il faut examiner le pancréas. Que faire si l'on trouve une pancréatite aiguë? Nouvelle difficulté : une inflammation simple ne réclame pas, en principe, l'action du bistouri. Cependant, comme elle peut se terminer par abcès et gangrène, il est sans doute plus prudent de drainer la région pour se mettre à l'abri d'une infection péritonéale ultérieure. Nous allons voir d'ailleurs ce qui a été fait dans les cas de pancréatite aiguë simple.

Modes d'intervention. — Dans 8 cas de pancréatite aiguë simple on a pratiqué : 4 fois la laparotomie exploratrice, une fois la laparotomie suivie de drainage, deux fois la cholécystostomie, une fois la gastro-entérostomie.

Résultats. — Les 4 cas de laparotomie exploratrice ont donné 3 morts et 1 guérison; le cas de laparotomie exploratrice avec drainage s'est terminé par la guérison; les deux interventions sur la vésicule biliaire et la gastro-entérostomie ont fourni 3 guérisons.

Choix du mode d'intervention. — On ne peut pas tirer des conclusions fermes d'un nombre de faits aussi restreint. Tout ce qu'on peut dire, c'est que la simple laparotomie a été inutile, et que le drainage de la région pancréatique et celui de la vésicule biliaire semblent lui être supérieurs. Ce qui se comprend, d'ailleurs, puisque ces modes d'intervention agissent sur l'élément infection.

B. — Traitement de la pancréatite hémorragique et des hématomes spontanés.

Indications. — Je pourrais répéter ici ce que je viens de dire au sujet de la pancréatite aiguë. Neumann, qui se range parmi les interventionnistes, a dit : si l'on n'intervient pas pour évacuer le sang mêlé à la sécrétion de la glande, la terminaison est fatale. Mais il est indispensable d'établir des distinctions : dans les formes foudroyantes de l'*apoplexie pancréatique* ou même dans les formes moins aiguës, lorsque l'état général domine la scène, il n'y a pas lieu de songer à mettre en œuvre la moindre thérapeutique chirurgicale. Les expériences de Thiroloix, qui injecte quelques gouttes de chlorure de zinc déliquescent dans le canal de Wirsung, et de Lépine, qui injecte de la poudre de lycopode dans le bout périphérique de l'artère pancréatique, certains faits cliniques ont mis en évidence la gravité de ces formes. Du reste que la mort soit due à l'anémie cérébrale consécutive à une irr

tation partie du pancréas (Stojanovitz), à la compression du plexus solaire et par suite à l'arrêt réflexe du cœur (Friedreich), à une sorte d'auto-intoxication (Sarfert), il semble établi que la terminaison fatale n'est pas due, dans ces cas, à l'abondance de l'hémorragie.

L'indication de l'intervention peut être discutée dans les formes ordinaires; enfin, elle est nettement établie dans les cas d'hématomes spontanés, s'il n'existe pas des contre-indications spéciales.

Modes d'intervention. — Dans 16 cas de pancréatite hémorra-

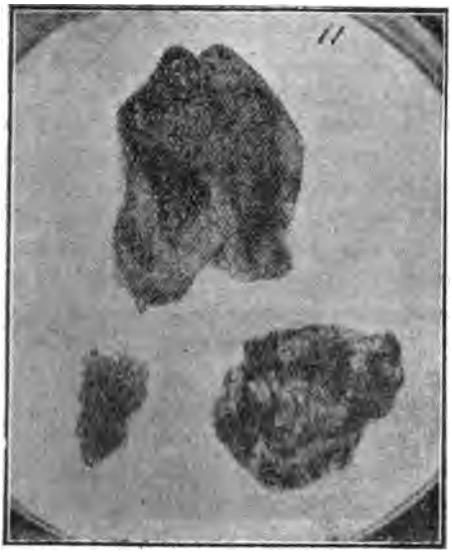

Fig. 150-LXVI. — Hémorragie pancréatique; mort peu de temps après l'opération. (Leeds Medical School Museum, *in* Mayo Robson.)

gique, on a eu recours : dix fois à la laparotomie exploratrice; trois fois à la laparotomie suivie d'évacuation et drainage; dans un autre cas, on fit un drainage lombaire complémentaire après laparotomie; Zahn pratiqua un anus artificiel et Kempe la résection d'une portion de la tête du pancréas.

Le premier cas d'intervention pour pancréatite hémorragique est celui de Hirschberg en 1887 qui ne pratiqua qu'une laparotomie exploratrice. En 1887 aussi, Socin attaqua un hématome par la ponction. Ce n'est qu'en 1896 qu'Allina pratiqua l'évacuation et le drainage.

Dans six cas d'hématome spontané on relève : une laparotomie, suivie de ponction par Socin en 1887, une suture de la poche à

TABLEAU V. — **Opérations pour pancréatites aiguës et hémorragiques avec ou sans hématomes.**

Nos DORDRE	AUTEURS	INDICATIONS BIBLIOGRAPHIQUES	SEXE AGE	CLINIQUE	DATE	OPÉRATION	SUITES IMMÉDIATES	SUITES ÉLOIGNÉES	OBSERVATIONS
1	Socin.	Hagenbach, Thèse, 1887, Bale.	F. 45	Signes d'occlusion intestinale, compression.	1er juin 1887	Laparotomie. Ponction du kyste (sang). Opération inachevée.	Mort par ileus. Autopsie.	»	Hématome du pancréas (tête) (trad. par Bœckel, 61).
2	Hirschberg.	*Berl. klin. Woch.*, 1887, n° 34, p. 287. (Nimier, 1893, p. 627.)	F. 56	Vomissements. Douleurs. Collapsus. Diagn. Etranglement interne.	1887	Laparotomie exploratrice seulement, demeurée vaine.	Mort, en 5 heures. Autopsie.	»	Apoplexie aiguë du pancréas.
3	R. Fitz.	*The medical Rec.*, N.-Y., 1889, 9 mars, p. 261. (Nimier, 1893, p. 628).	H.	Diagn. Obstruction intestinale.	1889	Laparotomie exploratrice restée infructueuse.	Mort rapide. Autopsie.	»	Pancréatite hémorragique.
4	Richelot.	Dubut, Thèse Paris, 1889-90, p. 40.	H.	Pas de traumatisme. En 1889, ventre douloureux et augmenté de volume. Rend du sang par l'anus. On pense à kyste hydatique du foie ou à kyste à point de départ ignoré.	17 mars 1890	Laparotomie. Ponction. Incision. Suture du kyste à la paroi. Drainage. Liquide brun hématique.	Mort 2 jours après. Autopsie.	»	Hématome de l'arrière-cavité des épiploons d'origine vasculaire.

péri-pancréatique (hématome) est l'incision (*pancréatotomie*), suivie de drainage dans le premier cas et l'incision et la marsupialisation avec fixation de la poche à la paroi abdominale, si possible, dans le deuxième cas. On ne peut guère songer à lier les vaisseaux qui saignent, non pas tant à cause de leur importance, mais surtout à cause de leur multiplicité et de leur disposition au milieu de la masse hémorrhagique. Bien entendu, si on peut facilement saisir avec des pinces quelques vaisseaux apparents, on les liera; on pourrait, dans des cas d'hémorragie pancréatique, se servir de l'aiguille de Kurz, qui permet de lier des vaisseaux dans la profondeur en faisant une espèce de suture. En général, on devra se contenter du tamponnement.

Je rappelle qu'on doit pratiquer l'évacuation des caillots et le nettoyage de la poche avec la plus grande douceur, qu'il faut éviter de gratter la poche, pour ne pas déterminer une nouvelle hémorragie.

On peut se demander comment agissent la pancréatotomie et le drainage dans les cas d'hémorragie intra-pancréatique. Ces interventions agissent évidemment en arrêtant l'infection, cause première de l'hémorragie.

TABLEAU V. — **Opérations pour pancréatites aiguës et hémorragiques avec ou sans hématomes.**

Nos DORDRE	AUTEURS	INDICATIONS BIBLIOGRAPHIQUES	SEXE AGE	CLINIQUE	DATE	OPÉRATION	SUITES IMMÉDIATES	SUITES ÉLOIGNÉES	OBSERVATIONS
1	Socin.	Hagenbach, Thèse, 1887, Bale.	F. 45	Signes d'occlusion intestinale, compression.	1er juin 1887	Laparotomie. Ponction du kyste (sang). Opération inachevée.	Mort par ileus. Autopsie.	»	Hématome du pancréas (tête) (trad. par Bœckel, 61).
2	Hirschberg.	*Berl. klin. Woch.*, 1887, n° 34, p. 287. (Nimier, 1893, p. 627.)	F. 56	Vomissements. Douleurs. Collapsus. Diagn. Etranglement interne.	1887	Laparotomie exploratrice seulement, demeurée vaine.	Mort, en 5 heures. Autopsie.	»	Apoplexie aiguë du pancréas.
3	R. Fitz.	*The medical Rec.*, N.-Y., 1889, 9 mars, p. 261. (Nimier, 1893, p. 628).	H.	Diagn. Obstruction intestinale.	1889	Laparotomie exploratrice restée infructueuse.	Mort rapide. Autopsie.	»	Pancréatite hémorragique.
4	Richelot.	Dubut, Thèse Paris, 1889-90, p. 40.	H.	Pas de traumatisme. En 1889, ventre douloureux et augmenté de volume. Rend du sang par l'anus. On pense à kyste hydatique du foie ou à kyste à point de départ ignoré.	17 mars 1890	Laparotomie. Ponction. Incision. Suture du kyste à la paroi. Drainage. Liquide brun hématique.	Mort 2 jours après. Autopsie.	»	Hématome de l'arrière-cavité des épiploons d'origine vasculaire.

		1895, XLII, p. 125.	39	[illegible] Tuméfaction. Collapsus. Signes d'étranglement interne.	189[illegible]	Laparotomie exploratrice (pas de résultat).	Mort pendant l'opération, incomplète. Autopsie.	»	Apoplexie aiguë. Masse de sang infiltrée, mais non enkystée. Pancréatite hémorragique aiguë.
8	Allina.	*Wien. klin. Woch.*, 1896, n° 45, *Triò. méd.*, 1897, p. 25.	H.	Phénomènes d'obstruction intestinale.	1896	Laparotomie. Évacuation de liquide trouble. Drainage. Tamponnement.	Mort le lendemain. Autopsie.	»	Apoplexie du pancréas avec nécrose voisine.
9	Hermes-Sarfert (cas I).	Peizer, *Deut. Zeit. f. Chir.*, 1902, p. 317.	H. 53	Péritonite ou occlusion intestinale.	10 février 1898	Laparotomie.	Mort immédiate. Autopsie.	»	Vraie pancréatite hémorragique (d'après Peiser).
10	Hermes-Sarfert (cas II).	Peizer, *Deut. Zeit. f. Chir.*, 1902, p. 316.	F. 55	Péritonite par perforation ou appendicite.	28 février 1898	Laparotomie.	Mort le 2 mars, 1898. Autopsie.	»	Péritonite généralisée, avec un peu de nécrose. Pancréatite aiguë.
11	Pauchet.	*Gazette des hôpitaux*, 1902, p. 21, 9 janvier.	F. 51	Accès douloureux, pris pour des coliques hépatiques depuis 2-3 ans. Diagn. : tumeur rétro-péritonéale.	Juin 1898	Laparotomie. Incision de l'hématome. Suture de la plaie gastro-côlique.	Bonnes.	Malade bien portante depuis plus de 3 ans.	Hématome. Pas de drainage de la poche, car on avait pensé à un néoplasme.
12	Hahn.	*Deut. Z. f. Chir.*, 1900, p. 12 (cas III).	»	»	1900	Laparotomie. Évacuation de l'épanchement de sang. Drainage.	»	Guérison.	Pancréatite aiguë hémorragique.
13	Richardson.	*Bost. med. a. S. J.*, 1901, 7 mars, p. 235.	»	»	1901	Laparotomie.	Mort. Pas d'autopsie.	»	Hémorragie non enkystée du pancréas.

Nimier (inédit), Pancréatite hémorragique, opération, mort. — Bell, Pancréatite aiguë opérée. *Trans. Am. Surg. Assoc.*, 1904, t. XXII. — Nobe, Beiträge zur erkrankung der Bauchspeicheldrüse (Pancréatite aiguë), *Arch. f. klin. chir.*, LXXV-3, 1905.

Nos d'ordre	Auteurs	Indications bibliographiques	Age sexe	Clinique	Date	Opération	Suites immédiates	Suites éloignées	Observations
14	Munro (cas I).	*J. Am. med. Ass.*, 1902, p. 809.	»	Diagnostic posé. Tuberculose du péritoine.	1902	Laparotomie exploratrice simple.	»	Guérison.	Pancréatite aiguë.
15	Beck.	Cité par Mayo. *J. Am. med. Assoc.*, 1902, p. 807.	»	»	1902	Drainage de la vésicule biliaire.	»	Guérison.	Pancréatite subaiguë (1er cas?).
16	Stewart (F.-T.).	*J. Amer. med. Ass.*, 1902, p. 809.	F. 40	Signes d'occlusion intestinale.	1902	Laparotomie exploratrice.	Mort. Autopsie.	»	Pancréatite aiguë (opér. incomplète.)
17	Crisle (G.-W.).	*J. Amer. med. Ass.*, 1902, p. 809.	F. 23	Signes d'occlusion intestinale.	1902	Laparotomie.	Mort. Autopsie.	»	Pancréatite aiguë.
18	Munro (cas II).	*J. Amer. med. Ass.*, 1902, p. 809.	»	»	1902	Laparotomie. Drainage de l'abdom.	»	Guérison.	Pancréatite subaiguë.
19	C. B. G. Kempe.	Mayo Robson, 1904, *Lancet*, p. 850.	»	»	11 déc. 1902	Laparotomie. Résection d'une portion de la tête du pancréas.	Mort de diarrhée, le 15e jour.	»	Pancréatite aiguë hémorragique.
20	Mauclaire.	*Congrès français de chirurgie*, 1902, p. 516.	F. 52	Troubles gastriq. depuis 6 mois. 1 mois avant son entrée à l'hôp. dou-	Juillet 1902	Laparotomie. Incision du kyste (Liquide noirâtre avec caillots). Drainage de Mi-	Mort 6 heures après. Autopsie.	»	Hématome. Caillots noirâtres. Tête du pancréas remplacée par une bouillie noirâtre.

	Sky.	*Wien. méd.*, 1903, p. 221.	H. 29	[illegible] Convulsions, collapsus.	1903	Laparotomie. Incision.	•	Guérison en 5 semaines.	Kyste apoplectique ou pancréatique hemorr. enkystée.
23	Köhler.	*Soc. All. Chir.*, 1903.	•	•	1903	Laparotomie.	•	Guérison.	Pancréatite aiguë hémorragique.
24	Nash (W. G.).	*Am. Pract. a. News*, 1903, XXXV, p. 107.	•	Cholélithiase. Glycosurie.	1903	Cholécystotomie.	•	Guérison.	Pancréatite aiguë.
25	Neumann (cas I).	*Réunion libre des chir. de Berlin*, 1904, 13 juin. *C. f. Ch.*, 1904, n° 32.	•	Diagnostic. Pancréatite aiguë.	1904	Laparotomie.	Mort.	•	Pancréatite aiguë hémorragique.
26	Neumann (cas II).	Id.	•	Diagnostic. Pancréatite aiguë.	1904	Laparotomie.	Mort.	•	Pancréatite aiguë hémorragique.
27	Neumann (cas III).	Id.	•	Diagnostic. Pancréatite aiguë.	1904	Laparotomie.	Mort.	•	Pancréatite aiguë hémorragique.
28	Mayo Robson.	*Lancet*, 1904, p. 850.	H. 28	Pancréatite. Hémorragie pancréatiq. Péritoine.	1904	Laparotomie. Drainage.	Mort.	•	Opération trop tardive sans doute.
29	Bardenheuer (cas II).	*33° Congrès Soc. all. de Chir.*, 1904. *Revue de chirur.*, 1904, p. 696.	H. 40	Traumat. P. aiguë. Vomissem. Douleur. Diagn. Affection de l'estomac.	1904	Gastro-entérostomie.	Bonnes.	Guérison.	Pancréatite aiguë. Opération complexe.
30	Bardenheuer (cas II).	Id.	H. 44	Tumeur. Apoplexie du pancréas.	1904	Laparotom. Incis. entre estomac et colon. Tumeur liquide rétropéritonéale. Drainage.	Oblitération de la fistule. Drainage lombaire complémentaire.	Guérison définitive.	Pancréatite aiguë hémorragique.

C. — Traitement de la pancréatite suppurée ou abcès du pancréas.

Indications. — Tout le monde est d'accord pour intervenir dans les cas de pancréatite suppurée diagnostiquée ou soupçonnée. Vider une collection purulente est un précepte chirurgical trop connu pour que j'aie besoin d'y insister. La difficulté, ici encore, réside dans la reconnaissance de l'abcès pancréatique dont le diagnostic ne sera souvent établi qu'après la laparotomie exploratrice.

Senn, dès 1886, préconisait l'intervention dans les cas d'abcès du pancréas. Déjà, en 1845, Wandesleben avait incisé un abcès pancréatique. Nimier aussi avait conseillé l'intervention. Mais c'est à Körte que revient le mérite d'avoir démontré que la pancréatite suppurée était susceptible d'être diagnostiquée et traitée chirurgicalement.

L'opération, pour les abcès pancréatiques, tend à devenir courante; on trouve la relation d'un certain nombre d'interventions dans le travail de Körte en 1898, dans les travaux de Pierre Sikora et Page la même année, dans les thèses de Joron en 1903 et de A. Desjardins en 1905.

Page avait rapporté 12 cas d'intervention pour pancréatite suppurée. Joron a ajouté 11 autres cas aux 12 faits précédents, ce qui faisait un total de 23 cas.

De mon côté, j'ai pu arriver à un total de 60 abcès opérés.

Modes d'intervention. — On s'est dirigé vers les suppurations pancréatiques par trois régions différentes : à travers la région thoracique, à travers la région lombaire, à travers la paroi abdominale antérieure; dans un cas, l'opération commencée par voie antérieure fut terminée par une contre-ouverture lombaire.

Voie thoracique ou transpleurale : je ne connais que les deux interventions de Guinard et de Brentano.

Voie lombaire : j'en ai réuni 6 cas dus à Körte (2 cas), Previtt, Giordano, Remedi, M. Robson.

Voie abdominale antérieure avec contre-ouverture lombaire : Pearce Gould, après avoir pratiqué la laparotomie, ponctionna l'abcès à travers le mésocôlon transverse, puis pratiqua une contre-ouverture lombaire et referma la plaie antérieure. Körte aussi a pratiqué le drainage lombaire après la laparotomie.

Voie abdominale antérieure : nous trouvons d'abord un cas de gastro-entérostomie postérieure, qui appartient à Mayo Robson, l'abcès pancréatique s'étant ouvert dans l'estomac.

Puis 7 cas de laparotomie sans autre indication et 5 cas

comme ceux de Savill, Trèves, Fowler, etc., où il est dit nettement qu'on n'a pratiqué qu'une laparotomie exploratrice, les opérateurs n'ayant rien trouvé; or, à l'autopsie, on a constaté l'existence d'une suppuration pancréatique ou péri-pancréatique : il s'agit bien là d'opérations incomplètes.

Dans les interventions par voie antérieure seule, 29 fois on s'est attaqué sûrement à la lésion : dans 1 cas on a fait une ponction suivie de drainage; dans 10 cas il est dit qu'on a pratiqué l'incision, dans 3 cas la marsupialisation, dans 15 cas l'incision et le drainage. Il est bien probable, je devrais dire certain, que les 10 cas d'incision ont été suivis de drainage; il y aurait donc, en dehors du cas de ponction suivie de drainage et des 3 cas de marsupialisation, 25 cas de drainage.

J.-L. Faure draina à la fois l'étage sus-mésocôlique et l'étage sous-mésocôlique.

Dans 8 cas, le mode d'intervention n'est pas indiqué.

Résultats. — Sur 60 interventions pour pancréatite suppurée, je relève 33 guérisons, 20 morts, 7 résultats inconnus. Ces résultats sont supérieurs à ceux relevés par Page, qui avait trouvé, sur 12 cas opérés, 6 guérisons et 6 morts, ce qui faisait une mortalité de 50 p. 100, et à ceux indiqués par Joron, qui, sur 24 opérations, a trouvé 11 guérisons et 13 morts.

La mort est survenue le jour même de l'opération, le lendemain, le deuxième, le troisième, le cinquième, le dixième jour. Il est juste de dire que plusieurs des malades qui ont succombé se trouvaient en très mauvais état et que, dans quelques cas, on n'a pas fait le nécessaire, puisqu'on n'a pratiqué qu'une laparotomie exploratrice, sans toucher à la lésion.

En outre, parmi les 20 cas de mort, il en est 3 qui pourraient compter au moins en tant que guérisons opératoires. C'est ainsi qu'un malade de Körte, qui avait eu une hémorragie par la plaie, n'a succombé qu'au bout d'un mois et demi et qu'un malade de Gussenbauer n'est mort que trente-cinq jours après l'opération. Quant au malade de Simmund, il fut emporté le quinzième jour par une pneumonie intercurrente, indépendante de l'acte opératoire.

Les guérisons n'ont pas toujours été définitives : si certains opérés ont été revus en bonne santé au bout de quelques mois, après un an, après deux ans, il en est d'autres qui ont eu leur santé altérée ou qui sont morts au bout d'un certain temps.

Le malade de Wandeleben est mort, dix mois après l'opération, de phtisie pulmonaire.

Un opéré de Körte fut atteint de diabète deux ans après l'opération. Le malade de Langston succomba deux ans plus tard à une hémorragie intestinale.

Le malade de Peiser mourut de diabète au bout de six à sept mois. Un malade de Richardson mourut de tuberculose pulmonaire au bout de quatre semaines. Un malade de Mayo Robson mourut de mort subite au bout de quelques mois et celui de Gussenbauer succomba aussi après six semaines; l'abcès, dans ce dernier cas, était consécutif à un ulcère rond du duodénum.

Si nous établissons un parallèle entre les résultats et le mode d'intervention, nous trouvons : Voie transpleurale : 2 cas avec 2 guérisons. — Voie lombaire : 6 cas avec 4 guérisons, une mort et un résultat inconnu. — Voie abdominale avec drainage lombaire : 2 cas avec 1 guérison et 1 mort. — Voie abdominale : *a*) Gastro-entérostomie postérieure : 1 cas avec 1 guérison; *b*) Laparotomie exploratrice : 5 cas, 4 morts et un résultat inconnu; *c*) Laparotomie sans autre indication : 7 cas avec 5 morts et 2 guérisons; *d*) Incision : 10 cas avec 6 guérisons et 4 morts; *e*) Marsupialisation : 3 cas avec 3 guérisons; *f*) Incision et drainage : 15 cas avec 10 guérisons et 5 morts; *g*) Ponction et drainage : 1 cas avec une guérison.

Restent 3 cas de guérison dans lesquels la nature de l'opération n'est pas indiquée et 5 cas sans indications ni des résultats ni de la nature de l'opération.

Si, comme je viens de le dire à propos des modes d'intervention, je réunis tous les cas où l'on s'est attaqué à la lésion par voie antérieure, nous trouverons, sur 29 cas, 20 guérisons et 9 morts, tandis que les laparotomies exploratrices et même celles sans indication nette, ont donné, sur 11 cas, 9 morts et 2 guérisons.

Choix du mode d'intervention. — Sans doute les voies transpleurale et lombaire ont donné de beaux résultats; mais il est facile de comprendre que ce ne sont là que des voies d'exception dont j'ai déjà signalé les inconvénients au chapitre de la technique générale. Et puis, le nombre de cas d'intervention par ces voies est trop restreint pour qu'on soit en droit de tirer des conclusions définitives.

Cependant, les voies transpleurale et lombaire pourront trouver des indications lorsque la collection purulente fait nettement saillie du côté des lombes ou qu'elle se porte vers la paroi thoracique; d'autant que dans ce dernier cas on songera, comme le fait est arrivé, à une pleurésie purulente.

Cette réserve faite, c'est bien la voie abdominale antérieure qui constitue la méthode de choix dans le traitement des suppurations pancréatiques.

L'incision de la laparotomie sera l'incision médiane sus-ombi-

licale, car d'ordinaire le diagnostic n'est pas franchement établi et, s'il l'était, cette incision permettrait mieux l'exploration de la région.

Le ventre ouvert, on attaque la lésion par une des trois voies connues, sus-gastrique, gastro-côlique ou sous-côlique, en se laissant guider par le siège de la collection purulente; en général on s'adressera à la voie gastro-côlique.

Arrivé sur la lésion, comment le chirurgien doit-il se comporter? Page a divisé les abcès du pancréas en abcès intra-pancréatiques et abcès extra-pancréatiques. Déjà Senn avait parlé de l'infiltration purulente et des petits abcès du pancréas, lésions pour lesquelles il conseillait l'abstention. Il faut s'entendre : on peut bien trouver dans le pancréas des petits abcès miliaires consécutifs aux infections sanguines, qui sont des abcès nettement intra-pancréatiques. L'ouverture de ces abcès ne donnerait probablement pas un résultat brillant, puisque les malades seraient profondément infectés. Mais, en laissant de côté ces cas spéciaux, il n'y a pas de raison pour chercher à différencier les abcès intra ou extra-pancréatiqnes. En effet, l'abcès d'abord intra-pancréatique ne reste pas localisé; au contraire, il a une tendance à dépasser les limites de la glande, à fuser dans telle ou telle direction. De sorte que l'abcès, dès qu'il a un peu évolué, est à la fois intra et péri-pancréatique. D'ailleurs, s'il était nettement pancréatique, le traitement serait toujours le même. Je ne vois donc pas pourquoi on discute cette question de savoir si l'on doit respecter le pancréas ou si l'on doit pratiquer la pancréatotomie. En pratique, d'après ce que je viens de dire, l'opération n'est qu'une péri-pancréatotomie; mais elle peut se compléter par une pancréatotomie, et celle-ci constituerait tout l'acte opératoire si l'abcès était simplement intra-pancréatique.

Avant d'agir sur la lésion on aura bien soin de protéger le péritoine et les organes voisins avec des compresses stérilisées.

On a conseillé, si le foyer siège sur la queue du pancréas, d'en pratiquer l'extirpation; dans certains cas, d'ailleurs, même si la lésion siège sur le corps, l'extirpation des parties malades se fera pour ainsi dire d'elle-même. Nous savons que dans les cas de Strafoyer et de Chiari une grande partie du pancréas fut rejetée par les selles et les malades guérirent.

Le plan classique et rationnel à suivre dans les cas d'abcès du pancréas est le suivant : on ponctionne et on vide la poche purulente; après l'évacuation, on l'incise aussi largement que possible, on complète l'évacuation et on explore le fond de la cavité; en agissant ainsi on pourra quelquefois retirer des portions nécrosées du pancréas et ouvrir des poches secondaires.

Lorsque la poche sera bien nettoyée, on cherchera à la fixer à la paroi abdominale antérieure, soit directement, soit en se servant du grand épiploon. Si l'isolement de la poche est reconnu impossible, on se contentera de tamponner et de drainer. Le drainage antérieur suffira dans la plupart des cas; il sera quelquefois utile de drainer en arrière, après avoir pratiqué une contre-ouverture lombaire.

Enfin, on ne doit pas oublier qu'un abcès d'origine pancréatique peut fuser plus ou moins loin, dans la région rénale, dans la fosse iliaque interne, dans le ligament large; il est évident que dans ces cas on sera amené à pratiquer une *incision lombaire iliaque* ou *vaginale*.

TABLEAU VI. — **Opérations pour pancréatite suppurée (abcès du pancréas).**

Nos DORDRE	AUTEURS	INDICATIONS BIBLIOGRAPHIQUES	SEXE AGE	CLINIQUE	DATE	OPÉRATION	SUITES IMMÉDIATES	SUITES ÉLOIGNÉES	OBSEERVATIONS
1	Wandeleben (Strombeck).	*Casp. Wochensch.*, 1845, p. 729. — Lazarus, *Zeit. f. klin. Med.*, 1903. — Körte, 1898, p. 162.	H. 28	Abcès du pancréas d'origine traumatique.	4 déc. 1845 (?)	Incision de l'abcès.	Guérison.	Mort 6 mois après (13 mai) de phtisie pulmonaire. Autopsie.	Examen du pancréas.
2	Savill.	*Lancet*, 19 sept., 1891.	H. 33	Signes de péritonite aiguë.	»	Incision exploratrice. On ne trouve rien.	Mort le soir même.	»	Autopsie. Péritonite légère. Infiltration de matières jaunâtres dans tissu rétropéritonéal. Pancréas infiltré.
3	Pearce Gould.	*Lancet*, 1891, 8 août.	F. 24	Kyste du pancréas.	4 février 1891.	Laparotomie. Incision antérieure fermée. Drainage par contre-ouverture en arrière. Ponction à travers mésocôlon transverse.	Bonnes.	Guérison. Opérée revue en mai 1891.	La contre-ouvert. en arrière n'était pas obligatoire.
4	Trèves.	Sawil, *Lancet*, 1891, 19 septembre.	H. 32	Péritonite aiguë. Ictère très marqué.	1891.	Laparotomie exploratrice simple.	Mort rapide. Autopsie.	»	Intervention incomplète, par suite inutile et grave.
5	Körte [1].	*Congrès de chir. all.*, 1894.	F. 30	Abcès de la région lombaire.	13 juin 1891.	Incision lombaire. Drainage.	Hémorragie par la plaie.	Mort le 4 août 1891.	A. Desjardins (1905) classe ce cas dans les Pancréatites gangréneuses, et non dans les abcès.

									ses.
7	Körte.	*Congrès de chir. all.*, 1894.	H. 22	Abcès de la région lombaire gauche. Incision et ponction. Phénomènes de péritonite avec foyer purulent.	10 nov. 1893.	Laparotomie. Incision après ponction. Drainage.	Mort le soir même. Autopsie.	»	A. Desjardins (1905) classe ce cas dans les pancréatites gangréneuses et non dans les abcès.
8	Walsh.	*Med. News*, 1893, 30 déc., p. 737.	F. 57	Diagnostic semblait avoir été posé.	1893.	Marsupialisation antérieure. Curettage.	Amélioration. Malade perdue de vue après 19 j.	Guérison probable.	Opération typique.
9	W. Paul.	*Tr. clin. Soc. Lond.*, 1895, t. XXVII.	»	»	1895.	Laparotomie avec incision.	»	Guérison.	Nécrose concomitante du pancréas.
10	Elliot.	*Bost. med. a. s. J.*, 1895, p. 351.	»	»	1895.	»	»	Guérison.	»
11	Richardson.	*Bost. Soc. f. med. Improv.*, 1895. *Bost. med. a. surg. Journ.*, 1895, 11 avril.	F. 50	Grosse tumeur, à droite de la ligne médiane. Ponction : pus fécaloïde. Diagn. : Abcès non pancréatique.	19 fév. 1895.	Laparotomie. Incision. Drainage.	»	Guérison.	On ne songea qu'après coup au diagnostic vrai.
12	Körte.	*Congrès de chir. all.*, 1895.	H. 37	Signes de péritonite aiguë. Empâtement médian.	3 mars 1895.	Laparotomie. Drainage par contre-ouverture en arrière.	Mort le 12 mars. Autopsie.	»	Traces de nécrose pancréatique.

1. Körte a pratiqué d'autres interventions pour pancréatites aiguë ou suppurée ; nous n'avons pas pu nous procurer toutes les observations détaillées de Körte.

Nos D'ORDRE	AUTEURS	INDICATIONS BIBLIOGRAPHIQUES	SEXE AGE	CLINIQUE	DATE	OPÉRATION	SUITES IMMÉDIATES	SUITES ÉLOIGNÉES	OBSERVATIONS
13	Finoy et Halsted.	Thayer, *Ann. f. J. med. sc. Phila.*, 1895, t. X, n° 5.	H. 34	Diagnostic posé. Pancréatite suppurée aiguë avec nécrose.	2 juillet 1895.	Laparotomie. Incision et drainage.	Bonnes mais longues.	Guérison : opéré vu le 23 septembre, fistule.	Convalescence longue, guérison en juin 1896 (Körte, p. 163).
14	Fowler (G.-R.).	Brook, *M. J.*, 1896, X, 223.	»	Diagnostic non porté.	1896.	Laparotomie exploratrice.	»	»	Pancréatite suppurée. Abcès parapancréatique.
15	Gussenbauer.	Lazarus, *Zeit. f. kl. medic.*, 1903, p. 238.	H. 33	Diagnostic posé. Kyste du pancréas.	16 mars 1896.	Laparotomie. Drainage. Tamponnement.	Complexes.	Mort le 22 avril. Autopsie.	Abcès dû à une perforation d'un ulcère rond du duodénum.
16	Simon et D. Stanley.	*Lancet*, 1897, p. 1325.	H. 40	Obstruction intestinale siégeant très haut.	1897.	Laparotomie exploratrice.	Mort quelques heures après. Autopsie.	»	Intervention incomplète comme celle de Trèves (n° 3).
17	Gallaudet.	*Ann. Surg.*, 1899, p. 232.	H. 37	Douleurs. Pas de vomissements. Tumeur à l'épigastre. Diagn. Abcès du pancr.	Sept. 1897.	Laparotomie. Incision. Nettoyage.	Bonnes.	Guérison en 6 semaines.	Abcès type. Expulsion tardive d'un calcul pancréatique.
18	Newton Pitt.	*Clin. Soc. of Lond.*, 1898, 9 décembre.	H. 40	Abcès rétropéritonéal.	Fin oct. 1897.	Laparotomie. Incision.	Mort 2 jours après. Autopsie.	»	Nécrose du pancr. Opérat. probablement incomplète et tardive.
19	Guinard.	Soc. de chir., 1898 [illegible]	F. 34	Diagnostic non porté.	27 fév. 1898.	Laparotomie. (Voie trans-pleuro-péritonéale.)	Bonnes. Plaie fermée le 15e jour.	Guérison.	

22	Newton Pitt et Jacobson.	*Clin. Soc. of London*, 1898, 9 déc.	H. 42	Abcès biliaire ou pancréatique. État très grave.	1898.	Laparotomie. Drainage.	Mort le lendemain. Autopsie.	»	Opération beaucoup trop tardive.
23	Krönlein I.	*Corr. Bl. f. chir. Ærzte*, 1898.	»	Signes de péritonite par perforation.	1898.	Laparotomie.	Mort. Autopsie.	»	Pancréatite suppurée.
24	Krönlein II.	*Corr. Bl. f. chir. Ærzte*, 1898.	»	Signes d'ileus.	1898.	Laparotomie.	Mort. Autopsie.	»	Pancréatite suppurée.
25	Krönlein III.	*Corr. Bl. f. chir. Ærzte*, 1898.	»	Signes d'obstruction intestinale.	1898.	Laparotomie.	Mort. Autopsie.	»	Pancréatite suppurée.
26	Prewitt.	Lazarus, *Zeit. f. klin. Med.*, 1903.	»	»	»	Incision lombaire.	»	»	Abcès avec calculs pancréatiques.
27	König.	Lazarus, *Zeit. f. klin. Med.*, 1903.	»	»	»	»	»	»	»
28	Faure.	*Congrès franç. de chir.*, 1902. L. Joron, Thèse 1903, p. 48-50.	F. 22	Perforation de l'estomac ou appendicite, ou hématocèle.	19 fév. 1899.	Laparotomie. Incision. Drainage à la gaze.	Bonnes. Drainage pendant 15 jours.	Guérison. Fistule pancréatique persistant 3 mois après.	Observation typique. Analyse du liquide de la fistule.
29	Hahn.	Bœckel (1901).	»	Pas de diagnostic.	1899.	Laparotomie.	Mort.	»	»
30	Hahn.	Bœckel (1901).	»	Pas de diagnostic.	1899.	Laparotomie.	Mort.	»	»
31	Brentano.	*Union des chir. de Berlin*, 1899, 13 novembre.	H. 24	Signes de péritonite aiguë. Diag. : Abcès sous-diaphragmatique par ulcère d'estomac.	Oct. 1899.	Laparotomie latérale antérieure transpleurale. (Suture). Incision drainage. Tamponnement.	Bonnes. Sortie d'une masse gangréneuse le 7e jour.	Fistule pancréatique temporaire. Guérison.	Nécrose du pancréas. (Examen histologique.)

Nos D'ORDRE	AUTEURS	INDICATIONS BIBLIOGRAPHIQUES	AGE SEXE	CLINIQUE	DATE	OPÉRATION	SUITES IMMÉDIATES	SUITES ÉLOIGNÉES	OBSERVATIONS
32	Hahn.	*Union des chir. de Berlin*, 1899. 13 novembre.	F. 30	Coliques hépatiques. Signes de tuméfaction à l'épigastre.	1899.	Laparotomie. Incision.	»	Fistule profonde. Guérison.	Nécrose du pancréas.
33	Israel.	*Union des chir. de Berlin*, 1899, 13 novembre.	H. 45	Diagnostic : Abcès du foie ouvert dans le péritoine.	1899.	Laparotomie. Incision.	Mort 10 heures après. Autopsie.	»	Opération trop tardive. Nécrose du pancréas et du péritoine.
34	Giordano.	*Clinica chir.*, 1900, p. 242 [1].	F. 28	Signes d'occlusion intestin. Diagn. : Hémorr. pancréatique et abcès rétro-épiploïque.	10 déc. 1899.	Incision lombaire gauche. Laparotomie. Drainage. Tamponnement.	Assez bonnes.	Guérison (vue le 1er avril 1900).	Abcès du pancréas.
35	Czerny.	Marwedel, *Munch. med. Woch.*, 1901, p. 11.	H. 60	Ictère. Douleurs.	18 avril 1900.	Laparotomie.	Bonnes. Fistule.	Guérison.	Abcès du pancréas.
36	Hahn (E.).	*Deut. Zeit. f. chir.*, 1901, p. 5-7 (cas n° IV).	H. 49	Diagn. bien posé : Nécrose du pancréas ou ileus, ou péritonite par perforation.	1er mai 1900.	Laparotomie. Évacuation. Tamponnement à la gaze iodoformée.	Bonnes. Sécrétion modérée.	Guérison. Malade vu le 25 mai 1900 en bonne santé.	Liquide trouble de couleur chocolat en quantité notable.
37	Peiser (E.).	*Deut. Zeit. f. Chir.*, 1902, p. 302.	F. 28	Diagnostic : Kyste du pancréas.	28 août 1901.	Laparotomie. Marsupialisation. Tamponnement.	Assez bonnes. Fistule.	Guérison. Mort ultérieure (4 février 1902) de diabète.	Pas de nécrose reconnue à l'opération, mais diagn. fait par examen des détritus sortis par la fistule.

				rieure.				Autopsie.	
40	M. Robson (cas 1).	M. Robson, *Lancet*, 1904, 26 mars, p. 851. A. Desjardins, thèse, 1905. p. 151-153.	H. 35	État typhoïde et très grave. Tuméfaction sus-ombilicale. Mort imminente, ulcère de l'estomac.	18 nov. 1900.	Gastro-entérostomie postérieure, avec bobine de l'auteur.	Au début très mauvaises. Amélioration ensuite.	Guérison absolue d'apparence merveilleuse.	Abcès du pancréas, ouvert dans l'estomac. Par suite laparotomie utile, et gastro-entérostomie également.
41	Richardson.	*Bost. med. a. s. J.*, 1901, 7 mars, p. 235.	F. 11	Suppuration dans la région épigastrique.	1901.	Laparotomie. Drainage de l'abcès.	Bonnes.	Guérison.	Abcès du pancréas typique.
42	Richardson.	*Bost. med. a. s. J.*, 1901, 7 mars, p. 235.	F. 19	Diagn. : Suppuration des ganglions péripancréatiques.	1901.	Laparotomie.	Assez bonnes.	Guérison. Mort de tuberc. pulm. la 4e sem. Autopsie.	Abcès du pancréas et hémorragie.
43 44 45 46	Richardson.	*Bost. med. a. s. J.*, 1901, 7 mars, p. 235.	4 cas	4 diagnostics non portés.	1901.	4 opérations.	4 résultats inconnus.	»	4 abcès du pancréas.
47	Mikulicz.	Bœckel (1901). *Gaz. méd. de Strasbourg.*	»	Péripancréatite par ulcère de l'estomac et érosion du pancréas.	1901.	Incision de l'abcès.	»	Guérison.	»
48	Rasumowsky.	Bœckel (1901). *Gaz. méd. de Strasbourg.*	»	Péritonite enkystée par perforation stomacale.	1901.	»	»	Guérison.	»

1. Dans ce travail, Giordano a rapporté 2 autres faits d'abcès, qu'il suppose d'origine pancréatique; mais il ne s'agit là, pour lui, que d'une hypothèse; aussi n'avons nous pas cru pouvoir en tenir compte.

Nos D'ORDRE	AUTEURS	INDICATIONS BIBLIOGRAPHIQUES	SEXE AGE	CLINIQUE	DATE	OPÉRATION	SUITES IMMÉDIATES	SUITES ÉLOIGNÉES	OBSERVATIONS
49	Faure.	*Congr. franç. chir.*, 1902, L. Joron, thèse, 1903, p. 50-52.	H. 52	Néoplasme de l'estomac. (Cancer de la grande courbure.)	21 oct. 1901.	Laparotomie. Incision au-dessus et au-dessous du méso-côlon transverse. 2 drainages.	Bonnes.	Guérison. Opéré revu après.	Guérison absolument complète, sauf une éventration opératoire.
50	Murray (F.-W.).	*Ann. Surg.*, 1902, p. 495.	H. 51	Diagn. : Pancréatite suppurée. Très mauvais état général.	13 mai 1901.	Laparotomie. Irrigation. Tube de drainage. Tamponnement.	Assez bonnes, fistule, jusqu'au 14 septembre 1901 au moins.	Guérison (vu le 15 mai 1902).	Abcès du pancréas.
51	Schneider.	*Réun. libre Chir. Berlin*, 1904, 14 nov. *Z. f. chir.*, 1904, n° 51, p. 1470.	F. 43	Signes d'accidents d'ordre biliaire.	Sept. 1902.	Laparotomie. Extraction de tissu nécrosé et évacuation.	Bonnes.	Guérison ap. 10 sem.	Abcès du pancréas, accompagné de nécrose.
52	Takayasu.	Peiser, *Deut. Z. f. chir.*, 1902, p. 302.	»	»	1902.	»	»	Guérison.	»
53	Remedi (cas I).	*Arch. intern. Chir. de Willems*, 1905, vol. II, fasc. 2, p. 168.	H. 43	Diagn. : lésion pancréatique peut-être tuberculeuse.	24 juin 1902.	Laparotomie. Ponction avec seringue Pravaz. Incision de la poche. Liquide séro-purulent. Drainage à la gaze.	Bonnes.	Malade revu en mai 1904.	»

						stérilisée.			
55	M. Robson (cas II).	*Lancet*, 1904, 26 mars, p. 851.	H. 24	Abcès périrénal.	1904.	Incision par voie lombaire. Drainage.	»	Guérison.	Rein normal (?).
56	M. Robson (cas III).	*Lancet*, 1904, 26 mars, p. 850.	F. »	»	1904.	Laparotomie. Évacuation d'un abcès sous-phrénique. Drainage.	Mort le 3e jour.	»	Pancréatite suppurée aiguë avec nécrose.
57	M. Robson (cas IV).	*Lancet*, 1904, 26 mars, p. 851.	»	Abcès de la région iliaque gauche.	1904.	Incision.	Guérison.	Mort subite après quelques semaines.	Accidents thoraciques ayant causé la mort.
58	M. Robson (cas V).	*Lancet*, 1904, 26 mars, p. 851.	»	Abcès péristomacal.	1904.	Incision. Drainage.	Mort par sepsie.	»	»
59	Pauchet.	*Gaz. méd. de Picardie*, nov. 1904.	H. 3	Tumeur avec matité intermédiaire à 2 zones de sonorité. Diagnostic : affection pancréatique.	1904.	Laparotomie. Suture du ligament gastro-côlique à la paroi abdominale. Incision, pus en abondance. Drainage.	Bonnes.	Guérison.	Fistule durant 2 mois.
60	Schlessinger (H.) et Ewald.	*Les indic. des int. chir. dans les mal. int.* (trad. franç.), Lichwitz et Sabrazès, Paris, 1905, t. II, p. 108.	F. »	Diagn. : Processus inflammatoire du pancréas, nécrose probable.	1905.	Ouverture du foyer trouvé formé par du pus.	»	Guérison.	Foyers nécrosés sur le péritoine en plusieurs endroits.

D. — Traitement de la pancréatite gangréneuse ou nécrose du pancréas.

Je ne sache pas que l'on ait consacré jusqu'à présent un chapitre spécial à la thérapeutique de la nécrose du pancréas; Korte, Page, Desjardins ont confondu dans un même chapitre le traitement des pancréatites suppurée et gangréneuse. On ne peut pas songer à critiquer ces auteurs d'avoir agi de la sorte, car, je l'ai dit à plusieurs reprises, suppuration et gangrène vont souvent ensemble; et puis les observations de nécrose pancréatique, éparses dans la littérature médicale, ne sont pas toutes très précises. J'ai cependant cherché à faire ressortir, au point de vue du traitement, cette variété de pancréatite dont le pronostic est si grave et j'ai pu rassembler 53 cas d'interventions.

Indications. — Elles sont les mêmes que pour la pancréatite suppurée; l'indication de l'intervention est encore plus pressante dans la forme gangréneuse, à cause de sa gravité. Il ne faut guère compter sur ces heureuses, mais très rares terminaisons d'élimination, par l'intestin, de parties nécrosées du pancréas.

Modes d'intervention. — Lund (1900), dans un cas, pratiqua d'abord l'évacuation après laparotomie et, dans une 2e opération, fit l'incision et le drainage lombaires.

A part ce cas, on est toujours intervenu par voie abdominale antérieure. La 1re opération est celle de Rosenbach en 1882.

Voici l'énumération des méthodes ou procédés opératoires dont on s'est servi : 1 cholécystostomie, Morian; 1 gastro-entérostomie antérieure, Rixford; 1 entérotomie, Parry Dum et N. Pitt; 3 laparotomies exploratrices, Krönlein, Casperhorn, Rosenbach; 22 laparotomies, sans autre indication; 10 laparotomies avec drainage et, dans un de ces cas, en même temps, un drainage de la vésicule biliaire avec extraction de calculs; 2 laparotomies suivies de tamponnement; 2 pancréatotomies : dans un cas, Muspratt, on fit une ligature sur la glande; dans l'autre, Mikulicz, on fit une incision profonde dans la glande; 3 laparotomies suivies d'évacuation; 1 laparotomie avec incision et drainage; 1 laparotomie suivie de marsupialisation; 1 marsupialisation à fixation première, enfin, dans 1 cas, on fit un drainage lombaire après laparotomie préalable.

Dans 4 cas la nature de l'opération n'est pas indiquée.

Résultats. — Cholécystostomie, mort au bout de 20 jours avec des signes de perforation intestinale; gastro-entérostomie antérieure, mort par sepsie; entérotomie, mort dans la journée; les 3 laparotomies exploratrices : 1 mort au 10e jour dans le coma

1 mort le lendemain, 1 mort le 2e jour de l'opération; pour les 22 laparotomies sans autre indication : 10 guérisons, 6 morts dont 1 survenue pendant l'opération, 6 résultats inconnus; 10 cas de laparotomie avec drainage, 6 guérisons et 4 morts; une de ces morts survenue 3 heures et demie après l'opération, l'autre au 12e jour d'hémorragie secondaire; 2 laparotomies suivies de tamponnement, 2 guérisons, malades revus au bout de 8 mois et de 2 ans et demi; 2 pancréatotomies, 2 guérisons; 3 laparotomies suivies d'évacuation, 3 morts; 1 laparotomie, avec incision et drainage, 1 guérison constatée après 3 mois et demi; 1 laparotomie avec marsupialisation, 1 mort au bout de 6 heures; 1 marsupialisation à fixation première, mort au 7e jour de péritonite; 1 drainage lombaire, 1 guérison.

La nature de l'opération et les résultats ne sont pas indiqués dans 4 cas.

En résumé, 22 guérisons et 21 morts, ce qui constitue une mortalité très élevée. Mais il faut bien dire que parmi ces 24 cas de mort, il y en a 6 dans lesquels on ne s'est pas attaqué à la lésion (cholécystostomie, entérotomie, gastro-entérostomie, 3 laparotomies exploratrices), on ne devrait donc compter que 15 morts au lieu de 21. En outre, tant qu'on n'a pas songé à l'existence de la nécrose du pancréas, on l'a négligée ou bien on a perdu du temps à la reconnaître au cours de l'intervention. Enfin, on est souvent intervenu trop tardivement et parmi les cas de pancréatite gangréneuse se trouvent confondus des cas de *nécrose graisseuse*, affection dont le pronostic est des plus sombres.

En consultant les statistiques, on constate que, de 1882 à 1893, il n'a été signalé qu'un seul cas de guérison, celui d'Osler, sur 6 interventions : de 1893 à fin 1898 il n'y a eu que des morts; de 1899 à 1904 on a pu enregistrer 21 guérisons.

Choix du mode d'intervention. — Il est bien entendu qu'en présence d'une pancréatite gangréneuse, on devra intervenir le plus promptement possible.

La technique opératoire à suivre sera la même que dans les cas de pancréatite suppurée : incision abdominale antérieure, ombilico-xiphoïdienne (rarement voie lombaire), protection du péritoine, ponction ou incision d'emblée par la voie la plus directe, du foyer gangréneux ou pyo-gangréneux, évacuation, nettoyage de la poche, ablation des portions nécrosées, fixation de la poche à la paroi, si possible, sinon drainage abdominal bien compris; dans quelques cas, drainage lombaire.

TABLEAU VII. — **Opérations pour pancréatite gangréneuse ou nécrose du pancréas.**

Nos D'ORDRE	OPÉRATEURS	INDICATIONS BIBLIOGRAPHIQUES	AGE SEXE	CLINIQUE	DATE	OPÉRATION	SUITES IMMÉDIATES	SUITES ÉLOIGNÉES	OBSERVATIONS
1	Rosenbach.	*C. f. Chir.*, 1882. Nimier, 1893, p. 645.	F. 37	Diagnostic : Obstruction intestinale.	1882.	Laparotomie. Évacuation de liquide. Marsupialisation. Drainage.	Mort de shock, 6 h. après l'opération. Autopsie.	»	Nécrose avancée, trouvée à l'autopsie seulement. Obstruction due à la tumeur. Abcès rétrostomacal, opération très tardive.
2	Krönlein.	Gerhardi, *Virchow's Archiv*, 1886, p. 310 (Page, thèse, p. 89).	H. 56	Diagnostic : Obstruction intestinale.	1886.	Laparotomie exploratrice simple.	Mort le 10e j. dans le coma. Autopsie.	»	Opération insuffisante. Nécrose partielle, surtout graisseuse.
3	Ehrich.	*Beit. z. kl. Chir.*, 1890, XX.	»	»	1890.	Laparotomie.	»	»	Nécrose étendue aux alentours du pancréas.
4	Frip et Bryant.	*Beit. z. klin. Chir.*, 1890, XX.	»	»	1890.	Laparotomie.	»	»	Nécrose du pancréas et des parties voisines.
5	Gauerhorn	Hausen, thèse	F. [illegible]	Signes d'ulcère [illegible]	15 sept. 1892.	Laparotomie exploratrice.	Mort le lendemain. Autopsie par Haller	»	Nécrose restée inaperçue. Opération insuffisante.

		tingue, 1895.	27	[illegible] sion intestinale.	1895.	Laparotomie exploratrice.	Mort au 2e j. Autopsie.	»	Nécrose centrale du pancréas. Opération incomplète.
9	Parry-Dum. N. Pitt.	*Lancet*, 1897, 2 janvier.	H. 36	Diagnostic : Obstruction intestinale aiguë.	27 août 1895.	Laparotomie. Entérotomie avec tube de Paul. Opération très rapide.	Mort dans la journée. Autopsie.	»	Nécrose du pancréas. Opération trop tardive et insuffisante.
10	Fränkel.	*Munch. m. Woch.*, 1896, p. 813.	H. 62	Diagnostic : Kyste hydatique du foie ou du pancréas.	8 avril 1896.	Laparotomie. Fixation et ouverture de la poche.	Mort le 7e jour de péritonite.	»	Nécrose du corps du pancréas. Mort par infection opératoire probablement (cas d'apparence favorable).
11	Morian.	*Prag. med. Woch.*, 1899, n° 1. *Münch. med. Woch.*, 1899, p. 348.	F. 44	Signes de lithiase biliaire et de péritonite tuberculeuse. Vomissements. Douleurs. Diagn. : Cholélithiase.	9 avril 1898.	Cholécystostomie.	Mauvaises.	Mort le 29 avril 1904 (signes de perforat. de l'est.). Autopsie	Nécrose totale avec abcès rétropéritonéal et infarctus hémorragiques.
12	Lund et Munro (cas I).	Lund, *Bost. m. a. s. J.*, 1900 (cas VI).	F. 50	Diagnostic: Péritonite généralisée.	4 mai 1898.	Laparotomie.	Mort sur la table, pendant l'opération (Collapsus).	»	Autopsie incomplète. Nécrose indiscutable.
13	Lund et Munro (cas II).	Lund, *Bost. m. a. s. J.*, 1900, p. 544 (cas I).	F. 36	Diagn. : Rupture probable des voies biliaires, et abcès du rein. Accès divers.	8 mars 1899.	Laparotomie médiane. Incision lombaire pour drainage.	Insuccès, 2e drainage lombaire.	Guérison.	Pancréatite aiguë avec nécrose graisseuse.
14	Mauges.	*Phil. med. J.*, 1899, p. 724-728.	»	»	1899.	Laparotomie.	»	Guérison.	Pancréatite aiguë avec nécrose.

Nos D'ORDRE	OPÉRATEURS	INDICATIONS BIBLIOGRAPHIQUES	AGE SEXE	CLINIQUE	DATE	OPÉRATION	SUITES IMMÉDIATES	SUITES ÉLOIGNÉES	OBSERVATIONS
15	Lund et Munro (cas III).	Lund, *Bost. m. a. s. J.*, 1900 (cas V).	F. 55	Diagn. Appendicite ou péritonite épigastrique.	21 avril 1899.	Laparotomie.	»	»	»
16 17 18	Hahn (I, II. et III).	Gessner, *Deut. Z. f. Chir.*, 1899. Bd. 54.	»	3 cas.	1899.	3 laparotomies.	»	»	»
19	Israel.	*Deut. med. Woch.*, 1900, n° 22; *Trib. méd.*, 1900, n° 42, p. 824.	H. 51	Fièvre. Douleurs par accès. État très grave.	1900.	Laparotomie. Évacuation de pus et tissu nécrosé.	Mort au bout de quelques j. Autopsie.	»	Nécrose avec abcès péripancréatique.
20	Munro (cas I).	Lund (Discussion). *Bost. med. a. s. J.*, 1900.	»	Diagnostic. Infection rétropéritonéale.	8 mars 1900.	Laparotomie simple sans drainage.	Irrégulières. Nouvelle ouverture et drainage.	Guérison.	Nécrose (vue par le Dr Flanders).
21	Lund (cas I).	*B. m. a. s. J.*, 1900, p. 547 (cas III).	F. 31	Diagnostic : Rupture du conduit biliaire, abcès rétropéritonéal et pancréatite. Grande prostration.	12 juillet 1900.	Laparotomie. Incision, drainage.	Mort, 3 h. 1/2 après l'opération. Autopsie.	»	Nécrose surtout péripancréatique. Peripancréatite hémorragique. Calculs biliaires nombreux.
22	Lund (cas II).	*B. m. a. s. J.*, 1900, p. 545 (cas II).	H. 30	Diagnostic : Abcès ou tumeur de l'épigastre d'origine stomacale.	27 juillet 1900.	Laparotomie. Évacuation par 2 incisions, médiane et latérale.	Mauvaises. Nouvelle opération. Incision et drainage lombaires.	Mort, 8 sem. après, d'hémorragie. Autopsie.	Pancréatite aiguë hémorragique avec nécrose. Mort par érosion d'une artère de la paroi du côlon.

	[illegible]	[illegible] *Brit. med. Journ.*, 1903.	F. 50	Signes de lithiase biliaire. Phénomènes abdominaux complexes.	28 oct. 1901.	Laparotomie. Drainage.	Mort le 7e jour. Autopsie.	[illegible]	Nécrose avec pancréatite aiguë hémorragique.
26	Tilton.	*Am. Surg.*, 1902, p. 66.	H. 45	Signes de péritonite ou d'obstruction intestinale. Pas de diagnostic posé.	1902.	Laparotomie. Ouverture d'une cavité.	Mort 6 heures après. Autopsie.	»	Nécrose et pancréatite hémorragique.
27	Munro (Cas II.)	*J. Am. Med. Assoc.*, XXXIX, 1902, p. 809.	»	»	1902.	Drainage. Laparotomie.	Mort.	»	Nécrose.
28 29	Munro (cas III et IV).	*J. Am. Med. Assoc.*, Chicago, XXXIX, 1902, p. 809.	»	2 cas.	1902.	2 laparotomies.	»	2 guérisons.	2 nécroses.
30 31 32	Munro (cas V, VI et VII).	*J. Am. Med. Assoc.*, Chicago, XXXIX, 1902, p. 809.	»	3 cas.	1902.	3 laparotomies.	3 morts.	»	3 nécroses.
33	Batchelor (cas II).	*J. Am. Med. Assoc.*, Chicago, XXXIX, 1902, p. 810.	H. 37	Signes d'obstruction intestinale.	1902.	Laparotomie et drainage.	Drainage prolongé.	Guérison.	Nécrose et pancréatite aiguë hémorragique.
34	Rixford (cas I).	*J. Am. Med. Assoc.*, Chicago, XXXIX, p. 809-810, 1902 (cas I).	F.	»	1902.	Laparotomie.	Mort par sepsie le 8e jour.	»	Nécrose et pancréatite chronique.
35	Rixford (cas II).	*J. Am. Med. Assoc.*, Chicago, XXXIX, p. 809-810, 1902 (cas II).	F.	»	1902.	Laparotomie.	»	Guérison.	Nécrose et pancréatite chronique.

Nos D'ORDRE	OPÉRATEURS	INDICATIONS BIBLIOGRAPHIQUES	AGE SEXE	CLINIQUE	DATE	OPÉRATION	SUITES IMMÉDIATES	SUITES ÉLOIGNÉES	OBSERVATIONS
36	Rixford (cas III).	*J. Am. Med. Assoc.*, Chicago, p. 809, 1902 (cas III).	H. 50	Diagn. Obstruction intestinale ou péritonite.	1902.	Laparotomie.	Gastro-entérostomie ultérieure. Mort par sepsie. Autopsie.	»	Nécrose.
37	Brown (F.-T.)	*Ann. Surg.*, 1903, p. 942.	F. 34	Signes de péritonite aiguë.	30 août 1902.	Laparotomie. Irrigations. Drainage.	Complexes.	Guérison.	Nécrose.
38	König.	Pens. Leusen, *Deut. Z. f. Chir.*, 1903, p. 183-203.	F. 53	Signes de péritonite aiguë.	17 sept. 1902.	Laparotomie, tamponnement.	Bonnes.	Guérison (vue le 20 nov. 1902). Bonne santé en mai 1903.	Nécrose.
39 40	Brentano (cas I et II).	Lazarus, *Zeit. f. Klin. Medic.*, 1903.	»	2 cas.	1903.	?	»	»	»
41	Rotter.	Lazarus, *Zeit. f. Klin. Medic.*, 1903.	»	»	1903.	?	»	»	»
42	Rose.	Lazarus, *Zeit. f. Klin. Med.*, 1903.	»	»	1903.	?	»	»	»
43	Woolsey (cas I).	*Ann. Surg.*, 1903, nov.	»	»	1903.	Laparotomie. Drainage.	»	Guérison.	Nécrose avec hémorragie.
44	Woolsey	*Ann. Surg.*, 1903.	»	»	1903.	Laparotomie. Drainage.	»	Guérison.	Nécrose, diagnostiquée par élimination de parties

47	Mikulicz.	D'après M. Robson 1904, *Lancet*, I, p. 850.	»	»	1904.	Laparotomie. Incision profonde dans la glande.	»	Guérison.	A noter : Pancréatotomie.
48	Brown (W.-H.).	*Lancet*, 1904, II, p. 448.	H. 52	Douleurs, vomissements.	1904.	Laparotomie. Drainage.	Mort par hémorrhagie secondaire, le 11e jour.	»	Kyst. du pancréas avec nécrose.
49	M. Robson (cas I).	*Lancet*, 1904, I, 26 mars, p. 850.	H. 58.	Signes de calculose biliaire.	1904.	Laparotomie. Évacuation. Drainage. Drainage de la vésicule. Ablation de calculs.	Bonnes. Sortie de calculs.	Guérison.	Pancréatite nettement gangréneuse. Collection liq. allant à droite.
50	Mayo Robson (cas II).	*Lancet*, 1904, I, 26 mars, p. 850.	Médecin.	Diagn. posé : nécrose du pancr.	1904.	Laparotomie. Évacuation du liq. Toilette périton. Pas de drainage.	Bonnes.	Guérison.	Nécrose sans lithiase biliaire.
51 52	Wiessinger (cas I et II).	*Deut. med. Woch.*, 1904, 25 août.	»	2 cas.	1904.	2 laparotomies.	»	2 guérisons.	»
53	Hoffner.	*Munch. med. Woch.*, 1904, n° 33, s. 1473.	F. 27	6 ans auparavant chute d'une haut. de 1 mètre 1/2 sur le rebord d'un poêle. Plus tard accidents. Diagn. Perforation d'un ulcère de l'estom.	1904.	Laparotomie.	Mort le lendemain.	—	Nécrose sans lés. du pancréas.

E. — Traitement de la pancréaticite suppurée ou catarrhe suppuré du canal pancréatique.

Indications. — Bien que Mayo Robson ait pu établir le diagnostic clinique de pancréaticite, il ne faut guère compter, pour le moment, à poser les indications de l'intervention en se basant sur ce diagnostic qui paraît bien épineux. L'indication se tire des phénomènes pancréatiques généraux ou des phénomènes biliaires.

Modes d'intervention. — D'après Mayo Robson, qui a insisté sur la pancréaticite suppurée, dans son beau mémoire de 1904, et a rapporté les 4 cas qui sont résumés dans le tableau suivant, il faut se comporter vis-à-vis de cette forme spéciale d'infection, qui n'est qu'une variété de pancréatite, comme si l'on se trouvait en face d'une lésion du système biliaire, et drainer ce dernier, soit par la vésicule, soit plutôt par les voies principales, c'est-à-dire faire une *choléstomie*, qu'il préconise sur le cholédoque (*cholédocotomie* avec drainage, ou choléstomie cholédochienne), au lieu d'employer la méthode de Kehr (*choléstomie hépatique* ou *Hépaticus-Drainage*). Cette façon d'interpréter le traitement de la pancréaticite suppurée se comprend, puisque cette affection n'est en somme qu'une conséquence de l'infection biliaire, qui est la lésion d'origine.

Le chirurgien anglais a pratiqué une fois la cholécystostomie et trois fois la cholédocotomie avec drainage du cholédoque. Dans ces interventions, la laparotomie latérale est l'incision de choix.

Résultats. — Sur ces 4 interventions, qui appartiennent toutes à Mayo Robson, il y a eu 2 guérisons et 2 morts; les 2 morts se rapportent à des cholédocotomies avec drainage. Il est bon d'ajouter qu'il s'agissait de malades présentant un très mauvais état général.

Le premier cas de guérison a été obtenu par la cholécystostomie; la guérison s'est maintenue pendant cinq ans. Le second est relatif à un drainage du cholédoque.

Nombre de chirurgiens ne verront peut-être pas là de véritables faits du ressort de la pathologie pancréatique; ils les considéreront plutôt comme des accidents rentrant dans le cadre de la chirurgie biliaire. Il m'a semblé utile pourtant de ne pas les passer sous silence dans ce travail, à cause de leur intérêt et aussi en raison de la haute compétence en ces matières du chirurgien qui les a isolés le premier sous forme d'une entité morbide, très distincte à son avis.

Résultats des interventions pratiquées pour les différentes formes d'infections pancréatiques aiguës.

Je tiens à répéter que, dans bien des cas, il existe simultanément, chez le même individu, des lésions de pancréatite aiguë ou hémorragique, de la suppuration et de la gangrène; quelquefois même, on trouve des lésions de *nécrose graisseuse* accompagnant une pancréatite aiguë ou suppurée et je reconnais que j'ai dû, malgré moi, mélanger dans mes tableaux certaines variétés de pancréatite.

Aussi me semble-t-il bon, après avoir exposé le traitement de chaque variété de pancréatite, de résumer les résultats fournis par l'intervention dans toutes les infections pancréatiques aiguës considérées en bloc.

D'après les *résultats connus*, j'ai trouvé :

Pancréatite aiguë simple : 5 guérisons et 3 morts.

Pancréatite hémorragique et hématomes spontanés : 5 guérisons et 17 morts.

Pancréatite suppurée : 33 guérisons et 20 morts.

Pancréatite gangréneuse : 22 guérisons et 21 morts.

Pancréaticite suppurée : 2 guérisons et 2 morts.

Ce qui fait un total de 67 guérisons et 63 morts.

Sans vouloir chercher à améliorer les résultats des interventions dans les cas d'infections pancréatiques aiguës, il est juste cependant de tâcher d'expliquer ces résultats pour permettre aux chirurgiens de se faire une idée exacte sur la valeur de ces interventions. Je me permets donc de rappeler, en faveur de l'intervention, les arguments que j'ai rapidement esquissés plus haut au sujet du traitement de la pancréatite suppurée et gangréneuse : 1° Dans les infections pancréatiques aiguës, on est souvent intervenu trop tard, chez des malades présentant un mauvais état général; 2° Ne songeant pas à l'existence d'une lésion pancréatique, les chirurgiens ont perdu du temps à la reconnaître et ont dû hésiter sur le choix de la technique opératoire à suivre, d'où la longueur de l'opération; 3° Bien mieux, dans un grand nombre de cas, on a laissé passer inaperçue la lésion pancréatique, on ne s'est pas attaqué directement à cette lésion et l'on a agi sur un autre organe ou l'on s'est contenté d'une simple laparotomie exploratrice.

En étudiant de plus près les résultats des interventions pour infections pancréatiques aiguës, nous trouvons :

E. — Traitement de la pancréatic
ou catarrhe suppuré du canal p

Indications. — Bien que Mayo Rob
gnostic clinique de pancréaticite, il ne
le moment, à poser les indications d
sur ce diagnostic qui paraît bien
des phénomènes pancréatiques
biliaires.

Modes d'intervention. — P
sur la pancréaticite suppur
et a rapporté les 4 cas qui
il faut se comporter vis
tion, qui n'est qu'une
trouvait en face d'ur
dernier, soit par la
c'est-à-dire faire
doque (*cholédoco*
chienne), au li
hépatique ou
traitement d
cette affecti
biliaire, q

Le chi
et troi
Dans
choi

P
à
s

ort;
stomie, 1 mort;
nies exploratrices.
ts;
laparotomies sans indications
ont donné 6 morts.

cas de la mortalité globale ces 35 ca
t pas tenir compte, puisque les interv
e sont pas adressées à la lésion elle-même
e de 28 cas de mort contre 67 de guérison.
ne de côté les 11 cas de mort des laparotomie
ication (dans quelques-uns de ces cas on a peut-ét
sion), nous avons toujours 24 cas indiscutables d'inte
nefficaces. En les retranchant des 63 cas déjà cités.

té ne serait, en définitive, que de 39 cas au lieu de 63.
rtes, l'intervention pour infection pancréatique aiguë es
vre une opération grave parce que le diagnostic des lésions e
par suite les indications de l'intervention sont difficiles à établi
et aussi parce que les lésions que l'on veut combattre sont elles-
mêmes très sérieuses. Mais il reste établi par les faits connus que
l'intervention a fourni quelques beaux résultats et l'on peut
espérer que la statistique opératoire, déjà moins sombre qu'il y
quinze ou vingt ans, s'améliorera encore dans l'avenir, grâce
une plus grande familiarisation avec la chirurgie pancréatique

N° D'ORDRE	OPÉRATEURS	INDICATIONS BIBLIOGRAPHIQUES	AGE SEXE	CLINIQUE					
1	Mayo Robson (Cas I).	*Lancet*, 1904, 26 mars, p. 847 (cas I).	H. 40 ans.	Catarrhe suppuré du canal pancréatique. Pancréaticite.	11 Oct. 1900.	[illegible] par *Choledocotomie*. [illegible] tion de [illegible] biliaires.			
2	Mayo Robson (Cas II).	*Lancet*, 1904, 26 mars, p. 847 (cas II).	F. 61 ans.	Cholangite. Abcès du pancréas.	?	*Cholédocotomie et drainage.* Ablation d'un calcul de l'ampoule de Vater.	[illegible] cre[illegible] liaire		[illegible] canncréas.
3	Mayo Robson (Cas III).	*Lancet*, 1904, 26 mars, p. 847 (cas III).	F. 65 ans.	Pancréaticite (Infection par le coli-bacille).		*Colédocotomie avec drainage.*	*Mort* après 4 heures.		[illegible]créatite suppurée. Affection cardiaque.
4	Mayo Robson (Cas IV).	*Lancet*, 1904, 26 mars, p. 847 (cas IV).	H. 65 ans.	Pancréaticite.	7 janvier 1904.	*Cholédocotomie avec drainage.*	*Mort* le 14e jour (coma).		Calculs biliaires, comprimant le canal de Wirsung, à son orifice.

Pancréatite aiguë simple :	4 laparotomies exploratrices avec 3 morts.
Pancréatite hémorragique :	10 laparotomies exploratrices avec 9 morts; un anus artificiel avec 1 mort.
Hématome spontané :	1 ponction, 1 mort.
Pancréatite suppurée :	5 laparotomies exploratrices avec 4 morts; 7 laparotomies sans autre indication, avec 5 morts.
Pancréatite gangréneuse :	1 cholécystostomie, 1 mort; 1 entérostomie, 1 mort; 1 gastro-entérostomie, 1 mort; 3 laparotomies exploratrices, 3 morts; Les laparotomies sans indications ont donné 6 morts.

En retranchant des 63 cas de la mortalité globale ces 35 cas de mort dont on ne peut pas tenir compte, puisque les interventions pratiquées ne se sont pas adressées à la lésion elle-même, on arrive au chiffre de 28 cas de mort contre 67 de guérison.

Laissant même de côté les 11 cas de mort des laparotomies sans autre indication (dans quelques-uns de ces cas on a peut-être agi sur la lésion), nous avons toujours 24 cas indiscutables d'interventions inefficaces. En les retranchant des 63 cas déjà cités, la mortalité ne serait, en définitive, que de 39 cas au lieu de 63.

Certes, l'intervention pour infection pancréatique aiguë est encore une opération grave parce que le diagnostic des lésions et par suite les indications de l'intervention sont difficiles à établir, et aussi parce que les lésions que l'on veut combattre sont elles-mêmes très sérieuses. Mais il reste établi par les faits connus que l'intervention a fourni quelques beaux résultats et l'on peut espérer que la statistique opératoire, déjà moins sombre qu'il y a quinze ou vingt ans, s'améliorera encore dans l'avenir, grâce à une plus grande familiarisation avec la chirurgie pancréatique.

...ues conduits pancréatiques.

N° D'ORDRE	OPÉRATEURS	INDICATIONS BIBLIOGRAPHIQUES	AGE SEXE	CLINIQUE	DATE	OPÉRATION	SUITES IMMÉDIATES	SUITES ÉLOIGNÉES	OBSERVATIONS
1	Mayo Robson (Cas I).	*Lancet*, 1904, 26 mars, p. 847 (cas I).	H. 40 ans.	Catarrhe suppuré du canal pancréatique. Pancréaticite.	11 Oct. 1900.	Drainage des voies biliaires par la vésicule. *Cholécystostomie.* — Ablation de calculs biliaires.	Bonnes.	Guérison (Déc. 1904). Mort en février 1905. Autopsie.	Abcès du pancréas vidé par le drainage (du canal pancréatique) contrôlé à l'autopsie.
2	Mayo Robson (Cas II).	*Lancet*, 1904, 26 mars, p. 847 (cas II).	F. 61 ans.	Cholangite. Abcès du pancréas.	?	*Cholédocotomie et drainage.* Ablation d'un calcul de l'ampoule de Vater.	Bonnes. Fistule pancréatico-biliaire.	Guérison.	On crut à un cancer du pancréas.
3	Mayo Robson (Cas III).	*Lancet*, 1904, 26 mars, p. 847 (cas III).	F. 65 ans.	Pancréaticite (Infection par le coli-bacille).		*Colédocotomie avec drainage.*	*Mort* après 4 heures.		Pancréatite suppurée. Affection cardiaque.
4	Mayo Robson (Cas IV).	*Lancet*, 1904, 26 mars, p. 847 (cas IV).	H. 65 ans.	Pancréaticite.	7 janvier 1904.	*Cholédocotomie avec drainage.*	*Mort* le 14e jour (coma).		Calculs biliaires, comprimant le canal de Wirsung, à son orifice.

F. — Traitement de la pancréatite chronique.

Riedel le premier, en 1896, a attiré l'attention sur la pancréatite chronique et son traitement chirurgical, en rapportant trois observations personnelles dont une avec examen histologique. Il a fait ressortir cette idée nouvelle qu'il y avait des interventions pour tumeurs du pancréas qui procuraient une guérison définitive et que, par suite, il ne pouvait être question dans ces circonstances que de lésions chroniques de la glande et non pas de néoplasmes malins. La même année Sendler revient sur ce sujet. Martynoff, en 1897, étudie la pancréatite chronique dans sa thèse sur la chirurgie du pancréas. En 1898 Körte publie une étude d'ensemble sur le traitement chirurgical de la pancréatite chronique et rapporte deux cas personnels que l'on trouvera plus loin. Depuis d'autres chirurgiens se sont occupés de la question, Kehr en Allemagne, le professeur Terrier et Desjardins en France. Mais c'est surtout Mayo Robson qui s'est attaché à l'étude de la pancréatite chronique dans son important rapport au congrès international de médecine de Paris en 1900, dans son livre sur la chirurgie du pancréas et dans un des articles qu'il a publiés l'année dernière dans le *Lancet*; on peut bien dire qu'il est le père de la pancréatite chronique (Desjardins). Nous verrons plus loin que Mayo Robson préconise dans le traitement de cette affection le drainage des voies biliaires par la cholécystostomie.

Indications. — Avant de se décider à intervenir chirurgicalement, on pourrait songer à instituer le traitement spécifique, puisque, nous l'avons dit, certaines pancréatites chroniques sont peut-être d'origine syphilitique. Ce traitement, qui agirait sur les lésions gommeuses, serait sans doute inefficace contre les lésions scléreuses.

Les indications du traitement chirurgical de la pancréatite chronique varient suivant qu'on a affaire à une lésion de la queue ou de la tête du pancréas.

Pancréatite chronique siégeant au niveau de la queue ou de la partie voisine du corps. — Cette localisation de la sclérose pancréatique est très rare; elle se révélerait par l'existence d'une tumeur située à gauche de la ligne médiane ombilico-xiphoïdienne et quelquefois par certains phénomènes pancréatiques, si la lésion était un peu étendue; ces signes et surtout la constatation de la tumeur amèneraient à pratiquer une laparotomie exploratrice. Après quoi, on agirait sur la lésion, comme je l'indiquerai plus loin.

On aura d'ailleurs rarement l'occasion d'intervenir, non seule-

ment à cause de la rareté du siège, mais encore parce que la pancréatite chronique de la queue constituerait le plus souvent une lésion banale sans un grand appareil symptomatique.

Pancréatite chronique siégeant au niveau de la tête. — Le plus souvent la sclérose siège au niveau de la tête du pancréas; nous savons pourquoi : la pancréatite chronique est déterminée et entretenue par l'infection partie de l'intestin et des voies biliaires; or, la tête du pancréas affecte des rapports intimes avec le duodénum et le cholédoque; il est donc tout naturel que les lésions de pancréatite se localisent au niveau de cette tête.

Cette localisation entraîne la compression de l'intestin (exceptionnel), la compression ou la déviation du cholédoque, d'où apparition d'un ictère chronique et dilatation de la vésicule biliaire, si celle-ci ne renferme pas des calculs. L'ictère constitue déjà une indication pour l'intervention; c'est là l'indication la plus commune, la plus courante; et il y a lieu d'intervenir le plus tôt possible, non seulement à cause des conséquences de l'ictère chronique, mais encore parce que, en évoluant, la pancréatite détermine de nouvelles lésions et complications. L'extension des lésions peut amener la glycosurie; il peut survenir de la suppuration pancréatique et hépatique; la veine splénique peut se trouver comprimée ou devenir thrombosée; de même la veine porte et la veine cave inférieure, d'où ascite et œdème des membres inférieurs. Enfin, l'affaiblissement progressif et les manifestations hémorragiques rendent la situation tout à fait alarmante. Aussi a-t-on pu dire que la pancréatite chronique aboutit fatalement à la mort, si elle est abandonnée à elle-même.

La formation d'adhérences autour de la tête du pancréas est encore un argument en faveur de l'intervention et de l'intervention hâtive. Dans tous les cas de pancréatite chronique qu'il a opérés, Mayo Robson a constaté l'existence d'adhérences nombreuses et résistantes autour du duodénum, du pylore, reliant ces organes au foie et à la vésicule biliaire, adhérences qui peuvent, de leur côté, amener certains troubles et qui compliquent l'intervention chirurgicale. Il est donc sage d'opérer le plus tôt possible, pour arriver avant la formation ou du moins l'organisation complète de ces adhérences.

Un point à peine signalé dans l'histoire des lésions de la pancréatite chronique, est l'occlusion du canal de Wirsung accompagnant celle du cholédoque. Cette occlusion serait la cause des troubles dus à la suppression de la sécrétion externe de la glande pancréatique; elle déterminerait une dilatation du canal excréteur et la formation d'une poche kystique, qui réclamerait une

intervention spéciale. Je ne crois pas que les auteurs aient attiré l'attention sur ce point de thérapeutique.

De ces rapides considérations il résulte que le chirurgien doit agir et agir promptement dans les cas de pancréatite chronique. Même dans des cas où l'état général n'est pas très brillant, il lui sera quelquefois permis d'avoir recours à la laparotomie exploratrice à cause de la difficulté du diagnostic entre la pancréatite chronique et le cancer de la tête du pancréas. J'ai suffisamment insisté sur la difficulté de ce diagnostic dans la partie clinique de ce travail; j'y reviendrai encore au sujet du traitement des tumeurs solides du pancréas.

Modes d'intervention. — Les chirurgiens qui ont eu l'occasion d'intervenir dans les cas de pancréatite chronique n'ont pas tous eu recours ni à la même méthode, ni au même procédé opératoire.

Un fait frappe tout d'abord, c'est qu'on n'a pas eu à intervenir sur l'intestin.

La première intervention pour pancréatite chronique est celle de Mayo Robson, en 1890, qui consista en une laparotomie avec destruction des adhérences; le même auteur pratiqua aussi le premier, l'année suivante, une cholécystostomie. La première cholécysto-entérostomie appartient à Körte, en 1892, et la première cholécystectomie à Riedel, en 1894. En 1898, Mayo Robson pratique la cholécystostomie et le drainage des voies biliaires. Kehr, en 1900, pratique 2 fois la cholécystectomie et le drainage de l'hépatique.

D'autres méthodes et procédés opératoires ont été mis en pratique; sur 55 cas d'intervention pour pancréatite chronique, que j'ai rassemblés, je relève :

Laparotomie sans autre indication : 3 cas.

Laparotomie exploratrice : 5 cas.

Laparotomie et destruction des adhérences : 1 cas.

Laparotomie, massage de la vésicule biliaire avec les doigts : 1 cas (Paul Delbet).

Cholécystendyse : 1 cas (Mayo Robson).

Cholécystostomie : 21 cas; dans un de ces 21 cas, on avait pratiqué une laparotomie exploratrice quelque temps auparavant; dans un autre, une cysticotomie simultanée; dans un troisième cas, une cholécysto-entérostomie quelque temps après; dans un quatrième, une incision du pancréas, également quelque temps après la cholécystostomie; dans 3 cas, on fit, en même temps que la cholécystostomie, un drainage des voies biliaires.

Cholécysto-entérostomie : 1) Sans indication de la portion d'intestin : 12 cas; dans un de ces cas, résection d'un petit fragment de la tumeur pancréatique pour l'examen histologique; 2) cholécysto-duodénostomie : 1 cas; 3) cholécysto-duodénostomie e

cholédocotomie : 1 cas; 4) cholécystocolostomie transverse : 2 cas. — Total : 16 cas.

Cholécysto-gastrostomie : 1 cas.

Cholécystectomie : 1) cholécystectomie simple : 1 cas; 2) cholécystectomie et cholédocotomie avec sutures : 1 cas; 3) cholécystectomie et drainage de l'hépatique : 2 cas; 4) cholécystectomie et ablation d'un fragment de la tumeur pancréatique pour l'examen histologique : 1 cas.

Résection du pancréas : 1 cas.

En résumé, on a pratiqué, sur 55 interventions, 11 opérations ne s'adressant pas aux voies biliaires; 4 opérations s'adressant à ces voies biliaires, mais sans établissement d'une fistule : 1 cholécystendyse, 1 cholécystectomie simple, 1 cholécystectomie accompagnée d'une cholédocotomie avec suture, 1 cholécystectomie avec ablation d'un fragment de la tumeur pancréatique; 39 opérations de fistules biliaires : 21 cholécystostomies, 16 cholécysto-entérostomies, 2 cholécystectomies avec drainage de l'hépatique, une résection du pancréas ou pancréatectomie partielle.

Résultats. — Prise en bloc, la statistique des interventions pour pancréatite chronique donne, sur 55 cas : 11 morts, 41 guérisons, 3 améliorations.

Pour chaque variété d'intervention je relève :

Laparotomie sans autre indication : 3 cas; 2 guérisons, 1 mort rapide.

Laparotomie exploratrice : 5 cas; 4 guérisons, 1 mort de shock, au 2e jour.

Laparotomie avec destruction des adhérences : 1 cas; 1 guérison.

Laparotomie et massage de la vésicule biliaire : 1 cas, 1 guérison.

Cholécystendyse : 1 cas; 1 guérison.

Cholécystostomie : 21 cas; 16 guérisons, 1 guérison probable, 4 morts. Les 4 morts sont survenues : le jour de l'opération, le 7e jour, le 16e jour d'érisypèle, au bout de 4 mois, d'épuisement. Les 3 cas de cholécystostomie avec drainage des voies biliaires ont donné 3 guérisons.

Cholécysto-entérostomie : 16 cas; 10 guérisons, 2 améliorations, 4 morts. — Des 2 malades améliorés, l'un, celui de Jaboulay, fut perdu de vue; l'autre, celui de Mayo Robson, après une rechute, fut emporté par une bronchite 2 mois et demi après l'opération. Sur les 4 cas de mort, on relève : 1 le 4e jour de collapsus, 1 le 5e jour, 2 par hémorragie.

Cholécysto-gastrostomie : 1 cas, 1 mort.

Cholécystectomie : 1) simple : 1 cas, 1 guérison; 2) cholécystectomie avec cholédocotomie idéale : 1 cas, 1 guérison; 3) cholé-

cystectomie avec drainage de l'hépatique: 2 cas, 2 guérisons; 4) cholécystectomie avec ablation d'un fragment de la tumeur pancréatique: 1 cas, 1 amélioration.

Résection du pancréas: 1 cas, 1 guérison.

Parmi les malades guéris, plusieurs ont été revus en bonne santé à des époques variant entre 2 mois et 7 ans : l'un au bout de 2 mois, l'autre au bout de 4 mois; un 3e au bout de 9 mois; 2 au bout de 1 an; 1 après 1 an; 1 après 2 ans; un autre après 2 ans et demi; 3 après 3 ans; 1 après 5 ans; 2 au bout de 6 ans; 1 après 7 ans. Ce relevé, forcément incomplet par l'absence de renseignements suffisants, permet cependant de faire ressortir que, non seulement l'intervention dans la pancréatite chronique fournit de bons résultats opératoires, mais encore qu'elle procure des résultats thérapeutiques très appréciables, constatés à une époque éloignée de l'opération.

Choix du mode d'intervention. — Comme pour les indications, il est indispensable d'envisager séparément le choix du mode d'intervention, suivant qu'on a affaire à une lésion de la queue ou de la partie avoisinante du corps du pancréas ou bien à une lésion de la tête.

I. Pancréatite chronique de la queue ou de la portion avoisinante du corps du pancréas.

Dans ces cas, il n'y a pas de discussion; on doit pratiquer l'ablation de la partie sclérosée. L'opération sera facilitée par la mobilité de cette portion du pancréas; elle ne sera pas ou elle sera peu grave, puisque la queue et même une partie du corps de l'organe n'offrent pas des rapports avec des organes importants. La tumeur étant en général peu volumineuse et localisée, il sera possible, assez facile même d'éviter l'artère splénique. Pour ce faire, on devra chercher cette artère, reconnaissable par son siège et son volume, l'isoler, l'écarter et sectionner, après forcipressure, les branches qui vont à la partie du pancréas que l'on veut extirper. La pancréatectomie partielle terminée et le moignon pancréatique suturé, on suturera aussi le péritoine pariétal postérieur.

Il n'existe à ma connaissance qu'*un seul cas de pancréatectomie* pour pancréatite chronique. Ce cas appartient à Reynès (de Marseille) qui a bien voulu me communiquer le résumé de son observation, encore inédite. Comme il s'agit là d'un fait d'autant plus intéressant qu'il a été suivi de guérison, je m'empresse d'en donner ici la relation, d'après la note qui m'a été transmise par Reynès lui-même.

Observation. — *Pancréatite scléreuse à syndrome d'obstruction pylorique : résection du corps du pancréas : guérison, Résumé.*

Femme de 35 ans, présentant tous les symptômes d'une *obstruction pylorique* : tumeur dure, mate, médiane, entre l'ombilic et l'appendice xiphoïde. Alimentation absolument nulle. Émaciation extrême. Elle avait eu 4 enfants qu'elle a tous nourris. Après avoir nourri son dernier né, elle voulut faire cesser la sécrétion lactée, et avala, à deux jours d'intervalle, deux tasses de *soufre*. Depuis, elle a commencé à

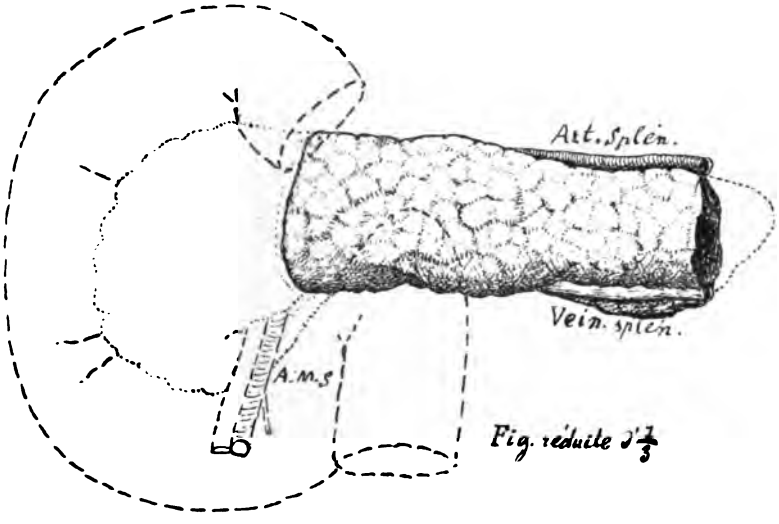

Fig. 152-LXVIII. — Résection du pancréas pour pancréatite chronique. — Dans cette figure, réduite de 1/3, la partie dessinée du pancréas est celle qui a été réséquée : un morceau de la queue et un morceau de la tête ont été laissés à leur place normale et sont indiqués par un pointillé (Reynès).

vomir. Actuellement, rien ne passe. Yeux caves ; teint anémié ; la peau n'a plus de tonus.

Opération. — J'opère le 18 avril 1902, aidé par le Dr Pluvette, chirurgien-chef des Hôpitaux.

La laparotomie démontre que l'estomac et le pylore sont souples, sains, perméables ; rien au duodénum, ni au côlon, ni au foie, ni à la rate. La tumeur ayant entraîné le syndrome d'une obstruction pylorique est uniquement formée par la tête et le *corps du pancréas*, atteint d'un processus d'hypertrophie totale scléreuse, sans adhérences, sans péri-pancréatite, sans suppuration aucune.

En l'absence de toute autre lésion, je pratiquai délibérément la résection de la tumeur pancréato-scléreuse. J'enlève un morceau, large de 3 centimètres, long de 8 centimètres et ne laisse que la tête à droite, l'extrémité du corps à gauche.

Les détails opératoires seront donnés ailleurs. La malade a parfaitement guéri, a vite repris son embonpoint, et depuis se porte bien.

Examen histologique . pancréatite scléreuse.

Ce cas est, je crois, unique; à moins que l'un des faits de pancréatectomie pour tumeur qui a été publié et qui a guéri ne se rapporte en réalité à une simple pancréatite scléreuse.

Les cas de Mayo Robson et de Gosset ne peuvent pas être considérés comme des faits des pancréatectomies. En effet, ces chirurgiens, après avoir pratiqué, l'un, la cholécystentérostomie et l'autre la cholécystectomie, extirpèrent simplement un petit fragment de la tête du pancréas pour l'examen histologique.

II. Pancréatite chronique de la tête.

Le choix du mode d'intervention ne s'impose pas ici, comme dans les cas, fort rares d'ailleurs, où la sclérose siège au niveau de la queue du pancréas. Il suffit, pour se rendre compte de l'hésitation ou de la diversité d'opinion des chirurgiens à ce sujet, de se rappeler le nombre de méthodes et de procédés opératoires auxquels on a eu recours dans le traitement de la pancréatite chronique cervicale. Cependant, il ressort nettement du relevé des interventions que j'ai exposé plus haut : 1° que rares sont les cas où l'on n'a pas touché à l'appareil biliaire; 2° que rares aussi sont ceux où l'on s'est attaqué à une des parties de cet appareil, sans établir une fistule; 3° que, le plus souvent, on a établi une fistule bilaire soit externe, cholécystostomie, ou drainage des voies biliaires, soit interne, cholécystentérostomie.

Mais, voyons la chose de plus près, en nous appuyant sur les cas d'interventions publiés et sur la discussion si claire, si clinique, si chirurgicale qui se trouve dans la thèse de Desjardins.

Les deux indications fondamentales qui doivent guider le chirurgien dans le choix du mode d'intervention sont les suivantes : 1° la sclérose de la tête du pancréas amène la rétention biliaire et pancréatique; 2° presque toujours, les voies biliaires sont infectées. Il faut donc remplir cette double indication, c'est-à-dire : rétablir l'écoulement de la bile et du suc pancréatique et désinfecter les voies biliaires. La première idée qui vient à l'esprit, c'est d'agir directement sur la tumeur pancréatique, de pratiquer l'ablation de la partie sclérosée, de faire en un mot *une pancréatectomie cervicale*. On pourrait ainsi supprimer la compression exercée sur le canal de Wirsung et sur le cholédoque. Mais on ne remplirait qu'une partie du programme thérapeutique et on laisserait persister les accidents d'infection biliaire; sans compter que la pancréatectomie cervicale est une opération difficile et grave.

Nous devons éliminer aussi, comme mode de traitement de la pancréatite chronique, la classe des laparotomies soit simple-

ment exploratrices, soit accompagnées de manœuvres diverses, telles que destruction des adhérences et massage de la vésicule. Il est très admissible que ces différentes manœuvres aient pu quelquefois amener une amélioration ou même une guérison,

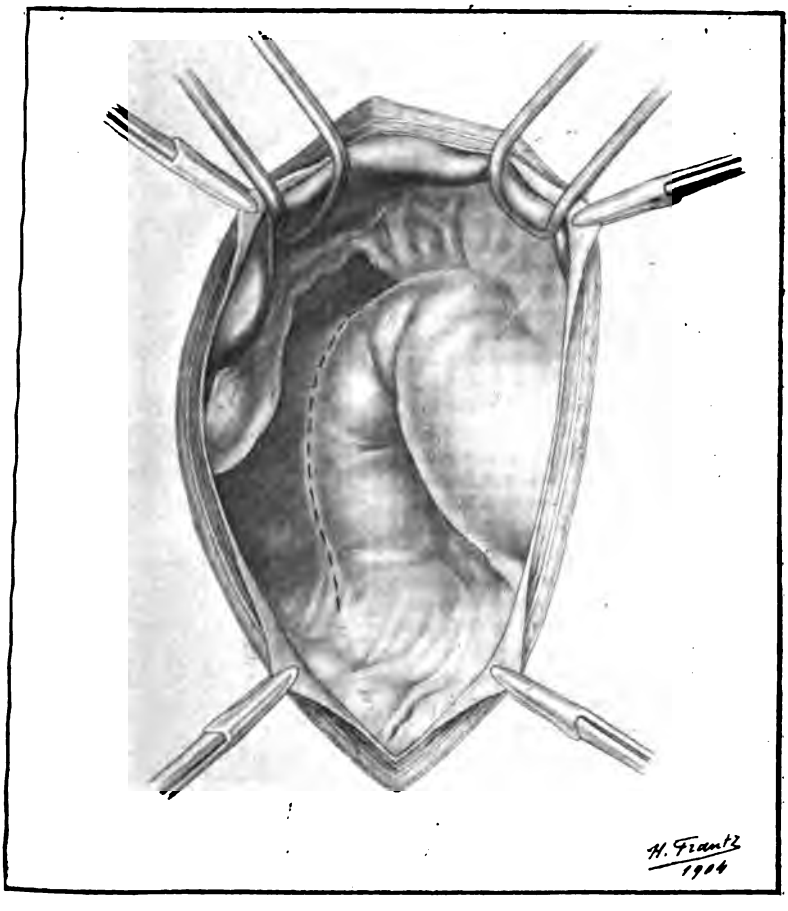

Fig. 153-LXIX. — Ligne d'incision du péritoine duodénal (Desjardins).

grâce à des modifications circulatoires, grâce au détachement des adhérences qui pourraient peut-être, dans ces cas, constituer le plus gros de la maladie. Il est possible également que la manipulation de la tumeur ou de la région pancréatico-biliaire ait pu déloger des calculs enclavés dans le canal pancréatique ou dans les voies biliaires. Weir, nous le verrons plus loin, croit avoir guéri ainsi une dilatation kystique du canal pancréatique. Paul Delbet, chez une malade qui avait eu des coliques hépatiques

et qui présentait de l'ictère, pratique la laparotomie, ne trouve pas de calculs biliaires, mais constate une induration au niveau de la tête du pancréas; il referme le ventre après avoir massé la

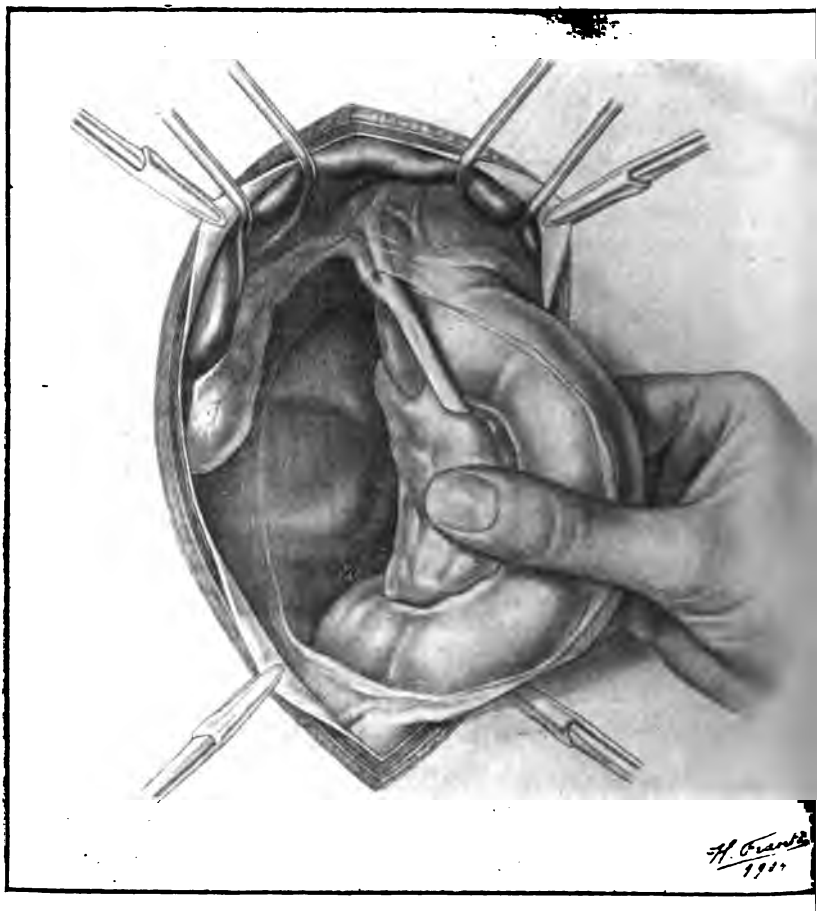

Fig. 154-LXX. — Décollement du duodénum. — Exploration de la tête du pancréas et des voies biliaires (Desjardins).

vésicule. L'ictère ne tarde pas à disparaître et la malade est revue bien portante plus d'un an après l'opération.

Mais ce sont là des faits exceptionnels, des interventions, il faut bien le reconnaître, pratiquées au hasard et qui ne s'adressent pas directement à la lésion causale.

Mayo Robson a vu réapparaître les accidents après une amélioration survenue à la suite d'une laparotomie exploratrice.

Quant à la cholécystectomie simple elle est insuffisante pour répondre aux diverses indications du choix du mode d'intervention.

On est donc forcé, pour agir efficacement sur la sclérose pancréatique, de s'attaquer aux voies biliaires, en général cause de la lésion, et qui l'entretiennent. Et, en effet, la dérivation de la bile

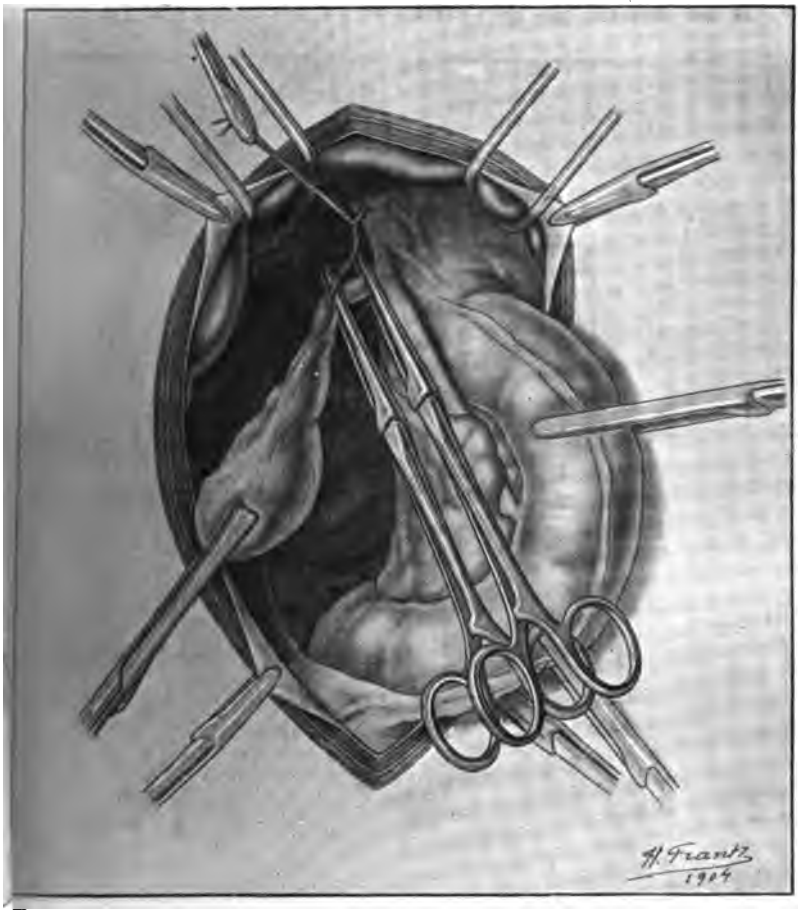

Fig. 153-LXXI. — Ablation de la vésicule et de la totalité du canal cystique (Desjardins).

infectée fait rétrocéder la sclérose du pancréas et amène la guérison des malades. Le traitement de la pancréatite chronique se réduit en somme à un traitement palliatif et, comme le fait si justement observer Desjardins, c'est *un curieux exemple de traitement palliatif qui se transforme du même coup en traitement curatif.*

Quatre méthodes principales ont été et peuvent être employées pour la mise en pratique du traitement à la fois palliatif et curatif de la pancréatite chronique de la tête :

1° La fistule biliaire interne.

2° La fistule biliaire externe par cholécystostomie.

3° Le drainage des voies biliaires principales.

4° Le drainage des voies biliaires principales avec cholécystectomie.

Je ne parlerai pas de l'*exclusion du duodénum* que j'ai men-

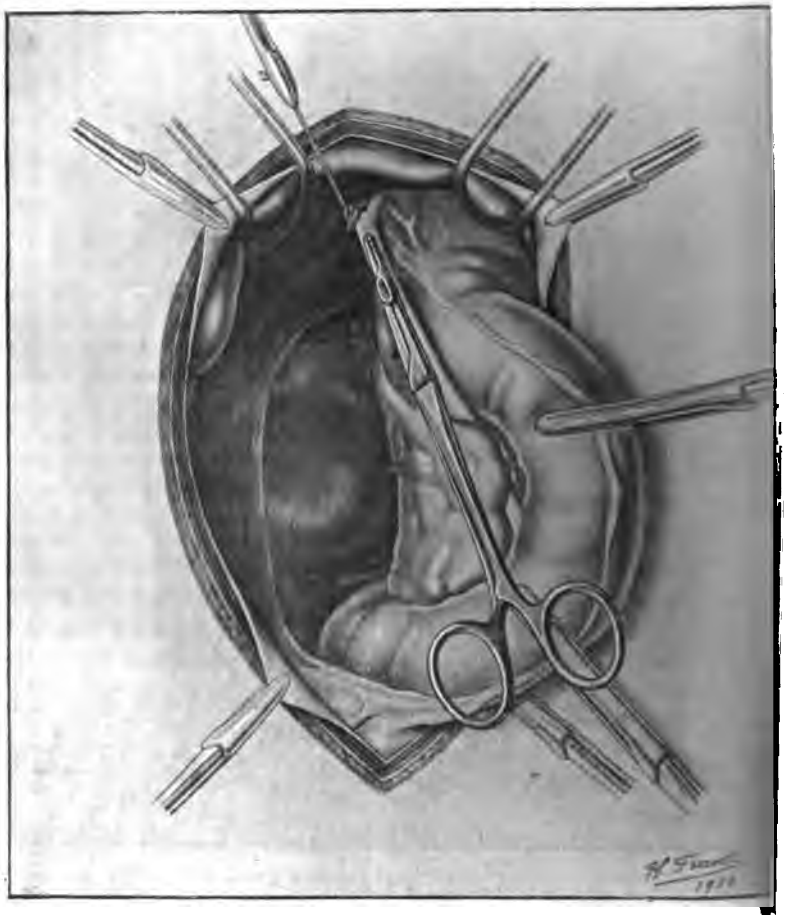

Fig. 156-LXXII. — Comme la figure précédente, après ablation de la vésicule et du canal cystique (Desjardins).

tionnée dans l'énumération des interventions agissant indirectement sur le pancréas. Cette opération, ai-je dit, proposée par Monprofit dans un but de désinfection biliaire, n'a pas encore été pratiquée sur le vivant.

1° Fistule biliaire interne, fistule entéro-biliaire, anastomose des voies biliaires avec l'intestin, cholécysto-enté-

rostomie. — Cette opération, très logique si l'on ne considère que le côté mécanique, c'est-à-dire la dérivation de la bile dans l'intestin, par une voie détournée, est peu admissible si l'on envisage l'avenir des malades. En effet, il faut toujours avoir présent à l'esprit le double but que se propose l'intervention : faire

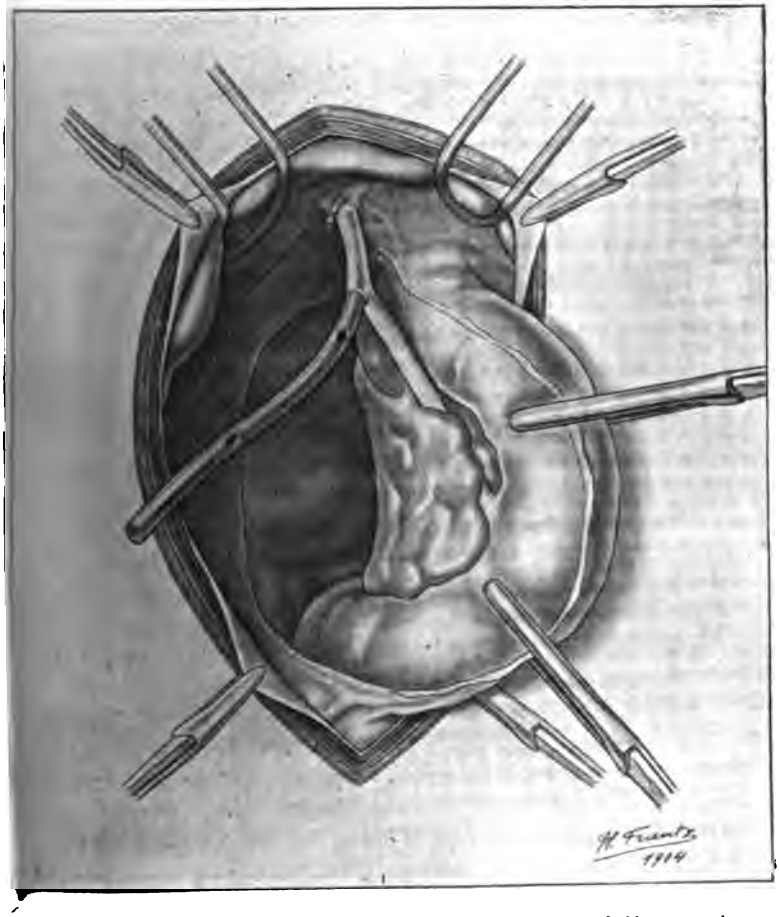

Fig. 157-LXXIII. — Drainage des voies biliaires principales après la cholécystectomie (Desjardins).

sparaître la rétention biliaire et désinfecter les voies d'excrétion de la bile. La cholécysto-entérostomie remplit la première indication, elle ne répond pas à la seconde; bien au contraire, elle met le système biliaire en communication avec une cavité naturellement septique.

La fistule entéro-biliaire peut présenter en outre d'autres inconvénients : tout d'abord elle serait inutile lorsque le canal

cystique est imperméable et lorsque la vésicule est cloisonnée. De plus, et c'est là un gros argument contre la cholécysto-entérostomie, cette opération peut être très difficile à exécuter et devenir très grave par suite de la friabilité des parois de la vésicule, friabilité due aux altérations de ce réservoir, qui sont si

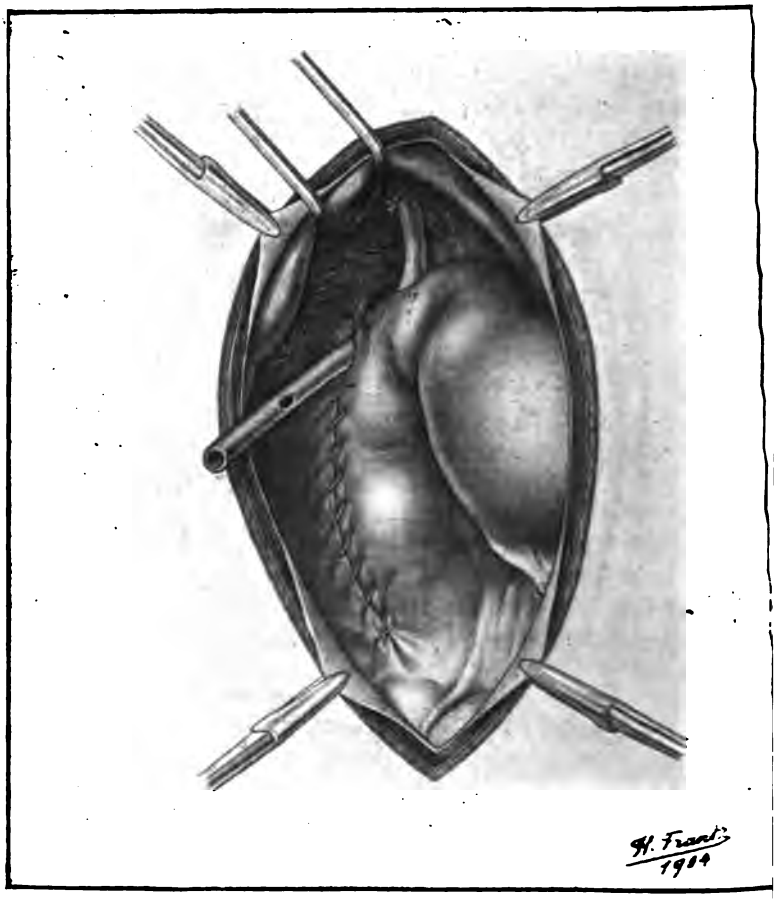

Fig. 158-LXXIV. — Opération terminée. Le drain est dans l'hépatique. Le duodénum remis en place. On a suturé le péritoine de la vésicule et celui du duodénum. Il reste plus à faire que l'épiplooplastie et la suture de la paroi (Desjardins).

fréquentes dans la pancréatite chronique. Certains opérateurs ont eu les plus grandes difficultés pour fixer simplement la vésicule à la paroi; il est donc à craindre que la suture cholécysto-intestinale ne soit pas toujours bien solide. Je ne fais que signaler les différentes variétés de cholécysto-entérostomie qui ont été pratiquées; le plus souvent on a eu recours à la cholécysto-duodé-

nostomie; dans deux cas, Mayo pratiqua la cholécysto-côlostomie transverse. Giordano eut recours dans un cas à la cholécysto-gastrostomie.

La fistule entéro-biliaire pourrait être pratiquée aussi sur le cholédoque, cholédoco-entérostomie; je ne sais pas si on y a eu recours dans le traitement de la pancréatite chronique. Ce mode d'intervention présenterait du reste les mêmes inconvénients que le précédent.

2° **Fistule biliaire externe par cholécystostomie.** — Cette méthode est plus facile, plus rapide comme exécution, moins grave en tant qu'opération; si les sutures viennent à lâcher par suite de la friabilité des parois de la vésicule, le danger est moins grand que si le même accident survenait après la cholécysto-entérostomie, puisque la vésicule se trouve placée derrière la paroi abdominale et que celle-ci reste ouverte dans une certaine étendue.

En outre, la cholécystostomie procure le drainage et la désinfection des voies biliaires. Elle a fourni de beaux succès entre les mains de Kehr, Walther, Moynihan, et surtout Mayo Robson. D'après la statistique que j'ai donnée, les résultats de la cholécystostomie sont supérieurs à ceux de la cholécysto-entérostomie. En effet, celle-ci donne : sur 16 cas, 4 morts, et encore, parmi les deux guérisons, il y a deux améliorations dont l'une perdue de vue et l'autre terminée par la mort deux mois et demi après l'opération. Par contre, la cholécystostomie donne : 4 morts aussi, mais sur 21 cas au lieu de 16.

Malgré cette supériorité, la cholécystostomie ne semble pas constituer la méthode de choix. Comme la cholécysto-entérostomie, elle serait inutile si le cystique est imperméable ou si la vésicule est cloisonnée. De plus, même si le drainage fonctionne bien par la voie cholécystique, il sera certainement moins efficace que s'il se faisait par les voies biliaires principales.

3° **Drainage des voies biliaires principales.** — Cette méthode serait donc plus rationnelle que le drainage par la vésicule. En effet, dans la cholécystostomie, la bile continue à traverser la vésicule, or, la bile est septique dans les cas de pancréatite chronique. Il ne faut donc guère compter sur la désinfection de la vésicule, car cette désinfection ne s'obtiendra qu'avec le temps. Par contre, si l'on empêche le passage de la bile septique dans la vésicule, par un drainage des voies biliaire principales, la vésicule sera aseptisée plus sûrement et plus rapidement. Mais il faut préciser le point où l'on doit établir le drainage; Kehr a drainé au niveau du canal hépatique (hépaticus drainage); Desjardins préfère le drainage au niveau du canal cholédoque et il donne,

dans sa thèse, les raisons qui plaident en faveur de son opinion. Ces raisons sont les suivantes : 1) la situation et le calibre du cholédoque rendent plus facile la cholédocotomie ; 2) il est plus naturel de placer le drainage au-dessous du point d'abouchement de la vésicule dans les voies biliaires principales ; la vésicule étant infectée, se drainera facilement par le cholédoque, en même temps que les voies biliaires supérieures.

4° Drainage des voies biliaires principales avec cholécystectomie. — Le simple drainage des voies biliaires principales par le cholédoque réunit toutes les conditions d'une bonne opération ; il est logique, il est simple et rapide. Malheureusement, il n'est réellement indiqué que si la vésicule est normale ou peu altérée. Or, nous savons que la pancréatite chronique s'accompagne de lésions assez accentuées du côté de la vésicule : épaississement, vascularisation, friabilité des parois ; le contenu de la vésicule n'est plus de la bile ordinaire, c'est de *la boue biliaire*, quelquefois même il y a du pus et des calculs qui contribuent encore à l'altération de ses parois. Dans ces conditions, la vésicule est devenue un organe inutile dont on ne peut pas espérer la *restitutio ad integrum*, le retour au fonctionnement normal. Elle devient même, ajoute Desjardins, un organe dangereux, constituant un foyer à peu près impossible à désinfecter.

Il faut donc se décider, non seulement à drainer les voies biliaires, mais encore à enlever la vésicule, à pratiquer la cholécystectomie. Cette cholécystectomie aura le double avantage de mettre à l'abri des complications du côté de la vésicule infectée et de donner plus de jour pour explorer et drainer les voies biliaires principales, de même, dit Desjardins, qu'il est aujourd'hui admis que l'on doit pratiquer l'hystérectomie préliminaire pour extirper facilement une double salpingite purulente.

Au point de vue de la technique à suivre pour cette double intervention, j'ai déjà signalé, au chapitre de la technique générale, le siège et la forme de l'incision abdominale, dans les opérations portant sur la tête du pancréas, l'exploration de cette tête et des voies biliaires après décollement duodénal. Je rappelle simplement que l'on doit pratiquer l'incision latérale verticale externe, en dehors du muscle droit du côté droit, *laparotomie para-cervicale* ou *para-duodénale*.

Quant au décollement du duodénum il permet, non seulement l'exploration du pancréas et du cholédoque, mais encore il facilite l'ablation de la vésicule. Il est en effet difficile d'attaquer de haut en bas une vésicule biliaire adhérente ; par contre, le soulèvement de cet organe devient assez facile si on l'aborde par en bas et par derrière en suivant de bas en haut le cholédoque que l'on

a cherché près de sa terminaison; arrivé sur la vésicule on n'a plus qu'à sectionner le canal cystique et à finir par l'ablation de la vésicule. Bien entendu, on aura soin de lier l'*artère cystique*. En suivant cette technique, on pourra sectionner le canal cystique au ras de sa jonction avec le canal hépatique, ce qui supprime le moignon cystique devenu inutile et pouvant être dangereux.

La cholécystectomie terminée, on procède au drainage des voies biliaires. Par l'orifice du canal hépatique, au point de la section au niveau du cystique, on introduit un *petit drain non percé de trous latéraux*, qu'on enfonce jusqu'à la bifurcation de l'hépatique; avec le doigt ou s'assurera que le drain a été poussé jusqu'au point indiqué. Ceci fait, on isolera l'orifice de l'hépatique en pratiquant autour une épiplooplastie au moyen de l'épiploon gastro-hépatique, du grand épiploon et du péritoine pariétal; puis on replacera le duodénum à sa place normale et l'on suturera le péritoine qui avait été incisé pour permettre le décollement duodénal, en ménageant un orifice pour le passage du drain. Suture de la paroi abdominale.

Les suites de cette opération seraient très simples, d'après Desjardins. L'écoulement de la bile à l'extérieur commence aussitôt après l'opération, alors qu'il ne commence que le deuxième ou troisième jour après la cholécystostomie. Dès le troisième jour, l'écoulement par le drain tend à diminuer et la bile ne tarde pas à passer en partie dans le duodénum, en partie par le drain : Kehr a vu les matières se recolorer dès le cinquième jour. Mais le drainage doit être continué pendant quelque temps encore.

Pour savoir à quel moment on doit supprimer le drainage, il faut s'assurer du degré d'asepsie des voies biliaires en examinant la bile recueillie au fond du drain et aussi de l'état de la fonction pancréatique. L'examen des fèces par la méthode de Gaultier permettra de reconnaître si le canal de Wirsung a repris ou non sa perméabilité. Lorsque tout marche bien, le malade est guéri et la plaie cicatrisée au bout de trois semaines à un mois au plus tard (Desjardins), résultat beaucoup plus rapide que celui obtenu avec la cholécystostomie.

En résumé, des quatre vraies méthodes d'intervention dans la pancréatite chronique (la *cholécysto-entérostomie*, la *cholécystostomie*, *le drainage des voies biliaires principales*, *le drainage de ces voies biliaires avec cholécystectomie*), la première, la cholécysto-entérostomie, doit être rejetée; les deux suivantes, la cholécystostomie et le drainage des voies biliaires principales, ne pourraient être appliquées que si la vésicule n'était ni cloisonée, ni altérée, et elle l'est en principe; la dernière, *le drainage des voies biliaires*

principales avec cholécystectomie, constitue la *méthode la plus logique* et la plus *sûre* dans ses résultats.

Quant à la résection de la partie sclérosée, la *pancréatectomie partielle*, elle ne serait applicable, je le répète, qu'aux cas de lésions siégeant sur la queue ou sur la partie avoisinante du corps de la glande.

Enfin, que faire si les accidents reparaissent parce que le drain a été enlevé trop tôt ou s'il survenait une récidive un certain temps après l'opération? Dans le premier cas, on essaiera de remettre le drain après avoir dilaté le trajet. Si l'on ne peut pas y parvenir ou si l'on a affaire à une récidive plus ou moins éloignée de l'époque de l'opération, on a la ressource de pratiquer le drainage du cholédoque. Desjardins fait observer que, dans ces interventions secondaires, il est plus facile d'aborder le cholédoque lorsqu'on a pratiqué antérieurement la cholécystectomie, que d'aborder la vésicule lorsqu'on n'a fait qu'une cholécystostomie. En effet, la découverte du *cholédoque* est assez aisée, à la condition d'aller chercher ce conduit, ainsi que je l'ai déjà dit, *à sa terminaison, près du pancréas et du duodénum après décollement* de cette portion d'intestin. Par contre, on sait les difficultés opératoires qu'entraînent l'existence d'adhérences autour de la vésicule, la péricholécystite et les altérations des parois de cet organe. C'est pourquoi la critique qui a été adressée à la cholécystectomie, de ne plus permettre de faire une cholécystostomie, en cas de récidive des accidents septiques, tombe d'elle-même (Desjardins).

N° D'ORD.	OPÉRATEURS	INDICATIONS BIBLIOGRAPHIQUES	AGE SEXE	CLINIQUE	DATE	OPÉRATION	SUITES IMMÉDIATES	SUITES ÉLOIGNÉES	OBSERVATIONS
1	Mayo Robson (cas I).	*Lancet*, 1904, 26 mars, p. 852.	F. 44	Ictère. Diagn. Tumeur du pancréas.	22 juin 1890.	Laparotomie avec destruction d'adhérences.	Bonnes.	Guérison (revue après 5 ans).	Pas de cancer; mais pancréatite chronique sûrement.
2	Mayo Robson (cas II).	*Lancet*, 1904, 26 mars, p. 852.	H. 50	Diagn. Calculose biliaire.	17 fév. 1891.	Cholécystostomie.	Bonnes.	Guérison probable (Pas de détails).	Pas de calcul, en tout cas, à l'opération.
3	Mayo Robson (cas III).	*Lancet*, 1904, 26 mars, p. 852.	H. 32	Obstruction biliaire probable. Cachexie.	Avril 1892.	Laparotomie exploratrice.	Mort de shock le 2e jour. Autopsie.	»	Pancréatite chronique trouvée à l'autopsie (opération incomplète trop tardive).
4	Körte (cas I).	*Die Chir. Krankh. u. d. Verl. d. Pancreas*, 1898, p. 205.	H. 56	Compression du cholédoque par inflammation chronique de la tête du pancréas (Autopsie).	22 août 1892.	Cholécystentérostomie.	Mort le 26 août (collapsus). Autopsie.	»	Examen microscopique. Pancréatite chronique (opération trop tardive).
5	Sendler.	*Deut. Zeit. f. Chir.*, 1896, p. 338.	F. 26	Diagn.: Carcinome de l'estomac.	2 déc. 1892.	Laparotomie exploratrice.	Bonnes.	Guérison (revue après 3 ans).	Tumeur vue, mais jugée inopérable! Pancréatite chronique. Pas d'examen histologique. Diagn. rétrospectif probable.
6	Riedel (cas I).	*Berl. Klin. Woch.*, 1896, n° 1, p. 2.	F. 50	Tumeur du pancréas et calcul du cholédoque.	29 avril 1894.	Cholécystectomie, cholédochotomie, avec sutures.	Complexes.	Guérison (revue après 2 ans 1/2).	Pas de tumeur à l'opération, mais lésion chronique.

Nos d'ordre	Auteurs	Indications bibliographiques	Age sexe	Clinique	Date	Opération	Suites immédiates	Suites éloignées	Observations
7	Riedel (cas II).	*Berl. Klin. Woch.*, 1896, n° 1, p. 3.	F. 53	Coliques hépatiq. Tumeur du pancréas. Obstruction biliaire.	1er avril 1895.	Laparotomie.	Mort rapide. Autopsie : Dilatation des voies biliaires.	•	Pas de calcul. Pancréas dur et infiltré (Pancr. interstitielle) (Ancien calcul du pancréas?). Opération trop tardive et incomplète.
8	Mayo Robson (cas IV).	*Lancet*, 1904, 26 mars, p. 853.	F. 51	Ictère chronique. Calcul du cholédoque.	15 juill. 1895.	Cholécysto-entérostomie.	Bonnes.	Guérison (revue 3 ans après).	A l'opération, pancréatite chroniq. constatée.
9	Riedel (cas III).	*Berl. Klin. Woch.*, 1896, n° 1, p. 2.	H. 62	Tumeur du pancréas (?). Signes d'obstruction biliaire.	8 août 1895.	Cholédochotomie, cholécysto-duodénostomie.	Bonnes.	Guérison (revue après 3 ans).	Pancréatite chronique, en raison de la guérison (cas non cité par A. Desjardins).
10	Mayo Robson (cas V).	*Lancet*, 1904, 26 mars, p. 853.	H. 56	Ictère.	27 août 1895.	Cholécystentérostomie.	Bonnes.	Guérison. (Revu après 2 ans). 1 rechute d'obstruction biliaire toutefois.	Pas de calculs; donc pancréatite chronique.
11	Körte (Cas II).	*Die Chir. Krankh. und d. Verl. des Pancréas*, 1898, in-8, p. 205.	H. 47	Dégénérescence kystique de la tête du pancréas (Autopsie).	2 juillet 1896.	Cholécystentérostomie.	Mort le 7 juillet Autopsie.	•	Pancréatite kystique comprimant le cholédoque. (opération trop tardive).
12	Mayo Robson (cas VI).	*Lancet*, 1904, 26 mars, p. 853.	H. 37	Fistule biliaire par cholécystostomie ancienne. Ictère. Accidents biliaires persistants.	13 juillet 1896	Cholécystentérostomie.	Bonnes.	Guérison. (Revu 1 an après).	1re opération. (Cholécystostomie) insuffisante.

[illegible]	[illegible]	Contributo alla chir. del fegato et della vie biliari, in thèse Perrin, Lyon, 1902.	F. 50	Troubles digestifs. Douleurs. — Ictère.	[illegible] mai 1897.	Cholécysto-gastrostomie par sutures. — Vésicule distendue. — Adhérences.	Mort le 3e jour.	[illegible] en 1904).	après 7 années! Masse trilobée très dure sur la tête du pancréas.
16	Mayo Robson (cas VIII).	*Lancet*, 1904, 26 mars, p. 853.	F. 49	Cholécystostomie antérieure pour calculose biliaire. Rechute. Amaigrissement.	1898.	Cholécystentérostomie.	Bonnes.	Guérison. (Revu le 24 janv. 1904.)	Guérison après 6 années!
17	Mayo Robson (cas IX).	*Lancet*, 1904, 26 mars, p. 853.	H. 42	Syndrome biliaire. Laparotomie exploratrice. Rechute. — Glycosurie.	1898.	Cholécystostomie.	»	Guérison.	1re opération insuffisante. *Lancet*. 28 juillet 1900, p. 235.
18	Jaboulay.	*Lyon médical*, 1898, p. 345.	H. 46	Tumeur de la tête du pancréas.	1898.	Cholécystentérostomie.	Bonnes. Amélioration.	Pas revu depuis.	Tumeur irrégulière et dure sur tête du pancréas. — Pancréatite chronique probable.
19	Mayo Robson (cas X).	*Lancet*, 1900, II, p. 238 (cas III).	H. 45	Diagnostic : Calcul du cholédoque.	30 mars 1898.	Cholécystostomie.	Bonnes.	Guérison (le 5 avril 1899).	Pancréatite chronique.
20	Mayo Robson (cas XI).	*Lancet*, 1900, II, p. 238 (cas II); *Lancet*, 1904, 26 mars, p. 853 (cas IX).	H. 45	Diagn. : Calcul du cholédoque. Crises de coliques; syndromes biliaires.	27 sept. 1898.	Cholécystostomie (drainage des voies biliaires).	Bonnes.	Guérison (en décembre 1899). Revu le 25 janvier 1904.	Pancréatite chronique. Guérison après 6 ans.
21	Bolroff.	*Kirurgia*, Moscou, 1899, n° 28, p. 349.	»	»	1899.	Laparotomie (?).	»	Guérison.	Pancréatite chronique.
22	Mayo Robson (cas XII).	*Lancet*, 1900, II, p. 239 (cas VI).	F. 35	Symptôme de lithiase biliaire.	21 sept. 1899.	Cholécystostomie.	Bonnes.	Guérison.	Pancréatite chronique.

Nos D'ODRRE	AUTEURS	INDICATIONS BIBLIOGRAPHIQUES	AGE SEXE	CLINIQUE	DATE	OPÉRATION	SUITES IMMÉDIATES	SUITES ÉLOIGNÉES	OBSERVATIONS
23	Mayo Robson (cas XIII).	*Lancet*, 1900, II, p. 239 (cas IV).	F. 51	Calculs biliaires.	23 oct. 1899.	Cholécystostomie.	Normales.	Guérison (revue 9 mois après).	Pancréatite chronique, avec calculs biliaires (cholédoque et cystique).
24	Mayo Robson (cas XIV).	*Lancet*, 1900, II, p.233-240 (cas VII).	H. 45	Syndrome biliaire.	9 nov. 1899.	Cholécystentérostomie (bouton de Murphy).	Amélioration. Rechute.	Mort en janvier 1900, de bronchite. Autopsie.	P. chronique, avec calcul du cholédoque (Examen microscopique du pancréas).
25	Mayo Robson (cas XV).	*Lancet*, 1900, II, p. 239 (cas V).	F. 51	Syndrome biliaire.	28 nov. 1899.	Cholécystendyse.	Bonnes. Léger incident, sans intérêt.	Guérison (constatée le 15 mars 1900).	Pancréatite chronique simple.
26	Kehr (cas I).	A. Desjardins, thèse, Paris, 1905, p. 185.	H. »	Coliques hépatiques. Calculs de la vésicule.	28 nov. 1899.	Cholécystectomie.	Bonnes.	Guérison (le 30 décemb. 1899). Va bien en janvier 1900).	P. chronique, avec calcul biliaire.
27	Kehr (cas II).	A. Desjardins, thèse, Paris, 1905. p. 181.	H. 34	Cholécystite aiguë.	9 avril 1900.	Cysticotomie. Cholécystostomie.	Bonnes.	Guérison.	Calcul découvert à l'opération (cystique, etc.). Pancréatite-instertitielle. Constatée à la laparotomie.
[illegible]	[illegible]	A. Desjardins, [illegible]	F. [illegible]	Cholécystite [illegible]	7 juin 1900.	Cholecystectomie. Drainage de l'ho[illegible]	Bonnes.	Guérison.	Pancréatite chronique, avec calculs de la vésicule.

									tardive).
31	Mayo Robson (cas XVII).	A. Desjardins, thèse, Paris, 1905, p. 178.	H. 26	Cirrhose de la tête du pancréas.	Février 1901.	Cholécystostomie.	Guérison. Fistule persistante.	Cholécystentérostomie (14 septembre 1901), pour la fistule.	Bon résultat définitif.
32	Owen (cas I).	*Brit. Med. Journal*, 1902, II, p. 1310 (cas II).	F. 30	Symptômes divers. Tuméfaction dans la région biliaire.	3 avril 1901.	Laparotomie exploratrice.	Bonnes.	Guérison.	Pancréatite chronique.
33	Mayo Robson (cas XVIII).	A. Desjardins, thèse, Paris, 1905, p. 179.	F. 30	Pancréatite chronique interstitielle.	Avril 1901.	Cholécystentérostomie.	Bonnes.	Guérison.	Examen microscopique d'un morceau de pancréas réséqué. (*Annals of Surg.*, janvier 1902).
34	Paul Delbet.	*Congrès français de Chir.*, 1902, p. 520.	F. 52	Coliques hépatiques antérieures. Ictère depuis 15 jours. Pesanteur hypochondre droit. Pas de tumeur à la palpation profonde. Mais celle-ci détermine de la douleur. Diagn. : obstruction du cholédoque par calcul.	7 juin 1901.	Laparotomie. Pas de calcul biliaire. Tête du pancréas bosselée et dure. Massage de la vésicule entre les doigts. On referme le ventre.	Bonnes.	Disparition de l'ictère. Malade guérit le 20 juillet. Revue au mois d'août 1902, bien portante.	»
35	Owen (cas II).	*Brit. Med. Journ.*, 1902, II, p. 1310 (cas I).	H. 62	Symptômes très complexes.	Juillet 1901.	Laparotomie exploratrice.	Bonnes.	Guérison opératoire.	Pancréatite chronique.

Nos D'ORDRE	AUTEURS	INDICATIONS BIBLIOGRAPHIQUES	AGE SEXE	CLINIQUE	DATE	OPÉRATION	SUITES IMMÉDIATES	SUITES ÉLOIGNÉES	OBSERVATIONS
36 39	Mayo (cas I à IV).	*J. Am. Med. Assoc.*, 1902, p. 807-809.	»	4 cas.	1902.	4 cholécystostomies.	Bonnes.	4 guérisons.	4 pancréatites chroniques.
40	Mayo (cas V).	*J. Am. Med. Assoc.*, 1902, p. 807.	»	»	1902.	Cholécysto-duodénostomie.	Bonnes.	Guérison.	Pancréatite chronique.
41 42	Mayo (cas VI et VII).	*J. Am. Med. Assoc.* 1902, p. 807.	»	2 cas.	1902.	2 cholécystocolostomies transverses.	Bonnes.	2 guérisons.	Pancréatites chroniques.
43	Reynès [1].	Inédite.	F. 35	Signes d'obstruction pylorique. Tumeur.	18 avril 1902.	Laparotomie. Résection d'une portion du corps du pancréas, large de 3 cm. longue de 8 cm.	Bonnes.	Guérison.	Examen histologique : pancréatite scléreuse. Malade revue en 1905 en bonne santé.
44	Estes (W.).	*J. Am. Med. Assoc.* 1902, p. 807.	»	Syndrome biliaire.	1902.	Cholécystostomie avec drainage.	Bonnes.	Guér. complète.	Pancréatite chronique.
45	Marcy.	*J. Am. Med. Assoc.* 1902, p. 807.	H.	Ictère.	1902.	Cholécystostomie.	Bonnes.	Guérison depuis 3 ans.	Pancréatite chronique avec calculs biliaires.
46	Griffiths (T. D.).	*Brit. Med. Journ.*, 1902, II, p. 1312.	F. 28	Douleurs; ictère, Diagn : Calcul du cholédoque.	Mai 1902.	Drainage des voies biliaires par la vésicule.	Bonnes. Fistule guérie en 4 semaines.	Guérison.	Pancréatite chronique sans calculose.
47	Walther (cas I).	A. Desjardins, th. Paris, 1905, p. 156.	F. 50	Diagn. pendant l'opération : Cancer de la tête du pancréas.	27 oct. 1902.	Cholécystostomie.	Bonnes.	Guér. (Revue le 21 nov. 1904). Fistule persistante.	Pancréatite chronique très probable.

					1903.		Mort dans la soirée. Autopsie.	»	A l'autopsie : Pancréatite chronique interstitielle, variété interlobulaire.
50	Walther (cas II).	A. Desjardins, th. Paris, 1905, p. 159.	F. 37	Syndrome biliaire.	2 déc. 1903.	Cholécystostomie.	Bonnes. Mort de syncope le 7e jour.	»	Abcès du foie. Pancréatite chroniq. interstitielle.
51 52	Tietze (cas I et II).	*Assoc. silés. p. av. sc.*, 1904, *Presse médicale*, 1904, 31 déc., p. 830.	»	2 cas. 2 pancréatites indurées.	1904.	2 cholécystentérostomies.	2 morts par hémorragie.	»	2 pancréatites indurées.
53	Tietze (cas III).	*Id.*, *Presse médicale*, 1904, 31 décembre, p. 830.	»	»	1904.	Laparotom. exploratrice.	»	Guérison.	Pancréatite chronique, adhérences.
54	Gosset.	A. Desjardins, th. Paris, 1905, p. 163.	F. 40	Calcul du cholédoque.	22 sept. 1904.	Cholécystectomie. Ablation d'un fragment de tumeur pancréatique.	Bonnes.	Amélioral. (20 décembre 1904).	Pancréatite chronique (Examen microscopique).
55	Barth.	*XXXIIIe Congrès de la Société allem. chir.*, 1904.	H. 54	Soigné pour coliques hépatiques. En 1903, fièvre, ictère, etc.		Cholécystostomie. Pus dans la vésicule. 6 semaines plus tard, nouveaux accidents. Laparotomie. Incision du pancréas.	Mort au bout de 16 jours d'érysipèle.	—	Autopsie : Pancréatite indurative. Canal de Wirsung introuv. Canal de Santorini libre.

1. Seule observation inédite comprise dans nos tableaux, à cause de sa rareté. — Un autre cas inédit de P. Thiery (cholécystostomie, induration pancréatique : Pancréatite chronique ou cancer ? Bon état pendant 8 jours; mort brusque au 8e jour par phénomènes péritonéaux). — Travail publié, non consulté : Garcia Lagos (H.). Consideraciones sobre un caso de ictéricia cronica y pancréatitis cronica; operacion (*Rev. méd. del Uruguay*, janvier 1905.)

V. — TRAITEMENT DE LA TUBERCULOSE DU PANCRÉAS

Il est impossible d'établir d'une façon précise les indications et les modes d'intervention dans la pancréatite tuberculeuse. Nous savons en effet que la localisation pancréatique de la tuberculose est rare et que, souvent, l'on a affaire à une tuberculose secondaire plus ou moins généralisée. Du reste, le diagnostic de cette affection est fort difficile.

A cause de sa rareté et de son intérêt, j'ai reproduit *in extenso* l'observation de Sendler, dans la partie clinique de ce travail, et j'en tiendrai compte à propos du traitement des tumeurs solides du pancréas, puisque, en somme, il y avait une tumeur et que Sendler en a pratiqué l'ablation.

Si, après une laparotomie, on tombait sur une lésion tuberculeuse du pancréas, on se conduirait suivant les circonstances, suivant le siège, la forme et l'étendue de la lésion : si l'on trouvait un abcès froid, ou une caverne, on en pratiquerait l'évacuation, le curettage et le drainage; on pourrait quelquefois pratiquer l'ablation de la partie malade (lésion de la queue par exemple), c'est-à-dire faire une *pancréatectomie partielle*. En présence d'un *tuberculome*, comme dans le cas de Sendler, on en pratiquerait l'ablation ou l'on aurait recours à l'une des méthodes palliatives que j'indiquerai plus loin.

VI. — TRAITEMENT DES CALCULS DU PANCRÉAS

Indications. — Si le diagnostic de calcul du pancréas venait à être posé, il n'y aurait pas lieu pour cela d'intervenir systématiquement. Des troubles légers de calculose pancréatique peuvent disparaître grâce à un traitement médical approprié. Mais l'intervention serait commandée par l'apparition de troubles graves : tuméfaction dans la région du pancréas, fièvre, douleurs violentes, phénomènes pancréatiques. Il ne faut pas oublier que des lésions quelquefois sérieuses précèdent ou suivent la formation des calculs : angio-pancréatite, atrophie de la glande, dilatation du canal de Wirsung, abcès.

Modes d'intervention. — Je ne parle pas des *laparotomies exploratrices* restées infructueuses. Kummel et Körte n'ont trouvé le calcul qu'à l'autopsie. Pearce Gould soupçonna seulement le calcul à une première laparotomie; il l'extirpa plus tard. Leichtenstern ne trouva rien après deux laparotomies; le calcul ne fut découvert qu'à l'autopsie.

Cependant Weir attribue à l'*exploration digitale simple* le

succès qu'il obtint dans un cas de dilatation du canal de Wirsung et, comme la malade allait bien cinq ans après l'opération, il conclut qu'il s'agissait d'une obstruction non par tumeur mais par calcul.

Je ne fais que signaler le cas de Capparelli : *incision* directe d'un *phlegmon péri-pancréatique*, par la paroi abdominale; issue de calculs pancréatiques.

Deux méthodes opératoires sont en présence : 1° la *pancréaticotomie*; 2° le *drainage* du canal de Wirsung ou *pancréaticostomie*.

Pour ces différentes opérations qui vont suivre, laparotomie latérale de préférence.

I. Pancréaticotomie. — On a pratiqué la pancréaticotomie simple et la pancréaticotomie transduodénale.

a Pancréaticotomie simple : Previtt aurait pratiqué, le premier, cette opération en 1898. Je dois dire que le texte de son observation n'est pas très explicite; mais son malade rendit des calculs par sa fistule, ce qui prouverait qu'il s'agissait bien d'une calculose pancréatique.

Fig. 159-LXXV. — Large diverticule de l'ampoule de Vater renfermant un calcul (Opie).

En 1903, Lisanti pratique l'incision du canal pancréatique et suture l'incision; il fit une *pancréaticotomie idéale*. La même année, Allen extirpe deux calculs dans une poche kystique située entre le foie et l'estomac. Mayo Robson, après avoir découvert le calcul, le coupa en deux et extirpa successivement les deux fragments (*Pancréaticolithotomie*).

b Pancréaticotomie transduodénale : pratiquée d'abord par Pearce Gould en 1898, puis par Dalziel en 1902 et par Moynihan en 1903. En 1903 également, Mayo Robson enlève 4 calculs chez le même malade; 2 par *pancréaticotomie idéale*, avec suture, et 2 par voie duoénale. Ce chirurgien a dit, dans son rapport au Congrès International de 1900, qu'il avait pratiqué 7 pancréaticotomies par voie duodénale. Je n'ai pas trouvé tous les cas.

II. Drainage du canal de Wirsung ou pancréaticostomie. — J'ai suffisamment insisté sur cette opération à propos de la technique générale; la pancréaticostomie vraie n'a pas d'ailleurs été pratiquée. Nous verrons dans un instant ce qu'il faut en penser.

Résultats. — Les 3 cas de laparotomie exploratrice ont été suivis de mort; ce qui démontre la gravité des explorations prolongées.

L'incision du phlegmon (Capparelli) et le massage intra-abdominal (Weir) ont donné 2 guérisons.

Les 2 pancréaticotomies simples ont donné 2 guérisons. Pour les 3 pancréaticotomies transduodénales, nous enregistrons 2 guérisons et une mort au douzième jour; ce cas de mort était très complexe (kyste hydatique du foie, lésions des voies biliaires).

Le cas d'Allen, ablation de 2 calculs renfermés dans un kyste, s'est terminé par la mort.

Le cas complexe de Mayo Robson, *pancréaticotomie idéale* et pancréaticotomie transduodénale, a donné une guérison.

Choix du mode d'intervention. — En présence d'un calcul pancréatique, il est logique de pratiquer l'extraction du calcul par la pancréaticotomie simple, idéale si possible, ou non suivie de suture. Le refoulement du calcul vers l'ampoule de Vater ou son broiement ne paraissent pas recommandables. Si le calcul est engagé dans la tête du pancréas au niveau ou près de l'ampoule, on sera forcé de recourir à la pancréaticotomie transduodénale.

Dans les 2 cas on s'assurera par le cathétérisme que la voie est bien libre après l'extraction du ou des calculs.

Mais que faire si le calcul est inaccessible ou inextirpable, par sa situation ou sa fixation, si, après l'ouverture du canal dilaté ou après l'incision du duodénum, on n'a pas trouvé l'obstacle? Établir une *pancréaticotomie* qui serait définitive n'est pas une détermination bien séduisante. L'opération rationnelle consisterait dans l'établissement d'*une fistule pancréatique intestinale*, pour ramener le suc pancréatique dans l'intestin, de même que l'on pratique l'abouchement du cholédoque ou de la vésicule biliaire dans l'intestin pour rétablir le cours de la bile. Cette question est des plus intéressantes.

Nous avons dit que Weir avait tenté, sans succès, l'abouchement *pancréatico-intestinal* dans un cas de fistule consécutive à un carcinome de la papille duodénale. Son échec a été dû au mauvais état général du malade et aussi à ce que, étant intervenu dix jours après le drainage de la dilatation kystique, il trouva le canal pancréatique rétréci. Il faudrait donc, pour agir utilement, pratiquer l'anastomose pancréatico-intestinale lorsqu'on découvre la dilatation du canal et que l'on ne peut pas enlever la cause mécanique de cette dilatation.

On pourrait même tenter directement cette opération au lieu de pratiquer la pancréaticotomie transduodénale.

Dans certains cas, il serait peut-être plus simple de faire une *pancréatico-gastrostomie.*

Donc, en résumé, si la pancréaticotomie simple constitue le procédé de choix dans le traitement des calculs du pancréas, il semble bien que la *pancréatico-entéro* ou *gastro-stomie* puisse devenir aussi un excellent moyen de traitement des dilatations du canal pancréatique. Dans le cas de cancer obstruant le canal, l'intervention n'aura d'autre effet que de rétablir le cours du suc pancréatique et par suite de prolonger la résistance de l'organisme, mais, dans le cas de calcul, elle sera curative. On a manifestement exagéré les critiques formulées contre cet élégant procédé d'intervention dont la chirurgie nouvelle des voies biliaires nous permet d'envisager l'avenir très prochain, quand on interviendra en temps voulu dans certaines affections pancréatiques bénignes.

TABLEAU X. — **Opérations pour calculs du pancréas.**

Nos D'ORDRE	AUTEURS	INDICATIONS BIBLIOGRAPHIQUES	AGE SEXE	CLINIQUE	DATE	OPÉRATION	SUITES IMMÉDIATES	SUITES ÉLOIGNÉES	OBSERVATIONS
1	L. Capparelli.	Morgagni, 1883, p. 459, In Giudice Andrea, *Il Policlinico*, 1896, p. 42.	F.	Coliques. Sialorrhée. Vomissements. Stéarrhée. Phlegmon de la paroi abdominale.	21 nov. 1876.	Incision du phlegmon abdominal, issue de plusieurs calculs.	»	Guérison.	Malade revue le 5 juin 1883 : Glycosurie. Examen des calculs : carbonate de chaux et phosphate de magnésie. Absence de pigments biliaires. Capparelli affirme qu'il s'agissait de calculs pancréatiques
2	F. Weir.	*Med. Record*, 23 déc., 1893, p. 803.	F.	Coliques. Tuméfaction épigastrique.	Février 1888.	Ponct. le lendemain, laparotomie, masse liquide transversale à la place du pancréas. Diagn. : Kyste par obstruction du canal pancréatique. Exploration manuelle du kyste	»	Guérison.	Bon état 5 ans après l'opération, d'où Weir conclut que la compression était due non à une tumeur, mais à un calcul.

[illegible]	Crevitt.	*J. of the Amer. Med. Assoc.*, 1898, 7 mai, p. 1108.	H.	Tumeur. Phénomènes généraux.	1898.	Laparotomie. *Incision* et ablation d'un *calcul*. *Pancréaticotomie.*	Pus. Élimination de calculs par la fistule.	Guérison.	Calcul du pancréas.
6	Pearce Gould.	*Clin. Soc. of London*, 1898, 9 déc.	H. 46 ans.	Signes de cholélithiase. *Laparotomie.* Ponction de la vésicule. Calculs soupçonnés du canal de Wirsung. Amélioration.	1898.	*Laparotomie nouvelle. Pancréatico-duodénotomie* pour extraction d'un calcul de la tête du pancréas.	*Mort* le 12e jour. *Autopsie.*	»	Calcul du pancréas dilaté et ulcéré. K. hydatique du foie. Cholécystite suppurée.
7	Dalziel.	*Brit. med. Journ.*, 1902, II, p. 1312.	»	Pas d'ictère.	1902.	*Pancréaticotomie transduodénale* (Ablation d'un calcul par le duodénum).	Bonnes.	Guérison en 6 semaines.	Calcul du canal pancréatique.
8	Lisanti.	Lazarus. *Zeit. f. klin. Med.*, 1903.	H. 40 ans.	Crises stomacales. Vomissements. Météorisme.	1903.	*Pancréaticotomie idéale* (avec suture).	»	Guérison complète.	Calcul à l'embouchure du canal pancréatique.
9	Leichtenstern.	Lazarus. *Zeit. f. klin. Med.*, 1903, p. 383.	F. 35 ans.	Coliques. Vomissements. Ictère.	1903.	*Laparotomie exploratrice* (rien trouvé).	Rechute : *Nouvelle laparotomie.* (rien trouvé).	*Mort. Autopsie* (opération incomplète).	Abcès multiples du pancréas avec *calcul* du canal pancréatique.

Nos D'ORDRE	AUTEURS	INDICATIONS BIBLIOGRAPHIQUES	AGE SEXE	CLINIQUE	DATE	OPÉRATION	SUITES IMMÉDIATES	SUITES ÉLOIGNÉES	OBSERVATIONS
10	Moynihan.	Lazarus. *Zeit. f. klin. Med.*, 1903.	»	Calcul biliaire.	1903.	*Pancréaticotomie transduodénale.*	»	Guérison.	Calcul du canal pancréatique.
11	Allen.	*Ann. of Surg.*, 1903, p. 741.	?	?	1903?	Deux calculs enlevés d'un kyste situé entre le foie et l'estomac.	Mort le 5e jour.	»	»
12	Mayo Robson.	*Lancet*, 1904, 2 avril, p. 913.	F. 57 ans.	Douleurs. Vomissements. Réaction pancréatique des urines.	13 février 1903.	Extirpation de 4 calculs : 1 du Santorini par incision; suture du conduit et du pancréas; 2 du Wirsung par incision duodénale et papillotomie; 1 du Wirsung par incision à travers le ligament gastro-hépatique; suture du conduit et du pancréas.	Guérison.	»	»

VII. — TRAITEMENT DES KYSTES GLANDULAIRES DU PANCRÉAS

Indications. — Il y a vingt-cinq ans environ, on n'osait pas encore s'attaquer aux kystes du pancréas; l'abstention était la règle absolue dans le traitement de ces tumeurs.

Avant et même après cette époque, des chirurgiens fort distingués ont pu écrire qu'on ne devait pas se préoccuper du pancréas, que les kystes de cet organe devaient être relégués au rang des affections contre lesquelles l'art doit avouer son impuissance. Il est vrai qu'à ces époques, la chirurgie viscérale n'existait pas ou était dans l'enfance.

Depuis, l'opinion chirurgicale s'est totalement transformée; le traitement des kystes du pancréas n'est plus discuté aujourd'hui; on traite ces kystes comme on traite ceux des autres organes (foie et ovaire, par exemple).

Il est même indiqué d'agir le plus tôt possible, car ces kystes ne tardent pas à contracter des adhérences avec les organes voisins : estomac, côlon, veine cave inférieure, veine porte et même l'aorte. En outre, les kystes pancréatiques sont assez souvent le siège d'hémorragie intra-kystique, ils peuvent suppurer, se rompre dans le péritoine, déterminer la compression des viscères et des gros vaisseaux de la région : celle du cholédoque, d'où apparition d'ictère, de l'intestin, d'où phénomènes d'occlusion intestinale, ainsi que je l'ai noté dans une observation personnelle. Dans le cas d'Hagenbach, l'occlusion intestinale entraîna la mort du malade. On a signalé aussi la dyspnée par refoulement du diaphragme. Enfin, fait important, le malade atteint de kyste du pancréas est exposé à une cachexie spéciale, conséquence de la suppression de la fonction pancréatique, ou à une véritable cachexie cancéreuse, lorsqu'il s'agit d'un kyste néoplasique.

Donc, les indications de l'intervention ne sont ni discutables ni discutées; la discussion ne porte que sur le choix de la méthode opératoire.

Modes d'intervention. — Les chirurgiens ont eu recours à des méthodes et des procédés divers dans le traitement des kystes glandulaires du pancréas.

Le professeur Le Dentu, dans son intéressant rapport à la Société anatomique de Paris en 1865, sur les kystes du pancréas, rapporte qu'en 1862 son chef de service à l'Hôtel-Dieu tenta la ponction d'un kyste du pancréas par la méthode Récamier, après application de potasse caustique; nous savons que, dans ce cas, si l'estomac fut perforé, le kyste ne fut pas ponctionné.

Dixon, en 1884, Lym, en 1893, employèrent la ponction suivie d'aspiration.

Steele, en 1886, fit des ponctions répétées avant d'inciser le kyste.

R. Burmeister, en 1904, a proposé pour les kystes du pancréas une méthode nouvelle, basée aussi sur la ponction. Il désigne sa méthode sous le nom de *Drainage par aspiration*. Ce n'est en somme qu'une modification de la ponction aspiratrice et des procédés bien connus en matière de chirurgie des kystes hydatiques du foie.

E. Papin l'a décrite dans la *Revue de gynécologie et de chirurgie abdominale* de cette année : « Sur une planchette verticale munie d'un pied, haute de 1 m. 40, large de 0 m. 20, est fixée en haut et à gauche une trompe de Finkener. Au-dessous de celle-ci, un entonnoir est relié à un tube de plomb et recueille l'eau d'écoulement. En haut et à droite est un vacuomètre composé d'un réservoir à mercure dans lequel plonge un tube recourbé en V; latéralement est une échelle mobile, graduée en centimètres, qui sert à mesurer à chaque instant la force d'aspiration. Au-dessous de cet appareil, à 0 m. 40 au-dessus du plancher, un peu plus bas que le lit du malade, est placé sur une tablette un vase d'Erenmayer d'une contenance de trois quarts de litre. La tablette est mobile en hauteur le long d'une rainure de la planchette verticale, et peut être fixée à un tel niveau que l'on veut par une vis.

« La tubulure latérale du récipient est réunie à l'orifice latéral de la trompe par un fort tuyau de caoutchouc.

« Il est fermé par un bouchon percé de deux trous pour le passage de tubes de verre; l'un de ces tubes est réuni au vacuomètre par un tuyau de caoutchouc; l'autre, courbé à angle obtus, est muni d'un tuyau de caoutchouc long et solide, fixé d'autre part à un drain en verre, long de 0 m. 06 et percé de gros orifices.

« Le manuel opératoire consiste, l'appareil étant installé près du lit du malade, à mettre la trompe en communication avec une conduite d'eau, et à introduire le drain dans la profondeur de la plaie. Le robinet de la conduite est ouvert; la sécrétion commence à être aspirée; on l'aide en faisant un lavage avec une solution chaude de chlorure de sodium.

« Le tube d'aspiration est finalement fixé à la paroi du ventre par une bandelette de diachylum. On tamponne avec de la gaze tout autour du tube et on laisse l'aspiration se faire.

« D'après Burmeister, cette méthode permet d'éviter les changements journaliers du pansement. On se borne à remplacer le tube d'aspiration et le drain de verre chaque jour. La trompe à

eau donnerait une aspiration douce et continue, et le vacuomètre servirait à mesurer l'intensité du vide et à indiquer automatiquement l'obstruction des drains, par l'élévation anormale du mercure (signal d'alarme pour l'infirmière). »

Israël, en 1900, pratique la laparotomie et, ne pouvant pas aborder le kyste pour le marsupialiser, referme le ventre; cinq jours après, il ponctionna le kyste à travers l'estomac.

Weir, en 1888, dans le cas que j'ai déjà signalé, se contenta, après laparotomie, d'une exploration digitale de la dilatation kystique.

Veit, en 1885, après des tentatives d'extirpation restées infructueuses, referma le ventre sans rien faire.

Trémaire, en 1888, ayant affaire à un kyste sanguin rompu, sutura simplement l'orifice de la rupture (*kystorraphie*), mais, le liquide s'étant reproduit, il dut plus tard inciser et drainer la poche.

Ce sont là des faits exceptionnels; en général, on a pratiqué l'ouverture du kyste en 2 temps ou en 1 temps, ou son extirpation totale.

L'ouverture en 2 temps d'un kyste du pancréas a été pratiquée la première fois en 1879, par Thiersch, puis par Annandale, Soubbotitch, Bull, Albert, etc. (13 cas).

L'incision du kyste a été faite un, trois, quatre, cinq, six, sept, huit jours, quatre semaines même dans un cas, après la laparotomie le plus souvent médiane.

L'ouverture en un temps, pratiquée par Rokitansky en 1881, par Gussenbauer en 1882, a été adoptée par la plupart des chirurgiens (125 cas).

Malthe attaqua son kyste par une incision lombaire gauche. Neumann marsupialisa aussi par la région lombaire. J'ai dit, au chapitre de la technique générale, que Siraud préconisait la voie lombaire dans le traitement des kystes du pancréas.

A part ces exceptions, l'on est toujours intervenu par la voie abdominale antérieure. ou plutôt antéro-latérale. On a souvent pratiqué la laparotomie médiane, quelquefois on a eu recours à l'incision latérale (Mikulicz, Parker, Karewski). Ce dernier chirurgien, ne trouvant pas son incision suffisante, dut y ajouter une deuxième incision. C'est pour les kystes que Gangolphe et H. Delagenière recommandent d'inciser simplement sur la partie saillante de la tumeur.

Siraud tenta la laparotomie para-péritonéale qu'il fut obligé de transformer en laparotomie ordinaire.

La voie gastro-côlique a été la voie préférée. J'ai déjà dit que dans trois cas de kyste du pancréas on avait suivi la voie transstomacale : Bessel-Hagen incisa l'estomac de parti pris; Demons

le perfora accidentellement; Israël ponctionna le kyste à travers l'estomac.

Très souvent, cela se comprend, les chirurgiens ont tenté l'extirpation totale avant de se décider à marsupialiser.

Dans quelques cas, il n'a pas été possible de fixer la lèvre de la poche kystique à la paroi abdominale. On s'est donc contenté de l'incision suivie de drainage, tel le cas de Routier.

Dans le cas d'Ogston, le kyste adhérait à la paroi; en somme, ce cas aurait pu être classé parmi les ouvertures en 2 temps, à *fixation première spontanée*.

Lorsque le kyste a pu être fixé à la paroi, on a pratiqué 20 fois des résections partielles de la poche; sur ces 20 cas, 3 fois la résection a été très étendue.

La fixation après l'incision (*fixation dernière*), pratiquée pour la première fois par Treiburg en 1885, a été pour ainsi dire la règle; la fixation avant l'incision (*fixation première*) n'a été pratiquée que 6 fois : d'abord par Kocher en 1887, puis par Karewski, Filipov, Riegner, Korteweg, Körte.

Deux fois on a fait des lavages de la poche, une fois on y a injecté de la glycérine iodoformée.

Enfin, en même temps que l'incision et le drainage du kyste, Weir a pratiqué une cholécystotomie et Michaux une cholécystectomie.

L'extirpation totale des kystes du pancréas fut exécutée pour la première fois par Bozeman en 1881, pour un cas de kyste pédiculé de la queue de l'organe. La seconde extirpation totale appartient à Billroth, en 1885. D'autres observations ont été publiées par Riedel, A. Martin, Kosinski, Poncet, etc. (26 cas).

Vankay eut recours à la voie lombaire. Duming pratiqua aussi une incision lombaire, mais croyant avoir affaire à une hydronéphrose, cette incision exploratrice fut infructueuse et le chirurgien dut s'adresser à la voie abdominale.

Dans quelques cas on suivit nettement la voie gastro-côlique; dans 1 cas, au moins, la voie sous-côlique, la tumeur se trouvant située entre le côlon et l'utérus.

Dans 4 cas, le kyste étant pédiculé, il a suffi de sectionner le pédicule après ligature.

Dans les autres cas on a fait une énucléation ou une extirpation. La portion de parois de pancréas laissée intacte n'était que de 3 centimètres dans 1 cas.

Kosinski pratiqua l'ablation au thermo-cautère.

Cette ablation, au dire des opérateurs, a été quelquefois facile, quelquefois très laborieuse. Dans un cas on a dû lier des vaisseaux importants.

RÉSULTATS DES OPÉRATIONS POUR KYSTES GLANDULAIRES DU PANCRÉAS.

Le seul cas de tentative de ponction par la méthode de Récamier a donné une mort, par péritonite, au bout de 2 jours.

Les ponctions répétées de Steele (voir ouverture en 2 temps) n'ont pas déterminé d'accident.

Le malade d'Israël ponctionné à travers l'estomac, 5 jours après une laparotomie exploratrice, a guéri.

Sur 2 cas de ponctions aspiratrices (Dixon et Lym), on relève : une mort au bout de 6 semaines et une guérison.

La laparotomie exploratrice de Veit, avec tentative d'extirpation, s'est terminée par la mort, une heure après l'opération. De même la laparotomie de Routier avec tentative infructueuse de marsupialisation s'est terminée par la mort, le lendemain.

Par contre, l'exploration digitale de Weir a fourni 1 succès.

L'*ouverture en 2 temps* a donné 13 guérisons sur 13 opérations. Le malade de Bull est mort plus tard de diabète. La guérison est survenue entre 4 semaines et 2 mois. Mais la date de la guérison définitive n'est pas indiquée dans toutes les observations; or, des fistules ont persisté pendant un temps assez long.

L'*ouverture en 1 temps* a fourni, sur 125 cas, 7 morts, 115 guérisons certaines; dans 3 cas, le résultat n'est pas indiqué.

Les cas de mort sont les suivants : Rokitansky, mort par péritonite septique le 10e jour; Ogston, mort par septicémie au 4e jour (gangrène de la paroi du kyste); Ahlfeld, mort par péritonite la 7e semaine (on avait fait 2 laparotomies et 2 tentatives d'extirpation); Hartmann, mort par cachexie au bout d'un mois et demi (noyau cancéreux dans le foie, à l'autopsie); Hulke, mort par shock au bout de quelques heures (tentatives d'extirpation); Lazarus, mort au 2e jour (gangrène du kyste).

La cause de la mort n'est pas indiquée dans le cas de Durante.

Parmi les cas de guérison, l'un a guéri au bout de 18 jours, ce qui peut paraître surprenant après un drainage. En général la fistule persiste assez longtemps; on a donné comme époque de la guérison : 1 mois et demi, 2, 3, 4 mois, un an. Quelquefois même la fistule persiste plus longtemps.

J'ai pu relever quelques indications au sujet des suites éloignées de l'ouverture des kystes en un temps.

Le malade de Madelung est mort au bout de 5 ans avec de l'œdème et de l'ascite.

Le malade de Richardson fut pris, 2 ans et demi environ après son opération, de phénomènes d'occlusion intestinale qui nécessi-

tèrent une laparotomie. Il succomba et l'on trouva, à l'autopsie, que le kyste s'était ouvert secondairement dans l'estomac.

Une malade du même chirurgien eut une récidive de son kyste un an après l'ouverture. Elle mourut de péritonite aiguë et, à l'autopsie, on découvrit une perforation de l'estomac au niveau d'une ancienne fistule.

Le malade de Churton succomba au bout d'un an, avec un pancréas atrophié, et celui de Rave, au bout de 3 mois, de fièvre, a-t-on dit.

La malade de Vallas ne vécut qu'un mois et 11 jours; la cachexie qui l'emporta s'explique, car il s'agissait d'un kyste secondaire du pancréas développé sur un carcinome en évolution.

Jaboulay perdit son malade au bout de 6 ans, d'un cancer de l'estomac. L'autopsie révéla qu'il s'était développé un autre kyste au niveau de la queue du pancréas.

Les malades de Kniatkowski et un de Lazarus succombèrent à une mort accidentelle, l'un plus d'un an, l'autre un an après leur opération; celle de Morestin à une cirrhose hépatique au bout de 3 ans.

Dans le cas de Ricard la mort survint quelques années après l'opération, avec généralisation dans l'abdomen; dans celui de Lazarus, elle survint le 12e jour, par hémorrhagie intestinale : l'autopsie révéla l'existence d'un ulcère rond du duodénum.

Enfin, le malade de Weir mourut deux heures après une intervention complexe tentée 10 jours après l'incision du kyste, et celui de Pagenstecher mourut diabétique 1 an et demi après l'opération.

De sorte que certains cas de guérisons ne représentent que des guérisons passagères.

L'*extirpation totale des kystes* a donné, sur 26 cas que j'ai recueillis, 24 guérisons et 2 morts.

Les 2 morts, cas de Billroth et de Riedel, sont survenues à la suite de péritonite septique, l'une au 6e jour, l'autre après le 4e

Dans le 1er cas l'opération avait été laborieuse; elle avait été facile dans le 2e, mais il y avait eu une hémorragie grave.

L'époque de la guérison n'est pas signalée dans les 24 cas favorables: pour ceux où elle est indiquée, on trouve : 17 jours, 38 jours, 6, 7 semaines, 2 mois, 3 mois. Dans aucun cas il n'est question de ces fistules intarissables observées après l'ouverture des kystes.

Choix du mode d'intervention dans le traitement des kystes du pancréas. — D'après ce que je viens de dire dans ce chapitre du traitement des kystes glandulaires du pancréas, les divers modes d'intervention ont été les suivants :

1° **Ponction** par la méthode de Récamier; simple; aspiratrice.

2° **Laparotomie exploratrice** (opération inachevée).

3° **Marsupialisation en 2 temps.**

4° **Marsupialisation en 1 temps** avec ou sans résection partielle de la poche.

5° **Extirpation totale.**

La *ponction*, quelle que soit sa variété, est absolument délaissée pour les raisons déjà indiquées : risque de péritonite par écoulement du liquide kystique dans le ventre, blessure possible de gros vaisseaux, perforation de l'estomac; l'anatomie pathologique des kystes du pancréas explique bien ces dangers. La ponction des kystes en général et celle des kystes du pancréas en particulier est reléguée au rang des méthodes anciennes.

On ne serait autorisé à la tenter, malgré ces risques, à titre de soulagement, que dans les cas où toute intervention serait contre-indiquée pour une raison spéciale. Il est bien entendu que dans ces cas on aurait recours à la ponction simple, la méthode de Récamier ne méritant qu'une mention historique et l'appareil de R. Burmeister constituant une véritable complication technique.

Je ne fais que signaler la *laparotomie exploratrice* simple, aveu d'impuissance et qui ne constitue pas une méthode opératoire.

Deux méthodes opératoires restent seules en présence : la marsupialisation et l'extirpation totale.

L'*extirpation totale* est évidemment l'opération la plus séduisante, la méthode idéale; c'est même la seule méthode logique dans les cas de kystes néoplasiques, puisqu'on a affaire alors à des tumeurs malignes. H. Delagenière, se basant sur la division anatomo-pathologique des kystes du pancréas en kystes par rétention ou bénins et kystes néoplasiques ou malins, a conseillé de chercher à pratiquer l'extirpation dans les kystes de cette dernière catégorie. Pour prendre une décision, H. Delagenière recommande d'inciser le kyste et d'y introduire la main. S'il existe à l'intérieur du kyste des végétations qu'il ne faudra pas confondre avec des nodules fibreux ou des plaques calcaires de la paroi d'un kyste simple, on a affaire à un kyste néoplasique et l'on doit s'efforcer d'en pratiquer l'extirpation totale. Si, au contraire, le kyste est uniloculaire, à parois lisses, si l'on constate dans son intérieur l'existence d'un calcul pancréatique, il s'agit d'un kyste par rétention et il suffit de le marsupialiser.

Certes, le conseil est excellent en principe. Mais il faut tenir compte avant tout, des difficultés que peut présenter ce mode d'intervention. L'extirpation totale des kystes est souvent impos-

sible à réaliser à cause des adhérences qui les unissent aux organes voisins. Le détachement de ces adhérences a amené la déchirure du côlon, le shock par tiraillement du plexus solaire, des hémorragies terribles par la déchirure de vaisseaux nombreux, volumineux et friables qui entourent la région et dont les rapports sont changés. On peut lire dans les tableaux de la marsupialisation que plusieurs chirurgiens ont tenté en vain l'ablation totale et ont dû se rabattre sur le drainage. Le pronostic de cette dernière intervention s'est trouvé ainsi quelquefois aggravé; quelques cas de mort après la marsupialisation sont dus aux tentatives infructueuses d'extirpation.

On a bien fait ressortir dans une certaine statistique que l'extirpation partielle était plus grave que l'extirpation totale; l'explication de ces résultats est facile. D'une part, en effet, on a eu recours à l'extirpation totale dans les cas où cette extirpation s'imposait, pour ainsi dire : kystes pédiculés, kystes peu adhérents. D'autre part, au contraire, on ne s'est rabattu sur l'extirpation partielle qu'après les essais inutiles d'extirpation totale.

En résumé, je le répète, l'extirpation totale constitue la méthode idéale dans le traitement des kystes du pancréas, c'est la seule intervention logique dans les cas de kystes néoplasiques. Mais, à cause de ses difficultés et de sa gravité, elle doit être réservée aux *kystes peu adhérents, nettement pédiculés ou facilement pédiculisables*, ce qui est très rare. Dans les cas contraires, il faut avoir recours à la marsupialisation.

La *marsupialisation* est d'ailleurs une très bonne opération qui a donné de beaux résultats, ainsi que le prouvent différentes statistiques. Ces résultats permettent de négliger les inconvénients inhérents à la méthode : longue suppuration, risques d'une fistule, éventration.

On peut surtout objecter à la marsupialisation d'être une opération inutile dans les cas de kyste néoplasique. Mais, au point de vue pratique, les kystes néoplasiques sont certainement infiniment plus rares que les kystes par rétention. En effet, sur soixante-dix cas de marsupialisation relevés par A. Doran, on trouve cinquante-neuf guérisons durables. Sur les onze autres cas, cinq malades avaient succombé aux suites opératoires. Pour deux des six malades restant, la nature maligne du kyste ne peut pas être admise; elle n'est certaine que pour deux autres. On peut se convaincre aussi de la rareté des kystes néoplasiques par la lecture des tableaux qui suivent.

Les différents détails de technique opératoire concernant la marsupialisation des kystes du pancréas sont aujourd'hui bien établis. L'*incision lombaire* ne serait de mise que dans certains

cas, rares d'ailleurs, de *kystes prévertébraux, rétro-pancréatiques*, faisant saillie en arrière. L'incision abdominale antérieure ou antéro-latérale est l'incision de choix. Le ventre ouvert, on arrivera sur le kyste par la voie sus-gastrique, gastro-côlique ou sous-côlique, suivant la direction prise par la tumeur.

Quant à la question de l'incision en deux temps ou en un temps, elle est aussi jugée. L'ouverture en deux temps, longtemps utilisée pour les kystes du foie, a été abandonnée pour le traite-

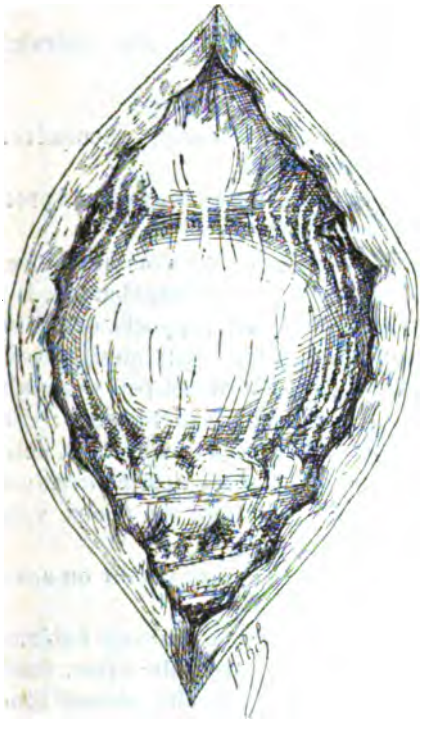

Fig. 161-LXXVI. — Un kyste du pancréas faisant saillie entre le côlon en bas et l'estomac en haut, l'abdomen ouvert sur la ligne médiane (H. Delagénière).

ment des kystes de cet organe, comme pour ceux du pancréas, et l'on donne aujourd'hui la préférence à l'ouverture en un temps, qui est plus chirurgicale. Cette ouverture en un temps permet de se rendre compte de la nature et de l'étendue des adhérences et de décider si l'on peut tenter l'extirpation; elle facilite aussi l'inspection de l'intérieur du kyste et l'extraction d'un calcul dont l'abandon entretiendrait une fistule intarissable.

Reste à savoir s'il vaut mieux suturer d'abord le kyste à la paroi abdominale, avant de l'inciser, ou ne le suturer qu'après l'avoir incisé. On préfère en général l'incision première, après

ponction, pour les raisons que je viens d'énumérer. J'ajoute qu'on risque moins ainsi d'infecter la cavité péritonéale si, au cours de la suture, l'aiguille venait à perforer la poche.

Donc *marsupialisation en un temps et à fixation dernière*. Quant à la question du drainage, elle est aussi bien établie. A part les cas exceptionnels où le drainage lombaire s'impose, on aura toujours recours au drainage antérieur. Dans certains cas on pourra chercher à établir le canal péritonéo-épiploïque d'Hartmann.

En résumé, on peut exposer le plan opératoire de la façon suivante :

1° *Laparotomie antérieure ou latérale.*

2° *Mettre le kyste à nu*, après avoir successivement divisé les membranes qui le recouvrent.

3° *Ponctionner et vider le kyste*, après avoir protégé le péritoine avec des compresses stérilisées.

4° *Fermer l'orifice de la ponction* avec une pince à kyste.

5° *Explorer attentivement*, mais rapidement, la *région* au point de vue des *adhérences* et des rapports de la tumeur avec les organes voisins. A ce moment, deux alternatives : *a*) on trouve des adhérences facilement libérables, peu vasculaires, une tumeur bien pédiculée ou facilement pédiculisable : *extirpation totale*; *b*) on tombe sur des adhérences nombreuses, solides, très vasculaires : marsupialisation en un temps, *pancréato-kystostomie*, par incision première qui permettra de mieux voir s'il existe un calcul au fond de la poche.

6° *Résection partielle de la poche* (avant ou après la suture à la paroi) si elle est très vaste.

7° *Drainage antérieur*. — Si ce drainage antérieur paraît irréalisable par la brièveté des parois du kyste, drainage lombaire, après avoir, comme Pearce Gould, suturé l'incision kystique antérieure.

Obs. N°	AUTEURS	INDICATIONS BIBLIOGRAPHIQUES	SEXE AGE	CLINIQUE	DATE	OPÉRATION	SUITES IMMÉDIATES	SUITES ÉLOIGNÉES	OBSERVATIONS
1	X...	Le Dentu. *Bull. soc. Anat.*, Paris, 1865, II s., X, p. 197.	H. 26	Kyste séreux du foie.	1862	Ponction par la méthode de Récamier.	Mort, le 2e jour, de péritonite. Autopsie.	•	On n'avait ponctionné que l'estomac et laissé intact le kyste. (Opération inutile.)
2	Dixon.	*N. Y. Med. Rec.*, 1884, XXV, p. 304.	H. 42	Douleurs. Vomissements. Ph. de compression.	1884	Ponction avec aspiration. 300 gr. liquide jaune clair.	Bonnes.	Mort, 5 semaines après.	Tête et corps du pancréas.
3	Veit.	Ludolph, *Diss. inaug.*, Bonn, 1890.	F. 37	Kyste de l'ovaire.	14 avril 1885	Laparotomie exploratrice, mais avec tentatives d'extirpation restées vaines.	Mort, 1 heure après l'opération. Autopsie.	•	Mort de shock (Opération inutile.)
4	Weir (cas I).	*Med. Record.*, 1893, 23 décembre, p. 803. (Nimier, 1894, p. 584).	F. 26	Tumeur de l'abdomen. Ponction : liquide brun.	février 1888	Laparotomie exploratrice : obstruction supprimée par exploration digitale (opération discutable), interprétation.	Bonnes.	Guérison depuis 5 ans.	On a diagnostiqué : kyste pancréatique dû à un calcul. (Diagn. très douteux).
5	Lym.	*Lancet*, 1894, I, p. 799. (Körte, p. 77.)	H. 2	Tumeur à l'épigastre.	25 janv. 1892	Ponction aspiratrice.	•	Guérison maintenue après 18 mois.	Liquide presque caractéristique. — K. du pancréas très probable.
6	Routier.	Descazals et Mihiel Tulasne, thèse, Paris, 1899, p. 59.	H. 66	Tumeur rétropéritonéale.	28 juin 1898	Laparotomie simple (marsupialisation impossible). Drainage.	Mort le lendemain. Autopsie.	•	Opération incomplète. Marsupialisation, en réalité, non réalisée.
7	Israel.	*Deut. med. Woch.*, 1900, n° 22. — Thèse Bertrand, Lyon, 1901, p. 72.	H. 51	Inanition. État très grave. Tumeur.	1900	Laparotomie exploratrice, infructueuse.	5 jours après : ponction du kyste à travers l'estomac. Bonnes.	Guérison depuis 3 ans.	Impossibilité d'aborder le kyste pendant la laparotomie et de le marsupialiser. (Opération complexe.)

1. Il existe d'autres faits d'opérations diverses, telles que ponctions pour kystes glandulaires du pancréas. Nous n'avons pas pu retrouver tous ces faits; ils n'offrent d'ailleurs aucun intérêt. Je rappelle que Steele, avant de pratiquer l'ouverture en 2 temps, avait fait des ponctions répétées.

TABLEAU XII. — Incision en 2 temps des kystes glandulaires.

Nos D'ORDRE	OPÉRATEURS	INDICATIONS BIBLIOGRAPHIQUES	AGE SEXE	DIAGN. POSÉ	DATE	OPÉRATION 1er temps.	OPÉRATION 2e temps.	SUITES IMMÉDIATES	SUITES ÉLOIGNÉES	OBSERVATIONS
1	Thiersch.	*Berl. klin. Woch.*, 1881, XVIII, n° 40, p. 591.	H. 38	Tumeur fluctuante dans la région stomacale. Diagnost.: Abcès de la paroi abdomale.	1879.	Laparotomie. 3 litres de liquide chocolateux (sang noir).	Incision en 2 temps.	Fistule persistante.	Résultat inconnu, guérison probable, mais pas certaine.	K. de la queue du pancréas.
2	Annandale.	*Brit. med. J.*, Londres, 1889, 8 juin, I, p. 1291.	F. 47	Kyste du mésentère de l'arrière-cavité des épiploons ou du pancréas.	2 mars 1886.	Laparotomie, suture du kyste à la paroi.	Incision du kyste un jour plus tard. Liquide brunâtre.	Fistulette.	Guérison en 5 semaines.	Diagnostic fait en réalité après opération seulement.
3	Steele.	*The Chicago med. J. and Exam.*, 1888, avril; *Arch. gén. méd.*, 1888.	H. 40	Kyste du péritoine. Ponctions répétées.	15 octob. 1886.	Id.	Incision au thermocautère après quelques j. Drainage postérieur.	Bonnes.	Guérison. Fistule pendant 3 mois.	Diagnostic fait au cours de l'opération. K. peut-être traumatique (?).
4	Sublotich.	*Wien. allg. med. Zeit.*, 1887, n° 23 et 24, XXXII, p. 270.	H. 20	K. du pancréas (dans les derniers temps. Tumeur à déve-	1887.	Id.	Incision. Drainage.	Bonnes. Pas de fistules.	Guérison en 4 semaines.	Liquide un peu brunâtre, mais probant. K. gros comme une tête d'enfant.

				myome utérin.			3e jour.	•	Guérison en 2 mois, avec fistule temporaire.	•
8	Braman.	Hinrichs, *Diss. inaug.*, Berlin, 1889.	H 22	Échinocoque de la rate.	12 mars 1888.	Id.	Au 3e jour, incision.	•	Guérison.	Étude soignée du liquide.
9	Nicoladoni.	Finotti, *Wien. klin. Woch.*, 1896, n° 15.	F. 52	Douleurs. Vomissements. Tumeurs. Pas de diagn. ferme.	2 févr. 1892.	Id.	Incision kystique au 5e jour.	Fistulette.	Guérison complète.	•
10	Kraske.	Tilton, *Diss.*, Freib., 1893.	H. 27	K. du pancréas.	16 janv. 1893.	Laparotomie.	Incision du kyste le 5e jour.	Bonnes.	Guérison.	•
11	Halsted.	Körte, *Die Chir. Krankh. u. d. Verl. d. Pancreas*, 1898, p. 116 (n° 103).	H. 43	Diagnostic: K. du pancréas probable.	18 mars 1893.	Incision du côté gauche de l'abdomen.	Ouverture du kyste le lendemain 19 mars.	Bonnes.	Guérison avec fistule à la sortie le 26 mars 1893.	Examen microscopique du liquide.
12	Rupprecht	Dreyzehner, *Arch. f. klin. Chir.*, 1895, Bd. 70, p. 261.	H. 50	Tumeur du rein ou kyste du pancréas.	22 nov. 1894.	Incision latérale.	Ouverture du kyste le 8e jour.	Bonnes.	Guérison. (Revu le 26 janv. 1895.)	Examen microscopique.
13	Finotti.	*Wien. klin. Woch.*, 1896, n° 15.	F. 24	Pas de diagnostic. Tumeur. péri-ombilicale.	5 oct. 1895.	Laparotomie.	Incision au 6e jour.	Bonnes.	Guérison avec fistule en nov. 1895.	•

TABLEAU XIII. — Incision en 1 temps des kystes glandulaires.

Nos D'ORDRE	AUTEURS	INDICATIONS BIBLIOGRAPHIQUES	SEXE AGE	CLINIQUE	DATE	OPÉRATION	SUITES IMMÉDIATES	SUITES ÉLOIGNÉES	OBSERVATIONS
1	Rokitansky.	Zukowski, *Wien. med. Presse*, 1881, n° 45.	F. 36	Tumeur à l'épigastre. Diagn. posé : Kyste de l'ovaire.	27 févr. 1881.	Excision partielle. Masurpialisation après laparotomie. 5 l. liquide brun rougeâtre.	Mort au 10e j. Péritonite septique.		la queue du pas.
2	Gussenbauer.	*Arch. f. klin. Chir.*, 1883, XXIX, p. 355.	H. 40	Douleurs. Tumeur. Diagn. posé : K. du pancréas ou des capsules surrénales.	22 déc. 1882.	Laparotomie, ponction. Incision, drainage. 1900 gr. liquide noirâtre (sang digéré).	Bonnes. Eczéma.	Guérison en 12 sem. Pas de fistule.	
3	Ogston (d'Aberdem).	Körte, *Die Chir. Krankh. u. die Verl. d. Pancreas*, 1898, p. 118 (n° 9).	F. 40	Tumeur. Troubles digestifs. Pas de diagnostic.	12 oct. 1884.	Laparotomie. Incision d'un kyste adhérent. Marsupialisation. Drainage.	Gangrène de la paroi du kyste. Mort de septicémie le 4e jour.		Mort par infection opératoire.
4	Treiburg.	*Chir. Westn.*, 1888, p. 539.	H. 22	Échinocoque du foie.	29 déc. 1885.	Laparotomie. Incision du kyste. Suture à la paroi. Drainage.	Eczéma.	Guérison.	
5	Ahlfeld.	Kontz, Oper. Pankr. Cyst. *Diss. Marburg*, 1886. Thèse [illegible]	F. 36	8 accouchements. Ventre gros depuis 8 ans. Ponct. Liquide brun	14 mars 1886.	Laparotomie. Extirp. impossible. On referme le ventre. 16 jours plus tard nouvelle	Bonnes.	Mort la 7e sem. Péritonite.	Examen microscopique : tissu pancréatique.

				Douleurs et tumeur abdominales.		ture. Drainage. Liquide rouge gluant.			
8	Helferich.	Zielstorff. Thèse, Greifswald, 1887.	H. 37	K. du mésentère.	17 nov. 1886.	Laparotomie. Ponction. Incision. Suture. Drainage.	Bonnes.	Guérison définitive en mai 1887.	
9	Witzel.	C. *f. Chir.*, 1887, n° 1. Ludolph, Thèse, Bonn, 1890.	F. 23	K. du pancréas.	1887.	Laparotomie. Marsupialisation.	Bonnes. Fistule.	Guérison complète en 40 jours.	
10	Wölfler.	*Zeit. f. Heilk.*, 1888, n° 9, p. 119.	F. 21	K. du pancréas.	28 mai 1887.	Laparotomie médiane. Ponction. Incision. Suture. Drainage du kyste et du péritoine.	Pas de fistule, mais gangrène partielle de la poche.	Guérison en 9 semaines.	
11	Pearce Gould. (cas I.)	*Lancet*, 1891, II, p. 290. Thèse Tulasne.	F. 30	Tumeur. Ictère. Douleurs. Pas de diagnostic.	juin 1887.	Laparotomie. Marsupialisation. Drainage postér.	Bonnes. Fistules. Pas de fistule.	4 ans après : fistule persistante.	Manuel opératoire en apparence au moins défectueux.
12	Springsfeld.	Ludolph. *Diss. inaug.*, Bonn., 1890.	F. 18	K. du pancréas.	2 sept. 1887.	Laparotomie. Marsupialisation. Drainage.		Guérison.	Cellules cancéreuses ou épithéliomateuses dans la paroi du kyste.
13	Kocher.	Lardy, *Corrp. f. schw. Ærzte*, 1888, p. 279.	H. 37	K. du pancréas.	30 déc. 1887.	Laparotomie médiane. Suture du kyste, puis incision. Tamponnement à la gaze iodoformée.	Bonnes. Pas de fistule.	Guérison rapide.	Marsupialisation à fixation première (Procédé spécial). Liquide caractéristique.

Nos D'ORDRE	AUTEURS	INDICATIONS BIBLIOGRAPHIQUES	AGE SEXE	CLINIQUE	DATE	OPÉRATIONS	SUITES IMMÉDIATES	SUITES ÉLOIGNÉES	OBSERVATIONS
28	Malthe Christiania (cas I).	Körte, *Die Chir. Krankh. u. d. Verl. d. Pancreas*, 1898, p. 117, n° 112.	H. 35	Traumatisme. Douleurs. Tumeur. Pas de diagnostic. Ponction explor.	Fin juil. 1890.	Incision lombaire g. exploratrice. Ouvert. d'un kyst. Marsupialisation. Drainage.	Bonnes.	Guérison.	Fistule stomacale secondaire, ayant guéri spontanément.
29	Hartmann.	*Congrès franç. de Chir.*, 1891, p. 618.	F. 53	Tumeur. Douleurs.	9 oct. 1890.	Laparotom. Ponction. Incision. Suture. Drainage.	Amélioration.	Mort le 28 nov. 1890. Autopsie.	Noyaux cancéreux dans le foie : Kyst. épithéliom. (Examen par le Pr Gilbert.)
30	Richardson.	*Bost. med. a. surg. Journal*, 1891, vol. 124, p. 111.	H. 50	K. du pancréas.	24 oct. 1890.	Laparotom. Ponction. Incision. Suture. Drainage.	Fistulette. Guérison opératoire.	En juil. 1891, plus de fistule. En 1892 (janv.), obstruction intestinale. Laparotom. Mort.	Kyste ouvert secondairem. dans l'estomac (d'après l'autopsie).
31	D. Hayes Agnews.	*Univ. med. Magaz.*, 1890, mai, p. 169.	F. 26	Tumeur. Vomissements. Pas de diagnostic.	1891.	Laparotom. Ponction. Incision. Suture.	»	Guérison.	»
32	Pearce Gould (cas II).	*Lancet*, 1891, II, p. 290.	F. 26	Echinocoque, ou sarcome périrénal, ou tumeur du pancréas.	Janvier 1891.	Laparotomie. Marsupialisation.	Bonnes.	Guérison (en 7 sem.).	»

		[illegible]		A[illegible]grissement, [illegible] Douleurs et tumeur abdominales.		[illegible]tion, [illegible]ture. [illegible] Drainage. Liquide rouge gluant.	[illegible]	[illegible]uérison.	Liquide contenant de la sérosité et du sang. Il saccharifiait l'amidon, émulsionnait les graisses et réduisait la liqueur cupro-potassique.
8	Helferich.	Zielstorff. Thèse, Greifswald, 1887.	H. 37	K. du mésentère.	17 nov. 1886.	Laparotomie. Ponction. Incision. Suture. Drainage.	Bonnes.	Guérison définitive en mai 1887.	•
9	Witzel.	C. f. Chir., 1887, n° 1. Ludolph, Thèse, Bonn, 1890.	F. 23	K. du pancréas.	1887.	Laparotomie. Marsupialisation.	Bonnes. Fistule.	Guérison complète en 40 jours.	•
10	Wölfler.	Zeit. f. Heilk., 1888, n° 9, p. 119.	F. 21	K. du pancréas.	28 mai 1887.	Laparotomie médiane. Ponction. Incision. Suture. Drainage du kyste et du péritoine.	Pas de fistule, mais gangrène partielle de la poche:	Guérison en 9 semaines.	•
11	Pearce Gould. (cas I.)	Lancet, 1891, II, p. 290. Thèse Tulasne.	F. 30	Tumeur. Ictère. Douleurs. Pas de diagnostic.	juin 1887.	Laparotomie. Marsupialisation. Drainage postér.	Bonnes. Fistules. Pas de fistule.	4 ans après: fistule persistante.	Manuel opératoire en apparence au moins défectueux.
12	Springsfeld.	Ludolph. Diss. inaug., Bonn., 1890.	F. 18	K. du pancréas.	2 sept. 1887.	Laparotomie. Marsupialisation. Drainage.		Guérison.	Cellules cancéreuses ou épithéliomateuses dans la paroi du kyste.
13	Kocher.	Lardy, Corrp. f. schw. Ærzte, 1888, p. 279.	H. 37	K. du pancréas.	30 déc. 1887.	Laparotomie médiane. Suture du kyste, puis incision. Tamponnement à la gaze iodoformée.	Bonnes. Pas de fistule.	Guérison rapide.	Marsupialisation à fixation première (Procédé spécial). Liquide caractéristique.

N° D'ORDRE	AUTEURS	INDICATIONS BIBLIOGRAPHIQUES	SEXE AGE	CLINIQUE.	DATE	OPÉRATIONS	SUITES IMMÉDIATES	SUITES ÉLOIGNÉES	OBSERVATIONS
43	Trombetta.	*Arch. ed. atti d. Sanita ital. de Chir.*, 1892.	F. 30	Ponction exploratrice. Kyste de la rate.	1892.	Laparotomie. Incision. Résection de la moitié de la poche. Drainage.	»	Guérison avec fistule 5 mois apr. Hémorragie sérieuse par fistule.	Procédé complexe.
44	Swain.	V. Durand, Thèse, 1895, p. 98. *Brit. med.*, 7, 1893, I, p. 456.	H. 38	Douleurs. Tumeur pulsatile. Amaigrissement.	Octobre 1892.	Laparotomie. Ponction (liquide brunâtre). Incision. Marsupialisation. Drainage.	Bonnes.	Guérison au 2e mois.	»
45	Albert.	*Wien. med. Press.*, 1892, 21 nov. (Nimier, 1893.)	H. »	Malade opéré déjà pour un kyste hydatique du foie.	1892.	Laparotomie médiane. Laparotomie latérale droite. Ponction. Evacuation. Excision de la paroi. Drainage.	Fistule temporaire.	Guérison.	Procédé complexe.
46	Körte (cas I).	*Die chir. Krankh. u. d. Verl. d. Pancreas*, 1898, p. 114 (cas I).	H. 38	Diagn. : kyste du pancréas.	26 janv. 1892.	Laparotomie. Incision. Marsupialisation. Tamponnement.	Bonnes. Fistule.	Guérison (revu en 1896).	»
47	Martin et Morison.	*Edinb. med. Journ.*, 1894, vol. 27, p. 35.	H. 17	Exsudat péritonitique encapsulé.	23 mai 1892.	Laparotomie. Marsupialisation. Drainage.	»	Guérison sans fistule, après 2 m.	»

					1889.	bord latéral, puis médiane. Fixation du kyste. Incision.	Pas de fistule.	Guérison (en 6 semaines).	Marsupialisation à fixation première (procédé spécial).
22	Pitt et Jacobson.	*Medico-chir. Trans.*, 1891, vol. 124, p. 454.	H. 21	K. du pancréas.	22 août 1889.	Laparotomie. Marsupialisation. Liquide verdâtre.	30 h. après : Collapsus. Drainage du kyste. Bonnes.	Guérison complète le 22 septembre 1889.	Hémorragie dans le kyste après l'ouverture.
23	Zawadzi (J.).	Trans. from., *Gaz. Lok.*, Marszawa, 1890, in *Lancet*, 1891, 21 avril, p. 948. (Nimier, 1893.)	F.	K. du pancréas.	1890.	Laparotomie. Résection partielle au thermocautère. Drainage.	»	Guérison en 7 semaines.	Procédé complexe.
24	Hahn (Berlin) (cas I).	Körte. *Die Chir. Krankheit. und die Verl. der Pancreas*, 1898, p. 116, n° 83.	F. 40	Diagn. : Kyste du pancr. Tumeur. Vomis. Douleurs.	18 févr. 1890.	Laparotomie. Incision. Marsupialisation. Drainage.	»	Guérison.	Pas de sucre. Liquide clair.
25	Filippow.	*Chir. Westn.*, 1890, janvier, *St.-Pet. Med. Woch.*, 1890, n° 9.	F. 65	Kyst. du pancréas (Probabilité).	1890.	Laparotomie médiane. Résection partielle de la poche. Fixation du kyste, puis incision.	Fistulette. Bonnes.	Guér. complète (le 18e jour).	Procédé complexe. Méthode spéciale.
26	Kareski (cas II).	*Deut. med. Woch.*, 1890, nos 46 et 47.	H. 58	K. du pancréas.	8 juin 1890.	Laparotomie latér. Incision. Suture.	Eczéma. Pas de fistule.	Guérison rapide.	»
27	Riegner.	*Berl. klin. Woch.*, 1890, n° 42.	F. 23	K. du pancréas.	17 juillet 1890.	Laparotom. Ponction. Fixation de la poche d'abord; puis incision.	Eczéma. Pas de fistule.	Guérison en 2 mois.	Marsupialisation à fixation première.

Nos D'ORDRE	AUTEURS	INDICATIONS BIBLIOGRAPHIQUES	AGE SEXE	CLINIQUE	DATE	OPÉRATION	SUITES IMMÉDIATES	SUITES ÉLOIGNÉES	OBSERVATIONS
59	Tricomi.	*Bull. della Clin.*, Milano, 1894. XI, p. 45.	F. 22	K. du pancréas.	12 avril 1893.	Laparotomie. Marsupialisation.	Bonnes.	Guérison [illegible]ec fistule [illegible]s apr. [illegible]ra- [illegible]	Procédé complexe.
60	Ashhorst.	*Med. News*, 1894, vol. 64, p. 377.	H. 30	K. hydatique du foie.	6 juin 1893.	Laparotomie. Marsupialisation. Drainage.	Bonnes.	Guérison, sans fistule.	
61	Gussenbauer.	*Prag. med. Woch.*, 1894, n° 2.	H. 40	K. du pancréas.	13 juin 1893.	Laparotomie. Incision. Drainage.	Bonnes.	Guérison, sans fistule, le 16 août 1893.	
62	Weir (cas II.)	*Medical Record*, 23 déc. 1893, p. 801 (Nimier, 1894, p. 584).	H. 35	Ictère chronique. Syndrome biliaire.	8 mars 1893.	Laparotomie. Cholécystotomie. Incision simple d'un kyste sans marsupialisation (K. par rétention).	Récidive : Cholécystentérostomie secondaire 10 jours après. Fistule pancréatico-intestinale impossible et non faite, mais tentée.	Mort au bout de 2 heures. Autopsie.	En réalité : Dilatation simple, et non pas kyste. Pancréatotomie simple. Carcinome de la papille duodénale.
63	Gussenbauer.	*Prag. med. Woch.*, 1894, 18 janvier, p. 27. Tiefer Du-	H. 62	Après massage de l'abdomen. Douleurs. Tumeur en [illegible]	2 juillet 1893.	Laparotomie. Incision. Liquide jaune crémeux.	—	—	—

		XXII, 771-776.				Drainage.			
67	Hermann.	*Deut. milit. Zeits.*, 1895, H. 1. *C. f. Chir.*, 1895, n° 8.	»	Échinocoque du foie.	1895.	Laparotomie. Marsupialisation.	Eczéma. F tule ayant d ré un mois.		
68	Tobin.	*Med. Press and Circular*, 1895, 17 juillet.	H. 33	Tumeur. Vomissements. Signes d'iléus.	1895.	Laparotomie. Incision. Résection partielle.	Bonnes.	Gu 4 mo	
69	Malthe (cas II).	*Congrès des chir. du Nord*, 1895 (2 cas).	»	Kyste du pancréas.	1895.	Incision avec drainage.	»	1 guérison	2 est. lui r. ds haut).
70	Herczel.	*Pest. Med. Chir. Presse*, 1894, p. 473. *Orvostilliloop.*, 1895, n° 37.	»	K. du pancréas.	1895.	Laparotomie. Incision. Drainage.	Élimination des parties nécrosées. Inject. de chlor. de zinc.	Guérison.	Extirpation tentée, mais reconnue impossible (d'où élimination notée).
71	Ricard.	*Presse Médicale*, 1895, p. 254.	»	K. hydatique de la rate.	1895.	Laparotomie. Marsupialisation.	Fistule.	Guéris. Examen du liq. qui est inactif (Gley et Bourquelot).	Kyste du canal pancréatique.
72	Turner.	Holmes, *Brit. med. J.*, 1895, 13 juillet, p. 68.	H. 34	Symptômes d'iléus. Tumeur.	13 janv. 1895.	Laparotomie. Marsupialisation. Drainage.	»	Guérison.	»
73	Poppert (Sieshen).	Körte, *Die Chir. Krankh. d. Pancréas*, 1898, p. 119 (n° 114).	H. 15	Diagn. Kyste du pancréas. Traumatisme en 1894.	1er mars 1895.	Laparotomie. Incision. Drainage.	Écoulement abondant par la fistule.	Guérison.	Kyste peut-être d'origine traumatique (?). Liquide brun.

Nos D'ORDRE	AUTEURS	INDICATIONS BIBLIOGRAPHIQUES	AGE SEXE	CLINIQUE	DATE	OPÉRATION	SUITES IMMÉDIATES	SUITES ÉLOIGNÉES	OBSERVATIONS
59	Tricomi.	*Bull. della Clin.*, Milano, 1894. XI, p. 45.	F. 22	K. du pancréas.	12 avril 1893.	Laparotomie. Marsupialisation.	Bonnes.	Guérison, avec fistule.	Énucléation reconnue impossible (expulsion des parties nécrosées). (Voir *Thérap. méd.*, 1892, 416, 449.)
60	Ashhorst.	*Med. News*, 1894, vol. 64, p. 377.	H. 30	K. hydatique du foie.	6 juin 1893.	Laparotomie. Marsupialisation. Drainage.	Bonnes.	Guérison, sans fistule.	»
61	Gussenbauer.	*Prag. med. Woch.*, 1894, n° 2.	H. 40	K. du pancréas.	13 juin 1893.	Laparotomie. Incision. Drainage.	Bonnes.	Guérison, sans fistule, le 16 août 1893.	»
62	Weir (cas II.)	*Medical Record*, 23 déc. 1893, p. 801 (Nimier, 1894, p. 584).	H. 35	Ictère chronique. Syndrome biliaire.	8 mars 1893.	Laparotomie. Cholécystotomie. Incision simple d'un kyste sans marsupialisation (K. par rétention).	Récidive : Cholécystentérostomie secondaire 10 jours après. Fistule pancréatico-intestinale impossible et non faite, mais tentée.	Mort au bout de 2 heures. Autopsie.	En réalité : Dilatation simple, et non pas kyste. Pancréatotomie simple. Carcinome de la papille duodénale.
63	Gussenbauer.	*Prag. med. Woch.*, 1894, 18 janvier.	H. 62	Après massage de l'abdomen. Douleurs. Tumeur en	2 juillet 1893.	Laparotomie. Incision. Liquide jaune crémeux.	—	—	—

		[illegible], 111-170.				supialisation. Drainage.		Guérison.	
67	Hermann.	*Deut. milit. Zeits.*, 1895, H. 1. *C. f. Chir.*, 1895, n° 8.	»	Echinocoque du foie.	1895.	Laparotomie. Marsupialisation.	Eczéma. Fistule ayant duré un mois.	Guérison.	»
68	Tobin.	*Med. Press and Circular*, 1895, 17 juillet.	H. 33	Tumeur. Vomissements. Signes d'iléus.	1895.	Laparotomie. Incision. Résection partielle.	Bonnes.	Guérison en 4 mois.	Procédé complexe.
69	Malthe (cas II).	*Congrès des chir. du Nord*, 1895 (2 cas).	»	Kyste du pancréas.	1895.	Incision avec drainage.	»	1 guérison.	Kystes (Dans cette note l'auteur cite 2 cas; mais le 1er est sans doute celui rapporté plus haut).
70	Herczel.	*Pest. Med. Chir. Presse*, 1894, p. 473. *Orvostillilolop.*, 1895, n° 37.	»	K. du pancréas.	1895.	Laparotomie. Incision. Drainage.	Élimination des parties nécrosées. Inject. de chlor. de zinc.	Guérison.	Extirpation tentée, mais reconnue impossible (d'où élimination notée).
71	Ricard.	*Presse Médicale*, 1895, p. 254.	»	K. hydatique de la rate.	1895.	Laparotomie. Marsupialisation.	Fistule.	Guéris. Examen du liq. qui est inactif (Gley et Bourquelot).	Kyste du canal pancréatique.
72	Turner.	Holmes, *Brit. med. J.*, 1895, 13 juillet, p. 68.	H. 34	Symptômes d'iléus. Tumeur.	13 janv. 1895.	Laparotomie. Marsupialisation. Drainage.	»	Guérison.	»
73	Poppert (Sieshen).	Körte, *Die Chir. Krankh. d. Pancréas*, 1898, p. 119 (n° 114).	H. 15	Diagn. Kyste du pancréas. Traumatisme en 1894.	1er mars 1895.	Laparotomie. Incision. Drainage.	Écoulement abondant par la fistule.	Guérison.	Kyste peut-être d'origine traumatique (?). Liquide brun.

Nos D'ORDRE	AUTEURS	INDICATIONS BIBLIOGRAPHIQUES	AGE SEXE	CLINIQUE	DATE	OPÉRATION	SUITES IMMÉDIATES	SUITES ÉLOIGNÉES	OBSERVATIONS
74	Hahn (cas II).	Körte; *Die Chir. Krankh. d. Pancreas*, 1898, p. 116, n° 84.	F. 34	Diagn. Kyste du pancréas.	2 mai 1895.	Laparotomie. Incision. Marsupialisation. Drainage.	Bonnes.	Guérison.	»
75	Mikulicz (cas II).	Takayasu (M.). *Inaug. Diss.*, Breslau, 1898.	H. 44	K. du pancréas.	1er nov. 1895.	Laparotomie. Marsupialisation. Drainage.	Bonnes.	Guérison absolue (revu en février 1897).	4 litres de liquide.
76	Tillaux.	Tulasne. Thèse, Paris, 1899, *Traité de Chir.*, t. II, n° 171.	H. 16	Kyste du foie ou tumeur hépatique.	15 déc. 1895 (?).	Laparotomie. Marsupialisation. Drainage.	Bonnes.	Guérison (revu en 1898 avec fistule persistante).	Fistule persistante.
77	Thoren (A. V). (cas II).	*Hygiea*, 1896, LVIII, p. 315.	»	»	1896.	Laparotomie. Résection partielle de la poche. Suture. Drainage.	»	»	Ce doit bien être un cas différent de celui de 1893. Procédé complexe.
78	Mikulicz (cas III).	Takayasu (M.). *Diss. Inaug.*, Breslau, 1898.	H. 33	Tumeur rétro-péritonéale.	20 oct. 1896.	Laparotomie. Résection partielle de la poche. Marsupialisation.	Bonnes. Fistule.	En août 1897: encore une fistule. Guérison.	Procédé complexe. Fistule persistante.
79	Hulke.	*Ungar. med. Presse*, 1897, II, p. 1047	»	K. du pancréas.	1897.	Incision.	»	Guérison.	»

82	Eagleson (J.-B.).	*J. Am. Med. Assoc.*, 1899, p. 1588-1589.	F. 34	Diagnostic : Tumeur du rein.	28 nov. 1897.	Incision lombaire exploratrice. Laparotomie. Marsupialisation. Drainage.	Bonnes.	Guérison rapide. (Revue après 6 mois.)	tion. K. non diagnostiqué.
83	Randall.	*Lancet*, Lond., 1898, II, p. 1702.	»	»	1898.	Laparotomie. Incision. Drainage.	»	Guérison.	»
84	Jaboulay.	Palasse, *Lyon médical*, 1903, p. 296.	H. 62	K. de la rate ou du pancréas.	1898.	Laparotomie. Incision. Marsupialisation.	Bonnes.	Guérison.	Mort 6 ans après. Autopsie. Autre kyste dans la queue du pancréas (k. séreux). Néoplasme de l'estomac, cause du décès.
85	Mikulicz (cas IV).	Takayasu, *Diss. Inaug.*, 1898.	F. 39	K. du pancréas.	15 févr. 1898.	Laparotomie. Incision à travers le petit épiploon.	Bonnes.	Guérison.	»
86	Payr (E.).	*Wiener Klin. Woch.*, 1898, XI, 629-634.	H. 19	K. du pancréas.	11 mars 1898.	Laparotomie. Incision du kyste. Excision partielle. Marsupialisation. Tamponnement.	Bonnes.	Guérison le 18 avril 1898.	Procédé complexe.
87	Kniatkowski.	Lazarus, *Zeit. f. Klin. Med.*, 1903, p. 162.	H. 36	Calcul du cholédoque ou rétrécissement de l'ampoule de Vater.	17 mars 1898.	Laparotomie. Marsupialisation. Drainage. Tamponnement.	Bonnes. Fistule. Pancréolithes.	3 mai 1898 : Fistule. Mort accidentelle en 1899.	Pas de diagnostic fait.

Nos D'ORDRE	AUTEURS	INDICATIONS BIBLIOGRAPHIQUES	AGE SEXE	CLINIQUE	DATE	OPÉRATION	SUITES IMMÉDIATES	SUITES ÉLOIGNÉES	OBSERVATIONS
88	Gangolphe (cas I.)	Bertrand, thèse Lyon, 1901, p. 68-70.	F. 45	Tumeur kystique de la rate.	Mai 1898.	Laparotomie latér. gauche. Ponction, marsupialisation. Tamponnement, drainage.	Bonnes. Fistule pendant 2 mois.	Guérison absolue.	Tentative d'extirpation demeurée vaine.
89	Morestin.	Tulasne, thèse Paris, 1899, p. 53.	F. 24	Rupture d'un kyste glandulaire du pancréas. Diagn. : Hématocèle. Récidive. Diagn. : K. hydatique du foie.	21 octobre 1898.	Laparotomie. Drainage. Marsupialisation.	Bonnes.	Guérison.	Morte 3 ans après de cirrhose hépatique.
90	Gangolphe (cas II.)	Bertrand, thèse Lyon, 1901, p. 67-68.	H. 35	Hydronéphrose en 1896. Ponction, marsupialisation en 1898. Récidive, nouvelle marsupialisation. Récid.	1899.	Laparotomie. Marsupialisation avec résection partielle.	Bonnes.	Guérison opératoire. (Perdu de vue).	Tentative vaine d'extirpation. Opérations multiples et vaines au début.
91	Bérard (cas I).	*Soc. des Sc. méd. de Lyon*, 1899, 20 déc. *Lyon médical*, 1900 p. 94.	F. 51	Kyste du pancréas à siège particulier.	1899.	Laparotomie. Marsupialisation.	Bonnes.	Guérison en deux mois.	K. glandulaire ou adénome kystique (examen microsc.)
92 94	Pollard (cas I, II, III).	*Brit. med. Journ.*, 1899, I, 594-596.	3 cas.	»	1899.	3 incisions avec drainage.	»	»	»
95	Villar (de Bordeaux).	*Arch. prov. de Chir.*, Paris, 1904, p. 428.	H. 36	K. du pancréas ou k. hydatique du lobe gauche du foie.	10 octobre 1899.	Laparotomie. Marsupialisation. Résection légère de la poche. Drainage à la gaze.	Ictère léger. Bonnes.	Guérison en févr. 1904.	Tentative d'extirpation non poursuivie.

						plaies de l'estom., marsupialisation. Drainage.		mois après.	rieure exploratrice. Ouverture complexe suite de péri-pancréatite.
98	Michaux.	*Congrès inter. de méd., sect. chir*, 1900, p. 214.	H.	Cachexie. Ictère.	1900.	Ponction. Cholécystectomie, incision du kyste.	»	Guérison.	Kyste ordinaire du pancréas. Opéra- Inutile sur la vésicule.
99	Israël.	*Deut. med. Woch.*, 1900, n° 22. Bertrand, thèse Lyon, 1901, n° 71.	F. 35	Tumeur mobile avec le diaphrag.	1900.	Laparotomie, marsupialisation.	Bonnes. Fistule à liquide saccharifiant.	Guérison.	Kyste adhérent à l'estomac et au colon.
100	Ricard.	*Soc. Chir.*, Paris, 1902, p. 102, 29 janvier.	»	»	»	Résection d'une partie de la poche. Marsupialisation de la partie restante.	»	Fistule pendant plus. mois. Guérison. Mort quelques années plus tard, avec généralisation dans l'abdomen.	Masse polykystique, venant certainement du pancréas.
101	Richelot.	*Soc. Chir.*, Paris, 1902, p. 101, 29 janvier.	F. 62	Diagn. : kyste du pancréas.	1900.	Laparotomie. Ponction à travers méso-côlon transverse. Drainage. En 1901, nouvelle tumeur. Nouvelle laparotomie. Sang noir liquide.	»	Guérison en quelques semaines sans fistule.	»
102	Labbé.	*Soc. Chir.*. Paris, 29 janvier 1902, p. 102.	F.	—	»	Laparotomie. Résection partielle de la poche. Marsupialisation.	»	Fistule fermée en 3 mois.	Malade cachectique avant l'opération, se porte très bien depuis.

N° D'ORDRE	AUTEURS	INDICATIONS BIBLIOGRAPHIQUES	SEXE AGE	CLINIQUE	DATE	OPÉRATION	SUITES IMMÉDIATES	SUITES ÉLOIGNÉES	OBSERVATIONS
103	Siraud.	Bertrand, thèse Lyon, 1901, p. 78.	F. 22	Hydronéphrose au kyste de la queue du pancréas.	29 sep. 1900.	Laparotomie latér. [illegible]n, périton. trans[illegible] mée en ordinaire. Ponction. Marsupialisation.	Bonnes. Fistule pendant 2 mois.	Guérison absolue.	Tentative d'extirpation demeurée vaine.
104	Leonte.	Ghicelamila, *Spitalul*, 1901, p. 108-112.	» 29	Kyste du pancréas.	5 nov. 1900.	Laparotomie. Marsupialisation.	Bonne	Guérison.	Morte 3 ans après de cirrhose hépatique.
105	Mariani.	*Clin. Chir.*, 1903, p. 800.	F. 65	Kyste du rein ou du foie.	11 mars 1901.	Laparotomie. Résection partielle. Marsupialisation, tamponnement.	Quelques troubles pulmon.		[illegible]tive vaine [illegible]ation. Opé[illegible]ultiples [illegible]but.
106	Rochard.	*Soc. Chir.*, Paris, 29 janv. 1902, p. 98.	H. 63	En 1901, douleurs dorso-lombaires. Au mois de mai, tuméfact. région épigastr. Ponction.	28 août 1901.	Laparotomie médiane (voie gastro-côliq.). Ponc. (liq. brunâtre). Marsupialisation. Drainage avec 2 gros drains.	Bonnes.	Fistule sist. ap 5 mois.	
107	Tuffier.	*Soc. Chir.*, Paris, 29 janvier 1902, p. 102.	H.	»	1901.	Excision partielle de la poche. Marsupialisation.	»	Fistule persist. depuis l'opération.	»
108	Hoffmann	*Inn. diyn. a. Ped*	F.	K. de la tête du	1902.	Laparotomie. Incision. Drainage.	Fistule.	Guérison en 6 mois.	-

				[illegible] nante à l'épigastre.		[illegible] épa.		
112	Lazarus (cas II).	*Id.* (cas III).	26 H.	Douleurs. Tumeur sous les côtes dr. Collapsus. Fièvre.	1903.	Laparoto. sion. Inje. glycérine . formée. Sut. la paroi. Mar. pialisation.		
113	Lazarus (cas III).	*Id.* (cas VI).	44 F.	Tumeur dans l'hypochondre g.	1903.	Laparotomie. Résect. de la queue du pancr. Marsupialisation. Drainage.	M. d'. inte. sie.	
114	Lazarus (cas IV).	*Id.* (cas VIII).	F. 44	Douleurs. Tumeur fluctuante rétropéritonéale.	1903.	Laparotomie. Incision. Drainage.	Bonnes.	o-cô-
115	Lazarus (cas V).	*Id.* (cas IX).	H. 48	Vomissements. Douleurs. Tumeur fluctuante. Glycosurie alimentaire.	1903.	Laparotomie. Incision. Lavage. Marsupialisation.	Bonnes.	Guérison éolithes.

1. Il existe d'autres cas d'intervention pour kystes glandulaires du pancréas : 1° Des cas inédits : un cas probable de Demons; un de Lannelongue, un de Poncet, un de Walther, un de Reboul; ces 5 cas se sont terminés par la guérison; un autre cas de Poncet (cancer du pancréas à forme kystique). Marsupialisation. Mort. 2° Des cas publiés mais que je n'ai pas pu trouver : Schettuck, *Trans. of cl. Chir. Assoc.*, 1882, p. 211. Barnett, *New Zool. Med. J.*, oct. 1893; *Brit. Med. J.*, Sp., 1894, p. 10, n° 51; Mc Burney, *Ann. of Surg.*, 1894, *Th. Med. Curuel*, p. 396; Fischer, *Brit. Med. J.*, 1894, 15 déc., p. 1362. (Land, donne); Filippi, *Clinica Chir. Milano*, II, p. 10; Cotterill, *Edin. Med. J.*, 1895, nov.; Drobnick, *Wiener klin. Woch.*, 1895, n° 36; *Congrès de Chir. Polonais*, 1895; Biermer, *Ber. Munch. med. Woch.*, 1896, n° 48; Mc Phedran, *B. M. J.*, 1897, 5 juin, p. 1400 (v. 392); Ziegler, *Annales der Russ. Chirurg.*, 1897, 3. *C. f. Chir.*, 1897; Indeman, Diss. Maëstricht, 1897, Von Klaf Rotgals (2 cas), Rotter, Diss. Flaschan, *Zeit. f. Fib. und Gynek.*, XXVII, H. 1, p. 93; Kopfstein, Kyste pancréatique opéré, *Zeit. f. Chir.*, 1905, n° 25; Keitler, Barker, Sopiegko. — Je signale encore d'autres travaux tout récents que je n'ai pas consultés : Karpeles, *Pancreatic cyst. amer. Medicine*, 13 mai 1905; A. Sitzenfrey, Zur extirpation der Pankreascysten, *Zeitsch. f. Geburtsk. u. Gynækol.*, LIV, S., 1905, in *Semaine méd.*, 17 mai 1905.

N°s D'ORDRE	AUTEURS	INDICATIONS BIBLIOGRAPHIQUES	SEXE AGE	CLINIQUE	DATE	OPÉRATION	SUITES IMMÉDIATES	SUITES ÉLOIGNÉES	OBSERVATIONS
103	Siraud.	Bertrand, thèse Lyon, 1901, p. 78.	F. 22	Hydronéphrose au kyste de la queue du pancréas.	29 sep. 1900.	Laparotomie parapériton. transformée en ordinaire. Ponction. Marsupialisation.	Érupt : Eryth. noueux. Fist. Rétention de pus.	Guérison, le 1er décemb. fistule persistante.	Fistule prolongée.
104	Leonte.	Ghicelamila, *Spitalul*, 1901, p. 108-112.	» 29	Kyste du pancréas.	5 nov. 1900.	Laparotomie. Marsupialisation.	Bonnes.	Guérison.	Kyste séreux.
105	Mariani.	*Clin. Chir.*, 1903, p. 800.	F. 65	Kyste du rein ou du foie.	11 mars 1901.	Laparotomie. Résection partielle. Marsupialisation, tamponnement.	Quelques troubles pulmon.	Guérison.	Opération complexe. Adénome kystique (Exam. microsc.).
106	Rochard.	*Soc. Chir.*, Paris, 29 janv. 1902, p. 98.	H. 63	En 1901, douleurs dorso-lombaires. Au mois de mai, tuméfact. région épigastr. Ponction.	28 août 1901.	Laparotomie médiane (voie gastro-côliq.). Ponc. (liq. brunâtre). Marsupialisation. Drainage avec 2 gros drains.	Bonnes.	Fistule persist. après 5 mois.	»
107	Tuffier.	*Soc. Chir.*, Paris, 29 janvier 1902, p. 102.	H.	»	1901.	Excision partielle de la poche. Marsupialisation.	»	Fistule persist. depuis l'opération.	»
108	Heilemann	*Inn. Dyn. a. Ped*	F.	K. de la tête du	1902.	Laparotomie. Incision. Drainage.	Fistule.	Guérison en 6 mois.	»

		[illegible]	31	Tumeur fluctuante à l'épigastre.	[illegible]	Laparotomie. Evacuation du sang épanché.	Mort le 2e jour après l'opération. Autops.	»	Kyste du pancréas perforé avec épanchement sanguin (gangrène du k.).
112	Lazarus (cas II).	*Id.* (cas III).	26 H.	Douleurs. Tumeur sous les côtes dr. Collapsus. Fièvre.	1903.	Laparotomie. Incision. Injection de glycérine iodoformée. Suture à la paroi. Marsupialisation.	Bonnes.	Guérison.	»
113	Lazarus (cas III).	*Id.* (cas VI).	44 F.	Tumeur dans l'hypochondre g.	1903.	Laparotomie. Résect. de la queue du pancr. Marsupialisation. Drainage.	Mort le 12e jour d'hémorrhag. intest. Autopsie.	»	Tentative d'extirpation infructueuse (adhérences), ulcère rond du duodénum. Extirp. partielle.
114	Lazarus (cas IV).	*Id.* (cas VIII).	F. 44	Douleurs. Tumeur fluctuante rétropéritonéale.	1903.	Laparotomie. Incision. Drainage.	Bonnes.	Guérison.	Variété gastro-côlique.
115	Lazarus (cas V).	*Id.* (cas IX).	H. 48	Vomissements. Douleurs. Tumeur fluctuante. Glycosurie alimentaire.	1903.	Laparotomie. Incision. Lavage. Marsupialisation.	Bonnes.	Guérison.	Pancréolithes.

1. Il existe d'autres cas d'intervention pour kystes glandulaires du pancréas : 1° Des cas inédits : un cas probable de Demons; un de Lannelongue, un de Poncet, un de Walther, un de Reboul; ces 5 cas se sont terminés par la guérison; un autre cas de Poncet (cancer du pancréas à forme kystique). Marsupialisation. Mort. 2° Des cas publiés mais que je n'ai pas pu trouver : Schettuck, *Trans. of cl. Chir. Assoc.*, 1882, p. 211. Barnett, *New Zool. Med. J.*, oct. 1893; *Brit. Med. J.*, Sp., 1894, p. 10, n° 51; Mc Burney, *Ann. of Surg.*, 1894, *Th. Med. Curuel*, p. 396; Fischer, *Brit. Med. J.*, 1894, 15 déc., p. 1362. (Land, donne); Filippi, *Clinica Chir. Milano*, II, p. 10; Cotterill, *Edin. Med. J.*, 1895, nov.; Drobnick, *Wiener klin. Woch.*, 1895, n° 36; *Congrès de Chir. Polonais*, 1895; Biermer, *Ber. Munch. med. Woch.*, 1896, n° 48; Mc Phedran, *B. M. J.*, 1897, 5 juin, p. 1400 (v. 392); Ziegler, *Annales der Russ. Chirurg.*, 1897, 3. *C. f. Chir.*, 1897; Indeman, Diss. Maëstricht, 1897, Von Klaf Rotgals (2 cas), Rotter, Diss. Flaschan, *Zeit. f. Fib. und Gynek.*, XXVII, H. 1, p. 93; Kopfstein, Kyste pancréatique opéré, *Zeit. f. Chir.*, 1905, n° 25; Keitler, Barker, Sopiegko. — Je signale encore d'autres travaux tout récents que je n'ai pas consultés : Karpeles, *Pancreatic cyst. amer. Medicine*, 13 mai 1905; A. Sitzenfrey, Zur extirpation der Pankreascysten, *Zeitsch. f. Geburtsk. u. Gynækol.*, LIV, S., 1905, in *Semaine méd.*, 17 mai 1905.

Nos D'ORDRE	AUTEURS	INDICATIONS BIBLIOGRAPHIQUES	AGE SEXE	CLINIQUE	DATE	OPÉRATION	SUITES IMMÉDIATES	SUITES ÉLOIGNÉES	OBSERVATIONS
116	Lazarus (cas VI).	*Id.* (cas X).	H. 36	Ictère. Douleurs. Vomissements. Tumeur rétropéritonéale.	1903.	Laparotomie. Incision. Drainage.	Amélioration. Phénomène de rétention. 2e laparotomie. Cholécysto-entérostomie.	Guérison. Mort accidentelle. 1 an après (coma).	Pancréolithe. Diabète aigu.
117 118	Brown.	*Lancet*, Lond., 1904, II, p. 449.	2 cas.	Diagnostic posé : 2 kystes sanguins?	»	2 laparotomies. Incisions. Liquide. Sang.	»	2 guérisons.	Simple mention.
119	Neumann.	*Réun. libre Chir.*, Berlin, 1904, 13 juin.	H. 44	K. du pancréas non soupçonné.	1904.	Laparotomie exploratrice. Incision. lombaire. Marsupialisation.	»	Guérison.	Erreur de diagnostic; on crut à une pyonéphrose droite.
120	Knott (V.-B.)	*Lancet clinic*, Cinc., 1904, , n. s., 627-630, *Presse médic.*, 1904, p. 773, 3 déc.	»	Troubles fonctionnels; puis tumeur.	1904.	Laparotomie. Résection partielle de la poche, mais presque complète. Drainage.	»	Guérison.	Opération complexe.
121	Knott (V.-B.)	*Lancet clinic*, 1904, p. 627. *Presse médicale*, 1904, p. 773.	»	Tumeur, sans aucun trouble.	1904.	Laparotomie. Résection partielle, presque complète du kyste. Drainage.	»	Guérison.	Opération complexe.
[illegible]	[illegible]	[illegible]	[illegible]	[illegible]	190[illegible]	4 laparotomies et [illegible]	»	4 guérisons	Schlesinger cite 8 [illegible]

				l'ovaire.		... 2 ... 10 litres de liquide brunâtre.			... Examen microsc. du liquide.
2	Billroth.	Salzer, *Zeits. f. Heilk.*, 1886, VII, p. 11.	F. 33	Tumeur depuis 11 ans. Diagn. : Kyste de l'ovaire. Douleurs. Vomissem.	5 juin 1885.	Extirpation du k. laborieuse. 5 litr. liquide brun-jaunâtre et clair.	Mort le 6e jour. Péritonite purulente.	»	Queue et corps du pancréas.
3	Riedel.	*Arch. f. klin. Ch.*, 1885. XXXII, p. 994.	F. 45	Tumeur depuis 9 ans. Diagn. posé : Kyste de l'ovaire.	27 août 1885.	Extirpation du k. facile (hémorragie grave). 10 l. liquide brunâtre.	Mort (après 96 heures). Péritonite septique.	»	Kyste de la queue et du corps du pancréas.
4	A. Martin.	*Virchow's Archiv f. path. Anat.*, Bd. 120, 1890. Thèse Tulasne, p. 124.	F. 59	Kyste de l'ovaire (1re opération inachevée en 1873).	8 octob. 1889.	Ablation totale par laparotomie.	Bonnes.	Guérison obtenue en 17 j., et maintenue depuis.	Le véritable diagnostic avait été fait en 1873 au cours de la 1re laparotomie (restée exploratrice).
5	Kosinski.	*Lancet*, 1891, 25 avril, p. 948.	F.	K. du pancréas.	1891.	Ablation au thermo-cautère. Tamponnement.	Bonnes.	Guérison (en 7 semaines).	»
6	Albert.	Schnitzler, *Int. klin. Rundsch.*, 1893, n° 5.	H. 34	K. du pancréas.	20 mai 1891.	Ablation. Drainage.	»	Guérison.	»
7	Mikulicz (cas I).	Schrœder, *Diss. Breslau*, 1892 (Nimier, 1893, p. 773).	F. 55	Tumeur. Ponction. Laparotomie exploratrice. Diagn. : K. du pancréas.	2 juin 1891.	Ablation totale. Ligatures sur des vaisseaux importants.	Bonnes.	Guérison.	Examen du kyste.

Nos D'ORDRE	AUTEURS	INDICATIONS BIBLIOGRAPHIQUES	AGE SEXE	CLINIQUE	DATE	OPÉRATION	SUITES IMMÉDIATES	SUITES ÉLOIGNÉES	OBSERVATIONS
8	Van Kleef.	De Wilot, *Weck. v. h. Nederl. Fijad. v. Genœsk.*, 1892, n° 5.	H. 23	Hydronéphrose. Ponction et incision lombaire. Fistule persistante.	1892.	Extirpation par la voie lombaire.	Bonnes.	Guérison.	Diagnostic fait après l'extirpation. Procédé exceptionnel.
9	Heinricius (cas I).	Congrès des chir. du Nord, *Arch. f. klin. Chir.*, 1897, Bd. 54, p. 389.	F. 31	Tumeur kystique de l'abdomen.	18 août 1892.	Ablation par section d'un pédicule et ligatures.	Bonnes.	Guérison en 1897.	Kyste pédiculé, situé entre le côlon et l'estomac. Grossesse ultérieure.
10	Sharkey et Clutton.	*St Thomas Hosp. Reports*, 1893, vol. XXI, p. 271 (Thèse Bas).	F. 38	Tumeur. Douleurs.	13 nov. 1892.	Ablation. Tamponnement.	»	Guérison.	K. simple par rétention.
11	Goiffey.	*Amer. News*, 1893, 10 juin.	F. 28	Tumeur. Douleurs.	1893.	Ablation. Tamponnement.	»	Guérison avec fistule persistante après 3 mois.	»
12	Sweifel.	*C. f. Gyn.*, 1894, n° 27. *J. de Med. du Nord*, 1895, 24 nov., p. 543 (Trad.).	F. 64	Dermoïde rétropéritonéal, ou échinocoque, ou k. du pancréas.	15 fév. 1894.	Énucléation très difficile.	Bonnes.	Guérison.	Examen microscopique. On laisse un morceau de pancréas de 3 cm. de longueur.

						kuliez.		15 janvier 1890. Guérison maintenue.	téras pancréatiques. Examen histologique. Gros kyste glandulaire de la queue de l'organe.
16	Von Brackel.	*Deut. Zeit. f. Chir.*, 1898, 293-303.	»	K. du pancréas.	1898.	Ablation.	»	Guérison.	»
17	Malthe (cas II).	*Congrès des chirurgiens du Nord*, 1895.	»	K. du pancréas.	1895.	Extirpation.	»	Guérison.	»
18	Malcolm.	*Lancet*, I, 1898, p. 279.	»	K. du pancréas.	1898.	Ablation complète.	»	Guérison.	»
19	Albert.	Keilber. *Wien klin. Woch.*, 1899, n° 29.	H. 34	K. du pancréas.	1899.	Extirpation par section d'un pédicule.	Bonnes.	Guérison en 6 semaines.	Kyste pédiculé.
20	Israel.	*Deut. med. Woch.*, 1900, n° 22, Bertrand, thèse Lyon, 1901, p. 70.	F. 30	Tumeur épigastrique. Troubles digestifs. Vomissements.	1900.	Extirpation facile.	Bonnes.	Guérison.	K. de la queue du pancréas flottant.
21	Carthedge.	*Ann. Gyn. et Ped.*, 1903, p. 14.	F. 45	K. du pancréas.	1902.	Énucléation. Drainage.	Bonnes.	Guérison en juillet 1902.	Paroi du kyste fibreuse. Liquide chocolat. Tumeur de 6 livres. (K. sanguin?)
22	Malcolm.	*Lancet*, 1902, I, p. 588.	»	K. du pancréas.	1902.	Extirpation (?).	»	Guérison.	»

Nos d'ordre	Auteurs	Indications bibliographiques	Age sexe	Clinique	Date	Opération	Suites immédiates	Suites éloignées	Observation
23	Mariani.	*Clin. chir.*, 1903, p. 810.	»	K. du pancréas.	Mai 1903.	Extirpation totale. (Voie gastro-épiploïque.)	»	Guérison.	Note seulement. Pas d'observation complète encore publiée.
24	Duming (L.-H.).	*Am. J. of Obst.*, 1905, p. 101.	F. 25	Hydronéphrose. Incision lombaire, exploration infructueuse.	4 sept. 1903.	Ablation. Tamponnement.	»	Guérison.	Cysto-adénome (exam. hist.).
25	Lazarus.	*Zeit. f. klin. Med.*, 1903, p. 220 (cas VII).	F. 28	Coliques intermittentes. Tumeur fluctuante, à allures intermittentes.	1903.	Extirpation d'un kyste de la queue du pancréas.	Bonnes.	Guérison.	On crut à une hydronéphrose (Israel).
26	Mikulicz (cas II).	Citation in Schlesinger, *Les ind. d. inter. chir.*, tr. fr., Sabrazès et Lichtwitz. 1905, t. II, p. 119.	»	Kyste du pancréas.	1905.	Extirpation.	»	Guérison.	»

VIII. — TRAITEMENT DES KYSTES HYDATIQUES DU PANCRÉAS

Les indications sont les mêmes que pour les autres variétés de kystes; d'ailleurs, les kystes hydatiques du pancréas n'ont jamais été diagnostiqués avant l'intervention.

En laissant de côté le cas complexe de Briggs (sarcome avec hydatides), qui figure parmi les tumeurs solides, j'ai pu réunir 6 interventions pour kystes hydatiques du pancréas.

Les modes d'intervention ont été les suivants :

Péan, 1883 : laparotomie, ponction et incision du kyste, résection partielle de la poche, suture de celle-ci à la paroi abdominale, drainage avec un tube de caoutchouc.

Ricard, avant 1902 : résection presque totale d'un kyste hydatique rétro-pancréatique.

F. Villar, 1902 : ponction et capitonnage du kyste. Splénectomie pour kystes concomitants de la rate.

Mokrowsky, 1904 : échinocotomie par le procédé de Bolroff.

Jonnesco, 1904 : capitonnage du kyste.

Hildebrand, 1904 : extirpation du kyste.

Je croyais et j'avais écrit antérieurement que mon cas était le premier de véritable kyste hydatique développé dans l'épaisseur du pancréas, constaté sur le vivant et opéré. Mes nouvelles recherches bibliographiques m'ont démontré que je m'étais trompé.

Les résultats de ces interventions ont été excellents : en effet, les cas de Péan, Ricard, Villar et Jonnesco se sont terminés par la guérison.

Je n'ai pas eu des renseignements suffisants sur le cas de Mokrowsky; il est possible qu'il ait guéri aussi. Pas de détails sur celui de Hildebrand.

Quant au choix du mode d'intervention, il est facile à établir : en principe, on cherchera à appliquer à ces kytes le capitonnage de Pierre Delbet. Si ce capitonnage n'est pas praticable à cause de certaines contre-indications, telles que la suppuration, la calcification, ou la trop grande profondeur du kyste, on se comportera comme dans les cas de kystes glandulaires, c'est-à-dire que la marsupialisation en un temps avec ou sans fixation à la paroi abdominale, sera la méthode de choix.

Mais je dois attirer l'attention sur une nouvelle méthode de traitement conseillée par Quénu pour les kystes hydatiques du foie, le *formolage*. Cette méthode pourrait être appliquée aussi aux kystes hydatiques du pancréas. Tout récemment, Guinard a

rapporté à la Société de Chirurgie de Paris 2 observations où le *traitement formolé* de la poche a donné les meilleurs résultats, dans 2 cas de kystes du foie.

La technique à suivre dans ce cas est la suivante : après la ponction du kyste, on injecte dans l'intérieur de la poche une solution de formol au centième; puis on incise le kyste, on extirpe la membrane fertile et l'on ferme la plaie kystique par une simple suture, sans capitonnage.

1	Péan.	*Leçons de clinique chirurgicale*, Paris, 1886, p. 1145	F.	Tumeur abdominale. Sonorité périphérique, abandonnée comme incurable. Diagn : Tumeur liquide du mésentère.	23 avril 1883.	Laparot. médiane. Adhérences intestinales. Ponction : liquide clair. Inc. de la poche. Kyste adhère au pancréas. Résect. partielle de la poche et sut. à la paroi.	Bonnes.	7e jour : fistule stercorale. Guérison définitive en septembre.	»
2	Ricard.	*Soc. Chir.*, Paris, 29 janvier 1902, p. 102.	»	»	»	Laparotom. K. hydatique rétro-pancréatique. Résect. presque totale. Pancr. sectionné dans le pédicule.	Bonnes.	Guérison.	Fistule qui persiste longtemps. Liq. examiné, fermeture de la fistule par cautérisat. par le thermo-cautère.
3	Villar (Bordeaux).	*Journal de méd. de Bordeaux*, 1903, nos 10-11, 8-15 mars.	H. 25	K. hydatique de la rate (K. hydatique du pancréas non renonnu).	Juillet 1902.	Laparotomie. Splénectomie. Ponct. du k. du pancréas et capitonnage du k. du pancréas.	»	Guérison le 5 août.	Kyste reconnu à l'opération seulement. Opération spéciale. Capitonnage.
4	Mokrowsky.	Rune, *Med.* Rendal, Berlin, 1904, ii, 655-660.	»	K. hydatique du pancréas.	1904.	Échinocotomie par le procédé de Bolroff.	»	»	Probablement un cas. (Mémoire non consulté.)
5	Jonnesco (Bucarest).	*Soc. chir.*, Bucarest, 17 nov. 1904, *Zeit. f. Chir.*, n° 19, 1905, p. 536.	H. 44	Tumeur de volume d'une orange, entre l'épigastre et l'hypochondre dr. Ictère. Cachexie.	1904 ?	Laparotom. Extirpation de la membrane, suture et fermeture de la poche kystique.	Ictère.	Guérison.	K. hydatique de la tête du pancréas. Grande mobilité transversale. Mobilité respiratoire avec le foie.
6	Hildebrand.	*Correspond. Blatt f. Schweiz. Aerzte*, 1904, Aug. 15. n° 16, p. 539, in th. Lazar Sasover, Bucarest, 1905.	H. 8	»	Mai 1904.	Laparotomie. Extirpation d'un k. du pancréas.	»	»	Pas de détails.

rapporté à la Société de Chirurgie de P
le *traitement formolé* de la poche a don
dans 2 cas de kystes du foie.

La technique à suivre dans ce
ponction du kyste, on injecte
solution de formol au centièr
la membrane fertile et l'or
suture, sans capitonnar

URS SOLIDES

e de cas d'intervention pour
malignes, du pancréas. Comme ces
oreux, comme le diagnostic exact de la
peut pas être toujours fait et, comme les
opératoire sont les mêmes dans tous les cas.
ns le même chapitre le traitement chirurgical
s du pancréas, que ces tumeurs soient bénignes
Le cancer, constituant pour ainsi dire la règle, nous
aut en vue le traitement de cette dernière affection.
opératoires. — Dans le traitement des tumeurs solides
pancréas on a eu recours :
1° A la laparotomie exploratrice;
2° Au traitement curatif, dit radical; extirpation de la lésion:
pancréatectomie partielle ou totale;
3° Au traitement symptomatique ou traitement palliatif.

1° LAPAROTOMIE EXPLORATRICE. — On a dû, dans quelques cas, en présence de lésions trop étendues, refermer le ventre sans avoir osé recourir aux manœuvres du traitement curatif ou palliatif. Il m'a été impossible de rassembler tous les cas de laparotomie exploratrice parce qu'ils sont difficiles à trouver, quelques-uns se trouvant perdus dans des statistiques d'ensemble; et puis, on ne publie pas toujours ces actes opératoires sans grand intérêt. On trouvera plus loin les cas, pris au hasard, de Zielewicz, Takayasu, Michaux, Franke, etc.

2° TRAITEMENT CURATIF, DIT RADICAL; EXTIRPATION OU PANCRÉATECTOMIE. — Il a consisté en :

a) *Pancréatectomie partielle*;

b) *Pancréatectomie totale*;

c) *Pancréato-duodénectomie.*

a) *Pancréatectomie partielle.* — Elle a été pratiquée, comme opération accessoire, au cours d'une intervention sur un organe voisin. C'est ainsi que Rydygier, Billroth, Gussenbauer, Jurie, Langenbeck, etc., ont dû extirper une portion du pancréas, en même temps qu'ils enlevaient une tumeur du pylore; que Ricard extirpa aussi un fragment du pancréas, en même temps que la presque totalité de l'estomac. Monprofit réséqua une portion du pancréas adhérent à un volumineux kyste du ligament large. Postempsky enleva également un fragment de pancréas, au cours d'une splénectomie pour rate paludique.

Mais les cas qui intéressent particulièrement le chirurgien.

's la pancréatectomie partielle constitue

'4806) où il est dit qu'il existait une

Fig. 161-LXXVII. — Ablation d'un kyste du corps de Wolff, avec pancréatectomie partielle et splénectomie. (Monprofit.)

ernie de l'estomac, du côlon et une tumeur du pancréas, cas lans lequel on pratiqua l'ablation de la tumeur. Mais ce cas est ès douteux; en admettant que l'on ait fait là le premier cas de ésection du pancréas, il est bien probable qu'il s'agissait non pas 'une tumeur. mais d'une hernie du pancréas.

IX. — TRAITEMENT DES TUMEURS SOLIDES DU PANCRÉAS

On connait un certain nombre de cas d'intervention pour tumeurs solides, bénignes ou malignes, du pancréas. Comme ces cas sont encore peu nombreux, comme le diagnostic exact de la nature du néoplasme ne peut pas être toujours fait et, comme les indications de l'acte opératoire sont les mêmes dans tous les cas. nous étudierons dans le même chapitre le traitement chirurgical des tumeurs solides du pancréas, que ces tumeurs soient bénignes ou malignes. Le cancer, constituant pour ainsi dire la règle, nous aurons surtout en vue le traitement de cette dernière affection.

Méthodes opératoires. — Dans le traitement des tumeurs solides du pancréas on a eu recours :

1° *A la laparotomie exploratrice*;

2° *Au traitement curatif, dit radical*; extirpation de la lésion: *pancréatectomie partielle ou totale*;

3° *Au traitement symptomatique ou traitement palliatif.*

1° LAPAROTOMIE EXPLORATRICE. — On a dû, dans quelques cas, en présence de lésions trop étendues, refermer le ventre sans avoir osé recourir aux manœuvres du traitement curatif ou palliatif. Il m'a été impossible de rassembler tous les cas de laparotomie exploratrice parce qu'ils sont difficiles à trouver, quelques-uns se trouvant perdus dans des statistiques d'ensemble; et puis, on ne publie pas toujours ces actes opératoires sans grand intérêt. On trouvera plus loin les cas, pris au hasard, de Zielewicz, Takayasu, Michaux, Franke, etc.

2° TRAITEMENT CURATIF, DIT RADICAL; EXTIRPATION OU PANCRÉATECTOMIE. — Il a consisté en :

a) *Pancréatectomie partielle*;

b) *Pancréatectomie totale*;

c) *Pancréato-duodénectomie.*

a) *Pancréatectomie partielle.* — Elle a été pratiquée, comme opération accessoire, au cours d'une intervention sur un organe voisin. C'est ainsi que Rydygier, Billroth, Gussenbauer, Juriè, Langenbeck, etc., ont dû extirper une portion du pancréas, en même temps qu'ils enlevaient une tumeur du pylore; que Ricard extirpa aussi un fragment du pancréas, en même temps que la presque totalité de l'estomac. Monprofit réséqua une portion du pancréas adhérent à un volumineux kyste du ligament large. Postempsky enleva également un fragment de pancréas, au cours d'une splénectomie pour rate paludique.

Mais les cas qui intéressent particulièrement le chirurgien

sont ceux dans lesquels la pancréatectomie partielle constitue toute l'opération.

J'ai trouvé un cas de Petit (1806) où il est dit qu'il existait une

Fig. 161-LXXVII. — Ablation d'un kyste du corps de Wolff, avec pancréatectomie partielle et splénectomie. (Monprofit.)

hernie de l'estomac, du côlon et une tumeur du pancréas, cas dans lequel on pratiqua l'ablation de la tumeur. Mais ce cas est très douteux; en admettant que l'on ait fait là le premier cas de résection du pancréas, il est bien probable qu'il s'agissait non pas d'une tumeur, mais d'une hernie du pancréas.

La première pancréatectomie partielle pour tumeur aurait été pratiquée par Trendelenburg en 1882, pour un sarcome de la queue du pancréas. Puis viennent les observations de Ruggi (1889), de Briggs (1890), de Routier et Terrier (1892), de Biondi, de Krönlein, de Malthe (1894), de Tricomi, de Codivilla, de Malcolm (1898), les 2 cas de Franke (1901).

Je rangerai parmi les tumeurs, au point de vue du traitement, le cas de Sendler (1896), bien qu'il se rapporte à *un tuberculome* de la tête du pancréas.

En laissant de côté le cas douteux de Petit, que je signale cependant dans le tableau des pancréatectomies partielles et ceux

Fig. 162-LXXVIII. — Adénome de la tête du pancréas extirpé avec succès par Biondi (de Cagliari).

où la résection du pancréas n'a été qu'accessoire (tumeurs de voisinage), je suis arrivé à réunir 15 cas d'extirpation partielle du pancréas pour tumeurs primitives de cet organe. Sur ces 15 cas, 6 siégeaient au niveau de la queue, 6 sur la tête, 1 sur la tête et le corps; pour 2 cas le siège n'est pas indiqué.

La nature des tumeurs peut être établie ainsi : sarcome, 4 cas; sarcome avec hydatides, 1 cas; fibro-sarcome, 1 cas; lymphosarcome, 1 cas; adéno-carcinome, 1 cas; adénome, 1 cas; épithélioma, 1 cas; tumeur épithéliomateuse kystique, 1 cas; carcinome giganto-cellulaire, 1 cas; cancer, 2 cas; tuberculome, 1 cas.

Les différentes variétés de sarcomes siégeaient au niveau de la queue, sauf dans les cas de Krönlein et de Ruggi; le cas d'adénome occupait la tête, celui d'adéno-carcinome occupait la tête et le corps; parmi les cancers, 2 occupaient la tête et l'autre la queue.

pour 2 autres le siège n'est pas précisé; le tuberculome siégeait sur la tête.

Il semble que les opérateurs aient suivi presque toujours la voie gastro-côlique. Malthe et Routier ont suivi la *voie transmésocôlique*. Ce dernier chirurgien put *énucléer* sa tumeur. Cette voie est dangereuse, car elle expose à la blessure des vaisseaux du côlon, d'où grangrène de l'intestin, comme dans le cas de Krönlein.

Sendler attaqua le tuberculome par la *voie gastro-hépatique*.

Enfin on a toujours eu recours à la laparotomie antérieure transpéritonéale; seul *Ruggi* pratiqua une laparotomie latérale et tenta, sans succès, la *méthode extra-péritonéale*.

b) *Pancréatectomie totale.* — Le premier fait paraît être celui de Billroth en 1882, mais le plus typique et le plus intéressant est celui de Franke en 1901. Dans les 2 cas, il s'agissait de cancer. Le malade de Franke avait déjà été pylorectomisé par Kocher.

c) *Pancréato-duodénectomie.* — Cette opération fort complexe n'a été pratiquée qu'une fois par Codivilla en 1898, pour un cancer de la tête du pancréas, qui avait envahi le duodénum et l'estomac. Codivilla pratiqua la résection du duodénum, d'une partie de l'estomac et de la tête du pancréas. Il compléta son opération par une cholécysto-entérostomie et une gastro-entérostomie en Y. La pancréato-duodénectomie rentre dans la classe des pancréatectomies partielles.

RÉSULTATS DES OPÉRATIONS RADICALES PRATIQUÉES POUR TUMEURS SOLIDES DU PANCRÉAS.

Disons d'abord que la laparotomie exploratrice a donné des résultats à peu près favorables dans 3 cas sur 10 que j'ai recueillis. On sait d'ailleurs que la simple ouverture du ventre a fourni quelquefois des résultats extraordinaires dans certaines affections abdominales.

Mais, dans 4 cas, la simple incision abdominale a été suivie de mort et même de mort rapide dans 2 cas. Le résultat n'est pas indiqué dans 3 cas. Ces insuccès s'expliquent fort bien, car on avait affaire à des tumeurs inopérables, c'est-à-dire à des tumeurs anciennes étendues, adhérentes, chez des malades dont l'état général était déplorable.

Les résultats de la pancréatectomie partielle ont été les suivants : sur 15 interventions il y a eu 7 guérisons et 8 morts; un résultat inconnu pour le cas de Petit dont je ne tiens pas compte. Il va sans dire qu'il s'agit ici de guérisons opératoires, car si nous exceptons le malade de Biondi et au besoin celui de Sendler,

les autres sont restés exposés à la récidive, comme dans tous les cas de tumeurs malignes. Parmi les 7 cas de guérison, 4 se rapportent à des tumeurs de la queue, 2 à des tumeurs de la tête, 1 à une tumeur de la tête et du corps. Les 8 cas de mort comprennent : 3 tumeurs de la tête, 3 de la queue, 2 tumeurs à siège non précisé. La mort est survenue : peu de temps après par shock (Malcolm), par shock aussi, au bout de 7 heures (Terrier), par anurie après 2 jours (Routier), 7 jours après par gangrène du côlon (Krönlein), le 15e jour par hémorragie, le 17e jour par infection secondaire (2 cas de Franke), le 24e jour.

Fig. 163-LXXIX. — Sarcome extirpé de la queue du pancréas (University College Hospital Museum, in Mayo Robson).

par cachexie (Codivilla), peu de temps après l'opération (Mayo Robson).

Enfin, si nous considérons les résultats de la pancréatectomie partielle suivant la nature bénigne ou maligne de la tumeur, nous trouvons : tumeurs bénignes, 2 cas avec 2 guérisons; tumeurs malignes, 13 cas avec 5 guérisons et 8 morts.

Les pancréatectomies partielles accessoires ont donné, sur 12 cas : 6 guérisons, 5 morts, 1 résultat inconnu. Elles ont été pratiquées : 1 fois pendant la résection du côlon, 1 fois pendant l'ablation d'un kyste du corps de Wolff, 2 fois pendant l'extirpation de la rate, dans les autres cas au cours de la résection de l'estomac.

Quant aux résultats opératoires de la pancréatectomie totale, ils sont excellents, puisque, sur 2 interventions, on a enregistré 2 guérisons.

Mais le malade de Franke, après avoir présenté de la glycosurie du 5e au 18e jour, succomba 5 mois après l'opération, de généralisation.

3° Traitement symptomatique. Opérations palliatives. — L'extirpation des tumeurs solides du pancréas étant le plus souvent entourée de grandes difficultés et de graves dangers, étant quelquefois même impraticable, on a songé à s'attaquer d'une façon indirecte aux troubles fonctionnels provoqués par ces tumeurs. Or, ces troubles sont de 2 ordres : *a*) *obstruction intes-*

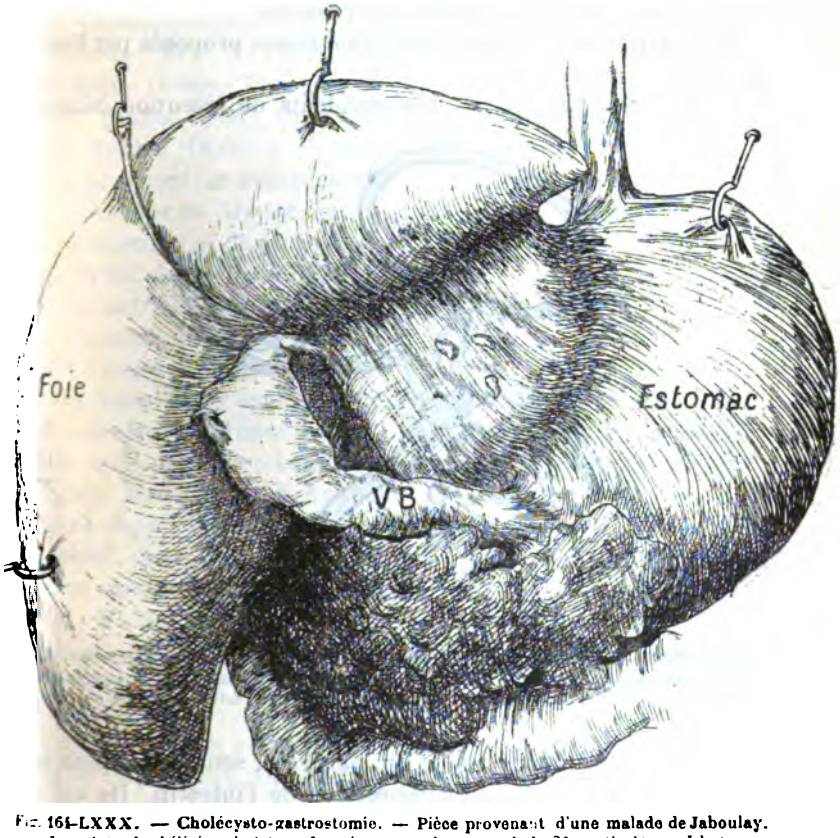

Fig. 164-LXXX. — Cholécysto-gastrostomie. — Pièce provenant d'une malade de Jaboulay. — La vésicule biliaire s'est transformée en un long canal de 20 centimètres. L'estomac est très dilaté ; le cancer du pancréas a envahi une partie de sa face antérieure, le duodénum, l'angle côlique, et s'attaque en deux points à la vésicule. (Thèse de Perrin.)

tinale due à la compression ou à l'envahissement du duodénum par le néoplasme ; *b*) *rétention biliaire par* compression du cholédoque. Il faut ajouter la *rétention du suc pancréatique* par compression des canaux pancréatiques. Nimier paraît avoir bien étudié, le premier, ce traitement symptomatique des tumeurs solides du pancréas, dans son mémoire de 1893.

Dans un cas d'obstruction du cholédoque par cancer du pancréas, *Zagorski* réussit à franchir l'obstacle *par le cathétérisme* et

put ainsi rétablir temporairement le cours normal de la bile. C'est là un fait tout à fait exceptionnel que je me contente de signaler.

a) *Obstruction duodénale.* — On a eu rarement l'occasion d'agir sur le tube digestif, car le rétrécissement du duodénum causé par une tumeur du pancréas est pour ainsi dire exceptionnel (3 cas sur 17,652 d'après Körte). Trendelenburg, Stenfield et F. de Willard ont pratiqué la gastro-entérostomie.

On pourrait avoir recours à la *jéjunostomie* proposée par Maydl en 1898.

b) *Rétention biliaire.* — Les accidents de rétention biliaire,

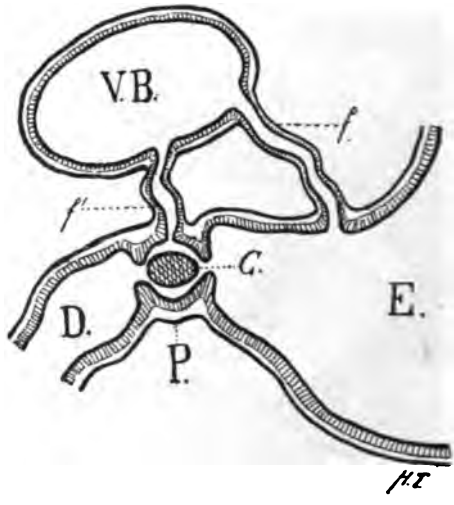

Fig. 165-LXXXI. — Schéma d'un cas de cholécysto-gastrostomie spontanée (Monprofit) in Pantaloni. Légende : E, estomac ; V. B., vésicule biliaire ; D, duodénum ; P, pylore ; c, calcul biliaire placé dans le pylore ; *f*, fistule cholécysto-stomacale ; *f'*, fistule cholécysto-pylorique

causés par une tumeur solide du pancréas, sont bien plus fréquents que ceux dus à la compression de l'intestin. Ils ont été traités par la *cholécystostomie* et la *cholécystentérostomie* ou la *cholécysto-gastrostomie.*

Disons en passant qu'on pourrait aussi avoir recours à la *cholédocostomie* et à la *cholédoco-entérostomie.*

C'est bien sur le cholédoque qu'on aurait dû agir, chez un malade de Chantemesse qui, atteint d'un cancer du pancréas oblitérant le cholédoque et le canal de Wirsung, présentait une vésicule atrophiée renfermant des calculs, un canal cystique oblitéré par un calcul volumineux, mais, par contre, des voies biliaires intra et extra-hépatiques dilatées à l'extrême.

Je ne crois pas que ces opérations biliaires portant sur le cholédoque aient été pratiquées dans les cas de tumeurs du pancréas

1° CHOLÉCYSTOSTOMIE. — Nimier a publié, dans son travail de 1893, les principales opérations biliaires pratiquées pour des tumeurs du pancréas jusqu'à cette date. On y trouve d'abord la mention de 17 faits de *cholécystostomie* qu'il a ainsi classés :

a) Cholécystostomie en deux temps, 2 cas : Blodgett (1879) et Socin (1887).

b Cholécystostomie en un temps, 15 cas : Mackay (1887), Chandelux (1887), J. Lloyd (1888), Krieger (1888), Frey (1889), Bettelheim (1889), Herrighaus et Kestley (1889), M. Robson (1889), Bennet (1891), Dumcou et Parry (1891), Reynier (2 cas, 1892), Bœckel (1892), R. D. Hall (1892), Terrier (1892).

J'ai pu recueillir quelques nouvelles données à ce sujet depuis les recherches de Nimier, entre autres les faits suivants :

1° Plusieurs cas de Mayo Robson; une quinzaine;

2° Un fait de Michaux;

3° Un autre de Cancé;

4° Un autre de Hagenbach;

5° Un autre de Schlesinger;

Sans compter les anciens de Senn, Keen, Ransohoff, etc.

2° CHOLÉCYSTENTÉROSTOMIE. — Les faits de cholécystentérostomie sont assez nombreux. Les premières interventions sont celles de Monastyrki et Kappeler (mai et juin 1887). Nimier, en 1893, rapportait 10 cas de cholécystentérostomie.

Loiselet, dans sa thèse de 1899, en signale 15 cas. Mais il y a d'autres observations parmi lesquelles je puis citer celles de : Riedel, Michaux, Reynier, Takayasu, Mikulicz, Mayo Robson (plusieurs cas personnels), Monprofit qui pratiqua le premier, en 1904, la cholécysto-entérostomie en Y, sans parler d'un cas tout *moderne, en vain réopéré par Kehr.*

La fistule biliaire a été établie le plus souvent sur le duodénum, la partie supérieure du jéjunum (cholécysto-duodénostomie ou cholécysto-jéjunostomie), une fois sur le côlon (cholécysto-colostomie).

3° CHOLÉCYSTO-GASTROSTOMIE. — J'en ai recueilli 11 cas, que l'on trouvera dans un tableau spécial.

c) *Rétention pancréatique.* — Je ne puis pas répéter ici ce que j'ai déjà dit, à propos de la *pancréatico-entérostomie*, sur la dilatation du canal pancréatique obstrué par un calcul ou par toute autre cause. Mais je dois rappeler que c'est dans un cas de cancer de la papille duodénale que Weir tenta l'abouchement pancréatico-intestinal. Je rappelle aussi que cette dilatation du canal pancréatique a été observée dans les cas de cancer du pancréas: donc, l'opération paraît praticable.

RÉSULTATS DES OPÉRATIONS PALLIATIVES DANS LES TUMEURS SOLIDES DU PANCRÉAS.

Gastro-entérostomie. — Trois opérations : une mort au 9e jour (Trendelenburg); une survie de 4 mois (Stenfield); à l'autopsie de ce malade, on trouve une oblitération de la bouche gastro-intestinale. Il y a lieu de supposer que la survie aurait été plus longue, si la bouche avait été bien établie; résultat de F. de Willard, pas connu.

Cholécystostomie. — Les résultats de cette opération ont été déplorables. En 1893, Nimier citait 8 cas de mort rapide en quelques jours sur 17 cholécystostomies. Et il ajoutait que les malades qui survivaient ne tardaient pas à succomber au bout de quelques semaines. Depuis, la statistique opératoire ne s'est pas améliorée, car Mayo Robson, Michaux, etc., ont signalé aussi des morts rapides après la cholécystostomie. Sur 15 cas personnels de cholécystostomie, Mayo Robson a enregistré 8 guérisons et 7 morts. Takayasu, D'Osara (Japon) a réuni 20 cas de cholécystostomie; la plupart des opérés ont succombé peu de temps après l'intervention.

Cholécystentérostomie. — Nimier a trouvé 2 morts sur 10 après l'anastomose cystico-intestinale. Loiselet signale, sur 15 interventions, 5 morts dans les 15 premiers jours. Sur ces 5 morts, il y avait 2 guérisons opératoires, c'est-à-dire qu'à l'autopsie de ces 2 malades, on a constaté la réunion parfaite de la plaie et la perméabilité du conduit artificiel. Les 10 autres opérés ont eu de 2 à 16 mois de survie. Le malade de Kappeler a travaillé pendant 10 mois après son opération, et a eu une survie de 16 mois. D'autres opérés ont eu une survie variable : un an, Körte; 10 mois, Reclus; 9 mois, Socin; 5 mois, Reynier. D'après Biondi, la moyenne de la survie serait de 6 à 8 mois.

Cholécysto-gastrostomie. — Onze cas de cholécysto-gastrostomie ont donné 4 morts et 7 guérisons. La durée de la survie a été : 7 semaines dans un cas, de 3 mois dans un autre cas, de 4 mois dans 2 cas, de 10, 13 et 14 mois dans les 3 autres cas.

Pancréatico-cholécysto-gastrostomie. — Le cas complexe de Kehr, le seul que l'on puisse rapprocher de cette opération, a donné un bon résultat.

Comparaison des diverses méthodes de traitement des tumeurs solides du pancréas.

D'après tout ce que je viens de dire, que convient-il de faire en présence d'une tumeur solide du pancréas?

Tout d'abord le point essentiel, dès qu'on soupçonne l'existence d'une tumeur solide du pancréas, c'est de pratiquer au plus tôt une laparotomie exploratrice. Cette laparotomie permettra de se rendre bien compte de l'existence de la tumeur, de son siège, de son étendue, de son opérabilité, en un mot. Comme dans d'autres cas de lésions abdominales cette opération a donné ici quelques résultats. On peut se demander si, dans le cas de Battle, le traitement ioduré n'a pas eu une certaine influence. Si la laparotomie exploratrice a été suivie souvent de mort, c'est précisément parce qu'on est intervenu trop tard, chez des sujets réellement inopérables. Il ne faut donc pas tenter cette laparotomie exploratrice au hasard. Il est bien entendu, d'après les lois de l'intervention dans le cancer, que l'on tiendra compte de l'état général des malades et que l'on s'abstiendra si la tumeur n'est pas primitive, si l'on constate des signes de généralisation.

A côté des cas où l'intervention est nettement indiquée ou contre-indiquée, se placent ceux où l'hésitation est permise, cas toujours embarrassants, ne se prêtant pas à une discussion raisonnée. La *décision dépend du malade lui-même, du tempérament du chirurgien et beaucoup aussi de sa pratique.* Ce qui peut pousser à intervenir c'est l'*erreur de diagnostic possible* entre un *cancer du pancréas et une pancréatite chronique.* De toute façon le chirurgien ne prendra le bistouri qu'après avoir cherché à se rendre compte de l'état fonctionnel du pancréas et du foie, par l'examen des fèces, par le dosage de l'urée et du sucre, par l'étude des modifications de la toxicité urinaire, etc. Plus d'une fois, cette recherche de l'insuffisance pancréatique et hépatique pourra éviter des déboires à un opérateur trop pressé et par suite mal documenté. Il est *des cas où il faut savoir ne rien faire.*

Supposons que le ventre ait été ouvert; va-t-on s'adresser au traitement curatif ou palliatif?

Les médecins rejettent en bloc et d'une façon systématique le traitement curatif du cancer du pancréas. Le traitement du cancer pancréatique, a dit Mathieu, « est purement symptomatique. Le temps n'est pas venu encore pour la chirurgie de tenter avec quelques chances de succès l'extirpation des lésions de cet ordre. Elle n'y serait guère encouragée du reste par l'importance physiologique de l'organe et la nature de ses connexités anatomiques ».

Mirallié estime aussi que le traitement du cancer primitif du pancréas est purement symptomatique.

Ces opinions sont très justes, puisque le cancer du pancréas se le plus souvent au niveau de la tête et que la pancréatectomie touche à cette partie de l'organe est une mauvaise opération.

Mais il faut serrer de plus près la discussion et envisager les différentes éventualités. Pour cela, nous devons passer en revue les indications de la pancréatectomie partielle, et de la pancréatectomie totale, puis celles des opérations palliatives.

1° *Pancréatectomie partielle.* — Les expériences de Senn, Mugnaï, Martinotti, Biondi, Ceccherelli, Villar ont nettement et définitivement démontré que l'ablation de la queue et même d'une partie du corps du pancréas, était une opération facile et sans danger. Bien mieux, les opérations pratiquées sur l'homme dans les cas de hernies ou de tumeurs ont prouvé également que la résection d'une partie du pancréas était justifiable. Donc, si l'on tombe sur une tumeur siégeant au niveau ou près de la queue du pancréas, si la tumeur est limitée, s'il n'y a pas de contre-indication spéciale, on est autorisé à pratiquer la pancréatectomie partielle, qui constitue dans ces cas la méthode de choix. Voilà un point qui est bien acquis.

Mais il n'est pas permis d'être aussi catégorique, si la tumeur siège au niveau de la tête. Certes, les expérimentateurs ont pu réséquer une portion de la tête du pancréas, les chirurgiens ont pu aussi extirper des tumeurs siégeant en ce point (on ne saurait trop rappeler le beau succès de Biondi), mais il faut ici faire une distinction : lorsque la tumeur est bien limitée, lorsqu'elle peut être énucléée, lorsqu'enfin on croit pouvoir n'enlever qu'une portion de la tête, c'est-à-dire faire une *pancréatectomie cervicale partielle*, on peut s'attaquer à la tête du pancréas; à la condition cependant d'*épargner un des conduits excréteurs du pancréas*. Que si la tumeur est tant soit peu diffuse et si l'on craint la nécessité d'une extirpation totale de la tête, mieux vaut abandonner tout espoir d'opération radicale. En effet, cette opération, nous l'avons déjà dit, exige la section des artères pancréatico-duodénales, et peut-être même celle des vaisseaux mésentériques supérieurs. Sans compter qu'on est exposé à blesser des organes importants situés derrière la tête du pancréas, veine porte et veine cave inférieure. Enfin la *pancréatectomie cervicale totale* entraîne la section du cholédoque, des canaux de Wirsung et de Santorini. Il faudrait donc établir, par une opération complémentaire, une anastomose cholécysto ou cholédoco-intestinale. Quant à la section des canaux excréteurs du pancréas elle serait irrémédiable, d'après les expériences de Biondi. Donc, la mort serait la conséquence à peu près fatale de cette opération et elle serait déterminée par hémorragie, par gangrène de l'intestin par la suppression de l'écoulement du suc pancréatique.

Il ressort de tout ceci que l'on doit *rejeter la pancréatectomie cervicale totale.*

Il va sans dire que l'on ne doit pas, à plus forte raison, pratiquer des opérations complexes, telle que la *pancréato-duodénectomie de Codivilla*, malgré le semblant de succès obtenu par cet opérateur.

2° *Pancréatectomie totale.* — Cette opération serait sans doute le moyen idéal ou du moins logique et, à en croire ma statistique, elle serait parfaite, puisque sur deux cas j'ai enregistré deux guérisons. Mais ces guérisons n'ont pas été durables; le malade de Franke fut emporté par une généralisation de sa tumeur cinq mois après l'opération.

L'ablation totale du pancréas est passible des mêmes objections que la pancréatectomie cervicale totale. Elle est même plus criticable car elle expose en outre à la blessure de l'aorte et du plexus solaire. Malgré ses difficultés et ses dangers, l'opération est cependant *praticable sur l'homme et sur l'homme vivant, en tant*

Fig. 166-LXXXII.— Glandules pancréatiques accessoires chez le lapin (d'après Cl. Bernard).

que médecine opératoire, contrairement à ce qui avait été dit par certains physiologistes. Mais la grosse question est de savoir si *l'homme peut vivre sans pancréas.*

Cette question de l'ablation du pancréas a donné lieu à de nombreuses et intéressantes recherches.

Tentée par Brunner au XVIIe siècle, la *destruction expérimentale du pancréas* a été reprise par de nombreux physiologistes et même par des chirurgiens. Cl. Bernard, Corvisart, Arnozan et Gaillard, Biondi, Mugnai, Ceccherelli, etc., la condamnent d'une façon définitive. Biondi fait remarquer, d'accord, avec d'autres auteurs, que si l'ablation totale du pancréas n'amène pas la mort par infection, hémorragie, gangrène de l'intestin, lésions des plexus nerveux, elle l'entraîne par la suppression complète de la fonction. On sait du reste, en pathologie humaine, la gravité des lésions du pancréas, lorsque la glande est détruite.

Cependant, Martinotti (de Bologne), après des expériences fort bien conduites, a soutenu que l'on pouvait pratiquer sans crainte l'extirpation totale du pancréas, car ses animaux opérés n'avaient présenté ni troubles généraux, ni troubles digestifs. On pourrait objecter qu'il n'a peut-être pas suivi ses opérés assez longtemps et qu'il a laissé adhérents au duodénum de petits frag-

ments de tissu pancréatique. Il n'en est pas moins vrai que ses expériences sont fort intéressantes.

Ce qui donne un grand intérêt à ces expériences, c'est la constatation *de la régénération des parties de la glande perdue et de l'hypertrophie compensatrice des glandes de Lieberkuhn.*

On ne peut s'empêcher de songer, dans l'étude des résultats de l'ablation totale du pancréas, à l'existence *des pancréas accessoires.* Ces masses glandulaires, discoïdes, du volume d'une lentille à celui d'une pièce de 5 francs, se rencontrent en général dans le duodénum ou le commencement du jéjunum, quelquefois dans l'iléon et l'estomac. Dans 2 cas, le pancréas accessoire siégeait sur la pointe d'un diverticule intestinal. Quel que soit son siège, il peut être situé sous la séreuse ou sous la muqueuse; le plus souvent, la sécrétion de cette glande accessoire est versée dans la portion du tube digestif à laquelle elle est accolée, par un petit canalicule qui débouche sur une papille de la muqueuse.

Il résulte de cette courte discussion que l'on pourrait, chez certains sujets, pratiquer la pancréatectomie totale, sans voir survenir les accidents si redoutables de *la dépancréatisation*, grâce à la régénération de l'organe, à l'hypertrophie compensatrice des glandes de Lieberkuhn et aussi à l'existence des pancréas accessoires.

Peut-être même sera-t-il possible, plus tard, par une meilleure application de l'opothérapie pancréatique, ou d'une autre manière, d'arriver à supprimer les graves inconvénients consécutifs à l'*ablation totale du pancréas.* A l'heure actuelle cette opération, praticable en tant qu'opération, est *délicate* comme *technique*, *grave* comme *résultats immédiats* et *très grave* comme *résultats ultérieurs.*

Donc, au point de vue du traitement radical ou curatif des tumeurs solides du pancréas, on doit tirer les conclusions suivantes : *appliquer la pancréatectomie partielle aux tumeurs limitées de la queue et du corps, et à certaines tumeurs de la tête* (*rare*); *rejeter la pancréatectomie totale de la tête et a fortiori l'ablation totale de la glande*; en présence de *tumeurs étendues de la tête seule ou de la tête et du corps*, on aura recours aux *opérations palliatives.*

3° *Opérations palliatives.* — A vrai dire, les opérations palliatives constituent *la méthode de choix* dans le traitement des tumeurs solides du pancréas, parce que le cancer est la plus fréquente de ces tumeurs et qu'il siège de préférence sur la tête. Mayo Robson, qui a eu l'occasion de voir un grand nombre de cas de cancer du pancréas, n'en a pas trouvé un seul où il

parût indiqué de conclure à son ablation. Par contre, il a pratiqué 21 opérations palliatives (cholécystostomie ou cholécysto-entérostomie).

Ces interventions sont indiquées par la nature même des troubles intestinaux ou biliaires qu'entraîne la tumeur de la tête du pancréas.

Je n'insisterai pas sur les opérations destinées à lutter contre les phénomènes de sténose intestinale; ces sténoses, je l'ai déjà dit, sont extrêmement rares. Dans 3 cas on a pratiqué la *gastro-entérostomie*.

On a bien proposé la *jéjunostomie* de Maydl, plus rapide comme exécution, mais la jéjunostomie serait moins facile à faire accepter des malades que la gastro-entérostomie.

En fait d'opérations palliatives, il n'y a que la *pancréatico-entérostomie* sur laquelle j'ai suffisamment insisté à plusieurs reprises, et la *fistule biliaire*, destinée à combattre la rétention biliaire; cette dernière constitue la véritable opération palliative dans les cas de tumeurs solides du pancréas.

Pour être utile, la fistule biliaire doit être établie le plus tôt possible; Loiselet conseille même de traiter la rétention biliaire d'*urgence* comme une *hernie étranglée*. Il y a d'autant plus d'intérêt à intervenir et à intervenir rapidement que dans le cas d'erreur de diagnostic, s'il s'agit d'une *simple pancréatite chronique, l'intervention supposée palliative devient réellement curative.*

L'opération décidée, il s'agit de savoir si l'on doit établir une fistule externe (*cholécystostomie*) ou une fistule interne (*cholécysto-entérostomie* ou *cholécysto-gastrostomie*). Quelle que soit la méthode opératoire choisie, on s'assurera de la perméabilité des voies biliaires.

La cholécystostomie a été pratiquée assez souvent, parce que les opérateurs ont été pour ainsi dire suggestionnés, poussés à ouvrir directement la vésicule qui, très dilatée dans les cas de tumeur de la tête du pancréas, se présente d'elle-même; on n'a donc pas pu résister à la tentation de l inciser et de la fixer à la peau. Mais il est établi que le drainage de la vésicule n'est pas une bonne méthode pour dégager le système biliaire. D'un autre côté, la mortalité après la cholécystostomie est assez élevée et la survie qu'elle donne n'est en général que de quelques semaines. C'est qu'en effet l'état général n'est pas amélioré par la fistule externe, puisque la bile ne passe pas dans l'intestin. Un autre inconvénient de la fistule externe, c'est l'écoulement continuel de la bile à l'extérieur, d'où des accidents locaux insupportables, qui sont loin de donner une satisfaction morale aux malades.

L'anastomose de la vésicule avec le tube digestif paraît moins

grave que la simple cholécystostomie. Elle est en tout cas plus logique que la fistule externe, car elle ramène la bile dans l'intestin. Aussi, lorsque les malades résistent à l'opération, l'amélioration de l'état général est-elle vraiment rapide : la tumeur biliaire et le prurit disparaissent, les urines deviennent claires, l'appétit revient; l'on peut lire dans l'*observation du professeur Reclus* que son malade, *quatre mois après l'intervention, vit de la vie commune des gens bien portants*. Il ne faut donc pas s'étonner si la durée de la survie est plus longue après la fistule interne qu'après la fistule externe. Tandis qu'elle n'est que de *quelques semaines après la cholécystostomie*, elle se *chiffre par mois après l'anastomose interne*. La *moyenne de la survie* n'est malheureusement pas très longue, *de six à huit mois*; mais c'est déjà quelque chose que de pouvoir, dans certains cas, prolonger la vie d'un malade d'un an ou même de quelques mois.

Il est aisé de conclure après tout cela que la *fistule interne est supérieure à la cholécystostomie*. Est-ce à dire qu'il faille préconiser et imposer l'opération? Tel n'est pas l'avis de tous les chirurgiens et Nimier a fait remarquer que c'est affaire de tempérament de la part du malade aussi bien que de l'opérateur. Je crois, pour ma part, que, à moins de contre-indications spéciales, l'abouchement de la vésicule avec le tube digestif est une excellente opération palliative, dont on a le droit et le devoir de faire bénéficier les malades. Le mauvais état des parois de la vésicule constituerait une contre-indication sérieuse.

On pourrait se demander encore s'il est préférable de pratiquer la *cholécysto-entérostomie* ou la *cholécysto-gastrostomie*.

En général, on pratique la première opération et il est entendu qu'il vaut mieux pratiquer la *cholécysto-duodénostomie*, que la *cholécysto-jéjunostomie*, celle-ci que la *cholécysto-colostomie*. En effet, plus on opère bas sur l'intestin, plus on prive celui-ci de bile et plus on tombe sur un milieu septique. On doit donc aboucher la vésicule le plus haut possible, sur le duodénum de préférence. Dans les cas où celui-ci est caché par des adhérences dont le décollement va forcément donner lieu à une hémorragie en nappe, on sera forcé de choisir le jéjunum, à sa partie supérieure, si possible, ou bien l'estomac.

La *cholécysto-gastrostomie*, il faut l'avouer, n'est pas encore très appréciée. On admet, et depuis bien longtemps, que la bile a une influence néfaste sur la digestion gastrique. L'on sait que dans la gastro-entérostomie, les chirurgiens se sont efforcés d'éviter le reflux de la bile dans l'estomac. Les expériences *in vitro* de Cl. Bernard, de Schiff, ont démontré que la présence de la bile arrêtait la digestion gastrique.

Cependant, en 1880 et en 1883, Dastre entreprend des expériences sur les chiens et constate que la bile introduite dans l'estomac de ces animaux ne trouble ni leur digestion, ni leur santé générale. Dastre fait trois séries d'expériences : 1° ingestion de quantités variables de bile de bœuf, à des chiens, soit avant, soit après le repas, soit aux divers temps de la digestion gastrique; 2° ingestion, dans les mêmes conditions, de bile d'un autre chien, recueillie au moyen d'une fistule biliaire; 3° introduction de bile à travers une fistule gastrique.

En 1887, Ruggero d'Oddi reprend les expériences de Dastre sur l'*action intermittente de la bile dans l'estomac*. Puis il étudie l'*action permanente de ce liquide*, en établissant une *fistule cholécysto-stomacale*, après avoir *oblitéré le cholédoque*. La digestion gastrique ne fut nullement troublée.

Cannac, en 1897, pratiqua à son tour la *fistule cholécysto-stomacale* chez le chien, après avoir *lié le cholédoque près de l'ampoule de Vater*. Bons résultats également, consignés dans sa thèse de Bordeaux, la même année.

Le professeur Masse, de Bordeaux, répète en 1898 les expériences de Cannac, *en réséquant le canal cholédoque*. Il obtient aussi de bons résultats suivis pendant longtemps, puisque des *chiens ont été conservés avec leur fistule pendant plus de deux ans*.

Nous connaissons en outre des faits qui prouvent que la bile est bien supportée dans l'estomac de l'homme. Kahler a fait observer que la présence de la bile dans l'estomac est fréquente chez l'individu sain et à jeun. Herzen a souvent retiré par la sonde, pendant les digestions normales, de la bile mêlée au chyme.

D'autres faits, *des faits chirurgicaux*, sont encore plus probants. Kehr, avons-nous dit, a pratiqué sur l'homme une *pancréatico-cholécysto-gastrostomie*, et son malade n'a pas paru souffrir du passage de la bile dans l'estomac. Terrier, Quénu, Jaboulay, etc., ont pratiqué chez l'homme la cholécysto-gastrostomie pour cancer du pancréas et n'ont pas constaté de troubles gastriques chez leurs opérés.

Enfin, il existe *des cas pathologiques de fistules cholécysto-gastriques spontanées* (cas de Beer, de Monprofit, de Nicholls et de Lejonne et Milanoff) qui ne semblent pas avoir gêné les malades.

Est-ce à dire qu'il faille toujours *préférer la cholécysto-gastrostomie à la cholécysto-entérostomie*? Cannac et le professeur Masse, qui ont rendu la cholécysto-gastrostomie scientifiquement rationnelle, car avant eux on avait opéré sans trop connaître les résultats à venir, font le plus grand éloge de cette opération. Le professeur Masse, dans sa communication au congrès de chirurgie

en 1898, fait observer que la cholécysto-gastrostomie n'est pas seulement un procédé de nécessité; elle serait supérieure à la cholécysto entérostomie parce qu'elle mettrait mieux les opérés à l'abri des infections ascendantes des voies biliaires.

Perrin (thèse de Lyon, 1902) est un peu plus réservé; pour lui la cholécysto-gastrostomie est indiquée : lorsque la vésicule est hypertrophiée, ou le foie volumineux; quand la vésicule est adhérente ou que le duodénum est profondément fixé; quand un cancer des voies biliaires, du pancréas, ou du voisinage, fait *redouter un envahissement prochain de l'orifice que l'on aurait cree sur l'intestin.*

En résumé, puisque le traitement curatif des tumeurs solides du pancréas n'est guère applicable que dans certains cas, on doit s'estimer heureux de posséder une ressource dans le traitement palliatif qui consistera dans l'anastomose de la vésicule biliaire avec la partie supérieure de l'intestin ou avec l'estomac. Encore une fois, ce *traitement palliatif*, d'après ce qui a été écrit sur la question, constitue bien *la méthode de choix*, lorsque la tumeur *siège au niveau de la tête du pancréas*. Il sera d'autant plus efficace qu'il aura été mis en pratique de meilleure heure, c'est-à-dire avant la déchéance de l'état général du malade.

N°		BIBLIOGRAPHIQUES	SEXE	CLINIQUE	DATE	OPÉRATION	SUITES IMMÉDIATES	SUITES ÉLOIGNÉES	OBSERVATIONS
1	Ziclewicz (J.).	*Berl. klin. Woch.*, 1888, p. 294.	»	Cancer du pancréas.	1888.	Laparotomie exploratrice.	»	»	»
2	Riedel.	*Berl. klin. Woch.*, 1896, n° 1, p. 4.	H. 58 ans.	Néoformation et calculs du cholédoque.	22 février 1893.	Laparotomie. Ponction avec suture du point de piqûre.	Mort le 3e jour (Pneumonie). *Autopsie.*	»	Tumeur carcinomateuse du pancréas.
3-4	Takayasu (Japon).	Inaug. Dissert., Breslau, 1898.	»	2 cas. Deux tumeurs du pancréas.	»	2 laparotomies.	»	»	Extirpation impossible.
5	Mac Cosh.	Northurp et Herter, *Am. J. Med. Sc.*, 1899, p. 135.	H. 56 ans.	Diagnostic fait : Carcinome de la tête du pancréas.	1899.	Laparotomie exploratrice.	Bonnes.	Mort ultérieure.	Examen clinique du malade très intéressant.
6	Michaux.	*Congr. Inter. Méd.*, sect. chir., 1900, p. 214.	»	Carcinome.	1900.	Laparotomie.	*Mort* rapide.	»	»
7	Franke.	*Arch. f. klin. Chir.*, 1901, p. 364.	H.	Diagnostic : Cancer de l'estomac et du pancréas.	»	Laparotomie exploratrice.	Bonnes.	Non revu.	Cancer.
8	Kakels.	*Am. J. of med. Sc.*, 1902, n° 3.	H. 51 ans.	Tumeur à l'épigastre semi-fluctuante. Sarcome du rein.	1902.	Laparotomie exploratrice.	*Mort.* Autopsie.	»	Extirpation impossible. Tumeur de la queue du pancréas.
9	Mikulicz.	Ponfick, *Ass. délét. p. l'av. Sc.*, *Presse médicale*, 1904, p. 818.	»	Cancer.	1904.	Laparotomie.	*Mort* rapide. Autopsie.	»	Cancer du pancréas *au début.*
10	Battle.	»	H.	Syphilitique. Ictère. Tumeur dans la région du pancréas.	»	Laparotomie. La tumeur paraît de mauvaise nature; on n'y touche pas.	»	Guérison.	L'iodure de potassium, sans effet avant l'opération, paraît très efficace après.

TABLEAU XVII. — **Ablations partielles du pancréas pour tumeurs solides (Pancréatectomies partielles).**

Nos D'ORDRE	AUTEURS	INDICATIONS BIBLIOGRAPHIQUES	AGE SEXE	CLINIQUE	DATE	OPÉRATION	SUITES IMMÉDIATES	SUITES ÉLOIGNÉES	OBSERVATIONS
1	A. Petit.	*Maladies du cœur*, Lyon, 1806, p. 307, cité par Claessen, Körte (1898), Ceccherelli (1900).	H. •	Hernie de l'estomac et du côlon, avec tumeur du pancréas (?)	1806.	Ablation de la tumeur.	•	Résultat inconnu.	Cas très douteux (probablement hernie du pancréas).
2	Trendelenburg.	Witzel, *Deut. Zeit. f. Chir.*, 1886, Bd. 24, p. 326.	F. 44	Diagn. : tumeur rétropéritonéale (sarcome de la queue du pancr.).	16 juillet 1882.	Laparotomie latérale. Extirpation du néoplasme.	Guérison.	Mort après quelques mois.	Pas d'autopsie. Résumé. Résumé *in* Körte (1898, p. 132).
3	Ruggi.	*Giorn. int. del. Sc. med.*, Napoli, CXII, 1890, p. 81-90.	F. 50	Diagn. : sarcome rétropéritonéal.	4 sept. 1889.	Ablation de la tumeur.	Bonnes.	Guérison (revue au 52e jour).	Ablation partielle (tête du pancréas).
4	Briggs.	*St-Louis med. a. surg. Journ.*, 1890, t. LVIII, p. 154-155.	F. 45	Sarcome de la queue du pancréas. Hydatides.	1890.	Extirpation.	Bonnes.	Guérison.	Résumé *in* Körte (1898, p. 133).
5	Routier.	*Bull. Soc. Chir. Paris*, 1892, 22 juin, p. 462.	F. 27	Pas de diagnostic (tum. ganglionnaire maligne sur la queue du pancr.).	1892.	Laparotomie. Extirpat. par énucléation (voie transmésocôlique).	Mort d'anurie au 2e jour.	•	Lympho-sarcome.
6	Terrier.	Nimier, *Chir. du pancréas*, *Rev. de Chir.*, 1893, p. 106.	F. 51	Tumeur épithéliale kystique de la tête du pancréas.	3 déc. 1892.	Laparotomie médiane. Extirpation.	Mort, le jour même, de shock, 7 h. ap.	•	•
7	Blondl.	*Clinica Chirurgica*, 1896, 131-145. (Résumé *in* Körte (1898, p. 134).	F. 45	Diagn. Fibro-adénome de la tête du pancréas.	16 janv. 1894.	Extirpation de la tête du pancréas.		Guérison complète et durable.	Excellent résultat.
[illegible]	[illegible]	[illegible]	[illegible]	Tumeur [illegible]	21 nov. [illegible]	Extirpation. Liga- [illegible]	Mort au 7e j. [illegible]	•	Sarcome de la tête du pancréas.

		für Chir., 1896. Bd. XI, p. 3.	51	Depuis 3 mois, troubles digestifs, amaigrissement, pesanteur épigastrique. Tumeur au-dessus de l'ombilic. Diag.: Tumeur maligne du pancréas.	31 janv. 1896.	Voie gastro-hépatique. Extirpation de la tumeur.	Bonnes.	Guérison. Malade revu quelques mois plus tard en très bon bon état.	Tumeur lymphatique tuberculeuse de la tête du pancréas.
11	Tricomi.	*Riforma medica*, 1898, p. 4, p. 433-437.	F. 52	Adéno-carcinome de la tête et du corps.	1898.	Extirpation.	Guérison.	Mort le 8e mois, par généralisation.	Estomac ouvert et suturé (gastrotomie exploratrice).
12	Codivilla.	*Rend. stat. sez. Chir. osp. d. Imola*, 1898.	»	Epithelioma du pancréas.	1898.	Résection de la tête, du duodénum, d'une partie de l'estomac. Cholécystentérostomie gastro-entér. en Y. Tamponnement.	Difficiles.	Mort le 24e jour de cachexie.	Opération très complexe.
13	Malcolm (J.-D.)	*Lancet*, 1902, I, 586-588.	F. 4 ans 8 mois	Sarcome de la queue du pancréas.	6 nov. 1898.	Extirpation. Lavage du péritoine.	Mort de shock. Autopsie.	»	Examen histologique : Fibrosarcome. Tumeur dans la veine porte.
14	Franke (cas I).	*Arch. f. klin, Chir.*, Berl., 1901, 364-392.	H. »	Diagn. : Cancer douteux du pancréas.	1901.	Résection partielle du pancréas.	Mort au 15e jour, d'hémorrhagie.	»	Cancer.
15	Franke (cas II).	*Arch. f. kl. Chir.*, 1901, 364-392.	H. »	Diagn. : Cancer du cardia.	1901.	Résection partielle du pancréas.	Mort le 17e jour d'infection secondaire.	»	Cancer.
16	»	Cité par Mayo Robson. *Lancet*, 1904, p. 916.	Enf.	?	?	Ablation d'un sarcome de la queue du pancréas. Pancréatect. partielle.	Mort peu de temps après l'opération.	»	»

TABLEAU XVIII. — **Ablations partielles du pancréas, accompagnant l'extirpation d'une tumeur du voisinage.**
(Pancréatectomies partielles accessoires.)

Nos D'ORDRE	AUTEURS	INDICATIONS BIBLIOGRAPHIQUES	AGE SEXE	CLINIQUE	DATE	OPÉRATION	SUITES IMMÉDIATES	SUITES ÉLOIGNÉES	OBSERVATIONS
1	Berns.	*Walb. van het Nederl. Tydsch. v. Geneskunde*, 1881, n° 21. Thèse Murrié, Paris, 1883.	F. 49	Tumeur à gauche de l'ombilic. Signes de rétrécissement du pylore.	»	Extirpation du pylore pour cancer et de la plus grande portion du pancréas, dont il ne resta que la queue.	Mort dans la journée.	»	Autopsie : Septicémie suraiguë et épuisement par la longueur de l'opération. Ablation partielle (opération accessoire).
2	Jurié.	*Wiener med. Woch.*, 1881. n° 23, *in* Thèse Murrié, Paris, 1883.	»	»	avril ou mai 1881.	Résection du pylore pour carcinome. Excision d'un fragment du pancréas.	Mort.	»	Ablation partielle (opération accessoire).
3	Lucke.	Ledderhose. *Deut. Zeit. fur Chir.*, T. 16, fasc. 3-4, 1882, *in* Thèse Murrié, Paris, 1883.	H. 33	Tumeur épigastrique.	25 juin 1881.	Résection du pylore au niveau de la tête qui est presque séparée de la queue, et d'une portion du pancréas.	Mort, huit h. après l'opération.	»	Ablation partielle (opération accessoire).
4	Rydygier.	*Berl. klin. Woch.*, 1883, n° 3.	F. 30	Ulcère pylorique, avec rétrécissement.	21 nov. 1881.	Résection du pylore et ablation d'un morceau du pancréas.	Bonnes.	Guérison.	Le 10 déc., malade considérée comme guérie. Ablation partielle (opération accessoire).

		Home, 1893, fasc. I, p. 534.		que.		diane. Ablation de la tumeur. Gros pédicule.		Guérison.	Splénite chronique malarienne. Pédicule constitué dans sa plus grande partie par un tissu présentant l'aspect du pancréas. Exam. microscopique du tissu pancréatique.
8	Schwyzer.	Northw, *Lancet*, juin, 1899.	»	Cancer secondaire du pancréas.	1899.	Résection du pancréas, complémentaire d'une résection du côlon, etc.	»	»	Ablation partielle (opération accessoire).
9	Ricard.	*Soc. de Chir.*, Paris, 1899, juin.	»	Cancer secondaire du pancréas.	1899.	Résection du pancréas, avec résection totale de l'estomac.	»	Guérison en six sem.	Ablation partielle (opération accessoire).
10	Billroth.	Senn, *The surgery of pancreas*, p. 119.	»	Tumeur de l'estomac.	»	Ablation d'une partie de la tête du pancréas, après pylorectomie.	»	Guérison.	Ablation partielle (opération accessoire).
11	Billroth.	Senn, *The surgery of pancreas*, p. 119.	»	Tumeur de la rate.	»	Ablation de la queue du pancréas après splénectomie.	»	Guérison.	Ablation partielle (opération accessoire).
12	Monprofit.	*Gazette médicale*, Paris, 1904, 13 s., IV, 121-123.	F.	Tumeur abdominale.	1904.	Laparotomie. Ablation d'un kyste du corps de Wolff. Splénectomie. Pancréatectomie partielle.	»	Guérison.	Ablation partielle (opération accessoire).

TABLEAU XIX. — **Ablations totales du pancréas pour tumeurs solides (Pancréatectomies totales).**

N^os D'ORDRE	AUTEURS	INDICATIONS BIBLIOGRAPHIQUES	AGE SEXE	CLINIQUE	DATE	OPÉRATION	SUITES IMMÉDIATES	SUITES ÉLOIGNÉES	OBSERVATIONS
1	Billroth.	Mayo Robson, *Congrès inter. Méd.*, sect. chir., 1900.	»	Tumeur du pancréas.	»	Ablation de la totalité de la tumeur.	»	Guérison.	Ablation totale de la glande.
2	Franke.	*Arch. f. kl. Chir.*, Berl., 1901, p. 364-392.	F. 68 ans.	Pylorectomie préalable par Kocher. Cancer du pancréas, etc.	1901.	Extirpation totale du pancréas.	Bonnes.	Guérison.	Très beau succès. Glycosurie du 5e au 18e jour. *Mort* 5 mois après de généralisation (ganglions du mésentère).

TABLEAU XX. — **Observations de cholécysto-gastrostomies pour cancer du pancréas** [1].

N^os D'ORDRE	OPÉRATEURS	INDICATIONS BIBLIOGRAPHIQUES	AGE SEXE	CLINIQUE	DATE	OPÉRATION	MORT	SURVIE

4	Quénu	*In* thèse Loiselet, Paris, 1899.	H. 45	Id.	14 avril 1897.	Cholécysto-gastrostomie par suture.	»	3 mois.
5	Jaboulay.	*In* thèse Perrin, Lyon, 1902.	H. 53	Id.	27 oct. 1898.	Cholécysto-gastrostomie par suture.	»	14 mois.
6	Duchamp.	*Loire médicale*, 15 juin 1899.	F. 55	Id.	5 avril 1899.	Cholécysto-gastrostomie par suture.	»	13 mois.
7	Jaboulay.	*In* thèse Perrin, Lyon, 1902.	H. 42	Id.	18 déc. 1899.	Cholécysto-gastrostomie par suture.	»	4 mois.
8	Lejars.	*In* thèse Perrin, Lyon, 1902.	H. 44	Id.	4 février 1900.	Cholécysto-gastrostomie par suture.	Le lendemain.	»
9	Jaboulay.	*In* thèse Perrin, Lyon, 1902.	F. 63	Id.	30 août 1900.	Cholécysto-gastrostomie par le bouton de Jaboulay.	»	4 mois.
10	Krumm.	*Münch. medicin. Woch.*, 21 mai 1901.	H. 57	Id.	24 oct. 1900.	Cholécysto-gastrostomie par suture.	»	7 semaines.
11	Jaboulay.	*In* thèse Perrin, Lyon, 1902.	H. 64	Id.	5 déc. 1900.	Cholécysto-gastrostomie par le bouton de Jaboulay.	Au 2e jour.	»

1. Perrin signale dans sa thèse 3 autres faits de cholécysto-gastrostomie : 2 pour lithiase biliaire (Wichoff et Angelberger, 1892, Picqué, 1899), un pour sclérose du pancréas (Giordano, 1897). Ces trois opérations ont été pratiquées au moyen de sutures. Le malade de Wichoff et Angelberger a eu une survie de 4 mois, celui de Picqué de 11 mois, celui de Giordano a succombé le lendemain de l'opération.

	SUITES ÉLOIGNÉES	OBSERVATIONS
		Ablation totale de la glande.

...rts solides (Pancréatectomies totales).

...DES FISTULES
...ERNES OU CUTANÉES

...terne, consécutive au drainage et à la ...taines affections du pancréas, persiste

...res fistules, les fistules pancréatiques sont ...aux divers modes de traitement connus. ...Tuffier, tous les moyens employés avaient

...— La fistule externe constituant une infirmité ...ble par le fait de l'écoulement constant et aussi par ...cutanées qu'elle détermine autour d'elle, on est appelé ...ns certains cas. Mais il faut bien savoir que, souvent, le ...souvent même, *la fistule guérit spontanément; il ne faut pas se presser à intervenir*. Mais on s'efforcera d'éviter les

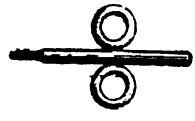

Fig. 167-LXXXIII. — Ajutage-fixateur de fines bougies armées, de Marcel Baudouin, pour maintenir la dilatation (Pantaloni.)

érosions cutanées produites par le contact du suc pancréatique ou de les atténuer si elles existent. Pour cela, on isolera la peau qui environne la fistule au moyen de poudres, de compresses. Pawlow a conseillé, pour diminuer les inconvénients de ces érosions chez le chien, de recouvrir le sol de la cage de l'animal en expérience, de substances telles que la sciure ou du sable, qui absorbent le suc au fur et à mesure de sa sécrétion.

Modes d'intervention. — Dans les cas de fistules rebelles, le chirurgien a à sa disposition différentes manœuvres ou interventions que j'ai déjà signalées et qui sont :

1° La dilatation non sanglante avec des tiges de laminaire par exemple, ou avec des instruments dilatateurs.

2° La dilatation sanglante après débridement des téguments et d'une partie du trajet fistuleux.

Ces deux procédés pourraient permettre quelquefois l'extraction d'un calcul qui entretient la fistule.

3° La cautérisation du trajet fistuleux par des injections modificatrices, caustiques, intra-fistulaires; ou au moyen d'une pointe ou d'un fil métallique rougi par la chaleur ou l'électricité : thermo-cautère, galvano-cautère.

4 OCTOBRE (SOIR)

ᵃ curettage de la fistule.

cutané soit par cautérisation, soit

uleux et l'ablation secondaire du

et fistuleux avec le tube digestif et la
tané.

scussion qui eut lieu en 1902 à la Société de
s, Pierre Delbet rappela que Claude Bernard
ncréas par des injections de liquide dans le canal
, et il émit cette idée que l'on pourrait peut-être se
même artifice pour tarir les fistules pancréatiques
es.

HOIX DU MODE D'INTERVENTION. — Il est logique de commencer par les moyens simples, la dilatation du trajet par exemple. Mais cette dilatation, dont le principal objectif serait la recherche de la cause de la fistule, ne donnera pas, je crois, un grand résultat.

La cautérisation du trajet fistuleux est une bonne méthode. Ricard a obtenu un beau résultat en se servant du thermo-cautère.

L'incision du trajet et l'oblitération de l'orifice cutané ne sont pas des méthodes sûres, car elles ne s'attaquent qu'à une partie des lésions.

La résection du trajet fistuleux et l'ablation secondaire du kyste, voilà évidemment la conduite la plus chirurgicale; mais ce sont là des manœuvres fort délicates, ce qui se comprend, puisqu'on fistulise les kystes dont l'ablation n'a pas été jugée primitivement praticable.

Kehr a échoué dans une tentative de ce genre. Bertrand rapporte dans sa thèse une observation des plus instructives à ce sujet : un malade atteint d'un kyste du pancréas est d'abord ponctionné par Léon Tripier. Deux ans plus tard, Auguste Polosson pratique la laparotomie, incise le kyste et cherche à l'extirper, mais en vain; il le marsupialise et le draine. Jaboulay tente à son tour l'extirpation secondaire; il est forcé d'y renoncer et referme la poche en drainant. Enfin, Gangolphe essaie plus tard de réséquer la fistule. Mais, au cours de l'intervention il s'aperçut que l'aorte adhérait fortement à la tumeur et en suivait les déplacements. En outre, dès qu'on cessait les tractions sur la tumeur, celle-ci filait aussitôt dans la profondeur du ventre. Il fut encore terminer par une marsupialisation. Cette observation montre aussi la difficulté de l'extirpation totale des kystes du pancréas.

L'anastomose du trajet fistuleux avec l'intestin, *la pancréato* ou *kysto-entérostomie*, a été tentée sans résultat, on le sait, par Weir.

J'ai dit aussi que j'avais eu l'idée, que j'ai mise en pratique sur deux chiens, d'anastomoser le pancréas non pas avec l'intestin, mais avec l'estomac, PANCRÉATO-GASTROSTOMIE, ce qui doit être plus facile et j'ai signalé l'opération de Kehr, *la fistule pancréatico-cholécysto-gastrique*.

Je me demande même si on ne devrait pas, dans certains cas de kystes, établir d'emblée et de parti pris, au moment de la première laparotomie, un abouchement *kysto-intestinal* ou *kysto-stomacal*, pour éviter les ennuis de la marsupialisation, c'est-à-dire la fistule avec ses conséquences.

Sur la chirurgie du pancréas,

Par le Professeur GARRÉ, de Breslau.

Le temps accordé pour la discussion ne me permet pas de vous faire un rapport détaillé sur 24 cas d'affections du pancréas que j'ai observés. Je m'autoriserai cependant d'examiner quelques points qui sous beaucoup de rapports me paraissent instructifs.

J'ai observé d'abord *3 cas* de kystes du pancréas. L'un deux, un kyste énorme, chez un jeune homme, se produisit à la suite d'un traumatisme violent (écrasement sous un chariot).

J'attache plus d'intérêt aux autres cas dans lesquels aucun traumatisme ne put être mis en cause. Sans raison connue, les malades accusèrent des douleurs qui se répétèrent sous forme de crises. 6 semaines et 4 mois après les malades vinrent se soumettre à l'opération pour kyste du pancréas. Dans les deux cas il se trouvait des lambeaux de tissu pancréatique nécrosé dans la cavité du kyste. Dans un des cas le morceau avait la grosseur d'une noix, dans le second il atteignait le volume d'un œuf de poule.

Cette constatation me semble d'une réelle importance, car elle nous donne une idée sur la façon dont ces kystes se produisent.

Je ne doute nullement que l'étiologie de ces kystes ne se trouve en relation étroite avec des nécroses partielles du pancréas. Que la nécrose pancréatique se soit produite par infarctus (embolie) — ou par infection secondaire (du côté du cholédoque), toujours l'accumulation de liquide kystique dans les tissus pancréatiques et péripancréatiques sera facilement explicable.

Le manque de microbes dans le contenu kystique, l'absence de fièvre et de péritonite ne sont pas des preuves contre l'origine inflammatoire. Je rappellerai seulement les infections par microbes à virulence atténuée et avant tout les propriétés fortement bactéricides des sécrétions pancréatiques.

Il m'est impossible de ranger dans la classification des kystes que M. Villar nous donne dans son rapport si important les cas dont je viens de parler. D'abord ce ne sont pas des kystes glandulaires — des kystes véritables — car il n'y a pas de néoformation, comme par exemple dans les kystes épithéliaux. Ce sont plutôt des *pseudo-kystes*, que M. Villar n'admet pouvoir être formés que par des collections hémorragiques, produites

L'anastomose du trajet fistuleux avec
kysto-entérostomie, a été tentée sans plexie. Il faut donc ajouter,
J'ai dit aussi que j'avais eu l'id tes, à la catégorie des pseudo-
deux chiens, d'anastomoser l d'origine nécrotique.
mais avec l'estomac, PANCR aiguës, j'en ai observé 11 cas. Sur
plus facile et j'ai signalé 3 succès.
tico-cholécysto-gastriq pancréatite suppurée dont le traitement
Je me demande m
de kystes, établir de cependant d'être mentionné — une pan-
mière laparotor aiguë — une des formes foudroyantes
macal, pour é plutôt infarctus pancréatique) dont M. Villar
la fistule a 3 guérisons seulement.
est guéri et je crois qu'on pourrait avoir des
des cas pareils sous 3 conditions, comme l'a fait
mon assistant le Dr Bunge.
rd, il faut opérer précocement, c'est-à-dire comme une
cite, dans les quarante-huit heures après le commence-
de la crise pancréatique.
ondement : Il faut opérer le plus vite possible, — car les
ades souffrent rapidement du shock après une opération un
prolongée. On ne s'arrêtera donc pas longtemps au
nettoyage d'exsudats péritonéaux.

Troisièmement : Il faut isoler le foyer de l'infection par un tamponnement soigné. Voilà la chose principale à laquelle nous attachons la plus grande importance. Mais comment se fait un tamponnement efficace sur cet organe?

On divise le ligament gastro-côlique de l'épiploon — on soulève alors l'estomac, le côlon et l'épiploon. De cette façon le bord inférieur du pancréas peut être atteint : justement l'endroit d'où la propagation de l'infection dans le péritoine se fait ordinairement. On y met très soigneusement le tamponnement sur toute la longueur de l'organe.

Ensuite je me permettrai de citer un cas très intéressant de *rupture totale du pancréas* sans lésions extérieures, je l'ai communiqué cependant il y a deux mois[2].

Observation. — Un ouvrier avait été pris entre les tampons de deux wagons de chemin de fer. Seulement 2 heures après l'accident se manifestèrent des douleurs violentes et des vomissements. Quatre heures et demie après le trauma, j'intervins par laparotomie, et je trouvai le pancréas à gauche, le long de la colonne vertébrale, séparé en deux parties par déchirure totale.

[Vous pouvez vous rendre compte de l'état des organes par le dessin que je vous fais passer.]

1. *Arch. für klin. Chirurgie*, t. LXXI.
2. *Beiträge z. klin. Chir.*, t. XLVI.

se trouvait une grande quantité de sang
réatiques lésés y compris les artères
'a savoir si la partie caudale du
cie pour échapper à la nécrose.
échirure, la veine splénique apparaissait
cuée un peu plus haut n'était pas déchirée.
ute importance, car nous savons que l'artère
branches descendant perpendiculairement dans la

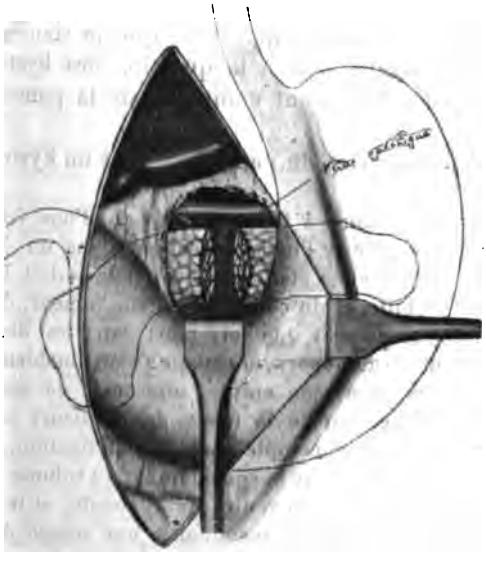

Fig. 168-I.

substance pancréatique, et par conséquent une vascularisation suffisante me paraissait garantie.

Je fis donc une suture soignée du pancréas par trois points en arrière et trois en avant. J'assurai la suture et le drainage par un tamponnement convenable. Six semaines après, le malade quittait l'hôpital parfaitement guéri et sans fistule.

Un cas analogue a été publié par Villière savoir : rupture complète du pancréas et rupture de l'artère splénique. Le malade mourut rapidement à la suite de la nécrose de la partie caudale du pancréas.

Dans ce cas la suture n'était guère indiquée ; — c'était l'extirpation partielle qui s'imposait.

Voilà des indications opératoires différentes, selon l'état de l'artère splénique.

Sur la Chirurgie du pancréas,

Par M. le Dr Lejars, de Paris,
Professeur agrégé, Chirurgien des hôpitaux.

M. Villar, en terminant le résumé de son beau travail, nous a demandé d'apporter des documents; c'est pour répondre à cette invitation de notre rapporteur que je viens résumer ici quelques faits, ayant trait à la question des kystes pancréatiques ou à celle, autrement complexe, de la pancréatite chronique.

J'ai opéré trois kystes du pancréas, dont un kyste hydatique.

Ce dernier fait remonte à 1897. Il s'agissait d'une femme de cinquante-cinq ans entrée à l'hôpital Beaujon dans un état très alarmant : depuis six ans elle s'était aperçue qu'elle portait dans le ventre, au-dessus de l'ombilic, et du côté gauche, une tumeur, du reste, indolente, et qui ne grossissait que fort peu; dans les derniers temps, quelques douleurs avaient paru, la malade s'était notablement amaigrie. Enfin, douze jours avant son entrée, une sorte de crise aiguë était survenue, caractérisée par de la fièvre, des douleurs abdominales et lombaires, une anorexie complète, de la constipation, des nausées, et une augmentation brusque et considérable du volume de la tumeur.

En effet, nous trouvions un ventre très distendu, et le palper, quoique douloureux, permettait de reconnaître une masse énorme, allant des fausses côtes à la région hypogastrique, surtout développée, d'ailleurs, du côté gauche; cette masse était résistante et donnait une sensation de choc transversal, à la chiquenaude. Il s'agissait manifestement d'une vaste poche kystique, émanant de la région sous-ombilicale.

Les accidents graves d'infection rendaient l'intervention urgente. Elle eut lieu le 30 octobre 1897. Je fis la laparotomie médiane et je trouvai tout de suite une grosse poche très adhérente à la paroi, à l'épiploon et aux anses grêles voisines : une ponction fut négative, j'incisai alors et il s'échappa une quantité considérable de liquide puriforme mêlé de vésicules hydatiques, dont quelques-unes étaient anormalement grosses. Je cherchai à décortiquer la paroi du kyste, au moins dans sa partie superficielle, pour l'inciser, mais je dus bientôt m'arrêter, une hémorragie veineuse étant survenue : je marsupialisai ce qui restait, et je constatai que cette partie profonde de la poche émergeait du corps du pancréas. La paroi abdominale fut partiellement réunie, un tamponnement à la gaze étant laissé au-dessous de la poche.

J'aurais dû me borner sans doute à l'incision pure et simple du kyste suppuré et ne pas prolonger l'intervention dans l'état d'infec-

tion et de faiblesse où se trouvait la malade : elle succomba quatre jours plus tard.

Mes trois autres cas ont été guéris par l'opération.

L'un d'eux est de novembre 1901 ; il s'agissait d'une femme de vingt-sept ans, très amaigrie et de vilaine mine, qui m'était adressée avec le diagnostic de péritonite tuberculeuse. Les accidents dataient de six mois environ et s'étaient caractérisés surtout par des troubles digestifs, de l'anorexie, de la diarrhée, et l'augmentation du volume du ventre. On trouvait, en effet, le ventre gros dans sa totalité, mais un palper plus précis permettait de reconnaître, à la région sus-ombilicale, une tumeur liquide, tendue et de contours malaisément délimitables. La laparotomie fut faite le 19 novembre : je découvris une poche grisâtre, adhérente à l'épiploon et se prolongeant en haut et en arrière ; une partie accessible en fut isolée et ponctionnée : il sortit trois litres d'un liquide brunâtre, mêlé de quelques grumeaux ; j'ouvris alors le kyste et je constatai que la cavité se poursuivait, de droite à gauche et de bas en haut, jusqu'au pancréas ; j'en fixai les bords à la paroi abdominale. Le suintement dura un mois environ, puis le trajet se cicatrise, et j'ai revu l'opérée, six mois après, bien guérie et en très bon état.

J'ai observé le troisième kyste chez une jeune fille de dix-huit ans, près de laquelle j'étais appelé pour un kyste ovarien ou para ovarien. Je me rangeai moi-même à ce diagnostic, après un premier examen, pratiqué, d'ailleurs, dans des conditions insuffisantes : le ventre, de paroi très musclée et très ferme, était distendu en masse par un volumineux kyste, qui paraissait le remplir tout entier ; le toucher vaginal était impossible. Sous l'anesthésie générale et dans la position inclinée, je reconnus que la tumeur liquide était indépendante des organes pelviens et qu'elle émanait de la région supérieure de l'abdomen. A la laparotomie, je trouvai une poche peu adhérente, rétro péritonéale et remontant dans la profondeur de la zone épigastrique ; je la ponctionnai d'abord et je retirai plusieurs litres d'un liquide clair, légèrement filant ; puis je l'ouvris, et je commençai à en décortiquer la paroi. Cette fois, la poche se laissa isoler et extraire sur une grande étendue ; puis elle devint plus épaisse, vasculaire, et je m'arrêtai, après avoir incisé toute la portion libérée. Le cul-de-sac profond me parut manifestement émaner du pancréas ; je le réunis à la plaie abdominale en constituant, avec les débris péritonéaux et l'épiploon voisin un trajet, dans lequel je laissai un drain. Il donna issue, pendant les six premiers jours, à une certaine quantité de liquide filant ; puis je le retirai, et le même suintement, en se réduisant de plus en plus, continua, par le petit trajet, pendant trois semaines environ. A ce moment, tout se ferma, et la guérison fut complète. Elle s'est maintenue depuis trois ans.

La pancréatite chronique soulève de tout autres difficultés pratiques : à mon sens, elle est en cause beaucoup plus souvent

qu'on ne l'admet généralement; je me contenterai, ici, de signaler un fait qui m'a singulièrement frappé. Une femme de quarante-cinq ans m'est envoyée avec un ictère chronique, datant de trois mois; elle est très cachectique, et réduite à un amaigrissement extrême; l'ictère est peu foncé, mais les matières fécales sont habituellement décolorées; à la région sous-hépatique, le palper révèle une induration profonde, mal délimitée. L'hypothèse d'une occlusion chronique du canal cholédoque, par néoplasme du pancréas, semblait toute naturelle, et la malade était si déprimée, que j'hésitai d'abord à rien entreprendre. Pourtant je fis la laparotomie latérale sous-hépatique, et je trouvai alors une vésicule assez petite, peu remplie, ne contenant aucune concrétion; pas de calcul, non plus, dans les gros canaux sous-hépatiques; la tête du pancréas volumineuse, non bosselée, enveloppée d'adhérences multiples, qui rendaient toute cette exploration difficile. Je dus me borner à cette constatation, l'état de la malade nécessitant une fin immédiate de l'opération, et je m'attendais à un dénouement proche. Il en fut autrement : l'intervention exploratrice fut bien supportée et même suivie de quelque amélioration générale; trois semaines après, je réopérai et pratiquai la cholécystentérostomie. Cela se passait en juillet; en octobre, au retour des vacances, je retrouvai, à ma surprise, mon opérée, et dans un état déjà méconnaissable : elle avait engraissé, repris de la mine, elle se nourrissait, elle ne souffrait plus; depuis plusieurs semaines, il n'y avait plus d'ictère; la tuméfaction profonde que l'on sentait en dessous du foie n'était presque plus perceptible; deux mois après, elle avait totalement disparu. C'était une résurrection véritable, et pendant deux ans la santé se maintint très bonne; puis les troubles digestifs revinrent, par crises, à début brusque et accompagnées souvent de frissons et de fièvre : la cholécystentérostomie n'avait pas guéri, de façon définitive, la pancréatite chronique, mais, en tout cas, elle l'avait enrayée pendant une longue période.

Kyste du pancréas,

Par M. le Dr H. Morestin, de Paris,
Professeur agrégé, Chirurgien des hôpitaux.

J'ai observé, opéré et suivi jusqu'au bout un cas de kyste du pancréas, dont l'évolution a été traversée par des accidents extrêmement graves dus à la rupture de la poche dans le pér

toine, et qui, marsupialisé, a fini par guérir après une longue période de fistulisation. Son histoire a été rapportée en partie dans la thèse de M. Tulasne, mais comme elle l'a été d'une manière inexacte, et d'ailleurs sans mon assentiment, permettez-moi de reprendre et compléter cette observation, qui me paraît mériter de retenir un instant votre attention, car elle compte parmi les plus intéressantes et les plus curieuses.

Observation. — Le 4 février 1898, je fus appelé précipitamment à l'hôpital Necker où j'étais alors chef de clinique du professeur Le Dentu, pour une jeune femme de vingt-quatre ans, Mme Goudou, que l'on venait d'admettre salle Lenoir, et dont l'état était fort inquiétant. Les accidents avaient débuté d'une façon très brusque quelques heures auparavant, par une vive douleur dans le ventre s'accompagnant de faiblesses et de syncopes. Ces phénomènes survenaient après un retard des règles, qui avait laissé présumer un début de grossesse, grossesse que la malade n'espérait pas du reste mener à bonne fin, n'ayant eu antérieurement que des fausses couches dont le nombre s'élevait déjà à six.

En arrivant auprès de la pauvre femme, je fus frappé immédiatement par le facies de mauvais augure qu'elle présentait, les traits tirés, les yeux excavés et cernés de bistre, le visage très pâle, la respiration pénible, anxieuse. Le pouls était petit et rapide (120), la température normale. Le ventre était légèrement tendu, un peu proéminent. Les vives douleurs avaient cessé; et la palpation même ne les réveillait point. Il y avait de la matité jusqu'à l'ombilic. Je songeai à une inondation péritonéale par rupture tubaire, tandis que mon interne pensait à un kyste de l'ovaire dont le pédicule serait tordu. La laparotomie pratiquée tout de suite montra que ce n'était ni l'un ni l'autre, sans d'ailleurs nous éclairer complètement. L'ouverture du péritoine donna issue à une grande quantité de liquide séro-sanguinolent, qui était libre dans la cavité de la séreuse. Quand cet écoulement torrentiel se fut un peu calmé je tâchai de trouver la cause de cette sorte d'ascite sanguinolente.

J'examinai d'abord les annexes, à droite elles étaient saines. A gauche la trompe était déformée, coudée, et présentait un tout petit caillot dans l'évasement de son pavillon. L'utérus lui-même était sain et non gravide. L'examen des autres organes que je pus inspecter directement, ou atteindre avec la main demeura négatif. J'explorai sans succès la face inférieure du foie, et la vésicule biliaire, la rate, l'estomac, le mésentère, sans rien rencontrer d'anormal. L'état précaire de l'opérée ne m'autorisait pas à prolonger ces recherches. Je lavai le péritoine avec de l'eau chaude, et voyant que cette eau ne se teintait que faiblement de rose, puis revenait claire, je me bornai là et le ventre fut promptement recousu, l'opération ayant duré dix minutes.

Les suites de cette intervention furent heureuses. La malade se remit; dès le lendemain, pouls régulier et plein, ventre souple, aucune douleur, ni nausée, ni vomissement.

X. — TRAITEMENT DES FISTULES PANCRÉATIQUES EXTERNES OU CUTANÉES

La fistule pancréatique externe, consécutive au drainage et à la marsupialisation dans certaines affections du pancréas, persiste quelquefois longtemps.

Comme bien d'autres fistules, les fistules pancréatiques sont souvent rebelles aux divers modes de traitement connus. Dans un cas de Tuffier, tous les moyens employés avaient échoué.

INDICATIONS. — La fistule externe constituant une infirmité fort désagréable par le fait de l'écoulement constant et aussi par les lésions cutanées qu'elle détermine autour d'elle, on est appelé à agir dans certains cas. Mais il faut bien savoir que, souvent, le plus souvent même, *la fistule guérit spontanément; il ne faut donc pas se presser à intervenir*. Mais on s'efforcera d'éviter les

Fig. 167-LXXXIII. — Ajutage-fixateur de fines bougies armées, de Marcel Baudouin, pour maintenir la dilatation (Pantaloni.)

érosions cutanées produites par le contact du suc pancréatique ou de les atténuer si elles existent. Pour cela, on isolera la peau qui environne la fistule au moyen de poudres, de compresses. Pawlow a conseillé, pour diminuer les inconvénients de ces érosions chez le chien, de recouvrir le sol de la cage de l'animal en expérience, de substances telles que la sciure ou du sable, qui absorbent le suc au fur et à mesure de sa sécrétion.

MODES D'INTERVENTION. — Dans les cas de fistules rebelles, le chirurgien a à sa disposition différentes manœuvres ou interventions que j'ai déjà signalées et qui sont :

1° La dilatation non sanglante avec des tiges de laminaire par exemple, ou avec des instruments dilatateurs.

2° La dilatation sanglante après débridement des téguments ou d'une partie du trajet fistuleux.

Ces deux procédés pourraient permettre quelquefois l'extraction d'un calcul qui entretient la fistule.

3° La cautérisation du trajet fistuleux par des injections modificatrices, caustiques, intra-fistulaires; ou au moyen d'une pointe ou d'un fil métallique rougi par la chaleur ou l'électricité thermo-cautère, galvano-cautère.

4° L'incision simple et le curettage de la fistule.

5° L'oblitération de l'orifice cutané soit par cautérisation, soit par suture après avivement.

6° La résection du trajet fistuleux et l'ablation secondaire du kyste.

7° L'anastomose du trajet fistuleux avec le tube digestif et la fermeture de l'orifice cutané.

Enfin, dans une discussion qui eut lieu en 1902 à la Société de chirurgie de Paris, Pierre Delbet rappela que Claude Bernard atrophiait le pancréas par des injections de liquide dans le canal de Wirsung, et il émit cette idée que l'on pourrait peut-être se servir du même artifice pour tarir les fistules pancréatiques externes.

Choix du mode d'intervention. — Il est logique de commencer par les moyens simples, la dilatation du trajet par exemple. Mais cette dilatation, dont le principal objectif serait la recherche de la cause de la fistule, ne donnera pas, je crois, un grand résultat.

La cautérisation du trajet fistuleux est une bonne méthode. Ricard a obtenu un beau résultat en se servant du thermo-cautère.

L'incision du trajet et l'oblitération de l'orifice cutané ne sont as des méthodes sûres, car elles ne s'attaquent qu'à une partie les lésions.

La résection du trajet fistuleux et l'ablation secondaire du ysle, voilà évidemment la conduite la plus chirurgicale; mais e sont là des manœuvres fort délicates, ce qui se comprend, uisqu'on fistulise les kystes dont l'ablation n'a pas été jugée pri- itivement praticable.

Kehr a échoué dans une tentative de ce genre. Bertrand rap- orte dans sa thèse une observation des plus instructives à ce ijet : un malade atteint d'un kyste du pancréas est d'abord nctionné par Léon Tripier. Deux ans plus tard, Auguste Pol- sson pratique la laparotomie, incise le kyste et cherche à l'ex- per, mais en vain; il le marsupialise et le draine. Jaboulay ite à son tour l'extirpation secondaire; il est forcé d'y renoncer referme la poche en drainant. Enfin, Gangolphe essaie plus d de réséquer la fistule. Mais, au cours de l'intervention il perçut que l'aorte adhérait fortement à la tumeur et en suivait déplacements. En outre, dès qu'on cessait les tractions sur la neur, celle-ci filait aussitôt dans la profondeur du ventre. Il ut encore terminer par une marsupialisation. Cette observa- montre aussi la difficulté de l'extirpation totale des kystes du icréas.

en 1898, fait observer que la cholécysto-gastrostomie n'est pas seulement un procédé de nécessité; elle serait supérieure à la cholécysto entérostomie parce qu'elle mettrait mieux les opérés à l'abri des infections ascendantes des voies biliaires.

Perrin (thèse de Lyon, 1902) est un peu plus réservé; pour lui la cholécysto-gastrostomie est indiquée : lorsque la vésicule est hypertrophiée, ou le foie volumineux; quand la vésicule est adhérente ou que le duodénum est profondément fixé; quand un cancer des voies biliaires, du pancréas, ou du voisinage, fait *redouter un envahissement prochain de l'orifice que l'on aurait créé sur l'intestin.*

En résumé, puisque le traitement curatif des tumeurs solides du pancréas n'est guère applicable que dans certains cas, on doit s'estimer heureux de posséder une ressource dans le traitement palliatif qui consistera dans l'anastomose de la vésicule biliaire avec la partie supérieure de l'intestin ou avec l'estomac. Encore une fois, ce *traitement palliatif*, d'après ce qui a été écrit sur la question, constitue bien *la méthode de choix*, lorsque la tumeur *siège au niveau de la tête du pancréas.* Il sera d'autant plus efficace qu'il aura été mis en pratique de meilleure heure, c'est-à-dire avant la déchéance de l'état général du malade.

somme de *cirrhose hépatique bivineuse avec dégénérescence graisseuse des cellules hépatiques* (cirrh. alcoolique).

C. *Pancréas.* — Les coupes portant sur le corps de la glande et le canal de Wirsung, montrent que tout le parenchyme glandulaire est envahi, en ce point, par une sclérose des plus accentuées surtout manifeste autour du canal de Wirsung d'où elle pénètre vers les acini voisins. L'épithélium du canal, en partie desquamé d'ailleurs, ne présente pas de lésions. Les quelques acini glandulaires conservés à ce niveau, sont étouffés par la sclérose à début péricanaliculaire.

Les autres coupes portant sur la tête de l'organe montrent que, au contraire, sur ce point la glande est normale (acini très nets, avec par endroits îlots de Langerhans bien visibles) mais qu'elle a *subi une hypertrophie compensatrice caractérisée* plus encore par la disposition concentrique des acini (sorte d'hyperplasie nodulaire) que par l'augmentation numérique des cellules.

En somme, il s'agit d'une sclérose presque complète du pancréas, à début péricanaliculaire très net, mais avec hypertrophie compensatrice du parenchyme glandulaire de la tête de l'organe. C'est cette hypertrophie qui donne à la tête du pancréas sa consistance dure.

Il semble résulter en somme de ces constatations macro- et microscopiques que la mort n'est pas imputable à l'évolution de la maladie pancréatique. Le kyste était guéri, cicatrisé; malgré l'étendue des adhérences qu'avait provoquées successivement sa rupture, les manœuvres tentées pour l'isoler et reconnaître la possibilité d'une énucléation et enfin sa longue marsupialisation, il ne résultait de ce processus fibreux sus-ombilical, aucune cause évidente de troubles fonctionnels graves, tant du côté du tube digestif, que du côté de la circulation porte. On peut donc conclure que la femme a succombé à une affection probablement indépendante de la première : celle-ci a pu jouer un rôle prédisposant, en diminuant la résistance générale, en créant peut-être localement des conditions défavorables. Il est possible que l'alcoolisme soit intervenu comme circonstance plus déterminante encore dans l'évolution des accidents hépatiques.

L'oblitération de la poche kystique par la simple marsupialisation, démontrée par examen nécroscopique, longtemps après l'opération est un fait important. La longue durée de ces fistules fait toujours craindre qu'elles ne soient indéfinies. Le présent cas montre que le trajet peut spontanément se cicatriser.

La persistance d'un trajet fistuleux, surtout si l'on peut établir que l'écoulement est bien d'origine pancréatique, autoriserait, la greffe duodénale ou jéjunale de l'orifice fistuleux.

Les kystes du pancréas sont de variétés diverses : dans l'espèce il s'agissait d'une espèce relativement bénigne, puisque la poche était uniloculaire que le kyste ne s'est pas reproduit, et que

TABLEAU XVII. — **Ablations partielles du pancréas pour tumeurs solides (Pancréatectomies partielles).**

Nos D'ORDRE	AUTEURS	INDICATIONS BIBLIOGRAPHIQUES	AGE SEXE	CLINIQUE	DATE	OPÉRATION	SUITES IMMÉDIATES	SUITES ÉLOIGNÉES	OBSERVATIONS
1	A. Petit.	*Maladies du cœur*, Lyon, 1806, p. 307, cité par Claessen, Körte (1898), Ceccherelli (1900).	H. •	Hernie de l'estomac et du côlon, avec tumeur du pancréas (?)	1806.	Ablation de la tumeur.	•	Résultat inconnu.	Cas très douteux (probablement hernie du pancréas).
2	Trendelenburg.	Witzel, *Deut. Zeit. f. Chir.*, 1886, Bd. 24, p. 326.	F. 44	Diagn. : tumeur rétropéritonéale (sarcome de la queue du pancr.).	16 juillet 1882.	Laparotomie latérale. Extirpation du néoplasme.	Guérison.	Mort après quelques mois.	Pas d'autopsie. Résumé. Résumé *in* Körte (1898, p. 132).
3	Ruggi.	*Giorn. int. del. Sc. med.*, Napoli, CXII, 1890, p. 81-90.	F. 50	Diagn. : sarcome rétropéritonéal.	4 sept. 1889.	Ablation de la tumeur.	Bonnes.	Guérison (revue au 52e jour).	Ablation partielle (tête du pancréas).
4	Briggs.	*St-Louis med. a. surg. Journ.*, 1890, t. LVIII, p. 154-155.	F. 45	Sarcome de la queue du pancréas. Hydatides.	1890.	Extirpation.	Bonnes.	Guérison.	Résumé *in* Körte (1898, p. 133).
5	Routier.	*Bull. Soc. Chir. Paris*, 1892, 22 juin, p. 462.	F. 27	Pas de diagnostic (tum. ganglionnaire maligne sur la queue du pancr.).	1892.	Laparotomie. Extirpat. par énucléation (voie transmésocôlique).	Mort d'anurie au 2e jour.	•	Lympho-sarcome.
6	Terrier.	Nimier, *Chir. du pancréas*, *Rev. de Chir.*, 1893, p. 106.	F. 51	Tumeur épithéliale kystique de la tête du pancréas.	3 déc. 1892.	Laparotomie médiane. Extirpation.	Mort, le jour même, de shock, 7 h. ap.	•	•
7	Blondi.	*Clinica Chirurgica*, 1896, 131-145. (Résumé *in* Körte (1898, p. 134).	F. 45	Diagn. Fibro-adénome de la tête du pancréas.	16 janv. 1894.	Extirpation de la tête du pancréas.		Guérison complète et durable.	Excellent résultat.
[illegible]	[illegible]	[illegible]	[illegible]	[illegible]	21 nov. [illegible]	Extirpation. Liga- [illegible]	Mort au 7e j. [illegible]	•	Sarcome de la tête du pancréas. [illegible]

		für Chir., 1896, Bd. XI, p. 3.	54	Depuis 5 mois, troubles digestifs, amaigrissement, pesanteur épigastrique. Tumeur au-dessus de l'ombilic. Diag.: Tumeur maligne du pancréas.	31 janv. 1896.	Voie gastro-hépatique. Extirpation de la tumeur.	Bonnes.	Guérison. Malade revu quelques mois plus tard en très bon bon état.	Tumeur lymphatique tuberculeuse de la tête du pancréas.
11	Tricomi.	*Riforma medica*, 1898, p. 4, p. 433-437.	F. 52	Adéno-carcinome de la tête et du corps.	1898.	Extirpation.	Guérison.	Mort le 8e mois, par généralisation.	Estomac ouvert et suturé (gastrotomie exploratrice).
12	Codivilla.	*Rend. stat. sez. Chir. osp. d. Imola*, 1898.	»	Epithelioma du pancréas.	1898.	Résection de la tête, du duodénum, d'une partie de l'estomac. Cholécystentérostomie gastro-entér. en Y. Tamponnement.	Difficiles.	Mort le 24e jour de cachexie.	Opération très complexe.
13	Malcolm (J.-D.)	*Lancet*, 1902, I, 586-588.	F. 4 ans 8 mois	Sarcome de la queue du pancréas.	6 nov. 1898.	Extirpation. Lavage du péritoine.	Mort de shock. Autopsie.	»	Examen histologique : Fibrosarcome. Tumeur dans la veine porte.
14	Franke (cas I).	*Arch. f. klin, Chir.*, Berl., 1901, 364-392.	H. »	Diagn. : Cancer douteux du pancréas.	1901.	Résection partielle du pancréas.	Mort au 15e jour, d'hémorrhagie.	»	Cancer.
15	Franke (cas II).	*Arch. f. kl. Chir.*, 1901. 364-392.	H. »	Diagn. : Cancer du cardia.	1901.	Résection partielle du pancréas.	Mort le 17e jour d'infection secondaire.	»	Cancer.
16	»	Cité par Mayo Robson. *Lancet*, 1904, p. 916.	Enf.	?	?	Ablation d'un sarcome de la queue du pancréas. Pancréatect. partielle.	Mort peu de temps après l'opération.	»	»

TABLEAU XVIII. — **Ablations partielles du pancréas, accompagnant l'extirpation d'une tumeur du voisinage. (Pancréatectomies partielles accessoires.)**

Nos D'ORDRE	AUTEURS	INDICATIONS BIBLIOGRAPHIQUES	AGE SEXE	CLINIQUE	DATE	OPÉRATION	SUITES IMMÉDIATES	SUITES ÉLOIGNÉES	OBSERVATIONS
1	Berns.	*Walb. van het Nederl. Tydsch. v. Geneskunde*, 1881, n° 21. Thèse Murrié, Paris, 1883.	F. 49	Tumeur à gauche de l'ombilic. Signes de rétrécissement du pylore.	•	Extirpation du pylore pour cancer et de la plus grande portion du pancréas, dont il ne resta que la queue.	Mort dans la journée.	•	Autopsie : Septicémie suraiguë et épuisement par la longueur de l'opération. Ablation partielle (opération accessoire).
2	Jurié.	*Wiener med. Woch.*, 1881. n° 23, *in* Thèse Murrié, Paris, 1883.	•	•	avril ou mai 1881.	Résection du pylore pour carcinome. Excision d'un fragment du pancréas.	Mort.	•	Ablation partielle (opération accessoire).
3	Lucke.	Ledderhose. *Deut. Zeit. fur Chir.*, T. 16, fasc. 3-4, 1882, *in* Thèse Murrié, Paris, 1883.	H. 33	Tumeur épigastrique.	25 juin 1881.	Résection du pylore au niveau de la tête qui est presque séparée de la queue, et d'une portion du pancréas.	Mort, huit h. après l'opération.	•	Ablation partielle (opération accessoire).
4	Rydygier.	*Berl. klin. Woch.*, 1883, n° 3.	F. 30	Ulcère pylorique, avec rétrécissement.	21 nov. 1881.	Résection du pylore et ablation d'un morceau du pancréas.	Bonnes.	Guérison.	Le 10 déc., malade considérée comme guérie. Ablation partielle (opération accessoire).

tenue pendant des semaines ou des mois n'exerce aucune influence sur la nutrition.

Sans doute cela est contraire aux lois de la physiologie, mais tous les chirurgiens savent, et on ne peut trop le répéter, que la pratique et la théorie se contredisent souvent et que les interventions les plus antiphysiologiques (résection de l'estomac, splénectomie, etc.) peuvent être suivies de succès.

D'ailleurs, M. Villar n'en cite-t-il pas lui-même un bel exemple, quand il nous dit, à propos de la présence de bile dans l'estomac, que les auteurs sont loin d'être d'accord et que cette complication si redoutée de la gastro-anastomose tend, au contraire, à être considérée comme insignifiante par des expérimentateurs de valeur et par des chirurgiens?

Je crois donc que dans les cas désespérés nous n'avons d'autre alternative que l'expectation pure et simple, qui serait un recul, ou la cholécystostomie plus simple, plus rapide, efficace cependant dans son résultat.

D'où vient que M. Villar semble avoir raison en la condamnant conformément à la statistique qu'il a pu établir?

A ce premier fait, je crois, que l'on n'aime pas à publier les résultats mauvais quand on s'est donné la peine de pratiquer une opération aussi brillante, aussi délicate que la cholécystentérostomie, ou la stomaco-cholécystostomie.

Et surtout à ce fait encore que les cas où l'on s'est borné à faire la cholécystostomie sont précisément les plus graves, les plus avancés, désespérés pour ainsi dire : on a tout juste le temps de faire un « anus biliaire », et il n'est dès lors pas étonnant que la mortalité soit élevée, non pas du fait de l'opération, mais du fait de l'état du malade auquel les deux autres opérations n'auraient pas convenu davantage. En résumé, je crois que si on la pratiquait plus souvent et plus tôt, la cholécystostomie serait l'opération de choix dans des cas où on ne peut obtenir mieux qu'une survie d'ailleurs toujours limitée.

Quelques cas de chirurgie pancréatique,

Par M. le Dr E. Vidal, d'Arras.

Les affections chirurgicales du pancréas restent relativement rares, bien que l'attention des chirurgiens se porte de plus en plus sur l'examen de cet organe; et la concurrence qu'elles peu-

TABLEAU XIX. — **Ablations totales du pancréas pour tumeurs solides (Pancréatectomies totales).**

N° D'ORDRE	AUTEURS	INDICATIONS BIBLIOGRAPHIQUES	AGE SEXE	CLINIQUE	DATE	OPÉRATION	SUITES IMMÉDIATES	SUITES ÉLOIGNÉES	OBSERVATIONS
1	Billroth.	Mayo Robson, *Congrès inter. Méd.*, sect. chir., 1900.	»	Tumeur du pancréas.	»	Ablation de la totalité de la tumeur.	»	Guérison.	Ablation totale de la glande.
2	Franke.	*Arch. f. kl. Chir.*, Berl., 1901, p. 364-392.	F. 68 ans.	Pylorectomie préalable par Kocher. Cancer du pancréas, etc.	1901.	Extirpation totale du pancréas.	Bonnes.	Guérison.	Très beau succès. Glycosurie du 5e au 18e jour. *Mort* 5 mois après de généralisation (ganglions du mésentère).

TABLEAU XX. — **Observations de cholécysto-gastrostomies pour cancer du pancréas**[1].

N° D'ORDRE	OPÉRATEURS	INDICATIONS BIBLIOGRAPHIQUES.	AGE SEXE	CLINIQUE	DATE	OPÉRATION	MORT	SURVIE

4	Quénu	*In* thèse Loiselet, Paris, 1899.	H. 45	Id.	14 avril 1897.	Cholécysto-gastrostomie par suture.	»	3 mois.
5	Jaboulay.	*In* thèse Perrin, Lyon, 1902.	H. 53	Id.	27 oct. 1898.	Cholécysto-gastrostomie par suture.	»	14 mois.
6	Duchamp.	*Loire médicale*, 15 juin 1899.	F. 55	Id.	5 avril 1899.	Cholécysto-gastrostomie par suture.	»	13 mois.
7	Jaboulay.	*In* thèse Perrin, Lyon, 1902.	H. 42	Id.	18 déc. 1899.	Cholécysto-gastrostomie par suture.	»	4 mois.
8	Lejars.	*In* thèse Perrin, Lyon, 1902.	H. 44	Id.	4 février 1900.	Cholécysto-gastrostomie par suture.	Le lendemain.	»
9	Jaboulay.	*In* thèse Perrin, Lyon, 1902.	F. 63	Id.	30 août 1900.	Cholécysto-gastrostomie par le bouton de Jaboulay.	»	4 mois.
10	Krumm.	*Münch. medicin. Woch.*, 21 mai 1901.	H. 57	Id.	24 oct. 1900.	Cholécysto-gastrostomie par suture.	»	7 semaines.
11	Jaboulay.	*In* thèse Perrin, Lyon, 1902.	H. 64	Id.	5 déc. 1900.	Cholécysto-gastrostomie par le bouton de Jaboulay.	Au 2e jour.	»

1. Perrin signale dans sa thèse 3 autres faits de cholécysto-gastrostomie : 2 pour lithiase biliaire (Wichoff et Angelberger, 1892, Picqué, 1899), un pour sclérose du pancréas (Giordano, 1897). Ces trois opérations ont été pratiquées au moyen de sutures. Le malade de Wichoff et Angelberger a eu une survie de 4 mois, celui de Picqué de 11 mois, celui de Giordano a succombé le lendemain de l'opération.

centimètres dans un trajet assez étroit, filant vers la ligne médiane, pour pénétrer ensuite dans un vaste espace libre; une sonde métallique d'homme s'enfonce sans effort jusqu'à 4 centimètres du pavillon; la voussure épigastrique a complètement disparu, et la pointe de l'instrument se perçoit sous la paroi. Je fixe à la peau les lèvres de l'incision pleuro-diaphragmatique par deux points au catgut seulement, sans me préoccuper des deux feuillets pleuraux, sûrement adhérents; un drain énorme est introduit, avec quelques lanières de gaze jusqu'au fond de la poche, et le reste de la plaie suturé. Pansement approprié, « endiguant », en quelque sorte, au fond d'un entonnoir l'extrémité du drain, qui ne peut s'écraser.

Suites opératoires très simples: pas trace de pneumothorax, ce qui était prévu; le drainage fonctionne à merveille, et le suintement, très abondant pendant les premiers jours, se réduit presque à rien au septième; l'infection secondaire a été complètement évitée.

Un mois plus tard, une petite fistule subsiste seule, résultant de l'abouchement à la peau de la plaie pleuro-diaphragmatique. On la touche au thermocautère, et tout a disparu à la sixième semaine.

En mars dernier, ma jeune malade, redevenue très présentable, reprenait sa vie ordinaire, ne conservant qu'un souvenir lointain de son état de quasi-squelette.

Il n'est guère à signaler dans cette observation que la voie opératoire spéciale imposée par le désir du sujet, à la faveur des dispositions anatomiques un peu spéciales de ce kyste. Les deux cas analogues de Guinard et de Brentano, que j'ignorais d'ailleurs le jour où j'opérai, ont trait à des abcès sous-phréniques issus du pancréas; et je n'eusse certes pas songé à drainer à travers la plèvre la poche de ce kyste simple, n'eût été la coïncidence de ce prolongement postérieur, venant pointer entre les côtes, et du désir formel de ma jeune opérée d'éviter toute cicatrice visible. Le drainage, au total, s'effectua parfaitement. Pour ce qui est du diagnostic, il ne m'a pas semblé longtemps douteux; c'est là un des cas, suivant le mot du rapporteur, où la vraie cause d'erreur n'est que... l'oubli du pancréas.

Obs. II. — *Tuberculose de la tête du pancréas; énorme collection suppurée de l'arrière-cavité. Ouverture et drainage combinés. Guérison.*

Ch... Louis, industriel, quarante-deux ans, me consulte fin mars 1905. Fort peu d'antécédents intéressants : fièvre typhoïde à seize ans, guérie sans incidents. Ressent en février 1904 une douleur à peu près constante, assez vive parfois, siégeant à gauche, à quelques centimètres de la ligne médiane, un peu au-dessus de l'ombilic. Se croyant atteint d'appendicite, il consulte un médecin, qui l'examine à fond et le rassure entièrement.

La douleur, cependant, ne s'amende point par le repos; l'appétit diminue, et le sujet maigrit à vue d'œil, dormant peu ou point, par

dant ses forces, dégoûté de plus en plus de toute nourriture, surtout carnée. Tout d'un coup, il se découvre une tuméfaction épigastrique assez marquée; il porte, dit-il, dans l'estomac une boule résistante, et, suivant son expression imagée, « a remplacé son ventre par du gésier ». Tant bien que mal, et plutôt mal que bien, le malade qui a dû cesser tout travail, atteint l'année nouvelle, et se réveille un matin pourvu d'un superbe ictère. Cette jaunisse, des plus intenses, avec complète décoloration des selles, persiste quinze jours, disparaît une semaine, pour reprendre ensuite et s'installer à demeure, sans jamais varier depuis.

Un mois encore de soins aussi variés qu'inutiles, et le malade, à bout de forces, finit par accepter l'idée de recourir au chirurgien, qu'il repoussait depuis longtemps.

Je trouve un état général déplorable, tous les signes fonctionnels et objectifs d'une obstruction complète du cholédoque; foie assez gros, débordant le rebord costal. Tumeur épigastrique volumineuse descendant jusqu'à l'ombilic, plus saillante du côté gauche, lisse, résistante, mate, certainement liquide. En haut, la sonorité stomacale, plus ou moins élevée suivant la distension gastrique; en bas, une large bande de tympanisme côlique; pas de ballottement. Rien d'anormal dans les urines. Poumons sains à l'auscultation. De temps à autre, petites poussées fébriles nocturnes (38° à 38°,5).

L'hydronéphrose, le kyste splénique, celui du mésentère s'éliminent vite. En l'absence de tout symptôme hépatique antérieur, les signes de l'obstruction biliaire appellent déjà toute l'attention sur une lésion pancréatique; la topographie de la collection, bien visiblement renfermée dans l'arrière-cavité des épiploons, confirme cette hypothèse, malgré l'absence de signes pancréatiques : rien dans l'urine; fèces normales (le malade, il est vrai, n'absorbe que du lait); la dissolution du gluten seule (réaction de Sahli) est un peu longue (trente heures environ) et laisse soupçonner une diminution fonctionnelle de la glande.

Mais quelle peut être la lésion? Telle est la vraie difficulté. — Un cancer de la tête? Mais comment expliquer la collection liquide? L'épithéliome kystique est rare, et l'évolution du cas bien longue! — Un kyste glandulaire simple? L'obstruction biliaire y est rare, mais peut se rencontrer parfois. — Une tuberculose glandulaire? Rien ne semble tuberculeux dans cet organisme affaibli, et la tuberculose primitive du pancréas est une telle rareté! Je repousse toute idée de ponction, l'estimant dangereuse, et me contente de ce diagnostic, encore vague, il est vrai, mais suffisant pour intervenir : *collection de l'arrière-cavité*, avec lésion pancréatique. L'intervention est décidée.

Opération le 11 avril 1905. — J'incise au point le plus saillant, un peu à gauche de la ligne médiane. En haut, l'estomac, en bas, le côlon; entre les deux, la paroi antérieure du kyste, opaque, assez vasculaire, très discrètement saupoudrée de granulations tuberculeuses typiques. Il n'y en a pas trace ailleurs, ni sur l'épiploon, ni sur le mésentère et l'intestin; grosse vésicule biliaire, pleine de liquide seulement.

Le péritoine garni, j'incise verticalement la paroi antérieure : un flot liquide se précipite, louche, non filant, renfermant des grumeaux blanchâtres, qui confirme bien la notion de lésion tuberculeuse qu'imposent les granulations. La main entre dans une poche irrégulière, anfractueuse, pleine de brides sans consistance, qui s'effondrent au moindre contact. La tête du pancréas est énorme, bosselée, beaucoup plus dure qu'à l'état sain; en allant vers la queue, j'effondre involontairement du doigt une caverne assez étendue, pénétrant l'organe dans presque toute son épaisseur, pleine d'une bouillie rougeâtre modérément consistante. La queue elle-même, encore qu'assez dure, paraît à peu près saine.

La conduite à tenir est assez délicate ; le cholédoque est comprimé par l'inflammation de la tête; si cette lésion guérit, ce sera sans doute par sclérose et obstruction biliaire définitive. Au surplus, l'état du malade commande impérieusement de supprimer la cholémie. Une dérivation biliaire s'impose, ici une cysto-gastrostomie, plus facile et plus rapide dans l'état actuel des choses. — Mais que faire de ce tiers de la glande, enflammé, égrugé, parsemé de foyers caséeux apparents ou cachés? J'assimile presque d'instinct la poche rétroépiploïque à la péritonite bacillaire du pelvis; je revois la ténacité des lésions tuberculeuses de la séreuse pelvienne tant qu'on garde les annexes malades. J'ai un instant la tentation d'agir ici de même, mettant au net tout ce foyer par ablation de la tête et du duodénum, l'une entraînant l'autre; l'état de mon malade d'abord, le respect de la mésentérique supérieure, que j'atteindrais sûrement dans un pareil foyer, modèrent mes ambitions [1]. Je me borne à déterger la poche, à ouvrir une bouche lombaire en dehors du rein gauche pour faire passer un drain, puis à marsupialiser en avant. J'ai abouché au préalable, d'ailleurs très facilement, le fond de la vésicule avec la cavité gastrique; elle ne contenait qu'un liquide doré, filant et sans odeur.

Suites assez agitées; prostration marquée; petite hémorragie le lendemain, qui cède à l'adrénaline, et ne reparaît plus. Le malade se remet mal du traumatisme opératoire, l'alimentation reprend difficilement, les vomissements bilieux sont fréquents. Tout s'arrange néanmoins; le drainage fonctionne bien, surtout par voie lombaire, le liquide s'éclaircit peu à peu, la poche diminue de largeur, et l'ictère disparaît. Deux mois plus tard, le drain antérieur ne donne plus, et je laisse son trajet se refermer, ce qui a lieu en quinze jours. Le tube postérieur au contraire suinte encore notablement. En juillet, le malade est méconnaissable, blanchi, engraissé, digérant bien, faisant sans fatigue

1. Cette ablation totale duodéno-pancréatique, proposée par Codivilla, d'après le rapporteur, est chose possible chez le chien, avec succès, s'entend. La section des pancréatico-duodénales est fatale, d'où la nécessité d'extirper le duodénum. On peut arriver d'autre part, avec d'infinies précautions, à dégager et épargner la mésentérique supérieure chez un gros animal : la chose est certainement impossible chez l'homme *dans un foyer pathologique*. C'est là l'obstacle vraiment insurmontable dans la plupart des cas, car l'objection de Biondi (section mortelle des canaux pancréatiques) n'est pas fondée; les chiens vivant fort bien après leur double ligature.

de courtes promenades. En septembre, son état est meilleur encore, et le travail possible; mais la fistule lombaire, qui donne d'ailleurs fort peu, demeure comme témoignage d'une situation qui fut des plus critiques.

Il s'agissait, en somme, dans cette observation, d'un abcès froid de l'arrière-cavité, issu de l'irruption dans cet espace d'un foyer caséeux intrapancréatique. Tuberculose *primitive*, à coup sûr, comme dans les deux cas de Mayo et Sendler (où n'existait pas, toutefois, de collection liquide), — puisque glandes, intestin, séreuses, hormis l'épiploon gastro-côlique, en voie d'infection bacillaire, n'offraient aucune altération, puisque cliniquement les poumons étaient sains. La nature exacte des lésions n'a pas été diagnostiquée d'avance, et, la ponction écartée par principe, je ne vois guère aujourd'hui encore le moyen d'être plus précis : la cachexie peut être extrême avec un kyste simple, modérée assez longtemps dans un cancer kystique; je ne vois d'ailleurs pas comment la notion ferme de bacillose, acquise avant l'intervention, eût pu modifier ma conduite. — L'intervention fut, au total, incomplète, et le résultat pourtant bon. C'est là le nœud de la question, et le fait a montré la tendance nette de lésions aussi profondes à évoluer vers leur cure, pour peu qu'on les guide. Une fois de plus, il a suffi de donner « un peu d'air » — un peu de nettoyage aussi — à un foyer tuberculeux de l'abdomen pour le voir regresser, et bien m'en prit, sans doute, d'être aussi modéré.

Obs. III. — *Pancréas annulaire et atrophie du duodénum chez un enfant de trois jours. Gastro-entérostomie postérieure. Guérison.*

Fin avril 1905, je reçois d'un confrère du Nord un billet laconique, très explicite pourtant au point de vue clinique : « Enfant de trois jours; vomit depuis sa naissance; a rendu son méconium : occlusion congénitale probable des voies digestives supérieures; intervention urgente. »

Je ne puis guère rien ajouter à ce tableau net et précis, qui dépeignait exactement toute la situation. L'enfant, une fillette de 3 kilogs à sa naissance, venue par le sommet sans aucune difficulté, n'a pas de malformation visible; le ventre n'est pas ballonné; toute tentative d'alimentation a été vaine, le vomissement, jamais bilieux, suivant toujours de près toute ingestion de lait, — manquant d'ailleurs, si l'enfant ne prend rien on voit nettement sous la paroi les contractions de l'estomac. Urines rares; pas d'ictère. La fillette a perdu 500 grammes, mais semble encore en bon état.

L'obstacle siège très haut sur le tube digestif : l'évacuation du méconium, l'absence de ballonnement, la rapidité du vomissement qui suit chaque tétée, tout concourt à le démontrer. Ce sont surtout pylore et

duodénum qu'il s'agira d'examiner, et nous songeons à un de ces cas d'occlusion congénitale du pylore, si discutés par Pfaundler, mais dont nombre d'études ont depuis bien confirmé l'existence[1].

Opération (29 avril 1905). Anesthésie facile. Laparotomie médiane sus-ombilicale; l'estomac se présente dans la plaie. Je vais au ligament de Treitz : la première anse jéjunale est flasque et vide, et l'obstacle siège plus haut. Le refoulement méthodique de l'estomac nous montre immédiatement une singulière malformation : du pylore se détache, au lieu du duodénum sain, une sorte de cordon blanc, de la grosseur d'une forte plume d'oie, roulant sous le doigt, qui pénètre bientôt au centre d'une tumeur dure, irrégulière, qui ne peut être que la tête du pancréas. Je m'en assure, d'ailleurs, en pénétrant du doigt dans l'arrière-cavité : le corps du pancréas est là, en continuité avec cette masse, moins dur toutefois. De cette tête pancréatique ressort plus bas notre cordon duodénal, *déjà plus large*, qui décrit une courbe à gauche, puis, dans l'espace de quelques centimètres, reprend absolument l'aspect de l'intestin normal, dans toute la portion ascendante. L'hiatus est parfaitement libre, la vésicule biliaire nullement distendue.

L'occlusion s'explique doublement, par l'atrophie du duodénum, enclavé de plus dans le pancréas; mais le parti à prendre ne peut être douteux : la section de l'anneau glandulaire n'est pas à discuter, car l'atrophie de l'intestin, suffisant comme canal biliaire, puisqu'il n'y a pas d'ictère, le rend insuffisant comme conduit alimentaire, l'abouchement à l'estomac de la première anse jéjunale s'impose, et je la pratique au plus vite. Renonçant à l'Y pour gagner un instant, je fais un von Hacker typique. Rien n'a saigné; durée totale : trente-cinq minutes.

Suites peu compliquées : quelques vomissements encore, dus sans doute à l'anesthésie. Le soir même, on reprend les tétées sans difficultés. Dix jours plus tard, l'enfant a repris son poids de naissance, et, sans être aujourd'hui un sujet remarquable, s'alimente et croît régulièrement.

Tout l'intérêt de l'observation réside évidemment dans la pathogénie de cette anomalie singulière. Le diagnostic d'occlusion élevée, le seul qui fût cliniquement possible, était en effet très facile, et l'intervention fort banale, n'était l'âge de la jeune opérée. Mais la question de pathogénie mérite d'être discutée : les quatre cas connus de pancréas annulaire, tous constatés à l'autopsie, appartiennent à des adultes, et l'hypothèse du rapporteur, attribuant cette disposition à un travail inflammatoire siégeant dans la tête de la glande, est vraiment des plus séduisantes. Doit-elle être écartée ici? Peut-être pas absolument. L'hypothèse d'une pancréatite survenue dans la vie utérine ne

1. Voyez Cheinisse (L.), La sténose du pylore chez le nourrisson, *Sem.* 12 août 1903.

pas inadmissible. Dans les deux derniers mois de sa grossesse, la mère de la fillette, reconnue albuminurique, mais négligeant le régime lacté, eut quatre attaques d'éclampsie, qui ne se renouvelèrent pas lors de l'accouchement, grâce au traitement.

Or Bouffe de Saint-Blaise[1] a montré que si l'hémorragie miliaire du foie constitue bien dans l'éclampsie la lésion principale, des lésions analogues siègent fréquemment dans le pancréas. Chambrelent et Cassaët[2], d'autre part, ont démontré chez des fœtus nés de mères éclamptiques, des lésions très analogues aux lésions maternelles, bien explicables au demeurant, car le placenta, on le sait, laisse passer force poisons. Un phénomène de ce genre s'est-il produit chez ma petite malade, touchant le pancréas plus fortement que de coutume, et la lésion aboutissant à un travail inflammatoire qui aurait ainsi déformé la tête? L'hypothèse peut paraître risquée, devant ce fait surtout, que l'intestin lui-même présente de grosses lésions, non signalées dans l'éclampsie. Elle devait pourtant être faite, car elle rattacherait ce cas à l'ensemble des faits connus, en leur reconnaissant, en somme, une seule et même pathogénie[3].

Chirurgie du pancréas,

Par M. le Dr J. Cranwel, de Buenos-Aires,
Professeur agrégé, chirurgien des hôpitaux.

Observation. — Il s'agit d'un enfant de quatorze ans, Français, demeurant à Buenos-Aires depuis cinq ans. Ses parents l'amènent au service des Enfants du Dr Vegas, au mois d'octobre 1900, parce que depuis cinq mois il présente de l'ictère; du reste l'enfant est bien portant et souffre seulement d'un peu de douleur au côté droit du thorax; il y a eu de la constipation depuis le commencement de la maladie et les matières fécales sont décolorées.

1. Bouffe de Saint-Blaise, *Lésions anatomiques dans l'éclampsie puerpérale*, Th. de Paris, 1891.
2. Chambrelent, *Soc. obst. de France*, avril 1905.
3. L'avenir viendra résoudre, à propos de ce jeune opéré, quelques questions intéressantes : l'atrophie du canal duodénal, déjà si réduit du calibre, est-elle définitivement arrêtée, ou bien ses progrès viendront-ils s'opposer un jour au déversement normal de la bile, nécessitant une anastomose supplémentaire? D'autre part, que va-t-il advenir de l'abouchement gastro-intestinal, actuellement de grandeur normale, lors de l'accroissement des organes digestifs? L'orifice, s'accroissant en même temps, ce qui semble improbable, demeurera-t-il suffisant, ou nécessitera-t-il une retouche? Autant de questions auxquelles le temps seul aura qualité pour répondre.

A l'examen nous trouvons un enfant bien développé, avec un bon état général, mais la peau et les muqueuses ont une coloration jaune verdâtre.

Rien d'anormal du côté du cœur et du poumon.

A l'inspection de l'abdomen, nous remarquons une légère voussure de la région hépatique et à la palpation nous trouvons un gros foie débordant de trois travers de doigt les fausses côtes; nous trouvons la vésicule biliaire de la grosseur d'une poire et mobile, et au-dessous une tumeur plus volumineuse, mais très difficile à délimiter à cause de sa profondeur.

Nous avons posé le diagnostic probable de kyste hydatique du foie comprimant le cholédoque, et nous décidâmes l'intervention.

Incision de 10 centimètres sur le bord externe du muscle droit à partir des fausses côtes; nous trouvâmes la vésicule très dilatée et nous pratiquâmes une ouverture par laquelle s'écoule une grande quantité de bile avec quelques petits calculs, mais le cholédoque était perméable.

Une fois la vésicule suturée, nous prolongeâmes notre incision parce que l'autre tumeur était très profonde.

Alors nous avons pu constater qu'il s'agissait d'une tumeur liquide de la grosseur d'une tête de fœtus siégeant dans la partie inférieure de la tête du pancréas; cet organe avec son aspect caractéristique était étalé sur la tumeur. Une ponction donna un liquide clair, eau de roche; alors nous pratiquâmes l'incision, l'extraction de la membrane mère et la suture de la poche périkystique sans drainage.

Le jour suivant le petit malade eut 40° de température, pouls très fréquent (130) et un peu de tympanisme avec vomissements; tous ces symptômes disparurent avec l'évacuation d'une collection infectée qui s'était accumulée dans la poche périkystique vide et abandonnée dans le ventre.

Peu de temps après le malade sortait de l'hôpital tout à fait guéri.

Et je profite de cette opportunité pour m'élever encore une fois contre l'emploi systématique de la suture sans drainage dans les kystes hydatiques du foie; nous sommes maîtres de l'asepsie de nos instruments et de l'asepsie de nos mains garnies de gants imperméables, mais nous ne sommes pas maîtres de l'asepsie de la bile qui presque fatalement coule dans la poche périkystique après l'opération. N'ayant trouvé dans le remarquable rapport de mon collègue le Dr Villar que six cas de kystes hydatiques du pancréas et, d'autre part, n'ayant observé qu'un seul cas malgré l'extraordinaire fréquence de la maladie dans mon pays (un seul cas sur 1 700 observations recueillies avec mon collègue Vegas), il m'a paru intéressant de communiquer un résumé du cas que nous avons étudié et observé avec Vegas.

Contusion de l'abdomen. Rupture du pancréas,

Par M. Walther, de Paris,
Professeur agrégé, Chirurgien de l'hôpital de la Pitié.

Dans cette discussion, je ne parlerai pas du kyste du pancréas ni des pancréatites chroniques que j'ai observés.

Mon ami M. Villar les a relatés dans son rapport et je n'ai rien de nouveau à ajouter à ce qu'il a très bien dit.

Je tiens seulement à vous présenter un jeune garçon qui a été soigné dans mon service pour une rupture du pancréas. Cette lésion présente ici un intérêt particulier parce que la rupture portait sur la tête même du pancréas, ce qui est exceptionnel, comme nous le disait tout à l'heure M. le professeur Garré.

Ce jeune homme que vous voyez actuellement bien portant, sans trouble digestif, sans aucune altération des urines a été opéré d'urgence par notre collègue M. Guillemain, chirurgien des hôpitaux, qui, empêché d'assister au Congrès, a bien voulu me permettre de vous présenter ici ce malade.

Voici les détails de l'observation rédigée par mon interne M. Descomps :

Observation. — 19 *mai.* — Le nommé Thibaut, âgé de dix-sept ans, employé de commerce, entre le 19 mai 1905, dans l'après-midi, salle Broca, lit 40. Une voiture — omnibus funéraire — l'a renversé de bicyclette et une des roues d'arrière du véhicule lui a passé sur le corps, au niveau de l'épigastre, tandis qu'il était couché sur le dos. Il est examiné à l'hôpital de la Pitié vingt-cinq minutes après l'accident, survenu au pont d'Austerlitz.

A son entrée, l'interne de garde constate que le blessé est en état de choc très marqué, il est très pâle, avec des sueurs froides, il répond péniblement à l'interrogatoire, son pouls est faible, sa température à 36.5, il accuse une douleur vive au niveau de l'épigastre et dans tout l'abdomen, la défense musculaire est particulièrement marquée au niveau du creux épigastrique. On fait une piqûre d'éther, une injection de 250 grammes de sérum tiède caféiné, on réchauffe le blessé. M. le Dr Guillemain, chirurgien de garde, mandé aussitôt, constate qu'aux signes précédents s'est ajoutée — une heure après environ, — une matité très nette dans les flancs; il pratique aussitôt la laparotomie exploratrice.

Laparotomie médiane pubo-ombilicale. On trouve dans la cavité péritonéale, accumulé entre les anses grêles et spécialement dans le bas-fond pelvien, environ un litre à un litre et demi de sang, rouge, non coagulé. L'exploration systématique de l'étage sous-ombilical de l'abdomen ne montre aucune lésion artérielle ni viscérale. L'incision

est prolongée de l'ombilic jusqu'à l'appendice xyphoïde. On découvre alors, au niveau de la région sus-pylorique, le point qui saigne; le petit épiploon est déchiré dans tout son tiers inférieur, les artères du bord droit sont écrasées et saignent encore. On lie les deux bouts de l'artère coronaire stomachique à son union avec la pylorique. Écartant en bas et à gauche l'estomac, on découvre sur la paroi abdominale postérieure des lésions très profondes de la tête et de l'isthme du pancréas, qui ont été broyées par l'agent contondant contre la colonne lombaire. La tête du pancréas est écrasée, et en écartant les deux lèvres de cette plaie pancréatique, on aperçoit en arrière le confluent des gros vaisseaux veineux et l'origine du tronc de la veine porte : les cercles artériels duodéno-pancréatiques et leurs collatérales donnent peu de sang; quant aux grosses veines elles sont heureusement indemnes. Après nettoyage, on place une tente à la Mikulicz, dans laquelle trois grosses compresses sont engainées par tamponnement assez serré. La paroi est reconstituée par un plan perdu unique, au catgut, en surjet, puis suture cutanée; un large orifice d'au moins 6 centimètres est laissé pour les mèches à la partie supérieure de l'incision.

Dans la soirée, 1 000 cmc. de sérum, injection sous-cutanée d'huile camphrée. Lait glacé. Soins ordinaires.

20-21-22 mai. — Même régime quotidien. L'état du malade est satisfaisant; il n'y a pas de signes d'infection abdominale, pas de hoquet, pas de vomissement, pouls rapide mais soutenu, température oscillant entre 37° et 38°, facies bon, quelques heures de sommeil toutes les nuits, émission de gaz par l'anus.

23 mai. — Le 23 mai on fait le pansement. On enlève les trois mèches et la grande tente de gaze qui les contenait; le suintement a été minime. Une assez grosse masse épiploïque fait hernie et ne peut être réduite; elle est réséquée sous ligatures et un gros drain est placé jusque dans la profondeur pour remplacer les mèches.

On observe, ce jour-là, un fait qui avait passé inaperçu les jours précédents peut-être, et qui a été observé ultérieurement pendant toute la première quinzaine : le blessé a une *sialorrhée abondante*, il crache abondamment et sans arrêt.

24 mai. — Même état. Pansement. Le drain est raccourci de 2 centimètres environ. Pas de signes d'infection abdominale. Temp. 37,2.

25 mai. — Pansement; le drain, chassé de la profondeur par la pression abdominale qui soulève la paroi, est définitivement enlevé. L'état général est bon, toutefois la température est remontée vers 37,9. Rien du côté de l'abdomen. Mais, depuis la nuit précédente, le blessé se plaint de douleurs vives au niveau de la parotide droite, et cette glande est en effet volumineuse, douloureuse, la peau est rosée, chaude, tendue, très douloureuse à la pression. La sialorrhée continue. Des lavages de bouche avec de l'eau naphtolée sont prescrits, et les gencives, la langue, le palais sont nettoyés fréquemment avec un tampon d'ouate monté sur une pince. Friction matin et soir au collargol, au niveau de la parotide atteinte.

26 mai. — Pansement; bon état de la plaie. La température est à 38,5, le malade continue à saliver, sa bouche est encombrée de fuliginosités blanches, en dépôts denses, qu'on nettoie soigneusement.

27 mai. — La température est stationnaire. La parotide gauche est prise à son tour : le malade présente le facies caractéristique des parotidites doubles, avec les deux grosses tuméfactions latérales qui descendent jusqu'à la partie moyenne du cou. Il se plaint de douleurs très vives il ne cesse de gémir, de s'agiter, il n'a pas dormi, il prend difficilement son lait. Continuation des frictions au collargol.

28-29 mai. — L'abdomen va très bien. L'évolution des deux parotidites continue, la désinfection de la bouche est toujours très laborieuse, l'enduit blanc, limoneux, qui revêt la muqueuse se reconstituant avec une extrême rapidité. La température oscille entre 38 et 39; l'état général reste marqué comme le 27.

30 mai. — Une collection se manifeste au niveau de la parotide droite et est ouverte par une incision courte et basse, qui donne issue à un demi-verre de pus épais très fétide. Pansement humide.

31 mai. — Une collection analogue semble en voie de formation dans la parotide gauche.

Le ventre étant un peu douloureux, on enlève deux points de suture à la partie inférieure de la plaie, au-dessus du pubis, et en dégageant dans la profondeur, on donne issue à environ un quart de verre de liquide pariétal louche, brunâtre et très fétide : un drain est placé à ce niveau dans la paroi pour drainer cette collection qui résulte sans doute du catgut infecté. Les autres points de suture ont été enlevés le lendemain et la plaie abdominale a guéri en huit ou dix jours à peu près complètement.

1er juin. — Incision de la parotide gauche sur le lobule de l'oreille; par l'orifice, aussi réduit que possible, soit un demi-verre de pus vert, sanguinolent et fétide. Après pansements humides, les deux parotides ont guéri en huit ou dix jours; cicatrices insignifiantes.

1er-20 juin. — Durant cette période, le malade convalescent va de mieux en mieux; il s'alimente, reprend des forces, il dort, il engraisse un peu, son facies devient meilleur. Toutefois son ventre reste douloureux; au niveau de la région périombilicale il a, à certains moments, des crises douloureuses très violentes, qui le prennent soit la nuit soit le jour et qui durent quelquefois plusieurs heures. A ces moments-là, il pousse des cris, se tord dans son lit, son ventre est tendu, les anses se dessinent sous la paroi amaigrie. On doit quelquefois lui faire prendre de la morphine.

Juillet. — Le malade, guéri, a passé quinze jours à Vincennes en juillet et est ensuite rentré chez lui. Les anses douloureuses abdominales ont peu à peu disparu au bout de six à dix semaines.

Septembre. — Il a été revu depuis plusieurs fois dans le service. Récemment examiné, on a constaté un état satisfaisant de la cicatrice abdominale : elle est un peu faible au niveau de la région sus-ombilicale, mais, en portant sa ceinture, le malade peut, du moins pour le moment, continuer à exercer son métier, qui n'est pas très pénible et

ne demande pas de grands efforts musculaires. Il ne se plaint du reste d'aucune douleur : en particulier, les crises douloureuses attribuées précédemment à des adhérences cicatricielles ont disparu.

3 octobre. — Epreuve de la glycotomie alimentaire : Le malade a ingéré 125 grammes de glucose. 6 analyses successives effectuées d'heure en heure n'ont révélé aucune trace de glucose.

L'urine, trouble, présentait un abondant dépôt constitué par des urates amorphes, fortement colorés par de l'uro-érythrine.

Traces d'albumine.

Urée : 15 gr. 30 par litre.

Kyste du pancréas,

Par M. le Dr J. Reboul, de Nîmes,
Membre correspondant de la Société de Chirurgie de Paris.

Observation. — Mme M..., trente-huit ans, de Nîmes, m'est adressée par mon ami le Dr Delamare, le 15 septembre 1904, pour une tumeur de l'abdomen accompagnée de douleurs épigastriques et de troubles dyspeptiques.

Depuis l'âge de quatorze ans elle est bien réglée. Mariée à vingt-neuf ans, elle a eu trois enfants il y a huit, sept et six ans.

La dernière grossesse a été bonne, mais les couches ont été mauvaises, il y a eu de la fièvre, de la péritonite.

Dans la suite, la malade a éprouvé des troubles digestifs et intestinaux.

C'est un mois après son dernier accouchement que la malade a remarqué par hasard qu'elle avait une tumeur dans la région sus-ombilicale.

En juillet Mme M... va consulter le Dr Delamare, qui me l'adresse.

Je la vois seulement le 15 septembre 1905.

Mme M... se plaint surtout de douleurs épigastriques et dans la région du foie.

Il y a six mois environ, elle a remarqué au-dessus et à droite de l'ombilic, au-dessous du rebord des fausses côtes, une tumeur du volume d'une noix.

Depuis cette époque, cette tumeur a augmenté de volume et paraît s'être déplacée vers l'ombilic.

Actuellement la tumeur bombe dans la région sus-ombilicale, sous le muscle grand droit; elle paraît régulièrement arrondie, rénitente; sa matité se continue avec celle du foie. Cependant les mouvements d'ascension et de descente pendant la respiration ne sont pas très nets; la tumeur a probablement le volume d'un œuf d'autruche; pas de sensation de frottements péritonéaux.

La malade accuse de l'irradiation dans l'épaule droite, quand

éprouve des douleurs épigastriques. Elle a parfois de la diarrhée et des selles graisseuses; elle a subi un certain amaigrissement.

L'analyse du sang, faite par M. Audemard, docteur en pharmacie, donne les résultats suivants :

Un premier examen montre les globules rouges nettement colorés en jaune. Les leucocytes paraissent assez nombreux.

Numération : Faite avec l'appareil de Hayem, elle indique :

G. R. = 4 200 000 par millimètre cube; G. B. = 29 850.

Les globules rouges ne présentent pas de granulations basophiles. Il y a hyperleucocytose assez prononcée.

Différenciation des leucocytes. — Les préparations de sang desséché ont été fixées par un mélange alcool-éther, puis traitées par l'éosine-hématérie, le triacide d'Ehrlich, et le bleu de méthylène.

Ces réactifs ont montré que l'hyperleucocytose est due à l'augmentation des *polynucléaires neutrophiles*, augmentation considérable, 92 p. 100.

Les *mononucléaires* et les *lymphocytes* sont diminués aux dépens des polynucléaires ; on trouve 8 p. 100 de mononucléaires et de lymphocytes.

Enfin l'examen du sang n'a révélé la présence d'aucun *éosinophile*.

En résumé, la formule hématologique est : G. R. = 4 200 000; G. B. = 29 850, dont 92 p. 100 polynucléaires neutrophiles; 8 p. 100 mononucléaires et lymphocytes; 0 p. 100 éosinophile.

L'examen du sang indique donc une hyperleucocytose élevée et une absence d'éosinophile. L'examen des urines n'indique ni albumine, ni sucre.

Opération le 5 novembre 1904, avec l'aide et l'assistance des Drs Bonnes, Delamare et Fabre. Anesthésie mixte au chlorure d'éthyle et chloroforme, régulière et sans incidents, par M. le Dr Olivier de Sardan.

Incision verticale sus-ombilicale sur le bord externe du grand droit du côté droit, partant du rebord costal et descendant jusqu'au niveau de l'ombilic. Incision dans la partie externe de la gaine du droit, dissociation des fibres musculaires, incision de la gaine postérieure, du tissu cellulaire sous-péritonéal et du péritoine.

Le kyste apparaît masqué par un double feuillet péritonéal et vasculaire, l'épiploon gastro-hépatique que j'incise et récline. Le kyste est arrondi, régulier, de couleur bleu foncé ou noirâtre, très tendu. La ponction avec un trocart numéro 2 est négative à cause probablement de l'épaisseur du liquide. Après avoir protégé la cavité péritonéale avec des compresses aseptiques, je ponctionne le kyste au bistouri. Il s'en écoule sous pression environ 500 centimètres cubes d'un liquide gluant, colloïde, filant, brunâtre, trouble et gélatineux.

Je cherche alors à libérer la poche kystique et à l'extraire, mais je suis arrêté par des adhérences intimes à peu près totales qui l'unissent aux organes voisins.

Par l'intérieur du kyste et à travers sa paroi je puis explorer les rapports de cette poche avec la colonne vertébrale, les piliers du diaphragme, l'aorte et la veine cave en arrière; en haut la face inférieure du foie; dans la partie déclive, en dedans et en bas, je trouve

une agglomération de petits calculs jaunâtres ou bruns. La paroi postérieure du kyste est soulevée par une bride oblique en bas, en dedans et en arrière dans laquelle je sens des battements artériels, et un canal que je puis aplatir; fort probablement il s'agit de l'artère hépatique et du cholédoque.

Après excision de la plus grande partie libérable du kyste, je le marsupialise et le fixe au péritoine pariétal et à la paroi. — Drainage.

M. Ball, professeur d'anatomie pathologique à l'École vétérinaire de Lyon, a fait l'examen de divers fragments de la poche kystique. Cette poche était constituée par une paroi conjonctive tapissée par un épithélium plat ou cylindrique suivant les points et qui renferme par places quelques culs-de-sac glandulaires.

L'examen du liquide a été fait par M. Audemard, docteur en pharmacie, qui m'a remis la note suivante :

I. — Analyse chimique.

Volume = 250 à 300 centimètres cubes.

Aspect = trouble, très épais, filant, gélatineux, avec débris sanguinolents. Semble ne pas mouiller le verre par déplacement.

Miscible à l'eau en toutes proportions. La solution aqueuse à 5 p. 100 est encore visqueuse et filtre très difficilement.

Réaction = alcaline.

Urée = 5 gr. 40 p. 100.

Chlore = 0 gr. 91 p. 100.

Phosphates = traces.

Albumine = présence en grande quantité.

Glucose = néant.

Bile = néant.

Pancréatine et peptones = présence.

II. — Examen microscopique.

L'examen microscopique montre :

1° Quelques hématies crénelées, décolorées et souvent fragmentées;

2° Des leucocytes très nombreux, de toutes dimensions, la plupart avec noyaux divisés;

3° Des filaments abondants de mucus;

4° Des cristaux de cholestérine très nombreux et très gros;

5° Des cellules granuleuses (de 5 à 10 μ) ou *blocs* granuleux incrustés de molécules graisseuses;

6° De nombreuses gouttelettes de graisse libres, sphériques, disparaissant par l'éther;

7° Enfin des cellules d'épithélium pavimenteux;

8° La recherche des crochets d'échinocoques a donné un résultat négatif;

9° L'analyse de calculs indique leur origine pancréatique.

III. — EXAMEN BACTÉRIOLOGIQUE.

On remarque d'assez nombreux streptocoques, et des staphylocoques en beaucoup plus grand nombre.

D'assez nombreux coli-bacilles, ainsi que des bacilles pyocyaniques.

La recherche du bacille de Koch a été négative.

Ce kyste abdominal me paraît donc être un kyste pancréatique glandulaire développé sur le bord supérieur du pancréas.

Les suites opératoires ont été régulières et simples. 20 jours après l'opération, la plaie opératoire était fermée et la malade sortait de la maison de santé un mois après la laparotomie.

En février 1905, l'état général et l'état local de Mme M... étaient très bons; il y avait une cicatrice solide, les troubles digestifs et les douleurs avaient disparu. Il ne restait qu'un peu de constipation.

En mars l'amélioration continue.

Depuis lors mon opérée est en bonne santé.

Ce kyste du pancréas, formé aux dépens du bord supérieur de cet organe, s'était développé dans l'arrière-cavité de l'épiploon. Malgré ses connexions et probablement à cause de son évolution lente, il n'avait produit que de très faibles troubles fonctionnels et douloureux. C'est par son accroissement de volume qu'il est devenu sensible et que la malade s'est aperçue de son existence.

Lorsque j'examinai la malade deux mois avant l'opération, ce kyste paraissait présenter un accès de développement puisque, pendant l'intervalle qui s'est écoulé entre mon premier examen de cette malade (15 septembre) et le moment de l'opération (15 novembre), la tumeur avait fortement augmenté de volume et était devenue douloureuse. Il y avait donc lieu de l'opérer.

Les suites opératoires ont été régulières. Pour le moment et depuis un an, le résultat opératoire est bon. Pendant les premiers mois après l'opération, j'ai ordonné à la malade de la pancréatine pour faire cesser sa constipation; elle n'a pas eu besoin de la continuer.

Je n'avais pas fait le diagnostic de kyste du pancréas, j'avais pensé à un kyste hydatique du foie. L'analyse du sang m'avait fait croire à ce diagnostic, ainsi que l'absence de signes caractéristiques de kyste du pancréas.

Dans des cas de ce genre, l'erreur de diagnostic n'est pas préjudiciable à la malade puisque l'acte opératoire est semblable.

Un cas de plaie du pancréas,

Par M. le Dr Mauclaire, de Paris,
Professeur agrégé, Chirurgien des hôpitaux.

Les cas de plaies de pancréas traitées par la suture étant assez rares, je rappellerai une observation que j'ai déjà résumée ici au Congrès de 1902 pour montrer surtout les difficultés du traitement opératoire de ces plaies.

Observation. — Il s'agissait d'une jeune femme qui en mai 1902 fut admise à l'hôpital Bichat, dans le service de M. Picqué, que je rem-

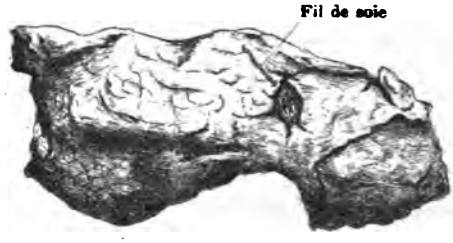

Fig. 169-I. — Face antérieure[1].

plaçais. Cette femme s'était tiré de haut en bas et de droite à gauche un coup de revolver, à égale distance de l'appendice xyphoïde et de l'ombilic.

Examinée par moi quatre heures après l'accident, je trouve la malade assez pâle, sans vomissements il est vrai; le pouls était très faible et filant, ce qui faisait porter le diagnostic d'hémorragie interne. La laparotomie fut pratiquée aussitôt. Elle permit de constater une plaie de la face antérieure de l'estomac à peu près à son centre. Cette plaie fut suturée par invagination. J'explorai ensuite la face postérieure de l'estomac, étant donnée la fréquence des perforations des deux faces de l'estomac au cours des plaies de cet organe par balle.

En effondrant l'épiploon gastro-côlique je trouve vers la face postérieure de l'estomac une autre plaie un peu au-dessous du niveau de celle de la face antérieure. Il y avait un peu de sang dans l'arrière-cavité des épiploons. Cette dernière plaie fut suturée aussi par invagination.

Profondément on voyait un hématome siégeant dans la région du pancréas. Après nettoyage du sang infiltré à ce niveau, je pus constater qu'il y avait en outre une plaie du pancréas et une plaie étendue du bord interne du rein gauche; je fis la suture de la plaie antérieure pancréatique avec des fils de soie et ensuite la néphrectomie.

Enfin l'arrière-cavité des épiploons fut drainée et à travers l'épiploon gastro-hépatique et à travers l'épiploon gastro-côlique.

1. Dessins dus à l'extrême obligeance de M. Nicolas.

Malgré la durée assez longue de l'opération, la malade supporta très bien pendant les premiers jours cette grave intervention. Elle n'eut

Fig. 170-II. — Face postérieure.

aucun vomissement post-opératoire et elle paraissait devoir guérir quand, le quatrième jour, elle succomba brusquement soit à une syncope, soit à une embolie.

Il est regrettable que l'autopsie nous ait été refusée par mesure

Fig. 171-III. — Plaie concomitante du rein gauche.

administrative, sous prétexte de demande d'exhumation médico-légale toujours possible. Aussi les causes de la mort restent hypothétiques.

Quoi qu'il en soit, voici le rein que j'ai enlevé au cours de l'opération et le pancréas qne j'ai pu avoir indirectement. Sur le pancréas on voit la plaie de la face antérieure à l'union du corps et de la queue du pancréas. L'orifice de sortie sur la face postérieure du pancréas est un peu moins large. La plaie du rein était située sur la moitié supérieure du bord interne.

J'ai fait ici le drainage de l'arrière-cavité des épiploons et par l'épiploon gastro-hépatique et par l'épiploon gastro-côlique, avec des drains munis de mèches de gaze qui furent enlevés au bout de quarante-huit heures.

J'ai déjà eu l'occasion d'employer ce procédé de drainage dans un cas de kyste de la région pancréatique, dans un cas d'hématome de l'arrière-cavité, consécutif à un cancer de la tête du pancréas ayant ulcéré un vaisseau de voisinage[1], et dans plusieurs cas de péritonite généralisée.

Deux cas de plaies du pancréas traités chirurgicalement,

Par le Dr Maurice Auvray, de Paris,
Professeur agrégé, Chirurgien des hôpitaux.

J'ai eu l'occasion d'opérer à quelques mois d'intervalle deux cas de plaies du pancréas, produites l'une par écrasement, l'autre par balle de revolver. Voici ces deux observations :

Observation I. — *Contusion de l'abdomen par passage d'une roue de voiture. Écrasement du pancréas; rupture de la rate; arrachement des ligaments gastro-splénique et gastro-côlique. Mort.*

Joseph M., étant à bicyclette, a été renversé par un camion qui lui a passé sur le corps. Il a été transporté à l'hôpital la Charité ayant conservé toute sa connaissance. Au moment de l'accident, qui s'est produit vers midi, le malade était à jeun.

Au moment de son entrée à l'hôpital, l'état n'est pas jugé suffisamment grave pour qu'on appelle le chirurgien de garde; cependant dans l'après-midi le blessé a un peu d'oppression; vers quatre heures et demie, il vomit à plusieurs reprises; vers huit heures il vomit à nouveau et cette fois ce sont des matières porracées.

C'est alors qu'on croit utile de me prévenir de la situation et je vois le blessé quelques instants après : la température est à 38°,2, le pouls de 95 à 100, il est assez bien frappé et n'a pas les caractères d'un pouls d'hémorragie; il existe un peu de dyspnée, mais le malade n'a pas craché de sang. Il souffre dans les deux hypocondres et à l'épigastre; surtout dans l'hypocondre gauche où la palpation exagère la douleur. Celle-ci a un caractère bien spécial sur lequel j'insiste particulièrement, parce que je ne l'ai jamais rencontré chez les contusionnés de l'abdomen que j'ai eu l'occasion d'observer. *Toutes les trois ou quatre minutes, le blessé reposant sur le dos, était pris d'une crise de*

1. Mauclaire, Hématomes, suppurations et drainages de l'arrière-cavité des épiploons, *Congrès de Chirurgie*, 1902, p. 510.

douleurs très violentes à point de départ épigastrique, qui lui arrachaient des cris, irradiaient dans les deux épaules et s'accompagnaient de secousses convulsives des muscles de la région de l'épaule; la crise douloureuse pouvait être suspendue par une pression exercée à l'aide des mains simultanément sur la partie antérieure des deux épaules et ayant pour effet de comprimer le dos sur le plan du lit; le blessé, lorsqu'il était pris de la crise, réclamait instamment cette manœuvre.

Du côté des urines et du côté de l'intestin, on ne constatait rien d'anormal.

A l'inspection du ventre, il n'y avait pas traces de contusion sur la paroi abdominale, mais du météorisme surtout prononcé dans la région sus-ombilicale.

La palpation, indépendamment d'une fracture avec enfoncement des 8 et 9e cartilages costaux gauches et de la 9e côte droite, révélait une certaine rigidité de la paroi abdominale dans les régions douloureuses (hypocondre et épigastre).

La percussion donnait de la matité dans les deux flancs et un tympanisme très marqué dans les régions sus-ombilicales de l'abdomen.

La laparotomie s'imposait; je fis une incision médiane de 10 centimètres dans la région sus-ombilicale; à l'ouverture du péritoine, il s'écoula une faible quantité de sang noir, mais il y avait déjà de la péritonite. J'explorai alors avec la main les deux faces du foie que je trouvai normales, puis la rate sur laquelle je constatai une déchirure du bord antérieur. Pour me donner du jour, je branchai sur l'incision médiane primitive une incision transversale de six centimètres vers l'hypocondre gauche; une assez grande quantité de sang épanché dans l'abdomen s'écoula alors au dehors.

Je reconnus à ce moment l'existence d'une large déchirure de l'épiploon gastro-splénique et de la partie gauche de l'épiploon gastro-côlique. La désinsertion était telle que la grande courbure ne tenait plus du tout à la rate et sur une étendue beaucoup moindre au côlon, de telle sorte qu'on pouvait très facilement la faire basculer à droite sur le foie. Mais il n'existait ni plaie de l'estomac, ni plaie de l'intestin. En introduisant la main à travers cette large brèche épiploïque, j'explorai la face antérieure de la colonne vertébrale et le pancréas; je constatai que ce dernier organe était arraché dans la portion qui répond à la queue; je reconnus très nettement les deux portions de l'organe séparées à la *consistance grenue* qu'elles fournissaient au toucher.

Mais le malade avait faibli sensiblement sous le chloroforme depuis le commencement de l'opération; une longue intervention était impossible, je me contentai de faire à l'aide de gaze stérilisée un tamponnement serré de la cavité saignante au fond de laquelle le pancréas était rompu; je suturai en partie la déchirure de l'épiploon gastro-côlique et gastro-splénique, et je fermai la paroi abdominale après avoir assuré un large drainage du péritoine. L'opération avait duré plus d'une heure.

Le blessé ne tarda pas à succomber au shock et à l'évolution de la

péritonite. Les lésions observées à l'autopsie étaient celles qui avaient été constatées pendant l'opération. Du côté du pancréas, il y avait bien arrachement de la queue et la portion séparée était restée attenante à la rate par le ligament pancréatico-splénique qui avait résisté et avait probablement contribué à l'arrachement de l'organe; mais en outre la portion du corps du pancréas située en avant de la colonne vertébrale était complètement réduite en bouillie. La rate portait sur son bord antérieur deux déchirures, dont l'une présentait une longueur de trois centimètres et une profondeur égale.

Obs. II. — *Plaie du pancréas par balle de revolver.*

X., âgé d'une quarantaine d'années, est admis à l'hôpital la Charité à la suite d'une tentative de suicide avec revolver qui a eu lieu vers quatre heures de l'après-midi. Je vois le blessé dans la soirée vers huit heures. Je constate que la balle a pénétré dans l'abdomen un peu à droite de la ligne médiane dans la région épigastrique, à peu près à égale distance de l'ombilic et de l'appendice xyphoïde. L'orifice d'entrée du projectile est irrégulier, noirci par la poudre, il a livré passage à un écoulement sanguin assez abondant. Le blessé ne présente pas les signes d'une hémorragie interne; mais la paroi abdominale offre dans sa partie supérieure une certaine rigidité, qui m'engage à intervenir immédiatement. Du reste un stylet introduit s'enfonce profondément dans la paroi abdominale sans rencontrer le projectile; je n'insiste pas sur ces manœuvres faites au stylet, qui ont cependant l'avantage de me montrer que le projectile s'est dirigé de gauche à droite vers la face inférieure du foie.

Je pratique la laparotomie sus-ombilicale; j'incise sur le bord externe du muscle droit du côté droit; cette incision coupe le trajet oblique suivi par la balle dans l'épaisseur de la paroi; ce trajet noirci par la poudre et renfermant des corps étrangers (débris de vêtements et de bourre) est soigneusement désinfecté; à l'ouverture du péritoine, il ne se produit aucun écoulement de sang; cependant je reconnais bientôt dans la portion droite de l'épiploon gastro-côlique au niveau de la région pylorique un orifice de perforation produit par la balle, qui est passée exactement entre l'estomac et le côlon sans toucher ni l'un ni l'autre de ces organes; par cet orifice de l'épiploon il ne s'écoule aucun liquide, ni sang, ni matières stomacales ou intestinales, ni bile. Un doigt introduit dans la perforation de l'épiploon s'enfonce profondément jusqu'à la tête du pancréas.

Pour mieux explorer la face inférieure du foie et la région duodénale vers laquelle la balle s'est dirigée, je fais tomber sur l'incision pariétale verticale une incision transversale. C'est alors que, abaissant l'angle droit du côlon et soulevant au contraire le foie, je constate qu'un écoulement de sang assez abondant vient des parties profondes. Ce sang qui a pour origine la plaie qui siège au niveau de la tête du pancréas s'insinue entre le duodénum (portion descendante) et la face postérieure du côlon pour venir apparaître sous le foie. Mais ce sang est pur, il n'est mélangé ni à des matières ni à des gaz du reste

l'exploration du duodénum reste négative), ni à de la bile, ni à du liquide pancréatique. Il m'est impossible, étant donnée la profondeur des lésions, de voir le vaisseau qui saigne, de le lier ou de pouvoir suturer l'organe. Je me contente d'élargir un peu la brèche faite par la balle à l'épiploon gastro-côlique et j'y introduis à l'aide d'une pince une longue mèche destinée à tamponner les parties profondes. Cette mèche est difficilement maintenue en place; lorsque le malade fait des efforts de vomissement sous le chloroforme, l'estomac et le côlon projetés en avant tendent à faire sortir la mèche. En avant cette mèche sort à travers la paroi abdominale dans l'angle externe de l'incision transversale, puis la paroi abdominale est rapidement fermée après que l'abdomen a été soigneusement nettoyé.

L'opéré succombe par péritonite 48 heures après l'opération. L'autopsie n'a pas été pratiquée.

Bien que les deux observations précédentes se soient terminées l'une et l'autre par la mort des opérés, il m'a paru cependant intéressant de les publier, car j'espère qu'elles apporteront une contribution utile à l'histoire encore bien obscure des plaies du pancréas.

J'envisagerai successivement les divers points qui méritent d'être discutés au point de vue anatomo-pathologique, clinique et thérapeutique.

On admet généralement, avec raison, que, lorsque le pancréas est frappé d'avant en arrière, il ne peut pas être atteint sans que les gros viscères du voisinage soient également lésés. L'observation II (plaie par balle) prouve cependant que dans certains cas, le pancréas peut être *seul* atteint; ces cas exceptionnels malheureusement, me paraissent d'un pronostic plus favorable; l'hémorragie est plus facile à combattre; mon opéré en effet n'a pas succombé à l'hémorragie, mais à la péritonite qui a eu probablement pour origine l'ensemencement du péritoine par la balle.

Dans les plaies contuses du pancréas, où il y a rupture de l'organe, je pense que le mécanisme des lésions n'est pas toujours le même; il peut y avoir rupture directe de l'organe sur la colonne vertébrale par le passage d'une roue de voiture par exemple, mais il peut aussi se produire dans certains cas un véritable *arrachement* de l'organe; chez le blessé de l'observation I, la roue de la voiture a passé sur l'abdomen de droite à gauche, tout le côté gauche a été pour ainsi dire entraîné en dehors, et dans ce mouvement le ligament pancréatico-splénique a résisté et arraché par traction la queue du pancréas sur laquelle il s'insère; il est impossible en effet que cette portion de l'organe ait été directement sectionnée sur le squelette.

J'insiste également sur la façon dont s'est produite l'hémorragie chez le blessé par balle de revolver qui fait l'objet de l'observation II. L'hémorragie au lieu de se faire jour en avant par l'étroit canal créé par la balle dans son trajet à travers l'épiploon gastro-côlique, s'est produite *en arrière*; le sang a filtré derrière le côlon pour apparaître sous le foie au niveau de l'angle côlique droit; c'est une particularité intéressante à signaler dans les blessures de la tête du pancréas.

L'analyse des symptômes observés m'a permis de relever chez le blessé de l'observation I (écrasement et arrachement du pancréas) un caractère très spécial des douleurs accompagnées de mouvements convulsifs des épaules, que je n'ai jamais eu l'occasion d'observer dans les nombreux cas de traumatismes de l'abdomen que j'ai eu à traiter. Ce signe, que j'appellerai volontiers « *signe de l'épaule* », est-il particulier aux blessures graves du pancréas ou bien doit-il être considéré comme un phénomène réflexe en rapport avec une lésion du plexus solaire, qui dans le cas considéré devait être fortement touché, je ne saurais le dire; quoi qu'il en soit, le fait était très intéressant à observer, il a été noté par plusieurs assistants, et mérite d'être recherché à l'avenir pour établir quelle est sa valeur diagnostique dans les blessures du pancréas.

Au point de vue thérapeutique, on a dit avec raison qu'il n'était pas toujours facile de reconnaître l'existence d'une plaie du pancréas; cependant chez un de mes opérés je n'ai pas hésité à diagnostiquer la rupture même sans la voir, en me basant exclusivement sur la consistance *grenue* que donnait l'organe à la main.

Des divers moyens d'hémostase qui sont à notre disposition, la ligature du vaisseau et la suture de l'organe constituent évidemment des méthodes idéales. Mais elles seront trop souvent inapplicables à cause de l'état précaire du blessé, de l'incertitude du diagnostic, de la profondeur à laquelle elles doivent être exécutées et de la difficulté des manœuvres. Dans mes deux observations, c'est au *tamponnement* que j'ai dû avoir recours; ce sera, je pense, la méthode de choix dans la plupart des cas; même lorsque la suture aura été pratiquée, il sera bon de l'appuyer d'un tamponnement. Il faut que le tamponnement soit assez fortement serré, si l'on veut qu'il ne soit pas déplacé dans les efforts de vomissement que peut faire le blessé après la chloroformisation. Le tamponnement a en outre l'avantage de favoriser autour de lui la formation d'adhérences susceptibles de protéger la cavité péritonéale contre l'irruption secondaire du liquide pancréatique, au moment de l'ablation d

tampon. Comme je l'ai conseillé pour les plaies du foie, et comme j'en ai observé du reste les bons effets en pareil cas, le tampon doit être maintenu en place pendant plusieurs jours (cinq à six); puis un drain est substitué au tampon pour assurer au début l'écoulement facile du liquide pancréatique au dehors, si celui-ci vient à se produire, en attendant que des adhérences de nouvelle formation aient mis la cavité péritonéale à l'abri d'un envahissement du liquide; enfin lorsque la protection du péritoine sera jugée suffisante (c'est-à-dire vers le 8e jour), il faudra s'efforcer d'oblitérer le trajet fistuleux et de rétablir le cours normal du liquide pancréatique en diminuant progressivement et rapidement le calibre des drains, de façon à favoriser la fermeture progressive de la fistule par le bourgeonnement des parois du trajet. J'ai obtenu de cette façon, en un temps relativement très court, l'oblitération d'une fistule biliaire consécutive à une plaie du foie, et j'applique par analogie la même thérapeutique aux plaies du pancréas.

Une question reste à débattre : comment faut-il se comporter lorsque, comme chez le blessé qui fait l'objet de notre observation I, on constate une division complète du pancréas? Chez mon opéré, où le temps me fit défaut pour intervenir plus complètement, car je redoutais une issue fatale sur la table d'opération, je me contentai d'assurer un solide tamponnement de la cavité saignante. Mais on a fait mieux et récemment Garré (*Beiträge z. klin. Chir.*, XLVI, 1) a publié un cas de rupture du pancréas où il a ramené et maintenu au contact les deux tranches pancréatiques en se servant de sutures qui comprenaient à la fois la capsule et un peu de parenchyme; un tamponnement compléta l'opération; grâce à l'intégrité des vaisseaux spléniques, la queue du pancréas put échapper à la nécrose et le blessé guérit.

Si l'artère splénique était intéressée, c'est à l'ablation du petit segment qu'il faudrait recourir; on placerait sur le bout qui répond au corps du pancréas une ligature en masse modérément serrée, destinée à éviter les écoulements de sang et de liquide pancréatique.

Quoi qu'il en soit, il est actuellement difficile, en s'appuyant sur le petit nombre de faits connus, de se faire une opinion sur la valeur des divers procédés opératoires applicables au traitement des plaies du pancréas; il faut attendre, pour porter un jugement définitif, que des faits plus nombreux aient été publiés.

Contribution à l'étude expérimentale de la chirurgie du pancréas,

Par M. le Dr L. Mayer, Bruxelles.

Ainsi que le disait il y a un moment notre honoré collègue, M. Thiéry, les résultats de recherches de laboratoire ne sauraient avoir la prétention de constituer des indications cliniques absolues.

Je pense cependant qu'elles peuvent donner des renseignements utiles et à ce titre je me permettrai d'attirer brièvement votre attention sur des expériences que je poursuis, depuis quelques années, à l'Institut de thérapeutique de l'Université, avec mon excellent ami, M. le Dr E. Zünz.

Dans le but d'étudier le rôle du suc pancréatique dans la digestion intestinale des albuminoïdes, nous avions pratiqué un assez grand nombre de fois la ligature des canaux pancréatiques chez le chien et nous avions constaté que l'absence de suc pancréatique ne modifie guère la marche de la digestion, probablement par suite d'une action compensatrice des glandes intestinales et gastriques. Nous avons exposé déjà ces recherches dans deux Mémoires publiés par l'Académie royale de médecine de Belgique et je n'y reviendrai donc pas ici [1].

Mais, au cours de ces recherches purement chimiques, nous avons été amenés à examiner également l'influence de la ligature des canaux pancréatiques ou de résections plus ou moins étendues sur la nutrition générale et sur l'histologie du pancréas. Les conclusions de ces recherches, basées sur près de cent interventions opératoires présentent peut-être un certain intérêt chirurgical; elles peuvent se résumer ainsi qu'il suit.

Tout d'abord la section des canaux pancréatiques entre deux ligatures soignées amène toujours la sclérose du pancréas sans guère avoir d'influence sur l'état général des opérés : nous avons conservé des chiens en vie pendant plusieurs mois sans que leur nutrition parût modifiée.

Il semble donc, qu'en cas de nécessité, il n'y ait pas grand danger à lier les canaux excréteurs du pancréas.

Par contre, quoi qu'en ait dit Martinotti, il ne nous a jamais été possible de conserver en vie des chiens totalement dépu-

1. E. Zünz et L. Mayer, Recherches sur la digestion de la viande chez le chien après ligature des canaux pancréatiques (Mémoires couronnés et autres Mémoires publiés par l'Académie royale de Médecine de Belgique, mars 1904). — Sur les effets de la ligature des canaux pancréatiques chez le chien (*Bulletin de l'Académie royale de Médecine de Belgique*, octobre 1

créatisés; nous avons toujours vu apparaître au bout de douze à vingt-quatre heures une glycosurie progressivement croissante qui amenait la mort en moins d'un mois. Je crois que c'est là un fait définitivement établi et que la pancréatectomie totale doit être absolument condamnée.

Un dernier fait sur lequel je voudrais attirer votre attention a trait à la nécrose graisseuse. J'ai été surpris, en examinant les tableaux très intéressants joints au remarquable rapport de M. Villar, de ne pas trouver cette lésion signalée comme cause de mort dans les autopsies qui y sont relatées. Je crois que souvent elle reste méconnue et que de soi-disant septicémies péritonéales ne sont en réalité que des nécroses graisseuses du péritoine.

Pour notre part, nous avons perdu six chiens de cette affection à marche suraiguë dont la cause, quoi qu'on en ait dit, ne me paraît pas du tout élucidée. Sans vouloir émettre d'opinion définitive, je tiens seulement à m'élever contre l'hypothèse d'une infection du pancréas par les voies biliaires ou intestinales puisque, chez les chiens que nous avons perdus, toute communication entre l'intestin et le pancréas était supprimée, les canaux pancréatiques ayant été liés et sectionnés; il ne s'agissait du reste pas non plus d'infections opératoires, ces animaux ne présentant aucun signe de péritonite. Sans pouvoir apporter une preuve absolument démonstrative, j'ai l'impression que la cause de ces faits réside uniquement dans l'action directe du suc pancréatique sur le péritoine. Jusqu'à preuve du contraire, je crois donc devoir recommander la plus grande prudence à ce point de vue.

Chirurgie du pancréas,

(*Discussion.*)

M. le Dr Hallion, de Paris.

Il se trouve que j'ai été chargé, au Congrès de Médecine de cette année, d'un rapport sur le pancréas, envisagé au point de vue de la pathologie générale; cela me met à même de présenter quelques remarques, à propos du rapport si intéressant de M. Villar.

Tout d'abord je critiquerai, comme inexact, le terme de « nécrose graisseuse », par lequel on désigne volontiers en France la maladie décrite en Allemagne sous le nom de *Fettnekrose*. Ce dernier mot devrait dorénavant être traduit : « nécrose de la graisse ». En réalité, la nécrose graisseuse est un processus décrit depuis longtemps, et qui consiste en une dégénération, avec *formation* anormale de graisse, d'un tissu ne contenant pas de graisse normalement. Tout au contraire, la maladie dont il

s'agit ici consiste dans la *destruction* de la graisse dans un tissu qui, normalement, en contient.

Deuxième point : il semble bien, d'après les recherches récentes, qu'on ne peut attribuer aucune valeur à la « réaction pancréatique » de l'urine décrite par Cammidge, et préconisée par Mayo Robson.

Sur d'autres points que je me proposais d'aborder, il ne me reste qu'à m'associer à ce que vient de dire M. Mayer. En particulier, je considère comme absolument incontestable aujourd'hui la fatalité de la mort chez les animaux ayant subi l'exérèse complète du pancréas. Tout récemment, Pfluger, à son tour, a achevé d'établir ce fait par des expériences extrêmement démonstratives.

M. le Dr F. Willar, rapporteur.

J'avais dit tout à l'heure, en terminant le résumé de mon rapport sur la chirurgie du pancréas, que la discussion qui allait s'engager compléterait d'une façon très heureuse, cette importante question de chirurgie viscérale. Et, en effet, nous venons d'entendre la communication de faits intéressants et même nouveaux. Nos collègues, MM. Garré, Lejars, Morestin, Cranwell, Walther, Reboul, Mauclaire, Auvray, nous ont apporté des observations fort détaillées et très instructives, soit de pancréatites, soit de kystes ou de plaies du pancréas. Ces différentes observations font bien ressortir tout l'intérêt de la chirurgie pancréatique.

Contrairement à ce que j'ai avancé dans mon rapport, M. Thiéry préfère la cholécystostomie à la cholécysto-entérostomie dans le traitement du cancer de la tête du pancréas. Évidemment la question peut être discutée; il est, certes, plus simple de pratiquer une cholécystostomie qu'une cholécysto-entérostomie; mais j'ai dû, pour le moment du moins, m'en tenir aux faits acquis. Or, d'après la statistique, la survie après la cholécystostomie ne serait que de quelques semaines et elle serait par contre de quelques mois après la cholécysto-entérostomie.

MM. Mayer et Hallion, s'appuyant sur des faits expérimentaux, ont insisté sur les résultats désastreux de la pancréatectomie totale. Comme mes deux collègues, j'ai aussi rejeté cette opération radicale. Il était cependant intéressant de rappeler le succès de Martinotti, chez le chien.

Deux communications m'ont paru offrir un réel intérêt, celle de M. Doyen et celle de M. Vidal.

M. Doyen nous a parlé d'un nouveau procédé pour la cure des fistules pancréatiques, procédé qui consiste à aboucher le trajet

fistuleux dans l'estomac. J'ai suffisamment insisté sur la question du traitement des fistules pancréatiques externes, et j'avais proposé cette anastomose kysto- ou pancréato-stomacale que j'ai pratiquée sur le chien; je suis heureux de constater que d'autres ont eu la même idée, et que cette idée a été mise à exécution sur l'homme.

M. Vidal a rapporté 3 cas rares, je dirai même exceptionnels, de chirurgie pancréatique, 1 cas de tuberculose du pancréas avec intervention, 1 cas de kyste traité par la voie transpleurale, 1 cas de pancréas annulaire, traité par la gastro-entérostomie. Ce dernier fait est surtout à noter, car ce serait le premier cas d'intervention pour pancréas annulaire, à ma connaissance, du moins; il est d'autant plus intéressant, que l'opéré était un nouveau-né, âgé de trois jours seulement, et qu'il a survécu à l'opération.

S'il m'était permis de m'étendre davantage sur ce qui vient d'être dit par certains orateurs, je ferais ressortir devant vous l'originalité de la communication de M. Garré au sujet de la pathogénie de certains kystes du pancréas. Pour M. Garré, il faudrait admettre une forme spéciale de kystes du pancréas, les kystes d'origine nécrotique. Cette pathogénie ne me paraît pas encore bien élucidée; il serait bon d'attendre de nouveaux faits avant de l'établir d'une façon définitive.

Je tiens, en terminant, à remercier mes collègues de l'accueil sympathique qu'ils ont bien voulu faire à mon rapport, de la courtoisie qui a régné pendant la discussion, et aussi à les féliciter pour leurs belles interventions pancréatiques dont la relation enrichira le volume du 18e Congrès français de Chirurgie.

Sur l'appendicite tuberculeuse,

Par M. le Dr G. Chavannaz, de Bordeaux,
Professeur agrégé, Chirurgien des hôpitaux.

Nous avons eu l'occasion d'opérer trois cas d'appendicite tuberculeuse et nous voulons seulement vous rapporter ici ces trois observations, en les faisant suivre des réflexions qu'elles comportent. Nous ne cherchons point à rappeler ici l'histoire déjà longue de l'appendicite tuberculeuse et cela d'autant mieux qu'à notre instigation un interne de nos hôpitaux, M. Lacouture, prépare sur ce sujet une thèse inaugurale fort documentée.

Voici d'abord l'histoire de nos opérés.

Observation I. — Mme L..., vingt-deux ans, entre à la Maison de santé octobre 1903 pour une appendicite à répétition. Dans ses antécédents

on relève les faits suivants. Du côté paternel, grand-père mort à soixante-cinq ans, après avoir présenté une fistule anale. Grand'mère morte d'une affection pulmonaire aiguë à quatre-vingt-neuf ans.

Le père jouit d'une forte constitution. A vingt-quatre ans, bien qu'il n'eût jamais quitté la France, il a présenté un abcès du foie. A cinquante-trois-ans il a eu une adénite inguinale suppurée.

Du côté maternel : grand-père mort à soixante-quatre ans de paralysie; grand'mère encore vivante et ayant souffert d'une pleurésie avec épanchement. La mère de la malade est bien portante. Un frère et une sœur jouissent d'une bonne santé.

Mme L... a eu la rougeole et la coqueluche en bas âge. Réglée à onze ans, toujours régulièrement depuis, sauf pendant deux mois, à l'âge de dix-sept ans, à la suite d'une anémie passagère.

A dix-sept ans subitement crise douloureuse très vive dans tout le ventre. Cette crise survenant à la suite d'ingestion de moules, le médecin de la famille croit à un empoisonnement. La malade se lève au bout de huit jours, mais il persiste dans le côté droit une douleur qui oblige la malade à marcher courbée sur ce côté. Un autre médecin consulté diagnostique un appendicite et prescrit le repos au lit, l'application de glace et aussi l'usage du calomel. La patiente reste au lit quinze jours, puis part pour la campagne ayant maigri de seize livres. Pendant les trois mois qui suivent, état assez satisfaisant; cependant de temps en temps douleur sourde dans le flanc droit. Bientôt survient une seconde crise simulant l'embarras gastrique fébrile.

Pendant l'année qui suit pas de fortes crises, mais toujours des douleurs sourdes intermittentes plus vives et plus fréquentes au moment des règles.

En janvier de même qu'en février 1905 troisième et quatrième crises ayant le même aspect clinique,

En avril 1905 cinquième crise très aiguë. Vomissements abondants, fièvre vive; un volumineux abcès s'ouvre dans l'intestin; la malade a une convalescence longue. En août la toux se montre et à l'auscultation on perçoit en avant au sommet gauche des craquements secs.

L'intervention conseillée depuis longtemps est pratiquée par nous le 1er octobre 1903.

Incision de Jalaguier. Le cæcum est recouvert par l'épiploon: une fois relevé en partie, on voit que cet épiploon adhère à l'appendice et qu'épiploon et appendice au voisinage de leur adhérence offrent quelques granulations tuberculeuses discrètes. Extirpation de l'appendice. Thermocautérisation et enfouissement de moignon. Les annexes de l'utérus sont saines.

Suites opératoires très bonnes. Réunion par première intention.

Depuis l'opération et dans les deux ans qui ont suivi il n'y a pas eu d'accidents abdominaux et les selles sont devenues régulières. La malade, qui avait continué à tousser et qui avait de l'anorexie et de la fièvre vespérale, est partie pour Arcachon. Depuis, l'état général est très amélioré, la fièvre a disparu, l'appétit s'est montré à nouveau et la malade a engraissé de dix livres.

Examen microscopique de l'appendice par notre collègue M. Sabrazès :

Il s'agit d'une appendicite tuberculeuse. La tuberculose est infiltrée dans la région folliculaire et sous-folliculaire et épargne la tunique musculaire. Il y a entre les glandes et autour d'elles un semis de petits tubercules de dimension variable, les uns microscopiques, les autres visibles à l'œil nu, punctiformes, avec nombreuses cellules géantes, sclérose pérituberculeuse ; les phénomènes de caséification sont très peu marqués. Au centre d'un tubercule caséeux présence de bacilles de Koch. Cet appendice a une épaisseur de paroi d'un demi-centimètre. L'épaississement porte surtout sur la muqueuse et la sous-muqueuse.

Obs. II. — Charles M..., trente-deux ans, entre à l'hôpital Tastet-Girard le 22 janvier 1904.

Ce malade a encore sa mère qui jouit d'une excellente santé; son père est mort d'une affection aiguë de la poitrine. Un frère et une sœur en bonne santé. Rien chez les collatéraux. Lui-même a toujours joui d'une excellente santé et la maladie qui l'amène à l'hôpital a débuté il y a un peu plus d'un an, le 1er janvier 1903.

Ce jour-là, dans l'après-midi, le malade ressentit dans le côté droit du ventre une douleur légère assez mal localisée qui l'obligea pourtant à s'aliter. Cet état persista toute la nuit et le lendemain matin. Ayant voulu se lever, Charles M... sentit ses douleurs s'exaspérer brusquement; elles furent accompagnées de vomissements d'abord alimentaires, puis bilieux; le météorisme devint assez marqué.

Un médecin diagnostique une appendicite et institue le traitement médical : diète, repos au lit, glace et opium.

L'amélioration apparaît très rapidement et la guérison s'affirme complète au bout d'un mois et demi. A peine persiste-t-il un léger endolorissement de la région après les fatigues de la journée.

Le 11 décembre 1903, le malade ressent de nouveau de violentes douleurs mais localisées bien exactement au point de Mac Burnay. La crise plus longue dure deux mois et dès la fin de celle-ci le malade demande à être opéré.

Au moment de l'entrée on note les détails suivants. Homme de constitution moyenne ne portant aucune trace de strume. Poumons et cœur sains. Rien d'anormal dans les urines. La palpation est douloureuse dans la fosse iliaque droite, la paroi se défend sans qu'il soit nécessaire pour cela d'exercer une pression forte. Dans la région cæcale la palpation détermine du gargouillement et on sent rouler sous le doigt une petite tumeur boudinée et douloureuse. Plus bas, au-dessous du point de Mac Burnay, on sent une tumeur plus volumineuse, une sorte de placard collé à la paroi abdominale.

L'opération est pratiquée par nous le 4 février 1904. Incision de Malaguier; par suite de l'existence du placard mentionné plus haut, l'incision est plus basse que d'habitude, si bien qu'on lie et sectionne l'épigastrique. Avant d'arriver sur le péritoine on trouve les tissus

infiltrés épaissis et sous le muscle droit, juste au contact du péritoine, existe un petit foyer de matière jaunâtre, comme caséeuse.

Le péritoine ouvert, on trouve une masse formée par le cæcum, l'épiploon et deux anses grêles adhérentes. Sur ces adhérences qui ne sont pas de vieille date on voit de fines granulations réfringentes assez discrètes. Le patient est placé en position de Trendelenburg, car le foyer est bas situé et difficilement accessible. Les adhérences sont alors doucement rompues et le toucher permet de reconnaître l'appendice qui est situé à la face interne du cæcum et se trouve recouvert par les adhérences des deux anses grêles à la paroi cæcale. Il est adhérent lui aussi, mais faiblement. Extirpation relativement facile.

Cautérisation du moignon et enfouissement sous un surjet séro-séreux.

Fermeture de la paroi sans drainage.

Les suites opératoires ont été excellentes et le malade a pu quitter l'hôpital vingt-deux jours après l'intervention.

Examen microscopique par notre collègue M. Sabrazès. On se trouve en présence d'une appendicite chronique oblitérante. La lumière de l'appendice est comblée par du pus et par un tissu inflammatoire de bourgeons charnus anciens; à certains endroits cette lumière est réduite à une fente linéaire. Coupe glandulaire et région folliculaire ont disparu complètement. La totalité de l'appendice est du reste transformée en un tissu fibroïde entrecoupé d'îlots purulents et d'hémorragies anciennes. On trouve çà et là des groupes de cellules géantes dans un nid de tissu fibreux. Dans les petits abcès on ne voit pas de follicules tuberculeux. On trouve de nombreux matzellen qui parsèment la coupe. Dans les foyers inflammatoires on voit beaucoup de cellules lymphoïdes et des leucocytes polynucléés, ainsi que des cellules fusiformes conjonctives, mais pas de cellules éosinophiles. Beaucoup de vaisseaux présentent des phénomènes d'endovasculaire chronique. On ne voit pas de microbes sur les coupes, sauf quelques bâtonnets. Pas de bacilles de Koch.

Obs. III. — Antoine B..., cinquante-deux ans, entre à l'hôpital Tastet-Girard le 1er février 1905.

La mère du malade a présenté un cancer de l'estomac. Le père est âgé de soixante-dix-huit ans.

A vingt-six ans, Antoine B... a présenté une maladie aiguë de l'appareil respiratoire. Cette maladie a duré plusieurs mois, mais n'a rien laissé à sa suite. Il n'y a pas eu de bronchites à répétition. Le sujet s'est marié; il a eu un fils, âgé actuellement de vingt-six ans, qui est très robuste. En avril 1903, dans la nuit, le malade est pris brusquement de fortes coliques qui se localisent rapidement dans la fosse iliaque droite. Il y a un vomissement. Le Dr Peyre diagnostique une appendicite et institue le traitement médical : glace, opium, repos au lit, diète hydrique. La maladie dure quinze jours. La fièvre est peu élevée, les vomissements rares.

Le 26 décembre 1904, encore dans la nuit, le malade est pris brus-

quement de vomissements avec légères douleurs abdominales. Il croit à une indigestion et sort le lendemain matin pour son travail. Dans l'après-midi éclate une crise douloureuse très intense, le malade est obligé de se coucher. Les douleurs augmentent encore dans la nuit. Le Dr Peyre diagnostique une nouvelle poussée d'appendicite et institue le traitement médical. La crise dure un mois; elle est plus violente que la précédente; les douleurs cèdent moins facilement et il subsiste un endolorissement du flanc droit. La fièvre est peu élevée de même que dans la crise précédente. Appelé en consultation, nous conseillons une intervention à froid. Le malade entre à l'hôpital Tastet le 1er février 1905. Au moment de l'entrée voici ce qu'on note.

Homme de forte constitution, mais pâle, amaigri; il n'a cependant pas perdu ses forces; il mange bien, mais va très difficilement à la selle, ce qui nécessite des purgations fréquentes.

L'examen général ne relève rien d'anormal. La respiration se fait dans toute l'étendue des deux poumons sans modifications de rythme ni d'intensité et sans bruits anormaux. Le cœur bat à 76; il n'y a aucun souffle à l'auscultation. L'examen des urines donne un résultat négatif au point de vue du sucre et de l'albumine.

Le ventre est un peu augmenté de volume : il est tendu et par conséquent la palpation est difficile. Dans la fosse iliaque droite on sent une sorte d'empâtement douloureux. La sonorité est partout conservée : il n'y a pas de submatité dans la fosse iliaque droite. Il n'y a de sensibilité en aucun autre point du ventre. Le foie est normal. Le 10 février 1905 laparotomie latérale selon le procédé de Jalaguier. Le péritoine ouvert et les anses intestinales grêles réclinées, on tombe sur le cæcum. L'appendice lui est fortement adhérent sur sa face externe. Il est impossible d'amener le cæcum entre les lèvres de la plaie à cause des adhérences du sommet de l'appendice au fond de la fosse iliaque. On commence l'isolement de l'appendice en partant de son insertion cæcale. Une petite perforation se produit par laquelle s'écoule du liquide intestinal. La perforation siège sur le cæcum; une suture répare cette perforation et la dissection continue toujours de la base de l'appendice vers son sommet adhérent. En rompant les adhérences une deuxième perforation se produit sur l'iléon à sa partie terminale. Elle est suturée comme la précédente. De fausses membranes peu résistantes limitent une petite cavité remplie de séro-pus blanchâtre qui est abstergé. L'adhérence du sommet appendiculaire est enfin détachée et l'appendice dans son entier est extirpé. La paroi est refermée par trois plans de suture, en laissant passage pour deux drains et une petite mèche de gaze.

Pendant les deux premiers jours qui suivent l'intervention le malade a un peu de ballonnement du ventre avec vomissements; le pouls cependant reste calme. De la glace est appliquée sur l'abdomen.

Dès le troisième jour cessation de la réaction abdominale.

La plaie ne suppure pas et le malade sort complètement guéri le mars 1905.

L'examen pratiqué par le professeur agrégé Sabrazès donne les résultats suivants :

Il s'agit d'une appendicite avec péritonite périappendiculaire. Les lésions péritonéales sont plus accentuées encore que celles de l'organe lui-même. Ces lésions sont localisées au milieu des lobules adipeux et sont constituées par une infiltration lymphoïde, par une formation de cellules épithélioïdes et géantes édifiant des follicules tuberculeux confluents parfois au centre de la lésion. A côté de ces régions où les lésions tuberculeuses sont en pleine période d'évolution il en est d'autres où l'évolution fibreuse est déjà très accusée. L'appendice lui-même présente peu de follicules tuberculeux alors que son mésoïn est farci. Les tubercules de l'appendice siègent surtout dans les régions musculaire et sous-muqueuse. Il semble plutôt que l'appendice ait été inoculé par le péritoine.

Les rapports entre les manifestations appendiculaires et la tuberculose sont multiples.

Il est à peine nécessaire de rappeler qu'on peut rencontrer des appendicites vulgaires, chez des sujets présentant des manifestations tuberculeuses à distance, en particulier des altérations de l'appareil respiratoire. La tuberculose peut d'autre part envahir l'appendice en déterminant au niveau de cet organe des lésions plus ou moins torpides ne donnant lieu, au point de vue clinique, à aucune des manifestations que nous sommes habitués à rencontrer au cours des appendicites. Ces altérations tuberculeuses de l'appendice sont chose fréquente, comme le montrent les recherches nécropsiques pratiquées particulièrement sur les tuberculeux pulmonaires. Dans un troisième cas, la tuberculose a envahi l'appendice, et cet envahissement se manifeste par les symptômes d'une appendicite vulgaire. Il est possible qu'il s'agisse ici d'une infection banale venant s'abattre sur un appendice déjà tuberculeux depuis plus ou moins longtemps. De même qu'un tuberculeux vésical voit une cystite s'établir à l'occasion d'une infection secondaire, de même le sujet porteur d'un appendice tuberculeux sera frappé d'appendicite consécutivement à la colonisation des microbes ordinaires de l'appendicite. Quoi qu'il en soit de cette question pathogénique, ces différents groupes de faits présentent des intérêts différents.

Le premier groupe est relativement peu important. Un tuberculeux pulmonaire, par exemple, est pris d'une appendicite vulgaire. Tout au plus y aura-t-il lieu de songer que la maladie aura peut-être plus facilement raison de lui que d'un sujet sain et que les complications à distance, en particulier les manifestations sur l'appareil respiratoire, seront plus à craindre. Au point de vue diagnostique ce cas prêtera cependant à des difficultés et

clinicien se demandera toujours s'il a affaire à une appendicite banale chez un tuberculeux, ou si au contraire l'appendicite elle aussi est de nature bacillaire.

L'envahissement tuberculeux de l'appendice, sans réaction appendiculaire, est utile à connaître dans sa fréquence au point de vue purement scientifique. On trouve là peut-être l'origine de certaines tuberculoses cæcales.

De beaucoup cependant, l'intérêt semble, pour nous, devoir se concentrer sur le troisième groupe de faits. Une appendicite évolue chez un sujet en apparence sain ou présentant quelques symptômes de bacillose; cette appendicite ne porte en elle rien qui attire spécialement l'attention, et soit les constatations opératoires, soit plus souvent l'examen microscopique viennent démontrer la nature tuberculeuse de l'affection. C'est bien dans ce cadre que rentrent les trois faits rencontrés dans notre pratique. Si pour l'observation I l'existence de lésions pulmonaires pouvait mettre en garde, il faut bien avouer que cette appendicite à rechute, à crises d'intensité croissante et ayant entraîné une évacuation purulente par le rectum lors de la dernière atteinte, devait bien faire songer à une appendicite vulgaire évoluant chez une tuberculeuse pulmonaire.

Pour l'observation II, un homme sans antécédents tuberculeux présente deux crises, à un an d'intervalle, d'appendicite aiguë et l'intervention conduit sur une tuberculose du processus vermiforme.

La même histoire se répète chez notre malade de l'observation III.

En somme en présence d'une appendicite, alors même que celle-ci aura évolué avec toutes les allures d'une appendicite vulgaire, on pourra se heurter à des lésions tuberculeuses.

La nature bacillaire de ces lésions ne nous semble pas pouvoir être découverte par l'examen macroscopique et par les constatations opératoires. Seul l'examen microscopique et les inoculations pourraient lever les doutes. Depuis que notre attention est attirée sur ces faits nous faisons systématiquement étudier tous les appendices résqués par nous. Or nous nous sommes trouvé parfois, en présence de lésions qui auraient pu macroscopiquement faire penser à la tuberculose, alors que l'examen histologique est venu démontrer la nature banale de l'infection. Nous croyons que cette confusion est particulièrement à craindre pour les appendicites de vieille date ayant fourni un nombre respectable de poussées subaiguës ou aiguës avant l'appendicectomie à froid. Le pronostic de ces appendicites bacillaires nous semble favorable; il y a pourtant toujours à craindre une géné-

ralisation ou une localisation discrète à distance. En particulier chez notre opérée de l'observation I un premier examen clinique ne nous avait rien donné de suspect du côté de l'appareil pulmonaire. L'opération malgré notre conseil fut différée de quelques mois et au moment de l'intervention la malade présentait des lésions non douteuses sous la clavicule gauche. Depuis, l'état s'est amélioré.

Au point de vue opératoire, il faut s'attendre parfois à quelques difficultés. Chez le malade de notre observation III, par simples tractions prudentes sur l'appendice nous avons amené deux petites perforations, l'une sur le cæcum au voisinage de l'angle iléo-cæcal, l'autre sur la partie terminale de l'iléon. Ces deux perforations ont été suturées et la guérison est survenue sans accident. Chez les deux autres, l'intervention n'a pas présenté de difficultés spéciales et la guérison s'est également produite.

En somme, en présence d'une appendicite à répétition n'offrant rien de particulier dans son histoire, on peut avoir affaire à des lésions tuberculeuses qui le plus souvent seront seulement mises en évidence par l'examen microscopique.

Résultat éloigné d'une résection iléo-cæcale pour tuberculose sténosante,

Par M. le Dr Savariaud, de Paris,
Chirurgien des hôpitaux.

Observation. — Le jeune homme qui fait le sujet de cette observation est un garçon de dix-neuf ans qui avait été envoyé dans le service de mon maître M. Reynier avec le diagnostic d'appendicite. De fait il éprouvait depuis quelques mois des douleurs sourdes dans la côte droite et présentait à ce niveau une tumeur mobile. Mais ce qui dominait dans son aspect c'était l'amaigrissement et la décoloration très prononcée de la peau et des muqueuses. Ce fut cette teinte cachectique, jointe à la mobilité de la masse et à l'absence de début aigu, qui nous fit repousser le diagnostic d'appendicite pour celui de tuberculose iléo-cæcale. Une seule chose plaidait contre cette opinion, c'était l'absence absolue des phénomènes intestinaux : rien qui ressemblât de près ou de loin à de l'occlusion chronique, ni constipation, ni diarrhée, ni mélæna.

L'opération fut faite le 23 septembre 1903. L'abdomen fut ouvert sur le bord externe du grand droit, et l'incision dut être prolongée vers le

haut jusqu'au rebord des fausses côtes, afin d'extérioriser la masse. Celle-ci comprenait la terminaison du grêle, le cæcum et le côlon ascendant. A l'ouverture du ventre, il s'écoula un verre de liquide ascitique et les ganglions rétropéritonéaux étaient infiltrés, mais le péritoine ne présentait aucune granulation tuberculeuse. Je commençai par choisir les deux anses que j'anastomoserais, puis j'isolai avec des compresses la grande cavité abdominale.

Le premier temps consista à mobiliser l'intestin que je devais réséquer. Pour le grêle et le cæcum c'était facile, mais pour le côlon, il n'en était plus de même. J'incisai le péritoine pariétal en dehors du gros intestin et je décollai ce dernier avec les vaisseaux mésentériques et les ganglions qui les accompagnaient jusqu'au voisinage de la colonne vertébrale. A ce moment je fis la ligature des vaisseaux mésentériques, laissant pour la fin la section de l'intestin. Une fois les vaisseaux liés et le mésentère sectionné, je coupai l'intestin et enlevai d'un seul bloc la tumeur et les ganglions dégénérés.

Je terminai mon opération en faisant l'implantation de l'intestin grêle à angle droit dans le côlon, préalablement fermé en cul-de-sac et environ à 6 centimètres au-dessus de ce dernier.

Les suites de l'opération furent très simples, à part de l'élévation de température qui ne dépassa jamais 38°,6 et des douleurs assez vives. Le troisième jour il y eut une selle et la température baissa, mais le sixième jour les sutures de l'intestin ayant évidemment lâché il eut une débâcle de matières fécales par la plaie. Fort heureusement les adhérences étaient déjà faites et il n'y eut pas la moindre réaction péritonéale. Les matières passèrent encore quelque temps journellement, puis ne passèrent plus qu'à des intervalles variables. Malgré ce contretemps le malade engraissait à vue d'œil et bientôt, se sentant suffisamment rétabli, il demanda sa sortie de l'hôpital. Il revint encore pendant quelque temps pour faire soigner sa fistule qui n'avait pas très bon aspect et qui me faisait craindre la bacillose. Puis m'ayant entendu parler d'un grattage il crut que je voulais lui faire une autre opération et disparut. J'étais assez indécis sur le sort de ce malade, lorsque cette année au mois de mars, un an et demi après son opération, il est revenu de lui-même pour me demander un certificat d'opération en vue de se faire exempter du service militaire. Il était florissant, de teint rosé et absolument méconnaissable. A part une légère éventration dont il ne songe point à se plaindre, il ne présente rien d'anormal et la palpation la plus minutieuse ne révèle rien de suspect dans la fosse iliaque. La fistule s'est refermée toute seule au bout de huit mois.

L'examen de la pièce a révélé un épaississement très marqué des tuniques intestinales, quelques ulcérations et un rétrécissement de la valvule qui laissait à peine passer une sonde ordinaire.

On a peine à concevoir qu'un pareil rétrécissement pût exister sans déterminer aucun trouble. L'aspect des coupes faites par le Dr Cruveilhier était celui de la tuberculose sténosante.

Contribution à l'étude de l'appendicostomie dans le traitement des occlusions ayant pour siège le gros intestin,

Par M. le Dr L. Lapeyre, de Tours,
Chirurgien en chef de l'Hôpital.

Le mérite d'avoir pour la première fois en France attiré l'attention sur l'opération de l'appendicostomie revient tout entier à M. le Prof. Segond dans une communication à la Société de Chirurgie en date du 16 novembre 1904.

C'est aux chirurgiens américains, auxquels nous sommes redevables depuis ces dernières années de nombreux progrès de technique opératoire adoptés le plus souvent grâce à l'impulsion même de M. le Prof. Segond, que le distingué professeur rapporte l'honneur d'avoir imaginé l'appendicostomie.

Je ne chercherai du reste point à faire l'historique d'une question à laquelle M. Segond a promis de donner tout son développement, je désire seulement dire le bien que je pense de cette opération nouvelle d'après quelques faits personnels. Le point de départ de mes essais a été la communication même du Prof. Segond dont je ne puis mieux faire que de reproduire les termes.

Répondant à M. Quénu dans une discussion engagée à la Société de Chirurgie sur le traitement des tumeurs du gros intestin, M. Segond s'exprimait ainsi :

« La conduite que préconise en cas d'obstruction intestinale pour cancer M. Quénu ne saurait être trop recommandée. Il est de toute évidence que la seule chose raisonnable à faire en pareil cas, c'est de lever l'obstruction par un anus contre nature.

« Le manuel opératoire que vous conseille M. Quénu est sans doute très judicieux, mais je crois qu'il est possible de faire mieux encore et plus vite.

« Il suffit pour cela de libérer l'appendice, de le laisser pendre au dehors entre des compresses et d'en faire une sorte de drain naturel ou mieux de manchon qui permet d'introduire dans le cæcum une sonde par laquelle le contenu intestinal s'écoule hors de la plaie sans que celle-ci soit exposée au moindre risque de contamination. Lorsque les adhérences sont produites, on résèque l'appendice et le cæcum est incisé dans une étendue convenable. »

De suite je fus frappé de l'extrême ingéniosité de la technique décrite en ces quelques mots d'une façon si saisissante par M. Segond.

J'avais souvent pu constater la différence qui existe entre la

rapidité et la sûreté d'exécution de l'anus iliaque en deux temps par le procédé de Maydl Reclus et la cæcostomie.

Il me sembla immédiatement que l'appendicostomie allait devenir pour la cæcostomie ce que le procédé de Maydl Reclus était pour la colostomie iliaque et je me promis d'y recourir le cas échéant.

L'occasion ne tarda pas à se présenter et le 31 décembre 1904, pour la première fois, je pratiquai l'appendicostomie dans un cas d'occlusion; deux autres fois cette année j'y avais de nouveau recours. Dans sa communication, M. Segond n'avait visé que l'occlusion pour cancer; dans ma première observation justement, ce n'est pas pour un cancer que je suis intervenu et c'est là que j'ai obtenu le plus beau succès. Les cancers du gros intestin compliqués d'occlusion ne me semblent donc pas être la seule indication de l'appendicostomie.

Celle-ci ne sera pas toujours une intervention préliminaire destinée à permettre secondairement l'exérèse de la tumeur, elle pourra être encore utilisée dans le traitement de certaines occlusions aiguës par péritonite et distension paralytique du gros intestin. C'est du moins ce qui résulte de la première de mes observations sur laquelle j'insisterai surtout, laissant un peu de côté les deux autres qui relatent deux cas de cancer du gros intestin avec occlusion.

Observation I. — *Péritonite et occlusion secondaires à un ulcère probable de l'estomac. — Laparotomie latérale droite et libération du coude droit du côlon. — Deuxième incision iliaque. Appendicostomie en un temps. Guérison. Fermeture spontanée en deux mois 1/2 de l'anus iliaque.*

Caroline X..., Alsacienne, née à Huningue, âgée de vingt-sept ans, en France depuis huit mois. De constitution robuste et sans antécédents morbides, n'a jamais souffert du ventre ou de l'estomac avant la crise actuelle. A subi un changement complet de régime lors de son arrivée en France : substitution à un régime surtout végétarien et à la bière du régime carné et du vin.

Est douée d'un très gros appétit.

Le 17 décembre, en pleine santé, Caroline X... est prise d'une douleur atroce à l'épigastre, douleur en broche qui va croissant et empêche tout sommeil.

En même temps une constipation opiniâtre et absolue se déclare.

Cependant la malade ne s'arrête pas, n'appelle pas de médecin.

Le 27 décembre, elle s'alite et se purge à plusieurs reprises sans succès.

Le 29, la douleur épigastrique prend brusquement un caractère atroce. La malade s'évanouit.

Un médecin appelé constate l'état suivant : Douleur atroce spontanée à la pression au niveau de la partie droite de l'épigastre; face pâle. —

Pouls petit, rapide — Température 36°,2. Un peu de ballonnement du ventre. Apparition de vomissements verdâtres.

Il pense à une perforation de l'estomac et fait transporter la malade à ma maison de santé le 30 décembre.

L'état s'est aggravé, il y a des vomissements fécaloïdes, une occlusion absolue. La température atteint à peine 36°, le facies est pâle, mauvais, le pouls est à 130, le ventre médiocrement ballonné.

On sent très nettement à droite de la ligne médiane, au niveau du coude droit du côlon, un empâtement douloureux.

Opération. — L'intervention est pratiquée le 31 décembre avec l'assistance des Drs Bézard et Grasset.

Je fais d'abord une incision verticale sur le bord externe du muscle droit, au niveau même de la zone empâtée et douloureuse.

Cette incision permet de reconnaître le côlon ascendant vascularisé, énormément dilaté, recouvert d'épiploon enflammé. Des brides de formation récente immobilisent l'intestin, qui est libéré. En suivant en haut le côlon on s'aperçoit que la dilatation diminue au niveau du côlon transverse.

Cependant il n'y a pas de passage brusque, pas de stricture nette expliquant l'occlusion. Il y a péritonite circonscrite à cette zone, l'intestin grêle ballonné, mais sans excès, ne présente pas de traces de péritonite.

Médiocrement satisfait des résultats thérapeutiques peu probants de cette laparotomie, je me décide à faire un anus contre nature sur le cæcum, mais pense à utiliser l'appendice selon la technique indiquée par le Dr Segond. Plutôt que de trop affaiblir la paroi en prolongeant la première incision, je fais une deuxième incision iliaque.

Le cæcum distendu mais non enflammé apparaît : l'appendice très long est amené au dehors. Deux ou trois points fixent au péritoine pariétal le fond de l'écuelle cæcale qu'ils extrapéritonéalisent.

L'état de la malade paraissant très précaire, je décapite immédiatement l'extrémité de l'appendice et pousse une sonde n° 18 dans le cæcum. Quelques gaz s'échappent immédiatement, puis l'issue s'arrête, l'intestin paralysé a peu de tendance à se vider.

Les deux incisions sont refermées par trois plans de suture. Le bout de la sonde enveloppé de compresses et d'ouate est conduit hors du pansement.

Suites opératoires. — Les suites opératoires sont d'abord médiocres. La malade a des vomissements franchement fécaloïdes. Malgré des injections de sérum répétées, la température reste au-dessous de 36°. La sonde ne fonctionne pas. Au bout de vingt-quatre heures je fends en long l'appendice et pousse une sonde plus grosse dans l'intestin. Issue de gaz et de quelques matières. Mais les vomissements persistent : l'état s'aggrave. Le quatrième jour, je prolonge au thermocautère l'incision sur le cæcum lui-même, inquiété de voir l'anus mal fonctionner. La débâcle ne se produit pas, l'état s'aggrave, je m'attends à la mort de la malade.

Mais le lendemain une débâcle abondante de matières se fait par

l'anus contre nature, les vomissements cessent, l'état se relève. Bientôt les matières passant par le bout inférieur, la guérison paraît assurée.

Cependant l'ingestion d'un liquide quelconque provoque une crise gastrique douloureuse : la région épigastrique reste douloureuse à la pression.

Au bout de quinze jours, le régime lacté commence seulement à être bien toléré. Mais à plusieurs reprises apparaissent des vomissements abondants de sang rouge. A la cinquième semaine l'état général est redevenu satisfaisant, en même temps le passage des gaz et des matières par la bouche appendiculaire va décroissant. La plaie absolument indemne de souillure, a guéri sans infection d'un seul fil. Les sutures de l'incision iliaque ont toutes tenu; il y a seulement un peu d'irritation autour de la bouche stercorale.

Quelques attouchements au thermocautère réduisent au bout de six semaines le fonctionnement de l'anus artificiel au passage des gaz et d'un peu de liquide.

Au 15 mars, la malade, qui a déjà quitté la maison de santé depuis quelque temps, est complètement guérie, soit deux mois 1/2 après l'opération.

Quelques points de cette observation me paraissent à retenir.

D'abord le fait que l'appendicostomie paraît bien avoir été le facteur essentiel de la guérison dans ce cas d'occlusion due à une péritonite circonscrite siégeant au niveau du côlon ascendant et transverse, et liée sans doute elle-même à la présence d'un ulcère stomacal.

Ensuite les avantages qu'a présentés la technique d'utilisation de l'appendice. Opération très courte, parfaite protection de la plaie de laparotomie, enfin oblitération spontanée de l'anus en dépit de la prolongation de l'incision sur le cæcum.

Notons pourtant que la gravité des circonstances m'avait poussé à faire l'opération en un temps.

Obs. II. — *Cancer du côlon. Occlusion chronique. Appendicostomie. Survie de sept mois.*

Mme Alphonsine X..., soixante-douze ans, atteinte depuis huit mois de constipation opiniâtre, selles glaireuses striées de sang. Le 23 décembre 1904, l'occlusion devient complète, le ventre se ballonne peu à peu. Pas de vomissements. Pas de réaction. Je vois cette malade le 5 janvier. La tumeur siège en un point indéterminé du gros intestin. Purgations et lavements échouent.

Le 8 janvier, je me décide à pratiquer un anus contre nature dans la fosse iliaque droite. Opération à la cocaïne.

L'appendice est attiré hors du ventre, le cæcum fixé au péritoine pariétal.

Au bout de quarante-huit heures, l'appendice est incisé, une sonde poussée dans le cæcum. L'anus fonctionne très bien.

Au sixième jour, l'appendice et une portion minime du cæcum sont incisées.

Toute infection de la plaie a pu être évitée. Le malade se lève au quinzième jour.

L'état général est satisfaisant. Pas de cachexie.

Le mérite de l'opération a été son extrême rapidité, les facilités qu'elle a données pour éviter l'infection chez une malade très âgée. La malade succombe seulement en juillet, et si l'exérèse n'a pas été tentée, c'est que l'âge de la malade semblait la contre-indiquer.

Obs. III. — *Cancer du côlon descendant. Occlusion chronique. Appendicostomie et cæcostomie. Mort trois mois après.*

M. Alfred B..., âgé de soixante-six ans, entre à l'hôpital, salle Galien, le 18 mars 1905. Cet homme a présenté à plusieurs reprises des crises occlusives. La dernière il y a six mois a été très grave. Une tumeur a été perçue sur le trajet du côlon ascendant.

A plusieurs reprises, hémorragies intestinales. L'appétit est conservé, mais l'amaigrissement est énorme. La crise actuelle a suivi un écart du régime conseillé et est l'aboutissant d'une longue constipation. L'occlusion remonte à quinze jours, mais n'est complète que depuis cinq jours.

Depuis huit jours, il y a des vomissements; ceux-ci sont devenus fécaloïdes depuis quarante-huit heures. Opération le jour même. Anesthésie à la cocaïne. Recherche de l'appendice. Fixation du cæcum. L'appendice est décapité au bout de quarante-huit heures, une sonde poussée dans le cæcum.

Le quatrième jour, incision de l'appendice sur toute sa longueur.

L'incision est prolongée deux jours après sur le cæcum. Pas d'infection de la plaie. État général bon. Rétablissement partiel du cours des matières par l'anus.

Le palper permet de reconnaître l'existence d'une tumeur volumineuse englobant vraisemblablement plusieurs anses intestinales.

Toute tentative d'exérèse est jugée impossible. La mort survient trois mois après à la suite d'hémorragies répétées.

Conclusions.

La conclusion première que je voudrais tirer des faits que je viens d'exposer peut donc s'exprimer ainsi.

L'appendicostomie n'a pas pour seule indication les cancers du gros intestin compliqués d'occlusion.

A côté de cette indication seule formulée par M. Segond, l'appendicostomie peut aussi être utilisée, au moins à titre complémentaire, dans certaines occlusions d'origine paralytique atteignant le gros intestin. Le chirurgien peut par cette bouche

temporaire puissamment contribuer au rétablissement de la fonction intestinale. En pareil cas, comme dans mon observation, l'appendicostomie n'est faite qu'après laparotomie et détermination des lésions.

Mais alors qu'on hésiterait à ouvrir délibérément le gros intestin lui-même, on n'a au contraire rien à craindre de l'appendicostomie. La facilité de l'opération, sa bénignité, le caractère essentiellement temporaire de la bouche ainsi créée, font tomber toutes les objections.

Dans le cas que j'ai cité, où pourtant l'incision avait été prolongée sur le cæcum, la fermeture s'est faite d'elle-même dans un délai très court. N'en eût-il pas été ainsi que l'oblitération eût été facile et sans danger pour la malade.

Ainsi l'appendicostomie me paraît appelée à rendre d'utiles services dans ces cas d'occlusion de cause paralytique, c'est là même à mon sens qu'elle trouvera ses plus beaux succès.

Dans l'occlusion par cancer du gros intestin, je crois, comme M. le Prof. Segond, à la très grande supériorité de l'appendico-cæcostomie sur la cæcostomie ordinaire.

Je trouve au procédé une ingéniosité analogue à celle qui a fait le succès de l'opération symétrique de Maydl Reclus. Dans un cas comme dans l'autre, le chirurgien utilise une particularité anatomique, ici l'appendice, là le mésocôlon pelvien, pour extérioriser l'intestin et réaliser l'opération en deux temps.

Par la facilité d'exécution sinon par les résultats fonctionnels, les deux opérations sont en effet absolument comparables.

La technique de l'appendico-cæcostomie mérite-t-elle une longue description? Nous sommes si habitués à chercher et attirer au dehors l'appendice que cela me paraît inutile.

Une seule précaution est à prendre, celle d'extérioriser en la fixant par quelques points au péritoine pariétal, une rondelle de cæcum suffisante pour que l'incision prolongée ultérieurement sur lui reste extrapéritonéale.

Faite d'habitude en deux temps, l'opération peut l'être en un temps sans plus de dangers si les circonstances pressent.

L'appendicostomie est-elle toujours possible? Non, évidemment si le cæcum ou l'appendice sont par trop adhérents ou altérés; on se résoudra alors à faire l'anus cœcal selon la technique ordinaire.

A priori aussi, il semblerait que dans nombre de cas, il y aura impossibilité à pousser dans l'intestin à travers l'étroit canal appendiculaire une sonde suffisamment volumineuse.

Rien n'a été plus simple dans mes trois observations et il suffit du reste d'inciser longitudinalement un peu de l'appendice

réséqué à son extrémité pour obtenir les plus grandes facilités pour l'introduction de la sonde.

Ma conviction est donc que l'appendicostomie, telle qu'elle a été préconisée en France par M. le Prof. Segond, constitue un progrès très important sur la cæcostomie faite par les procédés habituels et j'ai foi en son avenir.

Discussions.

M. Lejars, de Paris. — L'appendicostomie est certes une ingénieuse et séduisante intervention, mais il ne convient peut-être pas de la mettre sur le même pied que la cæcostomie, et cela, par cette seule raison, qu'elle n'est pas toujours praticable: on peut tomber sur un appendice petit, rétracté, plus ou moins oblitéré, et dont la section ne donne pas un jour suffisant. J'ai pratiqué une fois l'appendicostomie, chez un homme âgé atteint d'accidents d'iléus, dont l'origine, probablement néoplasique, reste toutefois indécise : l'intervention se fit très simplement, à l'anesthésie locale; j'amenai un appendice contourné, réduit à un minime cordonnet sur ses deux tiers inférieurs; le calibre du tiers restant était étroit et je dus débrider au long jusque sur le cæcum pour introduire une sonde de grosseur moyenne; elle donna issue à des gaz, mais à fort peu de matières liquides : il est vrai que la paralysie intestinale était déjà très avancée. Ces difficultés valent d'être signalées, tout en reconnaissant le très grand intérêt de l'entérostomie appendiculaire.

Contribution au traitement opératoire de certaines tumeurs stercorales avec énorme dilatation du gros intestin.

Par M. le Prof. S. Pozzi, de Paris,
Membre de l'Académie de Médecine,
Chirurgien de l'hôpital Broca.

Je commencerai par donner lecture de l'observation qui sert de thème à cette communication. Elle a été obligeamment rédigée par le Dr Dutard, médecin du malade.

Observation du Jeune C..., rédigée par le Dr Dutard. — *Volumineuse ectasie du gros intestin à la jonction du rectum et de l'S iliaque. Tumeur fécale énorme. Laparotomie. Rectotomie et rectoplication. Guérison.*

L'histoire pathologique de ce jeune homme de dix-sept ans remonte à son enfance. Dès la naissance, il ne rend pas son méconium et on est obligé au troisième jour d'en provoquer l'évacuation par un lavement laxatif.

Pendant toute sa première enfance, il garde cette tendance à la constipation qui semble devoir être mise sur le compte d'une sorte de parésie intestinale, et il commence à présenter du tympanisme, accompagné parfois de vomissements bilieux; il passe son temps à se plaindre, dort mal, se nourrit mal et aboutit à deux ans à une crise d'obstruction tellement grave qu'on pense le perdre; cependant, après un lavement huileux et un grand bain chaud, une débâcle se produit et l'enfant reprend petit à petit son état antérieur.

Surveillé de très près depuis cette époque, il absorbe journellement d'énormes quantités de glycérine pure en lavements qui suffisent à peine à entretenir la liberté du ventre.

Vers l'âge de onze ans, le Dr Dutard le voit pour la première fois dans une crise, avec phénomènes de péritonisme, vomissements porracés, ventre distendu à l'extrême, pouls petit, facies très altéré... Prévenu des antécédents, il obtient la libération de l'intestin et tout rentre dans l'ordre.

L'enfant entre au collège à Montmorency; très surveillé pour ses fonctions intestinales, il se comporte assez bien et semble se développer régulièrement.

Toutefois, après un certain temps abandonné à lui-même, il commence à se négliger. Il déclare que dans cette période il n'allait pas à la selle plus souvent que tous les cinq ou six jours; à l'âge de treize ans éclate une nouvelle crise d'obstruction intestinale des plus graves allant jusqu'aux vomissements fécaloïdes; on dut extirper les matières contenues dans l'ampoule rectale et l'intestin put se libérer non sans peine. L'enfant était resté, dit-il, douze jours sans aller à la selle.

Depuis cette dernière crise, devenu jeune homme et gardant le souvenir de ce qu'il a souffert, comprenant le danger qu'il a couru, il s'observe et du reste obtient plus facilement la fonction de l'intestin. Il prétend qu'un simple verre d'eau fraîche suffit pour lui provoquer une selle... probablement insuffisante.

L'enfant a pris un beau développement : il est grand, pas trop mince, musclé, aime le sport; son teint est frais, la moustache naissante, l'œil vif, le caractère enjoué. Encore grand enfant il prend des airs de jeune homme de dix-sept ans.

Fortuitement, un jour, il parle au Dr Dutard d'une grosseur qu'il a dans le ventre, qu'il attribue lui-même sans aucun doute à des matières accumulées... Il accuse *vaguement* avoir déjà ressenti pareille grosseur quand il est resté un certain temps sans aller à la selle, ou du moins quelque chose d'analogue, mais dans des points différents.

L'examen par le palper abdominal fait découvrir une tumeur absolument médiane, ronde, un peu bosselée, très dure, indolente, donnant l'impression d'un fibrome ou presque d'une pierre; cette tumeur, du volume d'une tête de fœtus à terme, profondément engagée dans le petit bassin, émerge au-dessus de la symphyse pubienne de quatre travers de doigt, ne semble pas fixe et paraît susceptible de pivoter selon l'axe du petit bassin.

Le toucher rectal pratiqué même avec force n'atteint rien par le

canal de l'intestin; mais le doigt sent fort bien et soulève cette tumeur dure, indolente et mobile à travers les replis muqueux et la paroi du rectum; on apprécie que les mouvements latéraux qu'on peut lui imprimer sont plus étendus que ceux dirigés de bas en haut... Aucun rapport avec la vessie, qui est saine et fonctionne normalement. Les purgatifs répétés, les lavages de l'intestin à la sonde entéroclyse ne font changer ni le volume ni la position de la tumeur, et produisent des évacuations normales.

Un chirurgien de Paris consulté estime qu'il doit être question d'un kyste de nature indéterminée ayant pris depuis peu un grand développement, mais ayant pu par action mécanique être cause depuis longtemps de troubles fonctionnels du gros intestin en le comprimant dans le petit bassin. L'hypothèse de kyste hydatique fut écartée par suite de l'ancienneté apparente de l'affection et de la dureté; on pouvait avoir affaire à un kyste dépendant du squelette, mais il était bien mobile pour cela! Enfin on pouvait s'arrêter surtout à l'idée d'un kyste du mésentère, à un kyste dermoïde, à une inclusion fœtale avec des connexités inconnues : conseille l'intervention sans retard.

Un professeur de l'École, *non chirurgien*, émit sensiblement le même avis, faisant toutefois ses réserves sur la possibilité d'un abcès tuberculeux à parois très épaisses crétifiées. Conseille l'intervention sans retard.

Le professeur Pozzi, consulté à son tour, formule exactement la même manière de voir et le même conseil, mais en raison de la dureté excessive de la tumeur pour rechercher s'il n'existe pas une coque calcaire ou une connexité osseuse, il ordonna de faire une radiographie, dont le résultat fut absolument nul, ne fournissant pas la moindre silhouette de la tumeur ni de ses connexions.

Le professeur agrégé Charles Monod, appelé en consultation par le Pr Pozzi, rue d'Armaillé, où le jeune homme avait été transporté, formule également le diagnostic kyste avec toutes réserves sur sa nature et ses connexions et l'opération est décidée avec toutes les réserves faites à la famille, et en annonçant hautement que la décision serait prise au cours de l'opération au mieux de l'intérêt du petit malade et suivant l'opportunité chirurgicale.

Le jeune homme était d'un courage et d'une sorte d'insousiance toute juvénile qui ne laissait pas que d'impressionner en face d'une situation qui pouvait devenir d'un instant à l'autre tragique, d'une intervention qui pouvait être redoutable. L'opération est faite le 28 mars 1905, en présence des Drs Charles Monod, Dutard, Jayle et Cazenave.

L'abdomen est ouvert sur la ligne médiane par une longue incision allant de la symphyse à l'ombilic et contournant même cette région pour se terminer au dehors.

La tumeur nous apparaît aussitôt, rosée, blanchâtre, couverte de grosses arborisations vasculaires rappelant les vaisseaux courts, et donnant l'impression d'un estomac s'allongeant dans le sens de l'ouverture et présentant une véritable grande courbure peu vascularisée, amincie, réduite à une mince membrane.

Ce prétendu kyste est reconnu pour être formé par le gros intestin ectasié d'une façon monstrueuse aux dépens de son bord libre dans une région située quelques centimètres au-dessus de l'ampoule rectale et atteignant la partie inférieure de l'S iliaque, en sorte que ce développement kystique et l'ampoule rectale séparés par un rétrécissement relatif du rectum, plus ou moins normal en ce point, évoque le dispositif du classique sablier.

Après avoir délibéré s'il conviendrait d'expulser le contenu par une expression méthodique, nous avons repoussé cette intervention comme dangereuse en raison de la dureté extrême du contenu et du volume du contenu; en raison de l'amincissement de la paroi, de la durée nécessaire et de l'énergie qu'il faudrait développer pour mener à bien une entreprise de ce genre.

Une incision longue de 13 centimètres pratiquée dans le sens longitudinal au niveau de la grande courbure de cette poche nous découvre une masse fécale très dure, d'un vert épinard franc et uniforme, ne pesant pas moins de 700 grammes. Grâce à un dispositif très ingénieux et des plus soignés de nombreux champs opératoires chauds, la plaie et la surface séreuse purent être très efficacement protégés de toute souillure pendant l'enlèvement de ce bloc par le Pr Pozzi.

Dès que l'intestin fut complètement libéré il revint en partie sur lui-même. Il restait cependant dilaté en forme de poche et l'un des assistants émit la proposition d'enlever un long fuseau en pleine courbure dans le sens longitudinal de l'intestin; M. le Pr Pozzi préféra rétrécir cette poche en y provoquant par des sutures un grand repli longitudinal. Ces sutures de l'intestin furent exécutées avec un soin extrême :

1° La muqueuse par un fin surjet aux points très rapprochés et par séries interrompues tous les 4 ou 5 centimètres et complétées par quelques points de perfectionnement; le tout au catgut, fin;

2° La couche musculaire et séreuse par une série de surjets analogues aux premiers et quelques points de perfectionnement;

3° Enfin, la séreuse fut largement adossée à elle-même par une série de points indépendants de manière à enkyster les sutures profondes, à éviter toute tension au niveau des surjets; la précaution de faire des points isolés donnait toute garantie qu'en cas d'insuffisance de quelques-uns leurs voisins ne seraient pas compromis comme dans un surjet.

Par ce dispositif de plans de suture et d'adossement de la séreuse, la grande courbure de l'intestin se trouvera réduite et sera comme soutenue. En même temps le calibre de la poche intestinale était fort rétréci (*rectoplication*).

Une grosse mèche à drainage fut maintenue dans l'orifice inférieur de la plaie.

Suture de la paroi en trois plans. Deux gros fils d'argent liés sur des rouleaux de gaze assurent le rapprochement de cette longue incision et soulagent la tension.

Pansement aseptique et compressif. Guérison rapide sans incidents. La mèche a été enlevée au bout de vingt-quatre heures.

Le jeune malade quitte la maison de santé au bout de trois semaines. La plaie est parfaitement cicatrisée et solide, le ventre nullement douloureux; on ne perçoit aucune tumeur dans l'ancien foyer ectasié, mais l'intestin est toujours très paresseux et pour permettre à cette paroi de reprendre sa tonicité on surveille de très près tout retard qui pourrait amener une accumulation de matières dans l'ancien foyer.

Une masseuse qui avait déjà donné ses premiers soins au jeune homme rue d'Armaillé, les lui continue à son domicile. Le Dr Dutard électrise cette paroi au moyen d'un appareil à courant continu faible et grâce à un dispositif particulier : une sonde entéroclyse de 35 centimètres contenant une chaînette arrêtée au bout par une cheville d'ébonite et sortant par son autre extrémité au travers du caoutchouc près de l'arrivée de l'eau salée, permet de porter haut dans

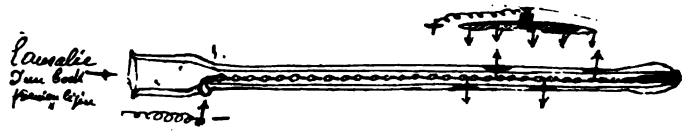

Fig. 172-I.

l'intestin et en suivant les courbures, un conducteur métallique souple plongé dans l'eau salée et presque au contact de la paroi intestinale, sans risque de former des escharres. Le courant d'eau salée passant sur la chaîne conduit le fluide électrique à travers la paroi intestinale et l'abdomen jusqu'à la plaque métallique recouverte de peau de chamois maintenue sur le ventre au lieu d'élection. Grâce à ce traitement électrique et au massage méthodique, les fonctions intestinales se sont parfaitement régularisées.

Le jeune malade est revu par moi au mois d'août. Il va chaque jour spontanément à la garde-robe. Il jouit d'une santé florissante et a augmenté de 14 livres depuis l'opération.

Récemment[1] le Dr Arbuthnote Lane, chirurgien de l'hôpital Guy, à Londres, attirait l'attention sur le traitement opératoire de certaines formes graves de constipation chronique.

Au mois de décembre dernier, notre collègue Lejars publiait un intéressant article dans la *Semaine médicale*[2] sur les formes graves de la constipation et leur traitement chirurgical. Ce sujet est peu connu, je viens apporter une observation nouvelle à ce chapitre de Proctologie.

On peut s'étonner qu'un trouble morbide aussi banal que la constipation puisse motiver l'intervention du chirurgien. Mais l'observation clinique nous apprend que, dans certaines circons-

1. A. Lane, *Clinical Journal*, 5 juin 1901; 25 mars 1903; 6 janvier 1904. *Lancet*, 17 juin 1903; 2 juin 1904.
2. *Sem. médicale*, 28 déc. 1904, p. 418.

tances, le gros intestin peut se dilater dans ses divers segments et renfermer une accumulation de matières fécales formant tumeur, donnant lieu à des phénomènes d'obstruction aiguë ou de stercorémie chronique.

Les purgatifs, les lavages intestinaux, ont parfois raison de cette coprostase. Mais elle a donné lieu à une dilatation et parfois à un amincissement de la paroi intestinale. Ces lésions persistent et favorisent indéfiniment le retour des accidents. On peut être amené à intervenir dans ces cas-là, de propos délibéré, pour porter remède à un état anatomique qui est devenu une source permanente d'accidents.

D'autres fois, c'est à la suite d'une hésitation du diagnostic qu'on pratique la laparotomie, mais lorsque le ventre est ouvert on peut se demander s'il ne faut pas en profiter pour pratiquer une opération curative.

Il va sans dire qu'une pareille résolution ne peut être prise que lorsqu'il s'agit de cas graves, exceptionnels, mais ces cas existent et la vie du malade peut dépendre alors du chirurgien.

C'est alors qu'on a pratiqué *l'iléo-sigmoïdostomie* ou mieux, *l'exclusion unilatérale du gros intestin* par l'implantation de l'iléon dans l'anse sigmoïde [1].

Lane a recommandé aussi cette exclusion dans le cas où l'on découvre, au cours de la laparotomie, des lésions trop étendues et trop graves pour que la section des brides et la dissociation des adhérences puisse suffire; s'il est nécessaire il abouche l'iléon au rectum (mais il est préférable de pratiquer l'iléo-sigmoïdostomie par anastomose latérale longitudinale si l'on trouve dans l'S iliaque une « bonne place » pour l'anastomose).

S'il y avait des accidents ultérieurs causés par le reflux vers le cæcum des matières fécales, M. Lane n'hésite pas à proposer l'excision secondaire du cæcum et du côlon ascendant, opération qui assurément ne serait pas combattue par M. Metchnikoff.

Les indications de ces opérations peuvent être discutées dans le cas où c'est la partie supérieure du gros intestin qui est chroniquement dilatée et distendue par des matières dures, *pseudo-néoplasiques*; quand il s'agit de la partie inférieure du rectum, le cas est différent.

Alors, assurément, on a plus de chances de voir la tumeur disparaître par les seuls efforts de la nature. Cependant, si les accidents ont résisté à tous les moyens médicaux, n'est-on pas en droit d'intervenir?

Quel sera alors le but du chirurgien? Évidemment, il devra

1. F. Franke, de Brunswick, *Analys. in Semaine médicale*, 102, p. 131.

d'abord faire disparaître la tumeur et ensuite essayer de guérir la distension intestinale qui en a été la conséquence, mais qui infailliblement amènerait sa réapparition.

Je suppose, bien entendu, qu'avant toute intervention on aura épuisé les moyens médicaux. Cependant il faut ici noter qu'il y aurait parfois danger à exagérer leur emploi et que les drastiques répétés, l'électrisation, pourraient amener des érosions sur les parois intestinales amincies.

Donc, dans le cas de tumeur stercorale grave, on est autorisé à pratiquer les laparotomies. Si la tumeur est très dure, si l'intestin est aminci, au lieu de risquer de le déchirer par des manœuvres de massage, il ne faudra pas hésiter à l'inciser et à extraire le bloc fécal comme une tumeur. Mais si l'intestin n'est pas aminci et si la tumeur est pâteuse et paraît friable, on devra essayer de l'effriter par des malaxations et dégager le segment dilaté de l'intestin, ce qui amènera son évacuation par les voies naturelles, après quoi on devra, me semble-t-il, pratiquer une opération destinée à éviter le retour des accidents.

Quelle sera cette opération? Sera-ce une entéro-anastomose comme l'ont proposé et pratiqué les auteurs que j'ai cités?

Il me semble qu'une ressource suffisante est offerte au chirurgien par la diminution de calibre de l'intestin à l'aide de sutures de Lembert convenablement disposées en une ou plusieurs séries pour « *prendre des ris* », si j'ose m'exprimer ainsi, sur sa paroi : je propose pour cette manœuvre le nom de *rectoplication*.

On devra dans la suite faire suivre à l'opéré un traitement capable de réveiller et d'entretenir la contractilité de l'intestin (massage, électricité); on devra aussi peu que possible employer les lavements ou les laxatifs qui habituent les muscles de l'intestin à la paresse et irritent sa muqueuse.

De l'étalement pelvien du côlon terminal et de l'occlusion post-opératoire par adhérence,

Par M. le Dr Goulliou, de Lyon.

Vous m'excuserez de venir insister sur une précaution que beaucoup d'entre vous prennent sans doute, mais qui est cependant négligée par le plus grand nombre et que je n'ai vu recommander nulle part, d'une façon un peu spéciale. Cette précaution consiste, à la fin de la laparotomie, pour affection pelvienne.

à étaler comme un voile l'S iliaque, entre le champ opératoire et l'intestin grêle.

Pendant la laparotomie, avec position de Trendelenburg, l'intestin grêle est remonté au-dessus du détroit supérieur et souvent aussi le côlon terminal. L'opération terminée, la malade est remise dans la position horizontale : anses grêles et côlon terminal retombent dans l'excavation. C'est alors que nous avons pris l'habitude de rechercher l'anse recto-sigmoïde, de l'étendre transversalement comme un voile qui recouvre l'entrée du petit bassin, et de ne laisser qu'après les anses grêles glisser doucement sur ce voile.

Le côlon terminal, tel qu'on le décrit actuellement, est bien différent de l'S iliaque des traités classiques.

Dans la description de Sappey, l'S iliaque du côlon décrit deux courbures en S romaine, dans la fosse iliaque interne et, sans descendre dans le bassin, se continue avec le rectum au niveau de la symphyse sacro-iliaque gauche. Pareille disposition existe, mais elle est l'exception; nous ne pouvons dire quel parti nous pourrions en tirer.

Nous trouvons à peu près toujours la disposition nouvellement décrite, bien qu'elle fût déjà signalée par Cruveilhier et Huguier, d'une anse légèrement flexueuse et presque fixe dans la fosse iliaque, prenant à l'entrée du bassin un large méso, y descendant transversalement sous le promontoire, sorte de *côlon transverse inférieur*, s'étendant jusqu'à la paroi pelvienne droite du bassin, puis s'infléchissant en bas pour regagner la ligne médiane dans l'excavation et se continuer avec le rectum. C'est du moins la disposition que nous lui donnons aisément, après avoir débarrassé le bassin d'une tumeur utérine ou ovarienne.

Cette anse inférieure, pelvienne, flexueuse, dite anse sigmoïde de Merkel, anse oméga de Trèves, côlon pelvien de Jonnesco, côlon terminal de Mauras, se prête admirablement au but que nous nous proposons. Chez la femme, à l'âge de la plupart des opérations abdominales, cette anse est ample; elle est souvent chargée d'une épaisse frange graisseuse qui la développe encore.

On sait bien déjà qu'on peut l'utiliser pour la suturer au péritoine des parois latérales du bassin, au péritoine de la vessie ou à celui de la paroi antérieure de l'abdomen, pour péritoniser un pelvis dont le péritoine a été plus ou moins enlevé au cours d'une opération.

Donc, le côlon terminal est, dans la majorité des cas, suffisant pour recouvrir d'un opercule l'entrée du bassin. Sans doute, si on ne fixe pas l'anse sigmoïde, elle s'étale moins parfaitement;

le cul-de-sac antérieur ne sera pas toujours absolument recouvert; si les pédicules des ligatures de l'utéro-ovarienne gauche et ceux des deux utérines sont voilés, le pédicule de l'artère utéro-ovarienne droite reste visible, mais l'important est que le côlon terminal ne reste pas dans la fosse iliaque, dans la grande cavité péritonéale, alors que les anses grêles s'engouffrent dans le bassin.

Il faut que le côlon terminal reprenne d'abord sa place sous le promontoire, cache le cul-de-sac de Douglas, recouvre à peu près les espaces cruentés ou suturés laissés par l'ablation de l'utérus ou de ses annexes; puis que les anses grêles terminales de l'iléon s'étagent lentement sur la surface large et lisse du mésocôlon terminal et soutiennent elles-mêmes les anses élevées de l'iléon et du jéjunum. C'est une remise en place progressive de tout le paquet intestinal. Il suffit pour cela de bien étaler l'S iliaque d'abord, puis de laisser le paquet des anses grêles glisser doucement, au lieu de se précipiter pêle-mêle dans le pelvis, lors d'un brusque redressement du lit de Trendelenburg, ou lors du retrait des compresses protectrices.

Il y a une différence sensible entre cette simple précaution que nous recommandons d'étaler l'S iliaque, et les péritonisations diverses du bassin, au moyen de cette même anse du gros intestin.

Étudions d'abord celles-ci : quelques exemples nous feront ensuite saisir la différence de ces deux manières de procéder qui, d'ailleurs, ne s'excluent pas.

Au dire même de M. Quénu, le premier travail dans lequel se trouve nettement exposée l'idée de la péritonisation préventive fut l'article où M. Condamin, alors assistant de notre maître, M. Laroyenne, conseille de recouvrir la surface cruentée des pédicules intra-abdominaux en adossant les bords de la séreuse par une suture au catgut fin (*Lyon médical*, 1894).

Quénu et Judet, dans la *Revue de Chirurgie* de 1901, consacrent un important travail à la péritonisation dans les laparotomies, et citent dans leur historique les noms de Hégar, de Scheiffer, de Kiedel, de Condamin, de Delbet, de Terrier et Hartmann, de Sneguireff, de Jonnesco, de Amann, de Duret C'est contre l'occlusion par adhérence que leurs efforts sont dirigés.

Hégar a conseillé d'étaler l'épiploon et de l'étendre, quand cela est possible, jusqu'au pelvis, pour isoler les lésions pelviennes : nous le réservons plutôt pour séparer les anses grêles de la ligne de suture abdominale.

Delbet, Terrier et beaucoup d'autres ont péritonisé avec soin.

soit après l'hystérectomie abdominale, soit après les ablations d'annexes suppurées.

Sneguireff, Jonnesco, Quénu utilisent l'anse sigmoïde pour la péritonisation du petit bassin après les grands délabrements pelviens. Amann, au *Congrès International* de 1900, insiste sur l'utilisation de l'S iliaque (*die Flexur*) pour suppléer aux pertes de substance du péritoine pelvien.

De même Duret, qui, traitant (*Sem. gynéc.*, 1901) de quelques modes opératoires particuliers dans le traitement des fibromes utérins, étudie en détail les procédés pour recouvrir de séreuses les espaces pelviens dénudés, et décrit enfin l'*exclusion sous-séreuse des organes pelviens* réalisée en fixant le péritoine pariétal de la paroi antérieure de l'abdomen au péritoine de la région du promontoire ou au péritoine de l'anse sigmoïde.

Enfin, dans une communication récente, à la *Société de Chirurgie de Lyon*, MM. Albertin et Tavernier arrivent à recourir à l'S iliaque et au péritoine vésical, non plus seulement pour péritoniser le bassin, mais dans l'idée dominante d'extérioriser, hors de la grande cavité péritonéale, une cavité infectée ou susceptible de le devenir. Ils préfèrent isoler, par une autoplastie séreuse, plutôt que par la pose d'un large Mikulicz abdominal.

L'étalement pelvien du côlon terminal est différent de la péritonisation avec la même anse du côlon. Il nous sera facile de l'établir par quelques exemples.

Soit une myomectomie pour fibromes. L'utérus reste avec une longue incision suturée sur le fond et la face postérieure. Malgré une hémostase soignée, quelques gouttes de sang filtrent des points de suture comme de toute piqûre de l'utérus, même avec une aiguille non tranchante. Les partisans de la péritonisation considèrent leur rôle comme terminé après le surjet séro-séreux, et nul n'aurait l'idée de compliquer par une suture de l'S iliaque. Nous isolons, en étalant l'S iliaque, cet utérus et le drain mis dans le Douglas.

Soit une hystérectomie totale; elle nous laisse une fissure du péritoine, allant de chaque côté de la ligature utéro-ovarienne à la ligature de l'utérine et une petite mèche de drainage, de quelques centimètres, qui va du Douglas dans le vagin. Notre tablier côlique va recouvrir tout cela et l'intestin grêle retombe sur lui. C'est à peine souvent si la ligature de l'utéro-ovarienne droite apparaît. Cette manière de faire permet le drainage du péritoine par le Douglas et supprime tout drainage par la plaie de la laparotomie. C'est plus simple qu'une péritonisation. C'est peut-être moins parfait, mais très suffisant. Quant à la

péritonisation, nous la ferons en cas de suintement échappant à la ligature.

Soit enfin une ablation de cancer ovarien non pédiculé avec hystérectomie et large résection du péritoine pelvien : souvent alors, il est prudent de drainer et de tamponner à la gaze. Que la mèche de tamponnement sorte par le vagin ou par le bas de la plaie abdominale, le tablier côlique recouvre surfaces cruentées ou mèches de gaze. C'est le cas pour être sûr que l'anse côlique terminale reste bien en place, de la fixer par quelques points de suture, placés sur sa séreuse ou sur ses franges; mais alors nous arrivons à la péritonisation pelvienne par l'S iliaque.

Nous ne prétendons nullement la faire abandonner; elle est plus parfaite, réalisant mieux qu'un simple étalement de l'S iliaque, l'hémostase, l'isolement des surfaces suspectes, la péritonisation de la cavité péritonéale; mais elle n'est pas toujours nécessaire.

Dans quelques cas rares, l'S iliaque est insuffisante, ayant été refoulée ou comprimée par la présence d'une tumeur. Nous nous sommes efforcé d'y suppléer avec les anses grêles terminales, mais sans les fixer, bien entendu.

Que l'on ait recours à la péritonisation ou à l'étalement du côlon terminal, un triple but est à poursuivre à la fin des interventions pelviennes :

1° L'hémostase de suintements légers : celle-ci est réalisée par la péritonisation par suture; elle peut l'être aussi par le tamponnement avec recouvrement des tampons par l'anse sigmoïde;

2° L'isolement d'un champ opératoire suspect : tel est surtout le cas des lésions suppurées des annexes. On a encore ici le choix entre la péritonisation ou le Mikulicz, plus ou moins isolé des anses grêles par l'interposition du côlon terminal;

3° La préservation contre l'occlusion post-opératoire par adhérence. C'est surtout à ce point de vue que la précaution que nous conseillons pourra rendre des services.

Cette occlusion post-opératoire par adhérence, aboutissant à la mort, que l'on doit craindre et chercher à éviter, existe bien réellement.

Nous commencions à douter de sa réalité, quand nous avons eu à constater deux cas, pour nous indiscutables. Ces deux occlusions tenaient précisément à ce que nous avions supprimé le côlon du petit bassin. Une anse grêle élevée, appartenant à peu près à la jonction du tiers supérieur de l'intestin grêle, était venue contracter une adhérence solide dans le pelvis.

Observation I. — Dans notre première observation, il s'agissait d'une femme âgée de quarante-huit ans, atteinte d'un cancer ano-rectal déjà très avancé, puisqu'il avait amené une communication recto-vaginale. Cependant, on nous avait pressé de l'opérer et il était encore possible de dépasser les limites apparentes du mal par une large exérèse. Nous devions, pour cela, recourir à la méthode de M. Maurice Pollosson, à l'établissement préalable d'un anus iliaque.

L'opération eut lieu le 19 octobre 1903.

Voulant fermer le bout inférieur de l'intestin dans la fosse iliaque pour éviter tout passage des matières du côté du rectum, et pour être bien sûr de fermer le bon bout, nous dûmes, l'S iliaque étant très flexueuse, tirer un bout pour être certain de la direction de l'intestin. Ceci nous amena, à notre insu, à tirer en haut le côlon terminal et à placer l'anus artificiel très bas sur cette anse. Il en résulta qu'il n'y avait plus du côlon sigmoïde dans le bassin et qu'un paquet intestinal grêle considérable s'y précipita. Une occlusion intestinale se produisit. Un second anus artificiel, créé d'urgence, dans la fosse iliaque droite, le 13 octobre, permit de reconnaître qu'il n'y avait pas de péritonite, et amena la cessation des accidents d'occlusion. On put croire la malade guérie, mais cet anus de nécessité était sur un point élevé de l'intestin grêle, d'où inanition. La malade, déjà faible au moment de son opération, ne put résister à ces suites compliquées et succomba le seizième jour après l'intervention.

A l'autopsie, on put constater ce qui suit :

L'anus artificiel droit créé contre l'occlusion est situé à la rencontre du tiers supérieur avec le tiers moyen de l'intestin grêle. Le point de l'intestin qui était adhérent à la mèche de drainage du Douglas, mise à la place du cancer ano-rectal, était situé un peu au-dessous, c'est-à-dire dans le tiers moyen de l'intestin grêle, près du tiers supérieur.

Du côté de l'anus iliaque gauche, créé suivant l'indication de M. Pollosson, on remarque que le côlon terminal n'occupait pas le bassin, mais avait été remonté dans l'abdomen, qu'il était très long et avait subi une sorte de torsion, de volvulus; mais l'anse tordue n'était pas distendue, ne recevant ni gaz, ni liquide par son bout supérieur.

Du côté du bout rectal, il ne reste plus qu'une dizaine de centimètres d'intestin affaissé.

Le Douglas présente à la place du rectum un large orifice qui avait d'abord été rempli par une grosse mèche iodoformée, et qui n'était plus fermé que par des anses grêles adhérentes, dont une anse élevée appartenant presque à la jonction du tiers supérieur et du tiers moyen.

Voici ce qui expliquait, selon nous, les accidents observés.

C'est là, croyons-nous, un cas non discutable d'occlusion post-opératoire par adhérence.

Une seconde observation, presque aussi concluante, fut celle d'un homme à qui nous avons fait l'amputation abdomino-périnéale du rectum, dont nous avons publié l'observation complète

dans le *Lyon médical*, juillet 1904, et qui fut notre seul insuccès sur huit cas de cancer du rectum ainsi traités.

Obs. II. — L'opération eut lieu le 1er juin 1904. Pas de shock opératoire; pouls excellent, à 80, le soir de l'opération.

Le second jour, le soir à cinq heures, le malade commence à éprouver des nausées, puis du hoquet; plus tard et le lendemain, des vomissements plutôt jaunâtres que verts; peu de douleur, plutôt de la prostation; très peu de météorisme, toujours bonne expansion diaphragmatique.

On pense à de la difficulté du rétablissement de la circulation intestinale, plutôt qu'à de la péritonite.

On se propose de faire un anus artificiel sur une anse grêle si la débâcle ne se produit pas; mais on croit pouvoir attendre le lendemain.

Le lendemain 4 juin, on trouve le malade abattu, les extrémités refroidies, le pouls petit, incomptable; peu de douleurs, pleine lucidité, ventre souple et indolore; mais de la dyspnée et un peu de cyanose des membres. L'anus iliaque est desséché et on a recueilli des vomissements de coloration brunâtre, fécaloïde, mais sans odeur.

Pensant toujours à l'obstruction par adhérence, et malgré l'état presque désespéré du malade, on se décide à faire une fistule intestinale dans la fosse iliaque droite, sous anesthésie incomplète.

Le ventre n'est pas ballonné, et quand le péritoine est ouvert, aucun liquide ne s'écoule, aucune anse dilatée ne se présente. La fosse iliaque droite est remplie par des anses intestinales rétractées comme un intestin de poulet. Le doigt doit pénétrer à une certaine profondeur pour sentir une anse distendue et l'amener avec peine à la plaie.

Une fistule intestinale est rapidement établie. Le liquide, qui s'écoule abondant, est identique à celui des vomissements.

Malgré les excitants habituels, le malade s'affaiblit et meurt deux heures après.

A l'autopsie, le ventre ouvert, rien qui rappelle la péritonite.

On peut être absolument affirmatif, connaissant bien cependant la péritonite sans fausse membrane, ni liquide.

L'épiploon, très développé, est étendu sous la paroi abdominale. En le tirant, on ramène la mèche de gaze iodoformée de drainage. Il adhère fortement à cette gaze.

On enlève ensuite les anses grêles distendues, en les déroulant à partir de l'angle jéjuno-duodénal. Après avoir ainsi déroulé environ un mètre d'intestin très distendu, on rencontre un changement brusque du calibre intestinal, et il a fallu, pour l'amener au dehors, tirer sur l'extrémité de l'anse distendue, car elle adhérait dans le Douglas.

Tout l'intestin grêle sous-jacent est uniformément réduit comme dans les occlusions intestinales. Il en est de même de ce qui reste du gros intestin.

Voici donc deux observations d'occlusion post-opératoire typiques.

Déjà, au moment où, dans le second cas, l'on établit un anus artificiel contre les accidents d'occlusion, on remarqua un faible ballonnement du ventre, parce qu'il n'y avait qu'un tiers de l'intestin qui fût distendu, tout le reste était affaissé et on eut même de la peine à amener à la plaie une anse distendue.

Puis l'aspect du péritoine et des anses affaissées était absolument normal. Il n'en est plus de même dans la péritonite, même dans ses formes qui ne s'accompagnent d'aucun exsudat.

Enfin, dans notre premier cas, un anus créé sur une anse distendue amena la cessation des accidents.

Or, dans ces deux cas, *l'adhérence portait sur un point élevé de l'intestin grêle*. C'est, pour nous, ce qui fait sa gravité.

Nous savons bien que la plupart des grandes laparotomies s'accompagnent d'adhérences intestinales; il s'en produit au niveau même des surjets les mieux faits; mais cela est en général sans conséquence grave.

Tout d'abord, l'adhérence de l'anse sigmoïde est bien supportée. La preuve en est donnée par ce fait qu'on ne craint pas de la fixer par une suture pour péritoniser le bassin, et nous ne connaissons pas d'observation où cette manière de faire ait occasionné des troubles graves de la circulation intestinale.

De même, les adhérences des dernières anses de l'intestin grêle n'empêchent pas le rétablissement de cette circulation. C'est ce qui explique d'énormes Mikulicz abdomino-pelviens, admirablement tolérés. Dans nos sept amputations abdomino-périnéales du rectum, suivies de succès, il en a été ainsi; mais le retour des selles fut quelquefois tardif et pénible.

Ce qui détermine les accidents, c'est la coudure de l'intestin et on comprend que celle-ci soit plus facile ou plus accentuée quand une anse grêle élevée adhère au fond du pelvis. On comprend aussi une gravité plus grande et plus prompte de l'obstruction : des réflexes, vomissements par régurgitation intestinale et hoquet par irritation du diaphragme, plus intenses et plus rapides; un affaiblissement plus accentué; du prolapsus presque immédiat. Nous tenions à faire ressortir cette idée, la considérant comme très suggestive et importante dans la pratique, incitant à des opérations itératives rapides contre l'occlusion.

Enfin, il est remarquable que, dans ces deux cas typiques, *l'anse sigmoïde n'était plus dans le bassin*, relevée dans l'abdomen dans le premier fait, réséquée dans le second.

Ces deux observations nous ont révélé le rôle important joué

sans doute, et souvent à notre insu, par cette anse volumineuse, douée d'un large méso, qui remplit ou protège la moitié postérieure du pelvis, le lieu d'implantation de l'utérus dans le Douglas.

C'est alors que nous est venue l'idée d'utiliser systématiquement l'anse sigmoïde, indépendamment de la péritonisation par suture de cette même anse qui a des indications plus limitées.

Cette occlusion, qu'il s'agit d'éviter, n'aboutit pas toujours à l'occlusion complète, grave, mortelle. Elle a ses formes atténuées : ce sont ces cas où, après l'opération, le ventre se ballonne, où il y a quelques vomissements verdâtres deux ou trois jours; de la difficulté du rétablissement du cours des gaz et des matières et où tout trouble disparaît après une ou plusieurs purgations, ou mieux après une ou deux selles provoquées par des lavements. Il nous semble que depuis que nous avons recours à l'*étalement* du côlon terminal, ces fatigues des premiers jours deviennent de plus en plus rares. Ce serait beaucoup d'éviter aux opérées la somme de douleurs et d'anxiété que représente le rétablissement difficile du cours de la circulation intestinale.

D'ailleurs, ces adhérences créent aussi des coliques persistantes et pour lesquelles on a dû réintervenir.

Discussion.

M. Depage, de Bruxelles. — Au cours de sa communication M. Goullioud vous a parlé de l'occlusion intestinale comme accident consécutif à la position de Trendelenburg.

Je ne puis que confirmer sa manière de voir à cet égard. Je suis, pour ma part, grand partisan de la position de Trendelenburg; mais j'estime qu'il faut s'en servir avec précaution et ne pas en user non plus de parti pris dans tous les cas.

J'ai observé tout récemment quatre cas d'obstruction intestinale que j'attribue à la position déclive.

Deux de ces cas ont guéri sous l'influence d'une médication appropriée : le cours des matières fécales s'est rétabli grâce à un lavement de séné et d'injections hypodermiques de strychnine.

Les deux autres cas se sont terminés par la mort.

Dans l'un d'eux, une laparotomie secondaire, entreprise « in extremis », m'a permis de constater que l'obstruction siégeait à l'angle du côlon ascendant et du côlon transverse et qu'elle était due à une véritable torsion de ce dernier.

Dans l'autre, nous ne sommes pas réintervenus, parce que les

symptômes paraissaient trop peu alarmants et que la mort s'est produite en quelques heures.

L'autopsie nous a montré l'épiploon surchargé de graisse refoulé en masse dans l'épigastre et qui avait amené la torsion du côlon transverse et la plicature de la grande courbure de l'estomac sur la petite.

Je crois que l'une des causes de cette obstruction, c'est le refoulement de l'intestin que nous pratiquons au cours de nos interventions à l'aide de compresses.

Pour éviter cette complication, je pense, comme M. Goullioud, qu'il convient de replacer la malade en position horizontale avant de pratiquer la suture abdominale, de remettre la masse intestinale en place au fur et à mesure qu'on rétablit la position horizontale et de retirer l'épiploon en bas en l'étalant bien dans la partie inférieure du ventre.

Puisque nous en sommes aux accidents provoqués par la position de Trendelenburg, je me permettrai de citer encore deux faits très intéressants qu'il m'a été donné d'observer. Dans l'un il s'agissait d'une femme obèse d'une soixantaine d'années atteinte d'un cancer assez avancé du col, chez laquelle je pratiquai l'hystérectomie abdominale, avec évidement des ganglions pelviens. Pendant tout le temps qu'elle fut en position de Trendelenburg, cette femme eut la face cyanosée. Il se déclara chez elle une congestion pulmonaire suivie d'une pneumonie hypostatique à laquelle elle succomba. Au cours de la pneumonie, il se produisit chez cette malade un emphysème sous-cutané généralisé des deux membres inférieurs dont la pathogénie ne me paraît pas douteuse et mérite d'être signalée.

Cet emphysème en effet me semble devoir être attribué à la pénétration à travers le vagin, légèrement tamponné, de l'air qui était ensuite refoulé dans le tissu cellulaire de la cuisse sous l'influence des accès de toux.

Dans l'autre cas, nous avions affaire à un cancer du corps chez une malade d'une cinquantaine d'années fortement anémiée. Dès le début de l'opération, la malade, placée en position déclive, eut la face cyanosée et par moments présenta des arrêts respiratoires qui m'obligèrent à plusieurs reprises à la remettre en décubitus horizontal. A un moment donné il y eut un arrêt du cœur et la respiration artificielle prolongée pendant plusieurs minutes ne parvint pas à ranimer la patiente.

Je tentai alors le massage du cœur; seulement, au lieu de le pratiquer par la méthode ordinairement recommandée et que j'ai utilisée moi-même dans un autre cas (après ouverture du péricarde), j'eus recours à un procédé plus simple. J'enfonçai

une main jusqu'à la voûte diaphragmatique à travers la plaie abdominale, et j'appliquai l'autre sur la région précordiale, et par un mouvement de va-et-vient des deux mains je fis le massage du cœur.

Au bout de quelques instants de ce « massage bimanuel transdiaphragmatique », les battements du cœur, qui étaient absolument abolis, furent faiblement perçus; ils redevinrent réguliers et rythmiques après quelques minutes. La respiration artificielle fut alors reprise, tandis que je continuais l'opération, mais, chose curieuse, il se passa près d'une heure avant que les mouvements respiratoires ne redevinssent spontanés. L'opération put être ainsi achevée et la malade semblait tout à fait remise. La conscience cependant ne revint pas et la malade succomba seize heures après l'intervention.

L'autopsie n'a révélé, indépendamment des lésions cardiohépatiques d'insuffisance mitrale, que de l'œdème cérébral qui paraît être la cause de la mort. Malgré l'issue fatale, ce cas démontre bien, me semble-t-il, la valeur indéniable du massage du cœur dans la syncope cardiaque : c'est à ce titre surtout que je tenais à vous le citer. Quant à la technique que j'ai employée, j'ai appris, après y avoir eu recours, qu'elle avait déjà été utilisée avec succès il y a deux ans en Amérique : le docteur Cohen a signalé en effet un cas tout à fait analogue suivi de guérison définitive[1]. J'ajouterai, pour finir, que Trendelenburg lui-même a montré, à diverses reprises, les dangers de la position qu'il a préconisée et conseillé d'en limiter l'emploi au strict nécessaire : la congestion pulmonaire, l'œdème cérébral, l'occlusion intestinale sont les seuls accidents sur lesquels je désirais retenir aujourd'hui votre attention.

L'anastomose entéro-rectale par le procédé de la pince porte-bouton,

Par M. le Dr Lardennois, de Reims,
Professeur suppléant à l'École de médecine,
Chirurgien des hôpitaux.

A l'heure actuelle, l'établissement d'un anus contre natur n'est plus qu'un pis aller qu'on évite autant que possible.

Hors les cas d'extrême urgence, on cherche à laisser

1. A case of combined diaphragmatic de bimanual massage of the h:ar *Journ. of the Americ. Med. Assoc.*, 11 novembre 1903.

malade dans des conditions physiologiques normales et on a toujours recours à l'entéro-anastomose. Il faut étendre ce procédé de dérivation des matières, aux lésions de la fin du gros intestin quand l'obstacle, cancer ou rétrécissement, siège sur la terminaison de l'anse sigmoïde et de la partie haute du rectum. — Même dans ces cas l'on doit essayer de remplacer l'anus artificiel par une anastomose entéro-rectale.

Selon les circonstances, on sera successivement amené par élimination à ouvrir dans le rectum une anse intestinale plus ou moins contiguë, l'S iliaque, le côlon transverse ou la portion terminale de l'iléon. Si la *sigmoïdo-rectostomie* est impossible on choisira le plus souvent l'*iléo-rectostomie*, bien que l'anastomose transverso-rectale ait été pratiquée quelquefois avec succès.

Les tentatives d'*entéro-rectostomie* sont naturellement assez récentes et assez peu nombreuses encore. Longtemps on la regarda comme à peu près impossible. — Dans son important travail paru en 1891 dans les *Archives générales de Médecine* Chaput exposant les indications de l'entéro-anastomose ajoutait : « à la condition toutefois que l'obstacle ne siège pas au-dessous de l'S iliaque, auquel cas, la lésion serait véritablement au-dessus des ressources de l'art ».

L'anastomose intestinale par le procédé habituel des sutures est une opération bénigne, parce que cette opération se pratique sur un champ de compresses isolantes, hors de l'abdomen — le chirurgien se trouve à son aise pour tendre et étaler les plans à suturer. Il peut rapprocher et affronter les parties à réunir, et son ouvrage bien préparé à l'avance, comme le fait une couturière, exécuter rapidement ses surjets. La coprostase est facile, et si par malchance, l'ouverture de l'intestin laisse échapper quelques gouttes de matières septiques, la souillure bien localisée est rapidement conjurée, et les risques d'infection demeurent très minimes.

L'*entéro-rectostomie* est une tout autre entreprise. Il faut manœuvrer son aiguille et sa pince à bout de doigts au fond du petit bassin, dans la concavité de la niche sacrée. Le chirurgien se trouve gêné par l'étroitesse de la plaie abdominale, par l'avancée de l'angle sacro-vertébral, par le débordement des anses intestinales souvent quelque peu météorisées et difficilement éprimées. Il ne sait comment placer les mains de son aide, comment disposer la coprostase, et protéger suffisamment la cavité péritonéale contre l'irruption du contenu intestinal.

Dans de pareilles conditions, surtout si le malade est quelque peu obèse, il est très pénible d'exécuter une bonne suture bien serrée et bien étanche.

Stimson en 1893[1], Eiselsberg en 1897[2], quelques autres depuis ont pu obtenir des succès. L'intervention ainsi conduite n'en paraît pas moins trop grave et trop périlleuse pour pouvoir être généralisée dans la pratique chirurgicale courante.

On peut encore peut-être suturer l'iléon à la partie inférieure de l'anse oméga, en avant même de l'articulation sacro-iliaque, sur la ligne innominée et pratiquer ainsi une *entéro-sigmoïdostomie* inférieure. Pour l'*entéro-rectostomie* proprement dite, la manœuvre devient trop délicate et trop dangereuse, la moindre faute, le moindre incident exposant à la souillure du petit bassin.

Il fallait chercher un procédé plus sûr, une technique exposant moins à l'infection péritonéale, ou bien chercher à exécuter l'anastomose hors du péritoine.

Ulmann[3] en 1890 projette d'utiliser la voie parasacrée pour aller chercher à l'aveuglette le côlon iliaque, le tirer hors de la cavité séreuse, et l'anastomoser ensuite au rectum.

Wassilieff[4], quatre ans après, établit dans sa thèse par de nombreuses mensurations la possibilité anatomique de l'*iléo-rectostomie* et conseille deux procédés.

1° L'*iléo-rectostomie* extrapéritonéale en deux temps; d'abord fixation au périnée d'une anse grêle, puis dans un second temps abouchement de cette anse dans le rectum. — Rotter[5], quelques années plus tard, devait imiter cette technique, mais en un seul temps, dans les cas de rétrécissements du rectum situés très bas.

2° L'*iléo-rectostomie* intrapéritonéale, par le pincement à demeure à travers la paroi rectale d'une anse de l'iléon. Ce dernier procédé, au demeurant, bien dangereux dans l'application.

En somme avant l'invention du bouton de Murphy, on pouvait pratiquer par l'abdomen, une anastomose jusque sur l'anse sigmoïde, ou bien par la voie périnéale une *entéro-rectostomie* très bas située. L'*entéro-rectostomie* intrapéritonéale restait impossible.

L'ingénieux appareil de Murphy devait faciliter singulièrement l'exécution des anastomoses rectales, en restreignant le temps dangereux de l'ouverture intestinale et en simplifiant les manœuvres intrapelviennes. — Mais encore était-il assez

1. Stimson, Latero-intestinal anastomosis for neoplasm, *Annals of Surg.* oct. 1893.
2. Eiselsberg, *Arch. für klin. Chir.*, 1897, vol. 54, p. 616.
3. Ullmann, De la colo-rectostomie, *Ann. et Bull. de la Soc. de Méd. d'Anvers*, 1890, p. 115.
4. Wassilieff, De l'iléo-rectostomie, *Thèse Paris*, 1894-1895.
5. Rotter, Nouveau traitement des rétrécissements du gros intestin et la sigmoïdo-rectostomie, *Arch. für klin. Chir.*, 1899, t. II, p. 334.

malaisé de placer l'une des deux parties du bouton sur le rectum proprement dit, au fond de la cavité de Douglas.

Bacon[1] de Chicago, ayant en vue uniquement le traitement des rétrécissements dits syphilitiques du rectum, imagina en 1894 son procédé en deux temps qu'il essaya avec succès sur des chiens, puis sur des malades.

1er *temps*. Formation d'une fistule recto-sigmoïde à l'aide d'un très petit bouton de Murphy. La pièce femelle est introduite dans le rectum au-dessous du rétrécissement syphilitique, c'est-à-dire immédiatement tout près de l'anus au moyen d'un instrument spécial dont la figure a été reproduite dans l'ouvrage de Quénu et Hartmann[2]. C'est une sorte de spatule portant sur une de ses faces, une pointe de trocart qui embroche le bouton. Grâce à un ressort qui soulève le bouton, la pointe du trocart est cachée, elle ne fait saillie qu'au moment où on articule les deux parties mâle et femelle de l'appareil. — La pièce mâle est fixée sur l'S iliaque d'après le mode habituel. L'emboîtement est opéré par pression sur la spatule qui sert de point d'appui.

2e *temps*. La fistule une fois formée, section lente du rétrécissement par une pince-clamp faisant l'office d'entérotome.

Ruth[3], compatriote de Bacon, emploie la même technique également dans le rétrécissement syphilitique.

J'ignorais les travaux de Bacon et de Ruth parus dans une petite revue de langue américaine, quand je fus amené quatre ans plus tard à étudier le traitement chirurgical du cancer du gros intestin, — traitement curatif et traitement palliatif[4].

Je cherchai à étendre aux cancers de la fin de l'S iliaque et de la partie haute du rectum le bénéfice de l'anastomose intestinale, et à restreindre autant que possible les indications de l'anus contre nature. — Dans un mémoire publié dans la *Revue de Gynécologie et de Chirurgie abdominale*, mars-avril 1899, j'exposai, à la suite de recherches anatomiques et physiologiques, quelles pouvaient être les différentes variétés d'anastomoses entéro-rectales. — J'indiquai ses indications, complément de la résection du côlon iléo-pelvien, ou plus souvent opération palliative permettant d'éviter la colostomie, ou même de guérir un anus artificiel déjà établi. Mais pour imposer à l'attention de tous, cette opération presque nouvelle, pour donner à l'*entéro-*

1. Bacon, A new operation for the cure of strictures the rectum and sigmoid, *Mathew's medical Quarterly Journal Louisville*, 1894, t. I, p. 1.
2. Quénu et Hartmann, *Chirurgie du rectum*, p. 318.
3. Ruth, *Mathew's medical Quarterly Journal Louisville*, 1894, t. I, p. 540.
4. Lardennois, *Traitement chirurgical du cancer du gros intestin*, Steinheil, 1899. *Id.*, Cancer du gros intestin. *Revue générale. Gaz. des Hôpitaux*, 10 février 1900.

rectostomie droit de cité dans la thérapeutique chirurgicale courante, il fallait perfectionner son manuel opératoire, et imaginer une technique plus facile et plus simple, c'est-à-dire plus sûre et plus rapide.

C'est ainsi, que je décrivis à la même époque ma méthode d'anastomose *entéro-rectale* au moyen de la pince porte-bouton, méthode expérimentée avec succès sur le chien dès la fin de 1898. — Dans ce procédé j'utilise le bouton de Murphy.

La pièce femelle est enchâssée selon le mode habituel, dans l'anse intestinale mobile que l'on veut anastomoser. — La pièce mâle au contraire, est portée par un aide dans le rectum au moyen d'une pince spéciale intrarectale. Notre collègue Desguins d'Anvers fut le premier à employer ma technique sur le vivant. Un mois après la publication de mon mémoire il pratiquait, le 2 mai 1899, une *iléo-rectostomie* dont l'observation fut publiée dans les *Annales de la Société belge de Chirurgie*, 1899. p. 11, et reproduite dans les thèses de Druchert[1] et de Godineau[2].

Depuis Desguins a exécuté une autre *iléo-rectostomie* et une *iléo-sigmoïdostomie*. Moi-même, en 1902, j'ai recouru avec succès à l'*iléo-rectostomie* pour guérir un anus contre nature établi d'urgence, afin de parer aux accidents d'occlusion dus à un cancer de l'S iliaque. Savariaud, dans des circonstances analogues a pratiqué l'an dernier une *sigmoïdo-rectostomie*. Enfin Pauchet d'Amiens m'a déclaré qu'il a utilisé plusieurs fois ce procédé pour créer des *iléo-rectostomies*.

Après quelques petites modifications de détail apportées à mes premiers essais, voici quelles sont mon instrumentation et ma technique.

Instrumentation.

Comme instruments spéciaux, deux seulement sont nécessaires : un bouton de Murphy du plus gros calibre et une longue pince courbe destinée à porter la pièce mâle de ce bouton dans le rectum.

Bouton de Murphy. — Il faut essayer à l'avance le bouton choisi, et rechercher avant l'opération si l'emboîtement des deux cylindres s'effectue facilement et sans effort. — L'emploi d'un bouton défectueux peut être fatal à l'opéré. Au début, nous faisions pratiquer à la lime un léger « chanfrein » sur le bord libre

1. Druchert, Iléo-sigmoïdostomie et iléo-rectostomie, *Thèse Lille*, 1893.
2. Godineau, De l'iléo-rectostomie, *Thèse Paris*, 1893.

des deux cylindres, pour avoir un bord taillé en biseau pouvant perforer à l'emporte-pièce la muqueuse rectale déjà distendue et amincie par une dissection prudente. Éviter d'ouvrir le rectum avant l'articulation du bouton, c'est une chance de moins d'infecter le péritoine. — Cette précaution pourtant n'est pas indis-

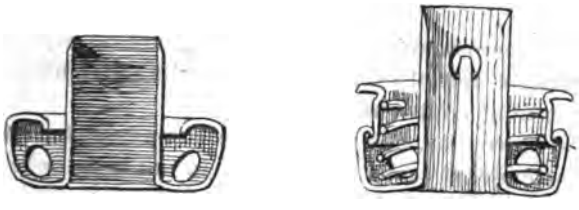

Fig. 173-I. — Bouton emporte-pièce.

pensable. On peut dissocier lentement au bistouri ou au thermocautère les tuniques du rectum sur le relief que dessine la pièce mâle. On délimite ainsi une très étroite fente, par où émerge son cylindre, tout prêt à être enfoncé dans le cylindre femelle.

Pince porte-bouton[1]. — Cette pince, que nous avons fait établir chez Collin, porte un arrêt à crémaillère. Elle est courbe et assez longue, de façon à pouvoir bien appliquer le bouton sur la face antérieure du rectum. L'articulation des branches, est une articulation excentrée comme celle des dilatateurs utérins. Ainsi en

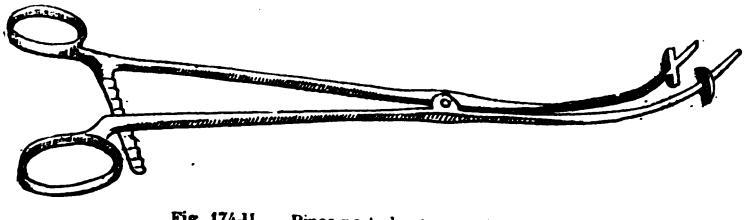

Fig. 174-II. — Pince porte-bouton entr'ouverte.

rapprochant les anneaux, on écarte les mors. Les extrémités de ces mors pénètrent dans le cylindre mâle. Il faut les placer sur les côtés des deux petits crochets à ressort, qui doivent s'enfoncer dans le pas de vis de la pièce femelle, sans quoi l'articulation des deux pièces pourrait être gênée.

Un petit arrêt en saillie, a été ménagé, pour supporter le bouton et l'empêcher de s'enfoncer plus avant.

Les anneaux sont alors serrés et les mors s'écartent, fixant et maintenant le cylindre par une pression excentrique.

1. En cas de nécessité un clamp long et courbe pourrait suffire à la rigueur pour porter le bouton dans le rectum, mais la manœuvre est plus délicate.

Pour retirer la pince, l'anastomose une fois établie, il suffit de déclancher la crémaillère et d'écarter les anneaux. Les mors se rapprochent et sortent du bouton sans rien mouvoir ni ébranler.

Manuel opératoire.

L'entéro-rectostomie peut être pratiquée seule, comme opération palliative devant dériver la circulation intestinale, ou supprimer un anus contre nature.

Dans d'autres cas, elle peut être le complément d'une résection intestinale, et sert à rétablir la continuité du tube digestif.

Dans ces diverses circonstances, le manuel opératoire varie légèrement. Enfin après l'*iléo-rectostomie*, il est utile par une petite manœuvre rapide et bénigne de compléter la séquestration de la portion de l'intestin exclue, en étranglant sa lumière au moyen d'un procédé emprunté à Mosetig Moorhof[1]. La technique de l'anastomose entéro-rectale comprend différents temps successifs.

I. — Laparotomie sus-pubienne et recherche de l'anse que l'on doit aboucher dans le rectum, soit l'S iliaque, soit l'iléon. S'il y a lieu, c'est à ce moment que nous oblitérons le calibre de l'intestin en aval du point choisi pour l'anastomose.

II. — Application au point choisi de la pièce femelle du bouton.

III. — Introduction de la pièce mâle dans le rectum. Enfoncement et bascule de la pince porte-bouton, pour faire saillir le cylindre emporte-pièce du demi-bouton mâle, sur la paroi rectale antérieure.

IV. — Sur le relief ainsi déterminé par la pression de la pièce mâle, dissection et dissociation des tuniques du rectum jusqu'à l'apparition de la muqueuse, que l'on amincit et que l'on perfore très prudemment. Emboîtement des deux pièces du bouton en les serrant à fond par une pression bien régulière et pratiquée parallèlement à leur axe.

V. — Enlèvement de la pince. Suture de la plaie abdominale.

Avant l'opération. — Si on le peut il faut purger le malade et pratiquer l'antisepsie intestinale. On doit toujours avoir bien soin d'évacuer le contenu du rectum et de désinfecter autant que possible sa cavité par de grands lavements d'eau oxygénée, puis par le tamponnement iodoformé, car il est important de bien assécher la muqueuse.

1. Mosetig Moorhof, voir Technique de la Colostomie résumée dans *Revue de Gyn. et de Chir. abdom.*, 1893, p. 1031.

Opération. — Le malade est placé dans la position de Trendelenburg. L'inclinaison est très utile pour débarrasser le petit bassin des anses intestinales. Les jambes sont légèrement écartées, de façon qu'on puisse aisément introduire la pince intra-rectale et faire basculer les mors par en haut, en appuyant les branches contre la table. La vessie a été soigneusement vidée.

L'opérateur se place à la gauche du patient pour reconnaître facilement le cæcum et la dernière anse iléale.

Laparotomie médiane. Large incision sous-ombilicale et descendant très bas sur le pubis. — On place l'écarteur de Collin



Fig. 175-III. — Surjet séro-séreux elliptique, pratiqué sur le bord libre de l'intestin avec une aiguille de couturière. Incision selon le grand diamètre de l'ellipse.

qui transforme la fente pariétale en une ouverture circulaire large et béante.

Les lésions sont vite reconnues et la décision prise rapidement. Nous supposerons que la *sigmoïdo-rectostomie* soit impossible et que l'on doive recourir à l'*iléo-rectostomie.*

On examine avec soin la dernière anse iléale et on l'approche du rectum pour bien choisir l'emplacement de l'anastomose.

Celle-ci doit se faire toujours dans le sens des mouvements péristaltiques et enfin les deux segments de l'intestin doivent pouvoir être rapprochés sans aucun tiraillement.

L'anse une fois choisie, des compresses refoulent l'intestin et isolent le champ opératoire. — A ce moment nous conseillons de pratiquer l'oblitération du segment intestinal que l'on doit exclure.

Mise en place de la pièce femelle du bouton. — Il importe d'aller rapidement et surtout d'éviter la contamination du péritoine par l'issu du contenu intestinal. La cavité de l'iléon doit rester ouverte le moins de temps possible. On exécute d'abord sur le

bord convexe de l'intestin un « faufilé » en forme d'ellipse un peu allongée, et dont le diamètre correspond au diamètre du chapeau du bouton. Ce surjet est pratiqué en quelques instants lorsqu'on se sert de la longue aiguille ronde dite aiguille de modiste, que l'on tient très bien en main. Les deux chefs du fil sont croisés, car ils vont servir à resserrer l'orifice comme les cordons d'une bourse.

Alors sur le grand diamètre de l'ellipse, prudemment, à petits coups de ciseaux, on incise la séreuse et la musculeuse, puis la muqueuse qui s'éverse plissée et godronnée. L'incision doit être aussi petite que possible et le bouton entrer à frottement. En opérant ainsi bien exactement sur le bord convexe de l'in-

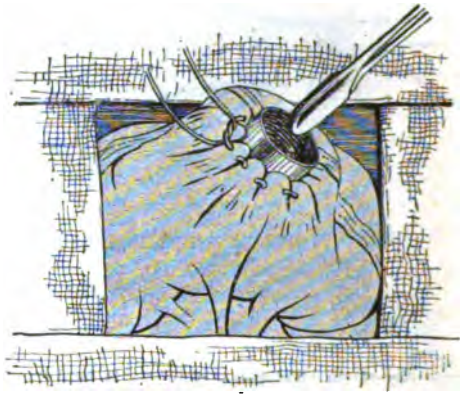

Fig. 176-IV. — Le bouton femelle a été introduit de champ à l'aide d'une pince à forcipressure. Il est maintenu par un aide, tandis que l'opérateur serre les deux chefs du cordon de bourse.

testin, et avec les ciseaux qui mâchent un peu les tissus, on n'a pas d'hémorragie. L'aide essuie simplement avec un petit tampon monté. En tenant l'anse très haut, hors du ventre, entre les compresses, la coprostase est inutile.

Le bouton femelle est fixé par l'extrémité de son cylindre au bout d'une pince hémostatique. On entre-bâille avec la pince à griffes la plaie intestinale et on enfonce de champ le chapeau du bouton. Pendant que l'aide le maintient horizontal et tire en haut son collet, l'opérateur noue et serre les cordons de bourse A ce moment on ne doit plus voir la muqueuse de l'intestin.

Le cylindre du bouton toujours maintenu par la pince à pression, est entouré et isolé dans des compresses aseptiques. Pour plus de précaution, on peut d'avance oblitérer sa lumière avec un petit tampon d'ouate ou mieux avec du beurre de cacao[1]

1. Il suffit de faire stériliser la pièce femelle du bouton dans une capsule contenant du beurre de cacao; ce beurre de cacao fond à 29°. Il est donc

Ainsi la cavité intestinale ne reste jamais ouverte, et le péritoine n'est menacé par aucune souillure.

Introduction de la pièce mâle. — La pièce mâle est montée sur la pince; il est bon de remplir son cylindre de beurre de cacao ou simplement de vaseline. Enfin, précaution non indispensable, aux orifices du chapeau est attachée une longue soie qui passera par l'anus. Ce fil servira plus tard; il permettra au

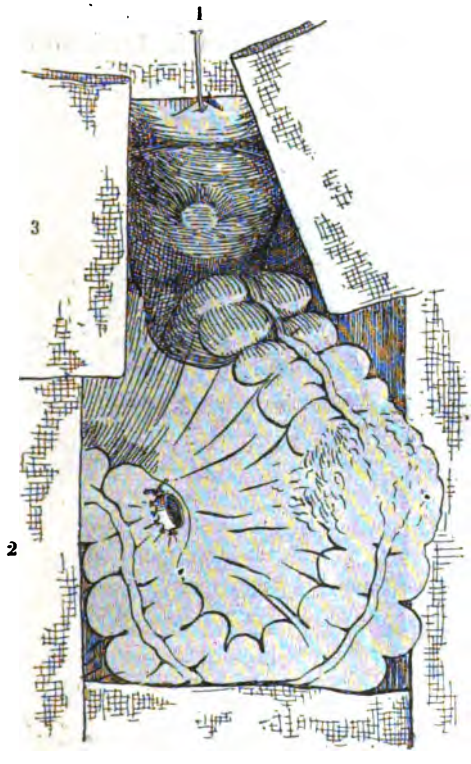

Fig. 177-V. — Le malade est vu dans la position du plan incliné. — 1, vessie rétractée en avant; 2, bouton femelle enchâssé dans l'intestin au-dessus de la tumeur; 3, bouton mâle qui a été introduit par l'anus sur la pince porte-bouton; il tend et soulève la paroi antérieure de l'ampoule rectale. Il ne reste plus qu'à coiffer cette saillie avec le bouton femelle et à articuler les deux pièces par une pression méthodique.

besoin de solliciter par de très prudentes tractions l'évacuation plus prompte du bouton.

L'anus ayant été dilaté, un aide introduit doucement la pince porte-bouton et avec précaution l'enfonce dans l'ampoule. Alors baissant et basculant les anneaux, il applique fortement en avant le cylindre emporte-pièce qui soulève la paroi rectale au

rapidement liquéfié et la circulation des gaz peut s'effectuer immédiatement après l'opération. J'ai employé et décrit ce procédé dès 1898.

point choisi par l'opérateur. — Ce dernier de l'œil et du doigt suit le trajet du bouton. Il tend le segment rectal au-devant de lui. Au besoin il le saisit de la main gauche et le fait voyager à son gré. Quelquefois, s'il veut établir une anastomose bas située, il doit auparavant effondrer le cul-de-sac de Douglas et libérer avec l'index la paroi antérieure du rectum dans sa partie sous-péritonéale.

Dissection des tuniques du rectum et emboîtement des deux pièces du bouton. — Sur le bouton saillant qui fait billot, on fend

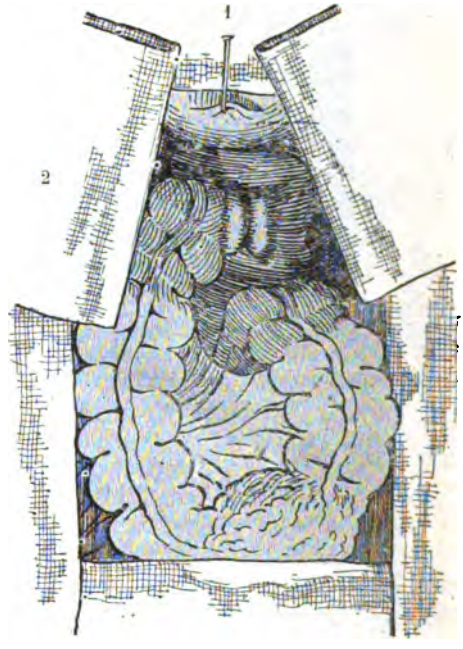

Fig. 178-VI. — 1, vessie; 2, anastomose effectuée à la partie moyenne du rectum. On aperçoit la saillie que dessine le bouton articulé.

avec précaution au bistouri ou au thermocautère le péritoine et la graisse sous-péritonéale; on écarte les fibres musculaires qui forment deux couches épaisses superposées. On aperçoit alors la muqueuse transparente d'un blanc grisâtre; elle fait hernie dans la plaie, poussée par la pression de la pince. On l'use et on la ponctionne lentement. Le cylindre du bouton apparaît bien enchâssé dans la paroi rectale. C'est le moment de pratiquer l'articulation.

Sans précipitation, le chirurgien coiffe avec la partie femelle le cylindre mâle que l'aide appuie fortement contre la paroi rectale. Ou bien encore, il saisit lui-même à travers la paroi intesti-

nale la pièce mâle de la main gauche, la pièce femelle de la main droite et, prudemment, sans forcer, il exerce une pression régulière parallèle à l'axe des deux cylindres. L'anastomose est établie.

On doit s'assurer que l'engagement est effectuée à fond, et que les séreuses sont bien affrontées. Il est inutile d'après Murphy et la plupart des « boutonnistes » d'ajouter tout autour un surjet séro-séreux.

Enlèvement de la pince, suture de la paroi. — La pince est enlevée. Quelques instants sont consacrés à bien disposer les anses intestinales. On ferme au besoin par quelques points de suture la boucle que dessine avec le rectum l'anse anastomosée, de façon à éviter la possibilité d'un étranglement interne.

Faut-il drainer? Desguins ne l'a pas fait. Dans mon observation j'ai laissé une étroite lanière de gaze venant aboutir à la partie inférieure de l'incision abdominale.

Toutes ces différentes manœuvres demandent très peu de temps, et sans précipitation, l'opération peut être exécutée en moins d'une demi-heure.

Après l'opération. — Le malade doit être tenu au repos. La morphine est utile comme après toute opération intestinale. Il est bon de pratiquer aussi une injection de sérum. S'il n'y a pas eu émission de gaz dans les trente-six heures, et si l'on croit le bouton oblitéré par quelque amas de matières demi-durcies, il est facile de délayer ce bouchon stercoral par des lavements tièdes et huileux.

Le bouton est trop près de l'anus pour qu'on puisse redouter des accidents d'obstruction. — Les opérés surtout après l'iléo-rectostomie ont d'ailleurs rapidement des selles très liquides. — L'appareil est éliminé après un temps très variable : cinq jours dans mon observation, vingt-deux jours dans un cas de Desguins.

Modifications du procédé habituel.

Entéro-rectostomie après résection de l'anse oméga ou du rectum supérieur. — Quand le rétablissement de la continuité de l'intestin par l'entérorraphie est impossible, l'*entéro-rectostomie* est indiquée et il est facile de l'exécuter.

Dans un premier temps, on ferme, comme Madelung, le bout inférieur rectal par invagination. Ce cul-de-sac abandonné, pourra recevoir la pince porte-bouton qui déprimera sa paroi antérieure.

Il faut chercher alors s'il est possible d'aboucher facilement

sur la saillie que dessine la pince, le bout supérieur de l'intestin. Si l'adossement des deux séreuses est aisé, on pratique de préférence l'anastomose *sigmoïdo-rectale*. Le bouton femelle est enchâssé dans le bout supérieur, qui est bien serré autour du collet de son cylindre, par un surjet en cordon de bourse. Il ne reste plus alors qu'à exécuter l'emboîtement des deux pièces. Ce procédé, le plus simple, n'est pas toujours possible.

Il faut quelquefois aller chercher la dernière anse iléale, et sur la pince porte-bouton introduite dans le cul-de-sac rectal, pratiquer l'*iléo-rectostomie*, encore bien préférable à l'anus artificiel.

Séquestration de l'intestin exclu de la circulation intestinale. —

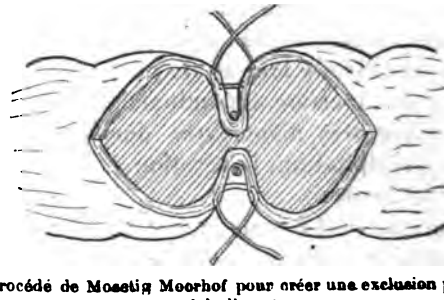

Fig. 179-VII. — Procédé de Mosetig Moorhof pour créer une exclusion partielle de l'intestin en aval de l'anastomose.

Dans ces derniers temps on a beaucoup vanté les bienfaits de l'exclusion.

Comme nos malades sont en général cachectiques et de « chair fragile » j'ai voulu essayer une méthode plus simple pour étrangler la lumière de l'intestin. Voici en quoi consiste cette technique appliquée par Mosetig Moorhof comme complément de la colostomie.

En aval de l'anastomose, l'iléon est serré avec une très forte soie qui traverse le mésentère. Au niveau de la partie étranglée se forme un profond sillon circulaire. Avec un surjet à la soie fine on réunit et on accole les deux bords de ce sillon. On le rend ainsi permanent par l'adossement de la tunique séreuse.

Sans perte de temps, sans risquer une nouvelle porte d'infection, on a pu assurer la fermeture de l'intestin par une valvule ou plutôt un diaphragme perforé à peine au centre d'un tout petit pertuis muqueux. Une sorte d'*exclusion* ou de *séquestration* est ainsi réalisée sans danger.

Cette méthode par la pince porte-bouton est rapide, elle n'expose pas au choc autant qu'une anastomose longue et laborieuse. Ce qui est très important, la cavité du tube digestif reste ouverte dans le minimum de temps possible. Le champ opéra-

toire est très restreint. Aucun liquide septique ne doit s'écouler par les boutonnières pratiquées à l'intestin. C'est là une condition de bénignité remarquable et qu'aucune autre technique ne peut présenter au même degré. De cette anastomose vivement exécutée sont justiciables des malades même affaiblis. Elle est simple et facile à employer.

Tout chirurgien même peu spécialisé peut l'accomplir et réussir, pourvu qu'il soit aseptique et quelque peu méticuleux.

Mon procédé de la pince porte-bouton n'a servi jusqu'ici que pour l'*entéro-rectostomie* péritonéale.

Comme je l'ai montré par de nombreuses expériences sur le cadavre[1], je crois qu'en incisant par le ventre le cul-de-sac de Douglas, on pénètre facilement dans l'espace décollable prérectal et que là, immédiatement au-dessus des releveurs, on peut encore sur la pince enfoncée dans le rectum emboîter les deux pièces d'un bouton.

On n'a eu recours à cette méthode que pour des opérations palliatives. Savariaud a pratiqué une *sigmoïdo-rectostomie*. Desguin, Pauchet et moi-même l'*iléo-rectostomie* et enfin Desguin, étendant les indications de la technique l'a utilisée pour exécuter une *iléo-sigmoïdostomie*.

Observation I (personnelle). — *Néoplasme du côlon pelvien. Anastomose iléo-rectale par le procédé de Lardennois. Guérison.* — (Observation prise par M. Thomas, interne à l'Hôtel-Dieu.)

N..., soixante-cinq ans, comptable. — Pas d'antécédents héréditaires particuliers. Depuis 1896 a maigri : la constipation est telle que les selles ne peuvent être obtenues sans lavements et laxatifs.

En mars 1902 il doit cesser son travail. Les purgatifs et les lavages n'arrivent pas à vaincre la constipation. Tympanisme, coliques, vomissements. Le 13 mars, vomissements fécaloïdes, météorisme considérable.

Le malade entre à l'Hôtel-Dieu et le Dr Lardennois appelé d'urgence pratique un anus iliaque gauche sur le côlon pelvien. Une exploration rapide de la cavité abdominale montre que l'obstruction paraît due à un néoplasme siégeant sur la terminaison du côlon pelvien, et adhérent à la paroi au niveau de la symphyse sacro-iliaque gauche. Le lendemain, débâcle considérable, rétablissement rapide.

L'anus contre nature paraît au malade une infirmité très pénible, très répugnante, et il demande instamment à en être débarrassé.

Son âge et son état général ne permettant pas de songer à l'ablation du néoplasme, le Dr Lardennois prend le parti de détourner le cours des matières par une anastomose entéro-rectale, opération plus rapide

1. De l'anastomose entéro-rectale. *Revue de gyn. et de chir. abdom.*, mars-avril 1899, p. 291.

que l'exérèse, pour replacer le malade dans des conditions physiologiques normales.

30 avril. Six semaines après la première intervention, l'*entéro-rectotomie* est pratiquée avec l'aide du Dr Guelliot, chirurgien de l'Hôtel-Dieu.

Après la laparotomie médiane, le malade est placé en plan incliné, le siège surélevé par des coussins, pour permettre l'introduction aisée de la pince porte-bouton. On place l'écarteur abdominal à crémaillère de Collin et on isole par de grandes compresses abdominales le champ opératoire. Le néoplasme est vite reconnu, et on constate que la dernière anse de l'iléon peut être anastomosée avec la partie du rectum située au-dessous de la tumeur.

La pièce mâle du bouton, munie d'un fil de soie qui sort par l'anus, est introduite dans le rectum par un aide au moyen de la pince porte-bouton.

La pièce femelle, remplie de beurre de cacao, est enchâssée sur l'anse iléale et fixée par un fil en bourse selon le procédé habituel. On dissèque la tunique musculaire du rectum sur la pièce mâle qui la soulève, et qui fait alors saillir la muqueuse amincie, presque perforée.

En quelques minutes, les deux parties du bouton sont accolées, articulées à fond.

L'anastomose est établie. On juge inutile de la consolider par une suture en surjet.

On place seulement par mesure de précaution une étroite lanière de gaze qui vient aboutir à la partie inférieure de l'incision abdominale.

La pince porte-bouton est retirée, puis la paroi abdominale suturée selon le mode habituel.

L'intervention a été très rapide.

Suites opératoires sans incident : pas d'élévation de la température; le pouls ne dépasse pas 100 pulsations. Émission de gaz dès le lendemain. Immobilisation de l'intestin avec de l'opium, injection sous-cutanée de sérum de Hayem.

Le quatrième jour, la mèche de gaze est retirée; il s'écoule une cuillerée à potage de sérosité. La mèche est remplacée par un drain de petit calibre.

Le cinquième jour, première selle par l'anus, selle très liquide, rien ne sort par l'anus artificiel.

Le septième jour, le bouton de Murphy, facilement senti par le toucher rectal et paraissant mobile, est attiré au dehors par le fil de soie fixé à la pièce mâle. Cette extraction paraît avoir été un peu prématurée. Le malade souffre et présente un peu de fièvre dans la soirée.

Le huitième jour, par le drain abdominal s'écoule un liquide louche d'odeur fécaloïde qui oblige à renouveler les pansements par la suite. Les selles sont toujours liquides.

A partir du neuvième jour, on donne au malade du bismuth et de l'extrait thébaïque.

17 mai. L'écoulement par le drain abdominal a cessé.

La cicatrisation de la plaie abdominale est rapidement obtenue.

malade a deux selles quotidiennes. Par l'anus contre nature il ne sort plus rien. Peu à peu l'appétit revient. Le malade se lève dans les premiers jours de juin et quitte l'Hôtel-Dieu à la fin du mois.

A ce moment l'état général est relativement bon; il n'y a plus de diarrhée, mais les selles ne sont pas encore fermes et moulées. Il ne sort plus rien par l'anus artificiel.

Six ou sept mois après nous apprenons qu'il vient de succomber à la suite d'une affection des voies respiratoires.

Obs. II. — *Iléo-rectostomie par le procédé de Lardennois. Guérison. — Cancer inopérable.* — (*Annales de la Société belge de chirurgie.* 24 juin 1899, p. 111. L. Desguin, d'Anvers.)

Ayant en traitement à l'époque où parut l'article de Lardennois un homme solide de quarante-cinq ans, dont le cancer justifiait pleinement l'anastomose proposée, je résolus de l'exécuter telle qu'elle a été décrite par l'auteur.

Cette intervention, la première sur l'homme vivant, eut lieu le 2 mai dernier. J'y apportai seulement quelques modifications de détail que je signalerai dans un instant.

Le malade étant donc endormi et placé en position déclive, la laparotomie fut pratiquée. Un rapide examen montra que la seule anse pouvant être amenée aisément au contact du rectum était la fin de l'iléon.

La partie femelle du bouton anastomotique fut aussitôt placée sur cet intestin, à 20 centimètres environ du cæcum.

Un aide introduisit dans l'anus, portée sur une pince spéciale, la partie mâle que je fis aisément diriger vers la place la plus convenable. Je garantis alors les alentours par des compresses absorbantes, et recommandant à l'aide de bien tenir le bouton immobile, je fis une petite incision par laquelle le cylindre mâle apparut aussitôt.

Rapprocher les deux pièces du bouton et les serrer à fond fut dès lors l'affaire d'un instant. L'anastomose était faite.

Nous avons à faire quelques remarqnes au sujet du manuel opératoire :

1° Nous n'avons pas cru devoir tailler en biseau les pièces de notre bouton parce qu'il semble que cela doive faire un assez mauvais emporte-pièce. En outre le déplacement de la branche mâle dans le rectum nécessite quelques tâtonnements, et l'on risquerait de labourer la muqueuse avec le bord tranchant du biseau.

2° Nous avons eu au moment de notre anastomose un peu d'écoulement de liquide rectal sur nos compresses. C'est une chose à éviter. Le rectum ayant été bien lavé avant l'opération il convient encore de l'assécher soigneusement.

Enfin une recommandation de Lardennois que nous avons négligée, c'est celle d'attacher un bout de fil au bouton anastomotique pour pouvoir aider à son expulsion.

La guérison fut contrariée par une suppuration de la paroi que nous avons attribuer au fait que les compresses placées dans le petit bassin,

souillées par quelques gouttes du contenu rectal, ont pu contaminer au passage les surfaces cruentées de la paroi abdominale.

Cela n'a pas grande importance, mais prouve combien il est nécessaire d'assécher parfaitement le rectum.

Dès le lendemain de l'opération, le malade avait de nombreuses selles liquides. Cette diarrhée a persisté dans la suite avec des alternatives de plus et de moins.

Les préparations opiacées par la bouche et en suppositoires ont pu la réduire momentanément à trois selles par jour, mais dès qu'on cesse la médication le malade est obligé d'évacuer presque toutes les heures.

Le bouton n'a été expulsé que le vingt-deuxième jour.

A l'heure actuelle, quand on pratique le toucher rectal on constate une certaine augmentation de l'ampoule rectale.

L'anastomose semble être un peu remontée, car elle n'est pas accessible au doigt alors que le bouton mis en place l'était.

Pour ce qui est de l'état général du malade il est très bon et comme cet homme souffrait antérieurement, qu'il avait des selles glaireuses et sanguinolentes, il est en somme très satisfait de sa situation.

Suites éloignées. — Cet opéré a joui d'une santé très satisfaisante pendant un an environ et la survie a été de quinze mois; pendant tout ce temps, il a dû faire usage de bismuth et de laudanum.

Obs. III. — *Entéro-côlite muco-membraneuse rebelle. Iléo-rectostomie. Guérison.* — (Desguin, d'Anvers. Très résumée dans thèse Godineau. Paris, 1903.)

Malade atteint d'entéro-côlite muco-membraneuse grave avec violentes douleurs non améliorées par le traitement médical. — Iléo-rectostomie par le procédé Lardennois. Résultat opératoire parfait.

Obs. IV. — *Cancer de la partie supérieure de l'S iliaque. Iléo-sigmoïdostomie. Guérison.* — (Desguin, d'Anvers. Communication personnelle.)

Malade atteint d'un cancer de l'intestin qui laissait libre les deux tiers inférieurs de l'S iliaque.

Opération le 1er août 1904. — Technique habituelle. — Après avoir disposé la moitié légère du bouton sur l'iléon, le chirurgien fait introduire la moitié lourde dans le rectum au moyen de la pince porte-bouton. Il la saisit alors de la main gauche à travers les parois de l'intestin et la fait voyager par glissement jusqu'à la place où il désirait la fixer.

Naturellement l'aide a pendant ce temps retiré le porte-bouton devenu inutile.

L'articulation est opérée par le procédé habituel le plus aisément du monde.

Suites opératoires. — Le malade s'est bien remis. Il est encore en vie actuellement. — Son état de santé est loin d'être satisfaisant. — Il est en pleine cachexie cancéreuse, mais il n'est plus torturé par la diarrhée et il conserve l'espoir d'une prochaine guérison.

Réflexions. — Ce cas est une heureuse extension du procédé. Il est plus facile et plus sûr de placer ainsi la pièce mâle dans

l'S iliaque que de recourir à la technique habituelle. L'ouverture pratiquée à cet intestin est très minime. Elle est fermée immédiatement par l'articulation des deux parties du bouton. De ce côté les chances d'infection par l'irruption du contenu intestinal sont réduites au minimum.

Obs. V. — *Anastomose de l'anse sigmoïde avec l'ampoule rectale (entéro-rectostomie) par le procédé Lardennois pour cancer sigmoïdo-rectal inopérable et anus cæcal. Survie de dix-huit mois. — Mort d'occlusion intestinale.* — (Savariaud, présentée à la Société de Chirurgie de Paris. — M. Demoulin, rapporteur. *Bulletin de la Soc. Chir.*, p. 873.)

Le 20 avril 1903, je suis appelé d'urgence auprès de M. P..., cinquante-deux ans, qui est en état d'occlusion complète depuis une huitaine de jours. Les troubles remontent à fort longtemps, mais sont surtout marqués depuis deux mois. Je fais le diagnostic de cancer du côlon, et je pratique l'anus cæcal aussi étroit que possible. Le cæcum est très épaissi. Il s'écoule d'énormes quantités de matières purée de pois.

Le 13 mai, soit trois semaines plus tard, je l'opère à nouveau avec l'idée arrêtée de lui faire une anastomose recto-sigmoïde, car sous le chloroforme et sur le plan incliné, j'ai pu à bout de doigt sentir une induration cancéreuse au droit de l'articulation sacro-iliaque, à travers la paroi rectale saine.

L'opération est faite avec le plus gros bouton de Murphy et la pince de Lardennois de Reims. Elle est des plus faciles. L'anse sigmoïde très dilatée est anastomosée avec l'ampoule rectale. L'anastomose siège à 4 ou 5 centimètres du néoplasme, et à peu près à la même distance du Douglas. Le néoplasme est petit, adhérent au méso rétracté et infiltré. Voici les détails de l'opération :

Le plus gros bouton de Murphy (pièce mâle) est introduit par un aide dans le rectum. On lui imprime grâce à la pince de Lardennois un mouvement de bascule qui fait saillir le bouton dans la portion libre du rectum à 5 centimètres du Douglas. La musculature rectale est dissociée avec la sonde cannelée dans l'axe de l'intestin. La muqueuse est perforée au thermo. Le bouton est saisi avec une pince de Kocher, la pince porte-bouton retirée.

La pièce femelle du bouton est placée dans l'anse sigmoïde à 5 centimètres environ du néoplasme. L'approximation intestinale est faite avec tous les soins désirables. Le bouton est serré à bloc en deux fois. Aucune suture de renforcement. Elle serait d'ailleurs très difficile pour ne pas dire impossible à une pareille profondeur. L'anastomose est située à 4 centimètres du fond du Douglas. Drain dans le Douglas.

Les suites opératoires ont été très bénignes ; le drain qui ne sécrète presque rien est retiré au bout de quatre jours. Au bout de huit jours la paroi est cicatrisée. Les fonctions de la nouvelle bouche se sont établies avec une rapidité remarquable. Le jour même de l'opération la malade a eu trois selles abondantes.

Au bout de vingt et un jours il rentre chez lui. Depuis je ne l'ai

jamais revu, mais j'ai eu à deux ou trois reprises de ses nouvelles.

D'abord le malade s'est très bien porté. L'anus cæcal s'est fermé spontanément. Les fonctions digestives s'accomplissaient normalement, et le malade avait repris sa profession de comptable qu'il a d'ailleurs exercée jusqu'à la fin.

Mais petit à petit la constipation est revenue malgré les soins et malgré le régime (que je n'ai jamais pu contrôler). Petit à petit les coliques et les douleurs sont revenues. Au bout d'un an (avril 1904) sa situation était, paraît-il, très misérable, mais il a refusé de laisser rouvrir son anus cæcal.

Dans les derniers temps, après avoir consulté pas mal de médecins dont la plupart ignoraient l'opération qui lui avait été faite, il finit par se livrer aux mains des charlatans et usa largement de la méthode de Kneipp dont le régime pendant un certain temps lui fit du bien.

Malheureusement pour lui, dans son zèle il avala une telle quantité de raisins avec la peau et les pépins qu'un beau soir on l'apporta mourant à l'hôpital Lariboisière où on lui fit, dans le service du professeur Poirier, un nouvel anus contre nature.

Les matières étaient tellement compactes que l'anus ne fonctionna pas. Il mourut six jours après. J'ignore si l'autopsie a été faite. Il avait en tout survécu dix-huit mois et pendant trois mois avait conçu l'espoir d'une guérison complète. Le retour des accidents l'avait cruellement désappointé.

Fistules entéro-vaginales.

Par M. le Dr C. Fournier, d'Amiens,
Professeur à l'École de Médecine.

J'ai observé 6 cas de fistules stercorales ouvertes dans le vagin et consécutives à des abcès du cul-de-sac de Douglas. 3 seulement ont été opérées, 2 avec succès.

Les 3 cas non opérés sont un peu dissemblables. Deux fois les matières fécales et le pus furent rencontrés au moment même où je fis la colpotomie postérieure, le 24 décembre 1899 pour l'une des deux malades, le 20 mars 1901 pour l'autre. Les fistules stercorales siégeaient sur l'intestin grêle et étaient consécutives à des annexites suppurées. Elles guérirent spontanément, la première en 3 mois, la seconde en 1 mois.

Le troisième cas non opéré n'a pas guéri, ou pour mieux dire n'a guéri que momentanément. J'avais fait la colpotomie postérieure et l'hystérectomie abdominale totale, le 10 mai 1904, pour tumeurs végétantes bilatérales des annexes. Une fistule stercorale

vaginale s'établit, puis guérit seule, mais au bout de 4 mois, elle se reproduisait, et la malade succomba de la récidive de son néoplasme.

Voici maintenant les 3 cas opérés :

Observation I. — *Fistule entéro-vaginale de l'intestin grêle opérée et guérie.*

Une jeune fille de vingt-trois ans était soignée pour fièvre typhoïde, quand un de mes confrères, appelé auprès d'elle, posa le diagnostic d'abcès rétro-utérin. Le 10 décembre 1903, j'ouvris cet abcès par la voie vaginale, il provenait de la trompe gauche atteinte de pyosalpinx; les annexes droites étaient moins lésées. Les matières fécales apparurent six jours plus tard, tantôt semi-liquides, tantôt un peu plus consistantes, mais toujours jaunes ou vertes; il finit par n'en plus passer par le rectum, tout s'écoulant hors de la vulve.

Le 28 décembre, laparotomie qui me conduit sur l'épiploon adhérent, puis sur de nombreuses anses intestinales, formées du grêle et de l'anse sigmoïde. J'aurais voulu n'isoler que l'anse perforée, mais, comme il est impossible de s'y reconnaître, je dois décoller plusieurs anses intestinales avant de tenir celle qui est perforée. Cette anse grêle profonde est amenée sous les yeux : la perforation siège à son sommet et les deux bouts sont parallèles, en canon de fusil. Je ferme l'orifice par un double surjet, mais constate qu'il en résulte un rétrécissement du calibre de l'intestin; en conséquence je pratique une entéro-anastomose à dix centimètres de là, afin d'assurer le libre passage des matières. Des précautions sont prises pour continuer à isoler le paquet des anses infectées du reste de l'abdomen, le drainage est assuré par les voies vaginale et abdominale à la fois et séparément. Dès le troisième jour, il y a des selles par l'anus, mais l'alimentation est restreinte aux liquides jusqu'au huitième jour, crainte d'ajouter à ce foyer d'infection ancienne celle qu'apporte le contenu de l'intestin. La malade se levait le dix-septième jour, quand elle fut atteinte de scarlatine avec 40°,1 le soir. Cette scarlatine fut soignée comme il convient et la guérison se maintient depuis lors.

Obs. II. — *Fistule entéro-vaginale du gros intestin opérée et non guérie.*

Le 17 août 1903, j'opérais un fibrome utérin par hystérectomie vaginale chez une femme de cinquante-cinq ans qui avait un mauvais état général et de la fièvre depuis longtemps. L'utérus fibromateux était comme une grosse orange, mais derrière lui s'ouvrit une poche de pus due à la trompe gauche qui se rompit. Les suites furent très simples. Mais au bout de trois semaines, alors que la malade était sur le point de quitter ma clinique, elle fut prise de douleurs dans le bas ventre, de rétention d'urine et dut se remettre au lit. Le 10 septembre, on crut qu'elle perdait des urines par le vagin et on constata nettement que les matières fécales suivaient cette voie.

Le 15 septembre, laparotomie qui m'amène sur des anses intestinales grêles adhérentes, recouvrant la vessie, elle-même accolée au rectum.

il y a entre la vessie et le rectum une collection purulente enkystée, contenant un peu d'urine. Sur la face postérieure de la vessie existe un orifice de communication en forme de fente. Je suture à la soie fine cette perforation vésicale, une sonde à demeure est ensuite placée dans la vessie et la guérison de cette suture vésicale fut rapide. La perforation intestinale était également en rapport avec la collection purulente rencontrée et siégeait sur le gros intestin, un peu au-dessus de l'angle sacro-vertébral, à la naissance de l'S iliaque, car je dois dire que chez cette malade il n'y avait pas d'anse sigmoïde, le rectum se continuant à gauche directement avec l'S iliaque. Tout ce gros intestin était allongé de haut en bas sans aucune flexuosité (on sait combien les dispositions anatomiques sont variables ici suivant les sujets). La perforation intestinale était comme une pièce de 5 francs, très large, prenant les deux tiers antérieurs de la circonférence de l'intestin; elle était mal située, presque au contact de l'angle sacro-vertébral, c'est-à-dire trop haut pour être accessible par le vagin, trop basse au contraire pour être bien suturée par la voie abdominale, même avec la position très inclinée. Néanmoins j'essayai cette suture en réunissant les bords dans le sens transversal et je faillis guérir la malade, car pendant six semaines il ne revint plus du tout de matières fécales par le vagin. Mais de temps à autre la malade affirmait qu'il passait un gaz par cette voie.

Les matières fécales n'apparurent qu'en novembre, une cuillerée à café tous les trois jours environ. En décembre, janvier et février 1904, cette quantité n'augmenta guère, mais en mars et avril, elle finit par atteindre un verre environ : la perforation était toujours au même endroit, car un lavement de lait revenait de suite.

Le 16 avril, j'essaie de nouveau la suture sans aucun succès. Le 21 avril, je fis une iléo-sigmoïdostomie en abouchant l'iléon plus bas que la perforation, ce qui était très malaisé : je ne réussis pas davantage. Depuis lors, la malade continue à perdre des excréments par le vagin et vit avec cette infirmité.

Obs. III. — *Fistule entéro-vaginale du gros intestin opérée et guerie.*

Femme de trente ans, atteinte de pelvipéritonite grave; collection purulente fétide du Douglas, ouverte quinze jours après. Le 14 juin 1904. Le jour même, des excréments apparaissent le long des drains qui descendent par le vagin. Il semble que la perforation doit être assez élevée, car un lavement d'un litre et demi ne revient qu'après avoir été donné en entier.

Hystérectomie abdominale totale le 1er juillet pour enlever les annexes suppurées. Deux anses grêles sont adhérentes derrière l'utérus, mais elles ne sont pas perforées. Après ablation totale de l'utérus et des trompes volumineuses, la perforation intestinale est plus facile à reconnaître : elle siège sur une partie élevée du rectum, un peu au-dessous de l'angle sacro-vertébral. Grâce à la position inclinée, il est facile d'explorer cette région, et cependant c'est à peine si on peut deviner dans la profondeur, derrière l'orifice béant du vagin, l'endroit

perforé. L'index plonge à sa rencontre et sent le bourrelet muqueux que forme la muqueuse éversée, la pulpe de l'index pourrait y pénétrer. Une suture est impossible dans cet endroit. Je me propose donc d'utiliser plus tard la voie vaginale, étant donné qu'il n'y a plus de col utérin et que j'ai fait l'hystérectomie totale.

Le 20 juillet, je l'opère dans la position gynécologique. La perforation est au fond du vagin, au-dessus de l'ampoule rectale. Un doigt dans le rectum ne la trouve qu'en cheminant en zigzag au-dessus de quelques replis. Une valve abaisse la paroi postérieure du vagin, des pinces attirent avec peine le pourtour de la perforation. Avivement autour de l'orifice. Suture en bourse avec de la soie fine et de petites aiguilles pour rentrer dans le rectum la muqueuse ectropiée, puis deux autres sutures semblables pour être bien certain d'une fermeture complète. La paroi vaginale est décollée et suturée par-dessus, afin de repousser plus fortement les tissus profonds vers la lumière du rectum. Drainage du vagin.

Les suites sont apyrétiques. La malade est constipée pendant quelques jours. Quand elle va à la selle, tous les excréments suivent la voie rectale. Il ne s'écoule d'abord que quelques liquides fétides par le vagin, puis plus rien et la guérison est complète.

Des 6 cas que je viens de rapporter, 2 guéris spontanément, concernaient de simples fistules stercorales, tandis que les 3 cas opérés étaient de vrais anus artificiels. Pour la cure de la perforation du grêle je ne vois aucune remarque à faire. Mais, pour les deux perforations du gros intestin, je ferai remarquer qu'il n'y a eu qu'un succès sur deux cas et que même dans ce cas l'opération a été laborieuse. C'est qu'en effet, tout *l'intestin est généralement facile à traiter chirurgicalement, à l'exception d'une portion très courte, mais mal située au point de vue opératoire*, je veux dire la portion du côlon descendant, qui se trouve au niveau de l'angle sacro-vertébral, un peu au-dessus et un peu au-dessous de lui. Il y a là un segment de 10 centimètres environ (5 au-dessus et 5 au-dessous de l'angle) peu accessible par la voie abdominale et par la voie vaginale, aussi bien pour y occlure des perforations que pour enlever des néoplasmes. C'est dans cette zone bien limitée qu'il serait nécessaire de posséder des procédés nouveaux et une technique plus simple pour les interventions chirurgicales.

Remarques sur le traitement du cancer du gros intestin, rectum excepté,

Par M. le Dr Victor Pauchet, d'Amiens,
Chirurgien des hôpitaux,
Correspondant de la Société de Chirurgie.

J'ai opéré *dix-neuf cancers du côlon* et *deux cancers du cæcum*; six malades sont morts dans un délai de 48 heures à 30 jours après l'intervention. Ces opérations se décomposent en *six résections* avec abouchement termino-terminal, *six résections* avec entéro-anastomose, *sept anastomoses* simples et *deux exclusions*. De ces 21 malades, 6 ont été opérés en un seul temps, les autres ont subi un *anus artificiel temporaire*. Les résultats bons ou mauvais que j'ai obtenus, les accidents immédiats ou éloignés que j'ai relevés, m'ont conduit à adopter les règles suivantes dans le traitement du cancer côlique ou cæcal.

A. — Les cancers extirpables et non compliqués d'occlusion *seront opérés en un temps. L'intervention consistera à réséquer largement la tumeur, à fermer les deux bouts et à rétablir la continuité de l'intestin par une entéro-anastomose.*

La résection de l'intestin, étendue au delà des limites du mal, avec exérèse du territoire lymphatique infecté, est la méthode de choix. Le cancer du gros intestin présente une évolution lente, le plus souvent c'est un squirrhe annulaire, sorte de ficelle jetée sur l'intestin, dont la résection est facile au début. Pour intervenir avec chances de succès, le chirurgien ne doit pas attendre l'existence d'une tumeur perceptible au palper, ni une crise d'occlusion. Chez un malade, qui présentera des attaques passagères ou douloureuses de rétention fécale ou des coliques à point de départ *net*, *localisé*, *fixe*, on fera la laparotomie exploratrice. Cette ouverture précoce permettra de reconnaître soit une bride péritonéale, soit un ulcère du gros intestin, soit un cancer au début. Ce dernier, encore limité, mobile et non adhérent sera facile à réséquer.

Mais, quand l'examen clinique révèle l'existence d'une tumeur, le processus cancéreux a souvent dépassé les limites du tube intestinal; il peut exister des adhérences avec l'estomac, le foie, l'épiploon, le rein, la vessie. Si ces adhérences sont purement inflammatoires, il est possible de les rompre par clivage, car elles sont lâches et peu vasculaires; au contraire, les adhérences

néoplasiques se montrent résistantes et ne peuvent être rompues sans risque d'hémorragie ou d'ouverture viscérale. Il arrive que la paroi abdominale est envahie, il faut alors l'exciser en tissu sain et l'enlever en masse avec le néoplasme. La libération du bord postérieur de l'intestin est souvent le temps le plus laborieux. Le chirurgien s'attachera à poursuivre avec soin le moindre noyau lymphatique. Un accident possible et gênant est la blessure d'une branche de l'artère mésentérique. Dans ce cas, il devrait examiner soigneusement le territoire qu'elle desservait. Une anse pâle, anémiée, privée de ses mouvements péristaltiques est vouée au sphacèle; il faudra la réséquer.

Les ganglions seront tous enlevés, les uns inflammatoires, les autres cancéreux, peu importe, car le diagnostic différentiel est impossible à l'examen macroscopique.

Lorsque, à l'ouverture abdominale, on trouve des foyers métastatiques dans le foie, le mésentère, la paroi, la côlectomie est contre-indiquée. Contre-indiqué également, tout traitement radical, quand il y a envahissement important des mésos ou adhérences néoplasiques, qui ont supprimé la mobilité de la tumeur et l'ont unie aux organes voisins : foie, reins, fascia iliaca, etc. Sauf ces restrictions, la côlectomie sera le traitement de choix.

Technique de la côlectomie.

Elle comprend : la laparotomie, la libération de la tumeur, la résection de l'intestin et du mésentère et le rétablissement de la continuité de l'intestin.

1° *Laparotomie, exploration et libération de la tumeur.* — On fera médiane la laparotomie, si la tumeur paraît mobile. On peut amener, dans la plaie, les angles droit et gauche du côlon, en sectionnant les ligaments phréno-côliques gauche et droit et les cystico- et hépato-côlique. Si, au contraire, la tumeur paraît adhérente, on incisera la paroi au niveau de la masse néoplasique.

Le cæcum, le côlon ascendant et descendant sont également mobilisables. Pour amener le segment intestinal sur la ligne médiane, dans la plaie opératoire, il suffit de pratiquer l'incision libératrice du feuillet séreux pariétal au ras du côlon. Le segment extirpé est ainsi mobilisé sans section et sans torsion des vaisseaux mésentériques (Roux, Pantaloni, Pierre Duval). Dans le cas de tumeur siégeant sur le côlon transverse ou le sigmoïde pourvus, eux, d'un long méso, ou encore dans le cas de masse bien localisée de l'intestin et dépourvue de connexions

secondaires avec les organes voisins, l'opération se pratique aisément sans libération préalable du péritoine; quand on aura mobilisé l'intestin, en pratiquant l'incision libératrice du péritoine, il faudra refixer le côlon à sa place habituelle par des points de suture, à seule fin d'effacer les surfaces cruentées.

2° *Résection de l'intestin et du mésocôlon.* — Le segment cancéreux doit être enlevé comme un sac à contenu septique. Pour cela, on évalue la longueur de l'anse à supprimer; on écrase cette dernière à ses deux extrémités, en tissu sain; on lie la portion écrasée et on la sectionne au thermo, au ras des deux moignons. Par la palper, on apprécie la souplesse de l'intestin et on pratique l'excision à 5 centimètres au delà des parties indurées. Le mésentère sera sectionné avec soin, taillé en forme d'angle dont la base répondra à l'intestin; on ménagera les deux feuillets de la séreuse de façon à péritoniser les ligatures et à les enfouir sous les deux lèvres mésocôliques. On épargnera les branches côliques qui se rendent aux portions conservées. Si l'adénopathie est importante, il faudra sacrifier une partie plus étendue du mésentère et de l'intestin. Si les ganglions ne rentrent pas dans le champ de la résection mésentérique, ils peuvent être enlevés par une incision spéciale du feuillet antérieur du méso.

En résumé : enlever d'un bloc, l'intestin, le mésentère, l'épiploon (s'il y a lieu) et les ganglions; lier séparément chaque rameau vasculaire et enfouir le moignon sous les deux lèvres séreuses, rapprochées par un surjet; enfouir sous une suture en bourse, les deux moignons qui résultent de la ligature des extrémités libres sectionnées.

3° *Rétablissement de la continuité de l'intestin.* — La résection terminée, on peut reconstituer le canal intestinal, soit par un abouchement bout à bout, soit par une entéro-anastomose. L'abouchement termino-terminal doit être précédé d'une toilette soignée des deux bouts côliques; les franges graisseuses sont excisées pour ne pas gêner la coaptation séro-séreuse. On réunira en *trois plans*, au fil de lin ou au catgut 000.

Mais combien préférable à l'abouchement termino-terminal est l'anastomose latéro-terminale. Les deux anses fermées en culs-de-sac par une suture en bourse, sont croisées et accolées par un surjet séro-séreux sur une longueur de 6 à 8 centimètres. On choisit pour l'accolement une bandelette côlique qui offre plus d'épaisseur et de résistance. On crée ensuite la bouche anastomotique et on suture en deux ou trois plans. Le seul inconvénient de cette méthode est d'exiger deux portions de côlon bien mobiles; ce n'est pas le cas habituel. Je sais bien que

les incisions libératrices des angles côliques ou des feuillets séreux pariétaux donne du jeu à l'intestin; mais il faut péritoniser de nouveau ces surfaces cruentées et c'est là une perte de temps.

Il est incontestable que le meilleur mode de rétablissement du conduit intestinal est l'entéro-anastomose. Cette communication se fera à distance. De cette façon, on n'hésitera pas à exciser largement le côlon malade sans souci de faciliter le rapprochement; l'anastomose à distance mettra d'ailleurs au repos les portions suturées.

B. — *Dans le cas de cancer côlique opérable mais compliqué d'occlusion aiguë ou subaiguë, on fera d'abord un anus contre nature complété ou non par une côlectomie.*

Si le sujet est déprimé ou si l'abdomen est très distendu, on fera un anus cæcal. Pour créer cette fistule stercorale temporaire, on pourra, à l'instar de Segond, utiliser l'appendice vermiculaire qu'on amènera hors du ventre et dans lequel, un tube pourra être introduit. Par cet orifice, les gaz et les matières liquides seront évacués, quelques lavages poussés à l'aide d'une seringue y aideront. 15 jours après, l'intestin aura repris sa tonicité et sa résistance et l'on pourra pratiquer une laparotomie et réséquer l'intestin cancéreux; quelques semaines plus tard, on fermera la fistule stercorale en sectionnant l'appendice à sa base et en enfouissant le moignon comme dans l'opération d'appendicite à froid.

Si le sujet atteint d'occlusion aiguë ou subaiguë peut supporter une intervention, on aura recours à l'*opération en deux temps suivant la technique de Hartmann*. L'anse cancéreuse est libérée de ses connexions, attirée hors du ventre; les deux extrémités sont fixées au péritoine pariétal par des points séro-séreux, le reste de la plaie est isolé au moyen de gaze antiseptique. Le ventre étant ainsi fermé, on écrase et on lie l'anse côlique à distance de la tumeur qui est excisée. Le bout inférieur écrasé et lié est coupé au ras de la peau. Le bout supérieur séparé de son mésentère sur une distance de 6 ou 7 centimètres, « pend comme un pénis flasque » sur la paroi abdominale. Sur l'extrémité de ce dernier bout ligaturé, on fait une boutonnière par où une canule est introduite. Les matières s'écoulent ainsi loin du pansement sans crainte d'infection pour la ligne de réunion. Le premier pansement est enlevé au bout de 5 à 6 jours, la canule est alors supprimée. 15 jours plus tard, on fait une

entéro-anastomose et on excise les deux extrémités de l'anse qui constitue l'anus artificiel.

La résection large suivie d'anastomose iléo-sigmoïdienne ne m'a procuré que des succès; au contraire de l'abouchement termino-terminal qui m'a donné les accidents suivants : FISTULE STERCORALE, OCCLUSION INTESTINALE précoce ou tardive, RÉCIDIVE PLUS RATIVE. Voici résumés ces trois cas malheureux :

Observation I. — *Cancer de l'angle droit du côlon, abouchement termino-terminal, fistulette; récidive dans la cicatrice et occlusion vingt mois plus tard.*

Homme de soixante-six ans, soigné par le docteur Morel (de Vron), occlusion aiguë. Ventre très ballonné. Anus cæcal. Trois mois plus tard, résection du côlon. *La section porte seulement à 3 centimètres des tuniques indurées.* Abouchement termino-terminal en deux plans à la soie. Abcès de la paroi. Fistule stercorale pendant quinze jours; bonne santé pendant vingt mois. Occlusion chronique; entéro-anastomose cæco-sigmoïdienne. Survie trois mois; cachexie et mort.

Obs. II. — *Cancer du côlon iliaque, abouchement termino-terminal, occlusion par adhérences inflammatoires un mois plus tard.*

Homme de soixante-douze ans, soigné par le docteur Thomas (de Montdidier), occlusion aiguë. Anus artificiel placé immédiatement au-dessus de la tumeur qui est laissée. Six semaines plus tard, résection de l'anus et de la tumeur. Abouchement bout à bout. Drainage à la gaze. Occlusion aiguë vingt-huit jours plus tard. Adhérences inflammatoires autour du segment suturé. Anus cæcal. Mort dix jours plus tard.

Obs. III. — *Cancer du côlon ascendant, côlectomie, entérorraphie bout à bout. Fistule stercorale. Occlusion par adhérences inflammatoires. Anastomose iléo-côlique au bouton. Nouvelle occlusion. Mort.*

Femme de trente-six ans, soignée par le docteur Guégo (de Tergnier), tumeur du côlon ascendant. Côlectomie large après débridement péritonéal. Section des tissus à cinq centimètres des tuniques indurées. Suture bout à bout. Abcès et fistule quinze jours plus tard. Occlusion aiguë, anastomose ilio-iliaque avec le bouton. Douleurs persistant pendant plusieurs mois. Nouvelle occlusion; mort sans nouvelle intervention.

C. — *Les cancers inextirpables et non compliqués d'occlusion seront traités par l'entéro-anastomose. La meilleure anastomose est l'iléo-sigmoïdostomie par implantation double.*

Disons deux mots de l'*exclusion* : elle consiste à supprimer du trajet que doivent suivre les matières, un segment du côlon

Celui-ci se trouve ainsi protégé contre toute irritation, condition favorable pour ralentir l'évolution du néoplasme ou faire disparaître la gangue inflammatoire, qui l'entoure. Nombreuses sont les variantes d'exclusion, mais il suffit d'en retenir deux :

a) Exclusion unilatérale. — Le chirurgien coupe l'intestin au-dessus de la lésion, plante le bout sain dans une anse placée en aval de la tumeur et ferme en bourse le bout libre de l'anse malade.

b) Exclusion bilatérale. — L'opérateur sectionne l'intestin aux deux extrémités de l'anse malade, rétablit la continuité du côlon par anastomose terminale ou latérale et fixe à la peau les deux extrémités de l'anse cancéreuse. Par les deux extrémités mises en communication avec l'extérieur, on peut faire des lavages. Cette exclusion bilatérale est excellente dans le cas de lésions tuberculeuses ou inflammatoires, de l'intestin; la mise au repos et la désinfection permanente des ulcérations amène la guérison ou une amélioration permettant l'exérèse ultérieure.

Pour le cancer, l'exclusion est à rejeter, elle ne donne pas une amélioration assez prolongée et ne se montre pas tellement supérieure à l'iléo-sigmoïdostomie pour compenser par ses résultats le risque plus grand, qu'elle fait forcément courir au patient. C'est une opération beaucoup plus délicate et plus longue que l'anastomose; nous y avons eu recours deux fois, et deux fois le résultat fut peu satisfaisant. Voici ces deux cas :

Observation I. — *Cancer du côlon gauche. Abcès et incision. Fistule muco-purulente. Exclusion. Pas de résultat.*

Femme de soixante-seize ans; masse bien nette à gauche; cancer côlique évident; deux attaques d'occlusion guéries par lavement d'huile. Empâtement et abcès; incision au bistouri, fistule muco-pyo-stercorale.

Exclusion bilatérale : les deux extrémités de l'anse malade, amenées après clivage du fascia d'accolement, sont fixées à la peau en double canon de fusil. Iléo-sigmoïdostomie pour rétablir la continuité. L'opération est faite depuis six mois; la fistule donne toujours du mucus intestinal et l'empâtement persiste.

Obs. II. — *Cancer du côlon iliaque. Abcès, incision. Fistule fermée spontanément. Occlusion chronique, exclusion unilatérale. Mort.*

Malade de cinquante-huit ans, soigné par le docteur Lecomte (d'Eu); phlegmon iliaque gauche, incision. La cicatrisation est complète au bout de six semaines. Signes d'occlusion chronique, exclusion unilatérale. section du côlon descendant; fermeture des deux bouts en bourse. Iléo-sigmoïdostomie par implantion double. Mort en trois jours. Autopsie : péritonite par rupture de la suture en bourse du bout libre de l'anse malade.

A mon avis, il faut donc toujours faire l'entéro-anastomose de préférence à l'exclusion; mais quelle variété d'entéro-anastomose choisir? Quel mode de réunion préférer? (suture ou bouton?) La solution est variable suivant les cas.

L'idéal est certainement l'iléo-sigmoïdostomie par double implantation, faite au moyen de sutures. L'iléo-sigmoïdostomie est supérieure à la colo-colostomie parce qu'elle est plus facile: parce que l'anse dernière de l'iléon s'amène aisément au-devant du côlon pelvien, parce que les matières qui passent sur la ligne de réunion sont liquides et ne traumatisent pas la suture, parce qu'enfin la lésion éloignée est ainsi protégée contre le courant des matières et des gaz intestinaux.

L'iléo-sigmoïdostomie par implantation double se fait ainsi. On coupe en travers l'iléon à peu de distance du cæcum; on implante chaque bout perpendiculairement dans le côlon pelvien à 10 ou 20 centimètres l'un de l'autre. De cette façon, le péristaltisme n'est pas contrarié, chaque bout se vide aisément (Monprofit). C'est en somme une exclusion véritable, avec moins de manœuvres et par conséquent moins de dangers.

Je fais les sutures de cette double implantation en trois plans avec du fil de lin; et je ne la puis mieux comparer qu'à la gastro-entérostomie en Y de Roux, qui donne des résultats parfaits, mais nécessite pour son exécution plus de soin qu'une anastomose latérale.

Il y a pourtant des cas où il faut employer l'anastomose latéro-latérale. L'iléo-sigmoïdostomie par double implantation demande 40 à 50 minutes pour être exécutée. — Il faut faire 3 plans de suture à points rapprochés et soignés; il faut, en somme, exécuter deux opérations. Sur les malades déprimés ou âgés, on aura recours à l'anastomose latérale, on la fera large pour établir une bonne communication et éviter au malade des douleurs intestinales ou une occlusion tardive.

Dans les cas non compliqués d'occlusion, on n'aura jamais recours au bouton de Murphy, qui crée des orifices trop étroits. Il faut faire une exception, toutefois, pour les cancers bas situés, nécessitant une anastomose du rectum avec l'iléon. Voici la technique de cette *iléo-rectostomie* :

Le rectum comprend une portion péritonéale et une extra-péritonéale. Seule nous intéresse la portion péritonéale. Ce segment péritonéal va de la troisième vertèbre sacrée, point où s'arrête le mésocôlon pelvien jusqu'au cul-de-sac de Douglas. Le péritoine tapisse la face antérieure et les faces latérales de cet intestin. On pourra donc faire communiquer cette portion initiale du rectum avec l'iléon, en cas de néoplasme développé

sur la fin du côlon pelvien, à condition que ce néoplasme ne soit pas à moins de 5 centimètres du cul-de-sac de Douglas. Lardennois a bien décrit la technique de cette intervention. On se sert toujours du bouton de Murphy. La pièce femelle est placée sur l'iléon (anse bien mobile). Un aide dilate l'anus et pousse la pièce mâle montée sur une longue pince. L'opérateur la saisit à travers les tuniques du rectum abdominal; la pression fait céder la paroi intestinale, les 2 pièces métalliques sont alors couplées.

D. — Les cancers inopérables compliqués d'occlusion *seront traités par l'iléo-sigmoïdostomie qui sera faite d'emblée, ou quelques semaines après la création d'un anus cæcal temporaire.*

L'anastomose est, en somme, un anus contre nature caché, on lui donnera donc la préférence sur ce dernier. Si le ventre du sujet n'est pas ballonné, si l'occlusion est subaiguë ou chronique, on fera d'emblée l'iléo-sigmoïdostomie, à l'aide des sutures. On créera un large orifice de communication pour éviter au malade les coliques inhérentes à une intervention défectueuse. Si le malade est trop déprimé ou trop âgé, il faut faire l'anastomose à l'aide du bouton; celle-ci procurera une guérison apparente moins parfaite mais, en somme, préférable à la création d'un anus cæcal, même provisoire.

Somme toute, c'est à l'*iléo-sigmoïdostomie* qu'il faudra avoir recours; je considère cette intervention comme le procédé de choix dans le traitement du cancer du gros intestin.

Comme intervention radicale, combinée à la côlectomie, on ne peut la comparer mieux qu'à la méthode de Billroth pour le traitement du cancer d'estomac (résection, suture des deux extrémités libres, anastomose à distance), et *comme méthode palliative*, l'iléo-sigmoïdostomie par double implantation est assimilable au procédé en Y de Roux qui reste la méthode idéale pour la gastro-entérostomie.

Les incisions libératrices du péritoine pariétal ou des ligaments sont à utiliser dans un grand nombre de cas. — Le cancer du côlon transverse ou du côlon pelvien est facilement mobilisable, du moins quand il n'existe pas d'adhérences pathologiques. Mais, le cæcum, le côlon ascendant et le descendant, les deux angles, surtout le gauche, fixés par des ligaments ou des mésos courts, ne viennent pas aisément vers la plaie médiane d'une laparotomie. Les dissections de Pierre Duval, les interventions de Roux et de Pantaloni ont montré que l'incision libératrice du feuillet pariétal au ras du gros intestin ou la section des liga-

ments donne au gros intestin une laxité presque égale à celle de l'iléon, sans toutefois amener la torsion ou la traction des vaisseaux mésentériques. Cette incision se fait à blanc, sans hémorragie. Quand on y a recours, il faut avoir soin de :

1° *Péritoniser* la surface dépolie qui résulte de la disparition de l'anse, ou de ramener celle-ci à sa place par des sutures.

2° Dans le cas où la surface cruentée résultant du clivage ne peut être scrupuleusement péritonisée, *drainer* l'espace libre, non par la ligne médiane, mais par un trou fait à la paroi latérale du ventre, entre les muscles et à l'aide d'un drain rigide. Voici quelques cas où cette technique nous a été utile :

Observation I. — *Cancer du côlon ascendant, incision libératrice du péritoine pariétal droit, et section du ligament phréno-côlique droit. Résection. Abouchement termino-terminal.*

Homme de soixante-trois ans, soigné par le docteur Cohen de Villers-Bocage), atteint de coliques intermittentes et vives depuis dix-huit mois. On sent une masse dans le flanc droit. Laparotomie verticale latérale, sur la tumeur. Incision du péritoine pariétal, au ras du côlon, section du ligament phréno- et cystico-côlique; j'amène avec facilité une longueur considérable du gros intestin. Résection portant à cinq centimètres des tuniques indurées; abouchement termino-terminal, extirpation de quelques ganglions. Drainage à l'aide d'un tube. Guérison en vingt jours. Excellent état sans récidive depuis deux ans.

Épithélioma de la joue guéri par radiothérapie.

Obs. II. — *Cancer de l'angle gauche du côlon. Anus cæcal, puis résection avec incision libératrice du péritoine. Abouchement termino-terminal. Guérison.*

Homme de quarante-deux ans, amené au pavillon Duvauchele avec de l'occlusion. Anus cæcal. Quinze jours plus tard, laparotomie médiane; incision libératrice du feuillet gauche et du ligament phréno-côlique correspondant; la tumeur s'amène facilement. Résection loin de la lésion. Iléo-sigmoïdostomie à l'aide d'un gros bouton. Drainage dans le flanc gauche avec un tube en caoutchouc. Fermeture de l'anus cæcal deux mois après.

Obs. III. — *Cancer du côlon descendant, abcès, incision, fistule; occlusion aiguë; anus cæcal; iléo-sigmoïdostomie; incision libératrice du côlon iliaque. Mort.*

Femme de soixante-quinze ans, soignée par le docteur Gard (d'Amiens), cancer du côlon descendant non mobile. Abcès, incision, fistule. Occlusion aiguë, anus cæcal. Bon état général. Laparotomie médiane; côlon pelvien absent; côlon iliaque fixe; incision libératrice saigne un peu : anastomose iléo-sigmoïdienne au bouton. Fermeture du ventre sans drainage. Mort par péritonite explicable, sinon expliquée

par infection venue de l'anus cæcal (la peau n'était pas désinfectable) et inoculation de l'espace cruenté résultant de l'incision libératrice. Le suintement sanguin anormal était dû au voisinage de la masse inflammatoire péricôlique.

Obs. IV. — *Cancer du côlon descendant. Occlusion aiguë; résection et anus temporaire, suivant la technique de Mickulicz-Hartmann. Avantages de l'incision libératrice du péritoine pariétal.*

Homme de soixante ans, alcoolique. Au neuvième jour d'une occlusion, vomissements. Ventre très ballonné. Laparotomie médiane, éviscération, tumeur du côlon ascendant, près de l'angle gauche, masse amenée facilement dans la plaie médiane grâce à l'incision libératrice. Écrasement et ligature des deux portions de l'intestin. Thermo sur les moignons. La tumeur est enlevée avec dix centimètres de côlon sain. Courte ouverture dans le flanc gauche, entre les fibres musculaires; les deux moignons côliques sont amenés dans la plaie latérale. Ventre refermé après incision de décharge et suture de l'iléon. Tube de verre dans le bout supérieur, débâcle.

Trois semaines plus tard, iléo-sigmoïdostomie latéro-latérale. Un mois plus tard on excise l'anus artificiel. Guérison.

Conclusions.

Le cancer du gros intestin sera traité par l'iléo-sigmoïdostomie complétée ou non d'une résection de la tumeur. Les manœuvres seront singulièrement facilitées par les incisions libératrices du péritoine. Ces brèches seront réparées, péritonisées ou épiploplastisées, sinon elles seront drainées par une contre-ouverture, juste assez grande pour permettre le passage d'un drain.

Discussion.

M. Lardennois, de Reims. — La communication de M. Pauchet est une contribution très importante à l'étude du traitement du cancer de l'intestin.

Quand j'ai consacré ma thèse à ce sujet, en 1899[1], la thérapeutique chirurgicale en France se réduisait le plus souvent, à l'établissement d'un anus contre nature. C'est dans la littérature étrangère surtout que j'ai pu réunir mes observations.

Comme le prouve la statistique de Pauchet, la résection de l'intestin, aujourd'hui bien réglée et bien méthodique, donne un très grand nombre de succès. Ce que je voudrais ajouter, c'est que la guérison reste souvent durable.

J'ai essayé d'expliquer ce fait par la disposition des lympha-

1. *Traitement chirurgical du cancer du gros intestin*, Thèse, Paris, 1899.
2. *Bull. Soc. anat.*, mars 1899, et *Gazette des Hôpitaux*, 10 février 1900.

tiques[2]. Quoi qu'il en soit, le cancer du gros intestin, comme le cancer du rectum, est plus facilement curable que les autres cancers.

La guérison est souvent définitive, et en tout cas, la récidive très tardive. Il ne faut pas se lasser de le redire aux malades et aux médecins.

Parmi mes interventions, je compte un malade opéré pour un cancer du cæcum, le 11 juin 1900. — Pour faire une ablation complète de la tumeur et des ganglions, j'ai dû extirper avec le cæcum une partie du côlon ascendant et 25 centimètres de l'ilion. La pièce a été présentée à la *Société médicale* de Reims, le 20 juin 1900.

L'examen histologique, pratiqué par mon ami Gandy, aujourd'hui médecin des hôpitaux de Paris, montra qu'il s'agissait d'un épithélioma diffus; de nombreuses veinules sous-péritonéales remplies de cellules cancéreuses faisaient craindre des métastases hépatiques.

Ce malade est resté guéri depuis plus de cinq ans, il a repris ses occupations, sa famille s'est augmentée de trois enfants. Il serait complètement heureux s'il ne lui était survenu dans la cicatrice une éventration qui l'oblige à porter une sangle de Glénard.

De pareils résultats doivent encourager les chirurgiens à tenter, toutes les fois qu'il leur sera possible, la cure radicale du cancer du gros intestin.

Les occlusions intestinales après la position de Trendelenburg,

Par M. le Dr O. Pasteau, de Paris.

Le titre de ma communication indique assez que je ne veux pas vous parler de l'occlusion intestinale post-opératoire considérée d'une façon générale. Je voudrais au contraire détacher de ce grand cadre nosologique une variété d'occlusion dont la pathogénie a été encore peu discutée jusqu'ici. Je voudrais parler de l'occlusion intestinale consécutive à la position de Trendelenburg et manifestement développée sous l'influence de cette position.

Ayant eu l'occasion d'en observer un exemple depuis le dernier congrès je vais rapporter d'abord cette observation; jointe à quelques autres cas publiés à l'étranger, elle permettra, je pense, d'éclaircir cette question encore à l'étude.

Observation. — J. Marie, lingère, âgée de quarante-cinq ans. Vient me consulter pour des hématuries irrégulières, d'ailleurs peu abondantes qu'elle a constatées depuis quelque temps déjà. Les urines sont claires, la miction normale. La vessie n'est pas sensible, les reins paraissent normaux.

A l'examen cystoscopique, je découvre, au voisinage de l'orifice uretéral droit, un petit papillome pédiculé, du volume d'une grosse noisette. Je conclus à l'ablation par taille sus-pubienne.

La malade entre à l'hôpital Necker, salle Laugier, dans le service de M. le Professeur Guyon, le 20 octobre 1904. Suivie pendant quelques jours, elle ne présente aucun accident d'aucun genre; les digestions sont régulières, les selles normales.

L'opération a lieu le 30 octobre 1904, sous l'anesthésie chloroformique. La malade est placée comme d'habitude, dans la position de Trendelenburg, à 45° environ.

La vessie est ouverte, j'excise la tumeur, et après avoir suturé la plaie intravésicale, je referme la vessie et la paroi abdominale en laissant un drain dans l'espace prévésical. Sonde à demeure de Pezzer. L'opération a été très simple : pansement compris, elle a duré en tout trente-cinq minutes.

Quand la paroi abdominale fut refermée, la malade fut replacée en position horizontale, assez brusquement d'ailleurs, par suite d'une échappée de la crémaillère de la table d'opération.

Le 31 octobre au matin, la malade allait aussi bien que possible, la sonde fonctionnait bien; il n'y avait cependant pas eu de gaz par l'anus.

Le soir, la température s'élève à 37°,6, le ventre est partout souple et non douloureux, la plaie non douloureuse.

Le lendemain matin, 1er novembre, le pouls est un peu plus fréquent, la malade n'a pas rendu de gaz. On donne un lavement qui amène des matières en assez grande abondance. Malgré cela, il y a des nausées, le ventre ne paraît pas augmenté de volume.

Le 2 novembre la malade est purgée comme à l'ordinaire : la purgation est vomie en partie et ne donne aucun résultat : le ventre est peu augmenté de volume. La plaie est normale, non douloureuse; la sonde fonctionne bien. La température s'élève à 38°, le pouls est fréquent. — Les accidents continuent le lendemain, et, dans la nuit, la malade meurt sans qu'on ait pu porter un diagnostic ferme. La plaie était aussi belle que possible, non douloureuse, les bords étaient nets, il n'y avait aucun écoulement purulent, mais, faute de mieux, on s'était arrêté à l'idée d'infection.

A l'autopsie, on trouve facilement la cause de la mort et l'explication des phénomènes observés.

La paroi abdominale fut d'abord ouverte en partie seulement et au-dessus de la plaie opératoire, puis soulevée doucement : on ne put constater la moindre réaction inflammatoire du côté de l'abdomen; pas trace d'adhérence glutineuse ou autre, ni de liquide intrapéritonéal; anses intestinales de couleur normale.

Le péritoine fut alors largement incisé jusqu'à la vessie : dans la plaie, pas de trace d'infection; la vessie était vide, les sutures bien en place.

Le côlon transverse, dans sa moitié droite, était très fortement augmenté de volume (fig. I), il se dirigeait presque verticalement en bas sur la ligne médiane, et en écartant la moitié gauche de la paroi abdominale incisée, on voyait la moitié gauche du côlon transverse remonter verticalement, vidée, aplatie, revenue complètement sur elle-même. Très nettement, il existait une occlusion siégeant dans le petit bassin; le côlon descendant et le rectum étaient vides, le cæcum et l'intestin grêle très fortement augmentés de volume.

En allant examiner le sommet du V, je trouvai le grand épiploon

Fig. 180-I. — Disposition du côlon transverse et du grand épiploon; face antérieure. — En pointillé la plaie de la bride.

allongé en pointe, comme enfoui au fond du petit bassin et tenu là par la masse de l'intestin grêle tassé autour de lui. Aucune trace d'adhérence ni de péritonite, si légère soit-elle, n'existait dans le petit bassin pas plus qu'autre part. Je tirai peu à peu l'épiploon et je pus aussi relever le côlon transverse; à ce moment je constatai que le contenu intestinal pouvait, le côlon relevé, passer du bout supérieur dilaté dans le bout inférieur rétracté, de l'intestin. L'étranglement n'existait plus.

Renversant en haut l'épiploon pour examiner sa face postérieure (fig. II), je vis une bride ancienne, résistante, qui allait du bord adhérent du mésocôlon transverse et du côlon lui-même à l'épiploon un peu au-dessous du bord côlique. C'est en tirant en bas sur l'épiploon, c'est-à-dire sur la bride, qu'on arrivait à obstruer complètement le côlon transverse, alors que le côlon relevé et l'épiploon libre, le côlon se trouvait passer librement en avant d'une bride épaisse, et libre sur presque tout son trajet.

Dès lors, il était facile de s'expliquer les accidents; en remettant en place la malade, d'abord en position de Trendelenburg, tout l'épiploon s'était trouvé rejeté brusquement dans le petit bassin, et attirant avec lui le côlon, avait obturé sa lumière en tirant sur la bride qui traversait la face postérieure.

La malade n'avait d'abord pas rendu de gaz. Puis sous l'influence du lavement, elle avait vidé son bout inférieur; les accidents graves étaient survenus le lendemain, après la purgation qui n'avait servi qu'à déterminer l'augmentation de volume du bout supérieur et à amener plus rapidement encore l'issue fatale.

J'ai trouvé dans la littérature médicale quelques observations d'occlusions intestinales post-opératoire dans la pathogénie

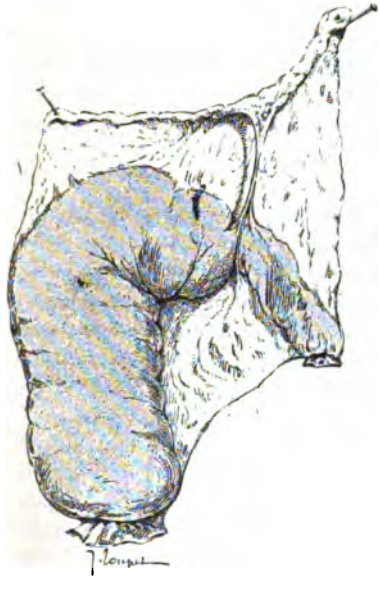

Fig. 181-II. — L'épiploon et le côlon transverse sont relevés de bas en haut pour montrer la face postérieure et la bride ancienne.

desquelles la position de Trendelenburg peut être incriminée également; les voici résumées :

Schauta [1], en 1892, a publié deux cas datant de 1890 :

Femme de quarante ans, opérée le 13 octobre 1890, pour fibrome utérin. Amputation supra-vaginale dans la position élevée du bassin : durée opératoire, soixante-cinq minutes. Mort le dixième jour, le diagnostic n'ayant été posé que trop tard pour qu'il fût jugé utile à ce moment de recourir à une nouvelle intervention. A l'autopsie, on trouve un volvulus de l'intestin grêle; l'iléon et son mésentère ont fait une torsion de 180° de droite à gauche.

Femme de quarante-sept ans, opérée le 27 novembre 1890, pour adéno-carcinome de l'ovaire droit. Amputation supra-vaginale et ablation de la tumeur. Symptômes d'occlusion consécutive. Le 5 décembre,

1. Schauta, *Wien. med. Woch.*, 1892.

la laparotomie démontre qu'il existe une rotation du mésentère et de presque tout l'intestin autour de son axe, de 270° vers la droite. Mort le lendemain.

Heidenhain[1] en 1903 rapporte brièvement un nouveau cas.

Ablation totale de l'utérus pour carcinome en position déclive. Occlusion consécutive par volvulus. Laparotomie au troisième jour. Mort.

Kraske[2], en 1903, donne aussi deux observations qui nous paraissent encore plus intéressantes, car ici l'abdomen n'a pas été ouvert; dans l'un et l'autre cas, il s'agissait d'une taille sus-pubienne pour calcul :

Homme de soixante-trois ans, opéré en décembre 1892, d'une taille sus-pubienne pour calcul dans la position de Trendelenburg. Durée opératoire : vingt-cinq minutes; les 3 jours suivants, absence de gaz par l'anus, météorisme abdominal et tous symptômes d'une occlusion d'origine mécanique située assez bas, à peu près au niveau de l'S iliaque. Au moment où, au quatrième jour, on allait intervenir, se fait, spontanément, une élimination abondante de gaz, puis arrive une selle, et la guérison se poursuit sans incident.

Homme de soixante-huit ans, opéré le 9 janvier 1903, d'une taille vésicale pour calcul. Durée opératoire, vingt minutes : le malade reste en position déclive pendant toute la durée de la suture vésicale. Dès le lendemain, symptômes d'occlusion intestinale. Le 13 janvier, la laparotomie montre que l'épiploon, très gros, est tassé en une seule masse, sous le foie au-dessus du côlon, et du mésocôlon transverse. Le côlon transverve était tordu sur son axe au point d'être complètement obturé. On arrive à dégager l'épiploon et à remettre les organes en place. Mort.

En résumé, nous trouvons quatre cas de torsion constatés soit à l'autopsie, soit au cours d'une laparotomie secondaire : un autre cas où le diagnostic n'est pas confirmé de visu, le malade ayant guéri sans intervention, et notre cas où la coudure se fait par traction sur une bride d'épiploïte ancienne.

L'explication de ces accidents dus à la position de Trendelenburg a déjà été recherchée expérimentalement par Schauta à l'Institut pathologique de Prague.

Sur un cadavre de femme placé horizontalement, la paroi abdominale antérieure est ouverte sur toute sa longueur : toute

1. Heidenhain, *Bericht. über die Verhandlungen der deutschen Gesellschaft für Chirurgie*, Berlin, XXXIIe Congrès, 1903.
2. Kraske, *ibid.*

les parties de l'intestin à droite de la ligne médiane sont colorées avec du bleu de méthylène; on met le cadavre en position de Trendelenburg; les anses intestinales d'abord situées en bas et à droite vont se loger en haut et à gauche de l'abdomen, et celles qui étaient le plus bas situées sont celles qui vont se loger le plus haut à gauche du foie, sous le diaphragme. Quand le cadavre est remis en position horizontale, les anses déplacées viennent reprendre leur place normale si l'abdomen est resté ouvert et les parois écartées de chaque côté; si l'abdomen a été fermé en position déclive, les anses intestinales restent à leur nouvelle place anormale.

Schauta n'est pas arrivé à produire ainsi une rotation de l'intestin analogue à celles que j'ai citées précédemment. Mais ces expériences me semblent cependant très intéressantes et susceptibles d'expliquer bien des choses. D'abord, on comprend qu'il soit de règle, après la position de Trendelenburg, de remettre en place les anses intestinales et l'épiploon, de « faire la toilette » de la cavité abdominale avant de refermer le ventre; c'est d'ailleurs la conduite ordinaire de tous les chirurgiens; le ventre est fermé en position horizontale.

D'autre part, la position élevée du bassin permet d'expliquer certains cas d'occlusion comme celui de Kraske; l'épiploon très gros et très lourd va se loger sous le foie en passant au-devant du côlon transverse et en provoquant sa torsion : le foie retombant après la remise en position du malade fixe les organes dans leur mauvaise position.

Enfin, il est permis de penser que si, par suite d'un mouvement brusque, la réduction à sa place normale de l'intestin déplacé se fait en masse, il peut se produire des coudures, des changements de position, d'orientation des anses grêles ou du côlon capables de produire une occlusion. Sans doute, dans la plupart des cas, le péristaltisme normal de l'intestin aide à remettre les choses en place; néanmoins si les anses, très tassées, ne peuvent se détordre facilement, les accidents peuvent se poursuivre et amener des résultats semblables à ceux que j'ai rapportés.

S'il existe, comme dans mon observation, une bride d'épiploïte ancienne capable d'obturer par traction l'intestin, on comprend également que la précipitation brusque de l'épiploon dans le bassin, lors de la remise en place du malade, puisse déterminer les accidents; le déplacement de l'intestin et de l'épiploon pendant et après l'opération, devient alors la cause occasionnelle de l'occlusion.

Je ne veux pas insister plus qu'il ne convient sur ces faits,

d'ailleurs rares. Ils n'attaquent en rien, est-il besoin de le dire, la valeur de la position de Trendelenburg, et ils ne sont pas donnés ici pour la critiquer. Tous, nous utilisons les ressources que la position élevée du bassin a apportées à la chirurgie abdominale, mais il n'en est pas moins utile de mieux connaître quelques-uns de ses inconvénients.

Le meilleur signe de l'occlusion dans ces cas reste l'arrêt complet des gaz. Dans mon observation par exemple, l'évacuation du bout inférieur, consécutive à l'administration du lavement, a pu nous donner le change et faire reculer une laparotomie qui, pratiquée assez tôt, aurait peut-être sauvé la malade.

Que la connaissance plus complète de ces cas puisse permettre d'éviter une fausse interprétation de certains accidents post-opératoires, et le but de ce travail sera suffisamment atteint!

Discussion.

M. Walther, de Paris. — L'observation de M. Pasteau est fort intéressante et montre bien la difficulté presque insurmontable du diagnostic en pareil cas.

Mais, d'après la disposition de la bride épiploïque que nous a très exactement indiquée mon ami M. Pasteau, je ne vois pas en quoi la position de Trendelenburg peut être incriminée, je ne comprends pas comment le mouvement de bascule en arrière a pu produire l'étranglement puisqu'il ne pouvait que relâcher la bride.

Du reste, M. Pasteau lui-même insiste sur la brusquerie du mouvement de rappel à la position horizontale, par suite d'une échappée de crémaillère, qui peut-être aurait joué un rôle plus compréhensible. De sorte que ce ne serait pas la position de Trendelenburg qu'on devrait accuser, mais le retour à l'horizontalité.

Et encore est-il besoin ici d'invoquer ce mécanisme? Nous voyons un étranglement par bride, par une de ces brides épiploïques sur lesquelles j'ai depuis longtemps attiré l'attention, qui partent de la face postérieure de l'épiploon, coupent la face postérieure du côlon pour s'insérer sur le feuillet inférieur du mésocôlon au ras de l'intestin. Tout était donc prêt pour l'étranglement, bride résistante, intestin dilaté au-dessus, et n'est-il pas plus simple de penser que la parésie intestinale passagère qui succède à toute intervention sur l'abdomen a suffi à accroître la dilatation du bout supérieur et à provoquer l'étranglement?

En tout cas, si, non pas la position de Trendelenburg, mais

la brusque secousse de retour à l'horizontalité a été pour quelque chose dans cet étranglement, il faut avouer qu'il y avait là une disposition bien particulièrement préparée et que le traumatisme n'a agi que comme une cause occasionnelle elle-même douteuse.

Les expériences que nous a relatées M. Pasteau sont fort intéressantes; elles nous montrent qu'il y a intérêt à faire attention à replacer l'intestin en bonne position avant de fermer la paroi abdominale. C'est là une règle que nous connaissons, que nous oublions souvent sans grand dommage heureusement, mais que nous ne devrions pas oublier.

Pour ma part, depuis que M. Witzel, en 1891, nous a fait connaître à Paris la position de Trendelenburg, je l'ai toujours employée et je n'ai jamais observé d'accidents d'occlusion pouvant être imputée à cette méthode.

M. Le Dentu, de Paris. — Je suis bien aise que la question des *obstructions intestinales causées ou facilitées par la position inclinée* de Trendelenburg ait été soulevée. Je profite de l'occasion pour vous faire connaître un fait qui rentre dans cette catégorie. Qu'il soit d'abord bien établi que je n'entends en tirer aucune objection contre la position de Trendelenburg. Nous sommes tous d'accord pour en proclamer l'incontestable utilité.

Un cas de torsion du mésentère après l'extirpation d'un kyste de l'ovaire, attribuable à la position de Trendelenburg.

Observation. — Le 27 juin de cette année j'opérais à l'Hôtel-Dieu une femme de trente ans, douée d'un embonpoint considérable, qui portait un énorme kyste de l'ovaire. La tumeur occupait tout le ventre et envoyait un prolongement jusque dans l'hypocondre gauche. La compression de l'estomac et le refoulement du diaphragme avaient donné lieu, pendant les jours précédents, à quelques vomissements alimentaires et à de la gêne respiratoire.

Je fis placer le corps en faible inclinaison pour le commencement de l'opération, puis lorsque la tumeur eut été entièrement évacuée, en inclinaison forte de 45 degrés. Il s'agissait d'un kyste colloïde multilobaire. Toutes les poches furent ouvertes et vidées par l'intérieur de la première. Le pédicule, très large, fut lié au moyen d'une ligature en chaîne. Avant de fermer le ventre j'étalai l'épiploon.

En résumé : opération simple malgré le volume très considérable de la tumeur.

Les suites en furent tout d'abord excellentes. Le soir du 27 juin, température 38°, pouls bien frappé, quelques vomissements chloroformiques.

Le 28 juin au matin : Température 37°,6. Facies normal, pouls excellent. Au soir : Température 38°,2. Pouls bien frappé, vomissements de matières muqueuses un peu noirâtres.

Le 29 juin au matin : Température 37°. Pouls un peu rapide, mais bien frappé, vomissements, pas de gaz. On place une sonde rectale à demeure.

Ces symptômes commencent à m'inquiéter un peu, mais comme la malade avait eu quelques vomissements avant l'opération et qu'elle avait paru vomir le premier jour sous l'influence du chloroforme, je ne crus pas nécessaire de rouvrir le ventre.

Le 29 juin au soir, température 38°,2. Le pouls est le même, le facies reste bon, mais les vomissements persistent. Ils sont peu abondants ordinairement. On supprime toute boisson.

Le 30 au matin, la température est de 38°,6. Pouls rapide mais bien frappé; les vomissements se sont arrêtés. Un lavement a ramené quelques fragments de matières fécales et *des gaz*. Toujours hanté, malgré cette amélioration apparente, par l'idée de l'occlusion intestinale, je défais le pansement, et je constate que les bords de l'incision sont en état parfait et qu'*il n'existe pas de ballonnement*. Une intervention ne semble pas suffisamment indiquée. La malade se plaint d'une douleur dans l'hypocondre gauche.

Le 30 au soir, température 38°,1. Même pouls; quelques vomituritions. urines rares. Du calomel prescrit la veille n'a produit aucun effet.

Le 1er juillet : Température matin 38°,6, soir 38°,1. Etat stationnaire. Pouls un peu trop fréquent à 110. Un lavement *ramène encore des matières et des gaz*.

Le 2 juillet au matin, la situation s'est modifiée en mal. Température 38°,5, pouls 120-130, petit, filiforme. Facies grippé, hoquet. La mort est certaine. Elle survient le soir après une élévation brusque de la température à 40°.

L'autopsie révèle des particularités propres à expliquer tout ce qui s'est passé.

L'épiploon est resté bien étalé en arrière de la paroi abdominale. après qu'on l'eut soulevé apparurent des anses intestinales dilatées. Le péritoine était intact partout; une péritonite n'avait donc pas été la cause des accidents. C'est seulement en explorant la partie supérieure de l'abdomen qu'on la découvrit. Le mésentère s'était tordu sur lui-même, de telle sorte que le tiers supérieur de l'intestin grêle avait passé par-dessus les deux tiers inférieurs et était descendu, tandis que le reste occupait encore la partie supérieure de la cavité péritonéale.

Comment cette torsion avait-elle pu se produire? Sans nul doute au moment où la malade avait été remise dans la position horizontale. C'est pour ce moment de la manœuvre que la position inclinée peut être incriminée. Il est infiniment probable que si la malade avait été opérée dans la position horizontale, l'intestin aurait repris sa place peu à peu, sans brusquerie, et que la torsion n'aurait pas eu de tendance à se faire.

Je tire de ce cas des enseignements qui pourront vous servir comme à moi. Avant d'étaler le péritoine derrière la paroi abdominale, j'aurai soin dorénavant de faire descendre l'intestin dans le petit bassin, sous mes yeux, et je me méfierai particulièrement, au point de vue de la torsion du mésentère, de l'intestin grêle *réduit à de très petites dimensions*, comme l'était celui de mon opérée, et *ne contenant pas du tout de gaz*. Je replacerai l'opéré ou l'opérée dans la position horizontale ou presque horizontale, afin de faciliter la descente de l'intestin et de me rendre compte de la manière dont elle se sera exécutée, avant d'étaler l'épiploon et de fermer le ventre.

J'espère éviter ainsi dans l'avenir l'accident qui a causé la mort d'une malade dont la guérison semblait assurée à l'avance.

Remarques sur une série de 240 gastro-entérostomies,

Par M. le Dr Monprofit, d'Angers,
Professeur à l'École de médecine,
Chirurgien de l'Hôtel-Dieu.

Je désire vous donner quelques détails sur les opérations pratiquées par moi dans ces dernièree années, moins au point de vue des chiffres que sous le rapport de quelques remarques que je désire vous soumettre.

Le chiffre actuel de mes opérations de gastro-entérostomies est de 240 — qui au point de vue des malades opérés se répartissent en :

119 opérations pour cancers.

121 opérations pour affections non cancéreuses.

Les procédés employés ont été les suivants :

1° Antérieure de Wœlfler, 24 cas;

2° Postérieure de von Hacker, 74 cas;

3° Y postérieur de Roux, 98 cas;

4° Y antérieur, 44 cas.

Je ferai observer immédiatement pour n'y plus revenir, ce sujet ayant été suffisamment débattu déjà, que les opérations de Wœlfler et de von Hacker sont toutes relatives aux premiers malades opérés par moi, et que j'ai complètement délaissé ces procédés, d'ailleurs estimables, pour les anastomoses en Y dont le chiffre total est actuellement entre mes mains de 122.

Incidemment aussi, je répéterai qu'aucune de ces anastomoses n'a été faite par un autre procédé que celui de la suture.

Les résultats opératoires immédiats sont les suivants :

1° Dans les affections cancéreuses, la mortalité globale est de

16,6 p. 100. Dans les 50 derniers cas, elle est seulement de 12 p. 100, montrant une tendance manifeste à s'abaisser;

2° Dans les affections non cancéreuses, la mortalité a été de 8 p. 100 dans les 50 premières interventions, de 7 p. 100 dans la première centaine, de 5,7 p. 100 dans la totalité et de 4 p. 100 dans les 50 dernières.

Les complications qui ont emporté les malades dans les deux groupes sont des affections toutes étrangères à l'anastomose elle-même en tant qu'acte opératoire et elles tiennent pour la plupart, soit à l'évolution naturelle de la maladie, soit à l'état particulièrement grave du patient avant l'opération.

J'insiste sur ce fait que dans aucun cas la mort n'a pu être attribuée à un accident tenant à la rupture ou au relâchement de la suture, ou à une péritonite septique provenant de l'anastomose. Voici d'ailleurs les causes de mort qui ont été relevées d'abord chez les cancéreux, ensuite chez les non-cancéreux.

1er groupe. — Nous trouvons d'abord les morts survenues soit dans les premières heures après l'opération, soit dans les deux ou trois jours qui ont suivi.

Nous trouvons 10 morts qui dans ces conditions ont été attribuées par nous au choc opératoire, ou à la cachexie trop avancée — ce sont des malades qui ont continué à mourir, et qui n'ont été avancés vers la mort que de quelques heures par l'acte opératoire.

Nous relevons ensuite 8 morts dues à des accidents pulmonaires, pneumonie ou congestion pulmonaire, et 2 morts dues à des troubles cardiaques.

Cette mortalité ne pourra diminuer que si les malades nous sont envoyés à une époque plus précoce, et encore en état de supporter un choc opératoire, si minime qu'il soit. Il faut d'ailleurs penser que jamais nous ne refusons l'opération à un cancéreux qui vomit, quel que soit d'ailleurs son état de faiblesse : dans ces conditions, il n'est pas très surprenant qu'un certain nombre de ces malades, 1 sur 8 ou 10 environ, ne puisse saisir la corde qu'on lui tend, et continue à mourir.

2e groupe. — Malades non cancéreux. Nous relevons ici 3 morts par accidents pulmonaires, pneumonies;

1 mort par accidents cardiaques;

1 mort par rupture d'un anévrysme aortique;

1 mort par choc opératoire;

1 mort par hématémèse;

1 mort par hémorragie intestinale chez un malade atteint d'ulcère duodénal.

Je ferai ici les mêmes remarques que pour le groupe précé-

dent : tout malade atteint d'une affection gastrique non cancéreuse, n'est pas pour cela atteint d'une maladie bénigne, et ne devant entraîner avec elle ni danger de mort, ni risque opératoire. Un certain nombre de ces malades ont leur existence aussi gravement compromise, et souvent à plus brève échéance que des sujets atteints de cancer gastrique; tel malade atteint de squirrhe du pylore mobile, limité, sera opéré avec beaucoup moins de risques qu'un ulcéreux, anémié et affaibli.

Au point de vue opératoire, je désire vous faire part de quelques remarques.

J'emploie toujours le procédé en Y postérieur ou antérieur. Dès que j'éprouve une difficulté quelconque à faire évoluer l'estomac, et à découvrir sa face postérieure, je fais l'implantation sur la face antérieure, ainsi que l'a fait Roux, et selon la pratique habituelle de Rotgans. Le bon résultat obtenu constamment dans ces implantations antérieures prouve bien que ce qui était défectueux dans le procédé primitif de Wœlfler, ce n'était pas ce que j'appellerai l'*antériorité* ou siège de l'abouchement sur la face antérieure, mais bien la *latéralité*, puisqu'une anastomose faite aussi sur la face antérieure mais par implantation verticale donne des résultats excellents et constants.

Il arrive parfois que l'anastomose en Y ne donne pas les résultats éloignés excellents que nous en obtenons habituellement — cela tient, je crois, à ce que dans certaines conditions l'orifice gastro-intestinal peut se rétrécir d'une façon exagérée.

J'ai même constaté à ce point de vue, un fait absolument exceptionnel que j'ai déjà cité et que je tiens à exposer encore devant vous.

Chez un rétréci pylorique avec dilatation stomacale considérable, après six mois d'amélioration extrêmement nette à la suite d'un Y postérieur, j'ai constaté un retour des accidents primitifs, retour graduel puis complet.

Je fis une nouvelle laparotomie et à ma grande surprise, je constatai que l'abouchement avait complètement disparu, et que le bout jéjunal primitivement abouché dans l'estomac n'avait plus avec ce dernier la moindre communication — le bout jéjunal s'était cicatrisé et fermé en forme de cœcum.

Ce cas est, je pense, exceptionnel, bien qu'il ait été, je crois, constaté une fois par M. Roux, dernièrement; mais il est certain que dans quelques cas, il peut y avoir un rétrécissement appréciable et qui peut compromettre à plus ou moins longue échéance l'excellent résultat primitivement obtenu.

Je pense qu'il faut attribuer ce phénomène à la contraction des fibres musculaires de l'intestin.

Pour obvier à cet inconvénient, depuis un certain temps, je sectionne *en biseau* l'extrémité jéjunale à aboucher, afin de sectionner les fibres circulaires de l'intestin sur une assez grande longueur et anastomoser sur une plus grande étendue.

Cette petite manœuvre est extrêmement simple et rapide, ne demande qu'un coup de ciseaux et met complètement à l'abri de l'inconvénient signalé plus haut.

Dans ces conditions on aura toujours des résultats immédiats et éloignés absolument parfaits.

Quand après une gastro-entérostomie faite pour une affection non cancéreuse de l'estomac, on constate un résultat imparfait dans le fonctionnement du nouveau pylore, il faut pratiquer une nouvelle laparotomie, et toujours on trouvera une raison qui expliquera les phénomènes observés.

Discussion.

M. Roux, de Lausanne. — J'ai en effet vu la séparation complète de la branche dite verticale de l'Y à l'autopsie d'un homme opéré, je crois, dix ou onze ans auparavant pour un ulcère de la région pylorique, caché alors dans une très grosse tumeur inflammatoire immobile qui en imposait pour un cancer.

La tumeur avait disparu, la perméabilité très large du pylore s'était rétablie et l'opéré avait succombé, si je ne fais erreur, à la suite d'une nouvelle et vaste ulcération.

Pour prévenir le rétrécissement de la bouche stomacale, je choisis une anse très large, ou étalée artificiellement; ou bien je ferme l'extrémité de cette branche verticale et je fais un abouchement latéral.

De la position ventrale,

Par M. le Dr Depage, de Bruxelles.

La communication que je vais avoir l'honneur de vous faire n'a trait qu'à un point de technique assez limité : il s'agit de la position à donner au malade au cours de certaines interventions.

Si je crois pouvoir me permettre, malgré l'heure avancée, de retenir un moment votre attention sur un point en apparence si peu important, c'est d'abord parce que, à la suite d'une notice publiée dans le *Journal de chirurgie*, plusieurs de mes collègues

ont déjà contrôlé les avantages de la position que je préconise, et m'en ont exprimé toute leur satisfaction.

D'autre part, les énormes bénéfices que la médecine opératoire a pu tirer de certaines positions spéciales (positions de Trendelenburg, de Rose, pour ne citer que les principales), m'engagent à vous recommander aussi la *position ventrale* pour certaines interventions sur le rectum, la prostate, le rachis, le pelvis, la plèvre, le cervelet.

Voici comment je dispose le malade : un coussin rond assez gros est placé sous les épaules, un second sous le pelvis, la base du thorax et l'épigastre portant à vide; les bras sont pendants le long de la table, les jambes fixées de chaque côté; la tête, inclinée du côté du narcotiseur, repose sur la table.

Contrairement à ce que vous pourriez supposer *a priori*, la chloroformisation s'effectue dans ces conditions avec une grande facilité et une parfaite régularité; mes assistants ont toujours été frappés eux-mêmes de la correction des narcoses ainsi menées.

La position ventrale, mettant le champ opératoire en pleine lumière permet un accès singulièrement aisé dans les régions postérieures; le malade étant, de plus, bien calé, le chirurgien opère avec une aisance remarquable.

J'ai toujours été frappé aussi, et c'est là un point sur lequel j'attire votre attention, du peu d'hémorragie dont s'accompagnent, ainsi pratiquées, des opérations généralement très sanglantes.

J'ai opéré dans cette position depuis cinq ou six ans un très grand nombre d'amputations du rectum, de prostatectomies, de résections costales étendues, d'interventions sur le cervelet et n'en ayant jamais éprouvé d'inconvénient, je n'hésite pas à vous recommander vivement son emploi.

Intervention chirurgicale dans les vieilles adhérences pleurales,

Par M. le Dr Ch. Willems, de Gand,
Professeur agrégé à l'Université.

Observation I. — En 1895, on m'amenait un enfant de trois ans qui avait fait, trois mois auparavant, une maladie aiguë qualifiée pneumonie. Il s'était mal remis; la toux n'avait pas entièrement cessé, et la fièvre revenait tous les soirs. Un dépérissement et certains signes stéthoscopiques avaient fait poser le diagnostic de tuberculose pulmonaire.

Lorsque j'examinai cet enfant, je trouvai à gauche une matité occupant le tiers moyen du poumon, et au niveau de laquelle, surtout vers son centre, les bruits respiratoires étaient peu distincts. Les vibrations thoraciques étaient manifestement diminuées du côté malade. Pas de voussure, pas de douleur à la pression dans les espaces intercostaux. Aux sommets, le murmure vésiculaire était un peu plus fort du côté gauche, mais il n'y avait aucun signe d'infiltration pulmonaire.

Ajoutant ces symptômes aux signes fournis par l'état général, je diagnostiquai une pleurésie purulente enkystée, et je réséquai un fragment de côte pour pénétrer dans la plèvre. Je tombai au milieu d'un amas de fausses-membranes, que je me mis à fouiller et à décoller dans toutes les directions, sans voir apparaître une goutte de pus. Cette intervention ayant donné lieu à un suintement sanguin assez abondant, je jugeai prudent de m'arrêter et je plaçai deux gros drains, espérant voir le pus s'évacuer par là dans la suite.

Mais pendant les jours suivants, la surveillance la plus attentive ne me permit, à aucun moment, de découvrir la moindre trace de pus dans le pansement, et, au bout de quelques semaines, je dus reconnaître mon erreur, et je retirai les drains. Mais, chose curieuse, mon opération *blanche* avait bel et bien guéri le petit malade. Dès le lendemain, la fièvre disparut pour ne plus reparaître, la toux cessa, l'appétit et l'embonpoint revinrent avec une rapidité tout à fait comparable à ce que l'on constate après l'opération de l'empyème. Depuis lors l'enfant, que j'ai revu, est resté très bien portant.

Deux ans plus tard, j'eus l'occasion d'observer un fait analogue.

Obs. II. — Un homme vigoureux, batelier de son état, âgé de vingt-quatre ans, avait fait une maladie aiguë de poitrine, sur la nature de laquelle je ne pus obtenir aucun renseignement. Il s'était mal rétabli et, chez lui aussi, on avait posé le diagnostic de tuberculose pulmonaire, parce qu'il toussait un peu, sans presque expectorer, qu'il maigrissait et qu'il avait de la fièvre tous les soirs. Il se plaignait de lassitude et d'une douleur vague dans le côté gauche.

Je trouvai chez lui, sans la moindre lésion décelable aux sommets, une grande matité à la base du poumon gauche, au niveau de laquelle on constatait un affaiblissement notable du murmure vésiculaire et des vibrations thoraciques. Pas de bacilles de Koch dans les rares crachats qu'on put recueillir.

Instruit par le cas précédent, et me fondant surtout sur le fait que le silence respiratoire n'était pas complet au niveau de la zone de matité, je pensai à des adhérences pleurétiques, et je pratiquai la thoracotomie. Je tombai de nouveau en pleines fausses membranes, et, au moyen du doigt, j'essayai de libérer le poumon en décollant toutes les adhérences. Mais je n'y pus parvenir. Aussi loin que pénétrait mon doigt, il ne pouvait franchir les adhérences et n'arrivait nulle part dans la cavité pleurale libre. A aucun moment de ce décollement

laborieux et très sanglant, il ne se montra de pus. Je terminai par un large drainage.

Je maintins la plaie béante pendant près de trois mois. Jamais il n'apparut de suppuration. Le malade ne s'en trouva pas moins très bien de l'intervention. Dès les premiers jours, la toux et la fièvre disparurent, l'appétit revint, ainsi que les forces, si bien que lorsque je retirai le dernier tube à drainage, mon malade avait gagné 9 kilos. La guérison était complète et se maintint depuis lors. Tous les signes objectifs avaient disparu. Depuis lors, cet homme a repris son métier de batelier, s'est marié, et ne se plaint plus de rien.

Obs. III. — Une femme d'une quarantaine d'années avait été soignée par un très bon médecin pour une pleuro-pneumonie très grave. Elle s'était d'abord rétablie en apparence, mais quelques mois plus tard, elle commença à ressentir une gêne dans le côté droit (celui qui avait été malade). En même temps, elle maigrissait, toussotait, avait des transpirations nocturnes, et prenait l'aspect extérieur d'une tuberculeuse. A l'examen de la poitrine, je trouvai à droite une submatité assez étendue, au niveau de laquelle les bruits respiratoires étaient éloignés, et les vibrations thoraciques affaiblies. Rien à noter aux sommets et examen bactériologique des crachats négatif.

Une résection de côte pratiquée au centre de la zone submate, me conduisit encore une fois sur des adhérences pleurales très étendues, que je décollai, comme dans les cas précédents, sans parvenir non plus à leurs limites, et sans voir apparaître une goutte de pus. L'hémorragie fut, cette fois aussi, assez abondante. Je plaçai deux gros drains au milieu des fausses membranes décollées.

Les suites de cette intervention furent encore une fois très simples. Tous les symptômes disparurent très rapidement, sans qu'à aucun moment, du pus ait apparu dans le pansement. Je cessai le drainage après deux mois, et la guérison parfaite s'est maintenue depuis trois ans.

Ces faits me semblent mériter de fixer l'attention. Ils se présentent avec des symptômes suffisamment constants et sont assez régulièrement influencés par le traitement, pour qu'on ne puisse pas croire à une simple coïncidence.

Ils semblent démontrer que les adhérences pleurales étendues peuvent donner lieu à un ensemble de symptômes qui rappellent ceux de la pleurésie purulente : douleur locale, fièvre à exacerbations vespérales, transpirations; mauvais état général, amaigrissement; matité plus ou moins complète, affaiblissement du murmure respiratoire et des vibrations thoraciques.

Le diagnostic avec les pleurésies purulentes à quantité minime de liquide, est souvent difficile. Une jeune femme de vingt-six ans, à la suite d'une broncho-pneumonie grippale, présenta des symptômes pleurétiques à droite. Elle toussait et expectorait des

crachats muqueux; fièvre de 38° le matin, de 39 à 40 le soir. Transpirations assez abondantes, amaigrissement. Comme symptômes locaux, il existait une submatité à la base, un peu de diminution des bruits respiratoires et des vibrations. Bref, un ensemble de signes identiques à ceux de mes trois observations citées plus haut. Aussi, m'attendais-je à ne trouver que des fausses membranes. J'en trouvai en effet, en grande quantité, mais au milieu d'elles, je crevai une petite cavité dont s'écoula environ une cuillerée à café de pus. Le drainage de cette petite poche et des fausses membranes décollées ne donna plus dans la suite que peu de pus, et la malade guérit comme ceux dont je viens de résumer l'observation.

Tout récemment, j'ai commis une erreur analogue. Une jeune fille de vingt-huit ans avait fait une pleurésie droite pour laquelle elle avait été soignée à la campagne. Elle ne se rétablit pas franchement, continua de se plaindre du côté, et devint très maigre. Quand je la vis deux ans après le début, elle avait la moitié droite du thorax fortement aplatie d'avant en arrière, une submatité assez étendue et, à ce niveau les bruits respiratoires lointains. Vibrations peu diminuées.

J'ouvris le thorax avec l'idée de trouver de simples adhérences anciennes. Il y en avait sans doute en abondance, mais au milieu d'elles j'ouvris une poche purulente de la capacité d'un œuf de poule, et la suppuration consécutive fut abondante et prolongée

Des erreurs de ce genre sont, je pense, inévitables. Les petites collections purulentes enfouies au milieu d'adhérences, ne peuvent pas être reconnues. Leurs symptômes se confondent avec ceux des adhérences elles-mêmes. Et même des collections relativement abondantes, quand elles coexistent avec des adhérences étendues, peuvent être d'un diagnostic difficile. Pitres, de Bordeaux, qui a étudié très bien les signes physiques des épanchements pleuraux[1], décrit ce qu'il appelle le *signe du sou*. C'est le son que l'on perçoit, en cas d'épanchement liquide, par l'auscultation de la poitrine, quand on percute le point diamétralement opposé. C'est un bruit clair, aigu, limpide, argentin, paraissant prendre naissance au voisinage immédiat de l'oreille. Mais Pitres lui-même reconnaît que ce signe apparaît toutes les fois qu'on applique l'auscultation plessimétrique à un corps homogène et compact, qu'il soit solide ou liquide; c'est ainsi qu'une tumeur remplissant complètement la cavité pleurale dans le plan antéro-postérieur, donnera le signe du sou. Et, d'autre part, le signe fera défaut si le liquide est séparé de la paroi, au

1. Pitres, *Les signes physiques des épanchements pleuraux*, Bordeaux, 18 .

point percuté ou ausculté, par du tissu pulmonaire. C'est ce qui arrive en cas de pleurésie enkystée et aussi en cas d'adhérences anciennes fixant le poumon à la paroi. Ce signe ne nous sera donc pas beaucoup plus utile que les autres pour distinguer les simples adhérences pleurales des collections liquides accompagnées d'adhérences étendues.

Il est vrai de dire que ce diagnostic n'a qu'un intérêt de curiosité. Au point de vue pratique, il n'importe guère, puisque le traitement à instituer est le même, qu'il y ait ou non du pus. Mes trois observations prouvent en effet que les symptômes produits par de simples adhérences pleurales, cèdent très bien et très complètement à la résection costale, suivie d'un décollement poussé aussi loin que possible et d'un drainage prolongé.

Comment agit la thoracotomie dans les vieilles adhérences pleurétiques? Est-ce en libérant le poumon de ses attaches à la paroi? Il faut remarquer que, chez aucun de mes malades, ces adhérences n'ont pu être détruites complètement, et que le poumon n'a donc pu être rendu entièrement libre. Peut-être le détachement s'est-il complété ultérieurement, par le jeu de la respiration pulmonaire. Rien ne permet de l'affirmer, mais nous savons que des adhérences péritonéales peuvent disparaître spontanément.

Faut-il attribuer l'utilité de la thoracotomie à l'entrée de l'air dans la plèvre, et voir là un mode de guérison analogue à l'action de la laparotomie dans la péritonite tuberculeuse? Il est impossible de le dire, d'autant que le mode d'action de l'ouverture du ventre dans la tuberculose péritonéale reste encore inexpliqué.

Ce qui est certain, c'est qu'en cas d'adhérences pleurales à symptômes graves, l'ouverture du thorax, suivi d'un détachement partiel du poumon, suffit pour amener la guérison complète et définitive.

Il est intéressant d'opposer ces faits à ceux que Debove[1] et Dieulafoy[2] ont décrits sous le nom de « pleurésie purulente latente ». Certains malades portent pendant des années des épanchements de deux litres et plus, sans présenter d'autres symptômes que les signes physiques de la collection liquide. Ils n'ont pour toute gêne que de l'oppression lors des mouvements violents, et se trouvent si peu gênés, qu'ils continuent de vaquer à leurs occupations. D'après Debove, ces cas chroniques ne guérissent pas. Après la thoracentèse, le liquide se reproduit

1. Debove, De la pleurésie purulente latente et de son traitement, *Gaz. hebdom.*, 1887, n° 7.
2. Dieulafoy, La pleurésie interlobaire, *Semaine médicale*, 1899, p. 109.

indéfiniment, et l'opération radicale risque de tuer le malade.

On voit combien la pathologie de la plèvre offre d'imprévus. D'une part, de grands épanchements peuvent ne se traduire par aucun symptôme objectif ou subjectif, et n'altérer pour ainsi dire en rien la santé générale. D'autre part, de simples adhérences pleurales peuvent donner lieu au tableau symptomatique des épanchements purulents et compromettre la vie du malade. Dans le premier cas, la thoracotomie, qui semble formellement indiquée, donne des résultats désastreux, tandis que dans le second cas, où l'opération paraît moins justifiée *apriori*, elle conduit à des succès rapides et constants.

Cinquante cas d'œsophagoscopie,

Par M. le Dr Guisez, de Paris,
Chef des travaux d'oto-rhino-laryngologie
à la clinique chirurgicale de l'Hôtel-Dieu.

Depuis le mois de novembre 1903, jusqu'en septembre 1905, il nous a été donné d'examiner un peu plus de cinquante malades (52) à l'œsophagoscope et c'est le résultat de ces examens que nous désirons vous rapporter fidèlement. Nous verrons l'enseignement que l'on peut en tirer.

Nous ne reviendrons pas ici, l'ayant exposé par ailleurs[1], sur les perfectionnements que nous avons cru devoir apporter à la technique et à l'instrumentation de cette méthode toute nouvelle, que nous croyons avoir ainsi rendue beaucoup plus pratique. Nous avons été amené à œsophagoscoper un certain nombre de malades à propos d'affections très diverses, mais que l'on peut grouper sous plusieurs chefs.

Nous avons recherché la présence de corps étrangers réels ou imaginaires. Nous avons constaté « de visu » des lésions pariétales de l'œsophage, des altérations cicatricielles ou cancéreuses, fixant ainsi leur diagnostic et leur pronostic ; d'autres fois nous avons reconnu qu'il s'agissait simplement de spasme, d'œsophagisme.

Corps étrangers, réels ou imaginaires. — Quatorze malades nous ont été adressés ou sont venus directement à nous pour des corps étrangers de l'œsophage, se plaignant dans tous les cas de dysphagie plus ou moins complète.

1. *Presse médicale*, n° 16, février 1905.

Dans quatre cas il nous a été permis de voir directement à l'œsophagoscope ce corps étranger et de l'extraire séance tenante à l'aide d'une pince spéciale.

Il s'agissait d'une arête de poisson de l'œsophage (*Gaz. des hôpitaux*, 6 mai 1905), d'un os plat et chez deux enfants de six et huit ans de pièces de monnaie à la partie moyenne de l'œsophage et radiographiés par M. Infroid à la Salpêtrière.

L'extraction a été faite dès la première séance et cela très facilement. Le chloroforme a été seulement nécessaire pour les enfants.

Comme il s'agissait de corps séjournant depuis peu dans l'œsophage nous n'avons observé aucune lésion des parois sauf une légère érosion dans le cas de l'arête. La dysphagie a disparu et les malades se sont remis très rapidement.

Chez quatre malades, nous avons recherché des corps étrangers dans l'œsophage. Bien que la radiographie faite très récemment, quelques heures auparavant dans un cas, montrât le corps étranger dans l'œsophage, il n'y était déjà plus et l'endoscope permit d'affirmer que l'œsophage était libre dans toute sa hauteur.

Dans un cas, malade du service du Dr A. Broca, il s'agissait d'un clou de tapissier que la radiographie localisait à la partie inférieure de l'œsophage. L'œsophagoscope ne montrait dans le conduit aucun corps étranger. Il en est de même pour deux autres enfants adressés à nous par les Drs Chauveau et M. Infroid, radiographe de la Salpêtrière.

Dans ces différents cas ainsi que chez un autre où des tentatives d'extraction avaient été faites à l'aide du crochet de Kirmisson, le sou était descendu et était déjà au moment de l'examen soit dans l'estomac soit dans l'intestin.

Comme on le voit, la radiographie nous avait donné des renseignements inexacts sur la localisation du corps étranger.

Il ne faut pas oublier en effet que les pièces de monnaie en particulier dans un conduit analogue à l'œsophage ne sont pas du tout fixées et sont appelées à descendre vers l'estomac tout naturellement.

On ne peut nous reprocher d'avoir tardé à faire l'œsophagoscopie puisque dans un cas en particulier la radiographie avait été faite à neuf heures et à midi, le sou n'était déjà plus dans l'œsophage. Il est assez difficile d'agir plus rapidement après examen radioscopique.

On voit par là à quelles erreurs s'exposent les partisans de l'œsophagotomie externe quand ils opèrent sur la foi de la radiographie.

Chez d'autres malades il s'agissait de corps étrangers imaginaires. On sait que des illusions de fausse présence de corps étrangers peuvent très bien exister chez tous les sujets nerveux, aussi bien pour l'œsophage que pour le larynx, le pharynx. La radiographie ne nous renseigne pas toujours puisque les rayons X ne sont pas arrêtés par tous les corps.

C'est ainsi que nous avons examiné l'œsophage de plusieurs malades qui nous affirmaient avoir avalé un os, une épingle, une arête de poisson, une pièce de dentier.

Tous localisaient le corps étranger en un point précis et la dysphagie était assez marquée, surtout chez le malade qui voulait à tout prix avoir une arête à la partie supérieure de l'œsophage. Chez lui nous avons constaté à l'œsophagoscope, sur la paroi droite de l'œsophage, une petite érosion à bords tuméfiés et enflammés qui était sans doute la cause de tout le mal.

L'œsophagoscope dans tous ces cas nous a permis d'affirmer, d'une façon absolue, qu'il n'existait point de corps étrangers et de rassurer les malades. Comme il s'agit dans la plupart de ces cas de sujets nerveux, la simple persuasion agit bien plus après ce genre d'examen.

Nous croyons du reste, très fermement, que dans tous les cas où un malade vient nous consulter pour un corps étranger qui n'existe pas et qu'il localise à un endroit précis de l'œsophage, il doit se passer le fait suivant. A la suite d'une déglutition vicieuse il y a eu probablement présence d'un corps étranger pendant quelque temps dans l'œsophage : Les phénomènes aigus survenus au moment de l'accident semblent le témoigner. Ensuite sous l'influence de la déglutition, le corps étranger est descendu laissant peut-être une érosion ainsi que nous avons pu le constater nettement chez un malade. Il n'est point à nier que l'on ait affaire dans la plupart de ces cas à des nerveux, mais nous sommes persuadé que la dysphagie si nette et la douleur que ressentent les malades répondent souvent à des lésions minimes qui dans l'œsophage, à cause de l'irritation due au passage du bol alimentaire, deviennent rapidement très vives.

Grâce à l'œsophagoscope on peut donc donner le pourquoi de semblables troubles.

Au point de vue technique nous nous bornerons à signaler quelques remarques que nous a enseignées notre pratique. Nous ne pensons pas qu'il soit nécessaire surtout chez l'enfant d'employer les tubes les plus larges que l'on puisse introduire dans l'œsophage. Chez eux en effet la recherche des corps étrangers se fait dans la narcose et dans la position horizontale : or il arrive bien souvent que les pièces de monnaie compriment déjà

un peu la trachée. Les petits malades ont donc de la tendance à se cyanoser si l'on introduit des tubes d'un volumineux calibre.

Point n'est besoin d'un tube bien large pourvu que l'on aperçoive le corps du délit, d'autant que l'on est toujours obligé d'enlever la pièce de monnaie en même temps que le tube, celui-ci ayant toujours un diamètre, quelque large qu'il soit, inférieur de quelques millimètres à celui d'une pièce de cinq ou dix centimes.

Lésions des parois de l'œsophage. — Par l'œsophagoscopie nous avons pu poser le diagnostic de certaines lésions de l'œsophage et notamment établir d'une façon ferme le diagnostic *de néoplasie de ses parois* dans 15 cas.

Dans tous, sauf chez un malade gastrostomisé récemment à l'Hôtel-Dieu par le Dr Mauclaire, il s'agissait de forme molle du cancer.

Chez celui auquel nous faisons allusion, la tumeur était constituée par une masse dure siégeant près du cardia et occupant toute la lumière de l'œsophage.

Une chose nous a toujours frappé dans tous les examens : c'est l'immobilité de la région malade. A l'endoscope en effet l'œsophage normal se déplace rythmiquement avec les mouvements respiratoire : Il est absolument immobile quand il est atteint de cancer. La dilatation qui précède le point rétréci est souvent très marquée. Un mucus très abondant, visqueux, strié de sang et jaunâtre, remplit la poche qui précède la tumeur. La surface de celle-ci apparaît dès que l'on a aspiré le mucus, sanieux, grisâtre et rouge par place, saignant au moindre contact.

Chez un malade nous avons aperçu nettement des traînées blanchâtres au-dessus de la néoplasie, véritables plaques de leucoplasie. La consistance de la tumeur au stylet est molle. Toujours nous avons constaté la friabilité toute spéciale de la paroi au voisinage de la tumeur et nous nous sommes bien rendu compte que les perforations s'y produiraient avec une grande facilité. Aussi conseillons-nous de faire ces examens avec la plus grande prudence.

L'on ne perdra pas de vue ce fait, dans les examens chez des sujets cancéreux, que l'on a affaire à des malades qui sont privés depuis longtemps d'alimentation et qui manquent absolument de résistance. On sait avec quelle facilité ils succombent aux plus petites interventions. Aussi en présence de malades cachectiques faudra-t-il même s'abstenir.

L'œsophagoscopie nous a permis dans un certain nombre de

cas d'éliminer l'idée de cancer chez des malades qui avaient d'autres lésions ou simplement du spasme.

Dans le cas de doute la biopsie d'un fragment de la tumeur permet de faire le diagnostic.

Si les commémoratifs suffisent la plupart du temps à établir la nature des *rétrécissements cicatriciels*, il ne faut pas oublier que dans certains cas ils sont consécutifs à tout autre chose qu'à des brûlures par caustiques ou autres. Aussi est-il indiqué d'employer l'œsophagoscope pour en établir d'une façon ferme le diagnostic et en tout cas pour en fixer le pronostic.

Nous avons eu l'occasion d'examiner 9 malades atteints de rétrécissement cicatriciel à siège variable. 2 au 1/3 supérieur, 3 au 1/3 moyen, 4 au 1/3 inférieur.

Dans tous ces œsophages nous avons constaté du tissu cicatriciel blanchâtre, très épais, disposé sous forme de plaques ou de stries plus marquées sur l'une des parois que sur l'autre. Dans quatre cas la cicatrice affectait nettement la disposition radiée.

L'orifice rétréci était le plus souvent excentrique. Franchissable chez six de ces malades il ne l'était pas dans les deux autres aux même plus fines bougies.

Chez un malade adressé récemment par le Dr Marcorelle, il s'agissait d'une brûlure par caustique chez un homme qui pensait avoir un corps étranger de l'œsophage (tendon de bœuf). On voyait nettement à l'orifice de ce conduit une surface boursouflée rouge par place, indiquant une brûlure superficielle. La dysphagie complète du début disparaît actuellement progressivement.

Dans un seul cas il nous a été donné d'observer une cicatrice consécutive à une ulcération des parois de l'œsophage : il s'agissait d'une lésion vraisemblablement syphilitique, la malade ayant contracté la syphilis dix ans auparavant et présentant sur le voile du palais une cicatrice également spécifique.

Quant à la thérapeutique des rétrécissements cicatriciels nous ne croyons pas qu'elle doive profiter de l'œsophagoscopie.

Nous avons fait construire par Collin un œsophagotome spécial sur le modèle de l'urétrotome de Maisonneuve, faisant ainsi l'œsophagotomie interne sous le contrôle de la vue. Chez deux malades opérés par cette méthode dans le service de notre maître le professeur Le Dentu, les résultats ont été parfaits. Chez un autre opéré par le Dr Auvray, suppléant le professeur Tillaux, la perforation œsophagienne est survenue consécutivement à une injection de liquide faite le lendemain par une sonde laissée à demeure.

Nous croyons donc, tout comme pour le cancer, que la théra-

peutique de ces rétrécissements ne doit pas profiter de cette méthode et que l'on doit continuer à être très prudent et circonspect dans l'usage de toutes les opérations ayant pour siège l'intérieur de l'œsophage.

L'œsophagoscopie, chez huit malades atteints de dysphagie, nous a montré la muqueuse saine du haut en bas. Il s'agissait simplement de *spasme d'œsophagisme*, cependant dans trois cas le diagnostic de cancer avait été posé et même dans deux d'entre eux on discutait la question de l'intervention; on s'était basé pour faire le diagnostic sur l'âge avancé des malades (45 et 55 ans), la dysphagie progressive, l'obstacle existant toujours au même niveau, la salivation abondante et l'amaigrissement très marqué. Dans ces cas l'œsophagoscope montra l'absence des lésions du côté de la muqueuse, on voyait nettement la stricture se reproduisant toujours au même endroit. Nous avons pu constater la fixité de ces rétrécissements spasmodiques contrairement à ce que les classiques affirment à ce sujet.

Chez un malade nous pûmes, par plusieurs séances de cocaïnisation, faire disparaître définitivement cette dysphagie et l'embonpoint n'a pas tardé à revenir.

Dans deux cas la stricture sur le tube était tellement forte que l'on était autorisé à porter le diagnostic de sténose organique si elle n'avait cédé à la cocaïnisation.

Tels sont les cas qu'il nous a été permis d'examiner depuis deux ans et demi que nous pratiquons l'œsophagoscopie.

C'est, comme on le voit, une méthode très précise, la meilleure, sans contredit, qui existe pour établir le diagnostic et pratiquer l'extraction des corps étrangers de l'œsophage. Elle seule permet de les enlever « de visu » et sans aucun danger, comme le témoignent tous les faits de Rozenheim, V. Acker, Killiau.

La statistique la plus récente est celle de Stark (*Munsch. med. Woch.*, 1905). Il a réuni 73 cas d'extraction de corps étrangers de l'œsophage. Il n'y eut que 4 échecs; il s'agissait alors de corps séjournant profondément et depuis longtemps dans l'œsophage. Même dans ces cas, l'œsophagoscopie a donné des indications importantes pour les opérations (gastrotomies, œsophagotomies externes) qui durent être faites.

C'est aussi le meilleur moyen pour différencier les unes des autres les lésions de l'œsophage, cancer, rétrécissements cicatriciels, spasme. Mais elle ne doit pas être trop ambitieuse, elle n'est pas destinée à remplacer tous les autres modes d'examen : commémoratifs, cathétérisme, radioscopie; elle les complète et est beaucoup plus précise qu'eux.

Que l'on n'objecte point que cette méthode est d'une application difficile. Autant la bronchoscopie exige une éducation spéciale, autant l'œsophagoscopie est facile à apprendre. Un éclaireur et quelques tubes, voilà tout ce dont se compose l'instrumentation que nous avons simplifiée le plus possible.

Séance du jeudi 5 octobre,

à 3 heures.

ASSEMBLÉE GÉNÉRALE

Présidence de M. le Professeur LANNELONGUE,
Vice-Président de l'Association.

M. le Docteur A. BROCA, trésorier, donne lecture du rapport financier de 1904.

Situation financière au 31 décembre 1904.

RECETTES			DÉPENSES		
Espèces en caisse au 1er janvier 1904.....		844 30	Impression du compte rendu du 17e Congrès.		5.889 95
Solde de compte à la Société Générale (à la même date).....		4.692 42	Impression des rapports du 17e Congrès.....		802 90
Solde créditeur Alcan..		2.580 »	Frais d'installation du 17e Congrès.....		1.389 65
Cotisations encaissées :			Frais généraux :		
de 1904.....	8.850		Impressions diverses, recouvrements.		797 05
de 1905.....	625	9.550 »	Frais de poste et divers.		
de 1906-07-08.	75				
Cotisation perpétuée...		200 »	Administration (traitement de l'agent).....		600 »
Rentes provenant des titres.....		1.480 »	Droit de garde.....		18 05
Intérêts du Compte courant à la Société générale.....		50 05	Total des dépenses.		9.497 60
Vente de volumes (XVIIe session).....		1.440 »	Excédent des recettes.		11.339 17
Total des recettes.		20.836 77	Total égal.		20.836 77

EXCÉDENT DES RECETTES

Excédent..... 11.339 17

Représenté par :

Solde en caisse.....	1.348 60	11.339 17
Solde créditeur du compte de la Société Générale.....	8.550 57	
Solde créditeur Alcan.....	1.440 »	

Bilan au 31 décembre 1904.

ACTIF

Solde en caisse	1.348 60
Solde du compte de la Société Générale	8.550 57
Solde du compte Alcan	1.440 »
Valeurs	48.370 23
	59.679 40

CAPITAL

Cotisations perpétuées	20.400 »
Bénéfices réalisés	36.279 40
	59.679 40

Projet de budget pour 1906.

RECETTES		DÉPENSES	
Cotisations	9.000 »	Volume	7.000 »
Vente de volumes	600 »	Congrès	1.500 »
Rentes	1.500 »	Frais généraux	900 »
		Administration	600 »
	11.100 »		10.000 »

II. — Élection du Vice-Président pour 1906.

Nombre de votants : 83.

M. Berger	72	voix
M. Richelot	4	—
M. Monod	2	—
M. Faure	1	—
M. Souligoux	1	—
M. Forgue	1	—

En conséquence, M. le Professeur Berger est élu Vice-Président pour 1906.

III. — Élection des Secrétaires.

MM. Baudouin, Coudray, Mauclaire et Reblaub sont nommés par acclamation.

IV. — Questions diverses.

A. — Le SECRÉTAIRE GÉNÉRAL donne lecture de la proposition suivante, revêtue de 29 signatures qui a été remise au Comité :

Les Membres, soussignés, de l'Association Française de Chirurgie proposent :

1° La suppression des questions particulières;

2° L'addition d'un quatrième rapport.

Cette proposition sera étudiée par le Comité et fera l'objet d'un rapport qui sera soumis l'an prochain à la discussion de l'Assemblée générale.

B. — Le SECRÉTAIRE GÉNÉRAL expose les décisions du Comité relatives aux rapports :

Deux Rapporteurs seront désignés pour chaque question mise à l'ordre du jour.

Chaque rapport ne pourra avoir plus de 30 pages.

Les rapports devront être remis au plus tard le 30 juin.

Cent tirages à part seront donnés à chaque rapporteur.

C. — Les questions proposées pour l'an prochain sont les suivantes :

1° CHIRURGIE DES GROS TRONCS VEINEUX. Rapporteurs : MM. LEJARS (de Paris) et MORESTIN (de Paris).

2° ECTOPIE TESTICULAIRE ET SES COMPLICATIONS. Rapporteurs : MM. SOULIGOUX (de Paris) et VILLARD (de Lyon).

3° VOIES ET MOYENS D'ACCÈS DANS LE THORAX AU POINT DE VUE OPÉRATOIRE. Rapporteurs : MM. WILLEMS (de Gand) et LOISON (Professeur au Val-de-Grâce).

D. — Le SECRÉTAIRE GÉNÉRAL insiste sur l'intérêt qu'il y a à publier rapidement le volume des comptes rendus du Congrès et demande aux Membres du Congrès de vouloir bien remettre le texte de leurs communications avant la fin du Congrès.

Le SECRÉTAIRE GÉNÉRAL est heureux de constater le succès de l'Exposition. Il serait à désirer que les fabricants de province vinssent prendre part à l'Exposition. Nos Collègues de province pourraient les y engager.

E. — M. LE PRÉSIDENT rappelle que l'an dernier l'Assemblée a fixé au premier lundi d'octobre la date de réunion du Congrès.

M. DEMONS propose le troisième lundi d'octobre.

Le Secrétaire général rappelle les raisons qui ont fait demander le premier lundi d'octobre par les Collègues de province et de l'étranger.

Après une courte discussion, l'Assemblée décide que le prochain Congrès se réunira le premier lundi d'octobre.

La séance est levée à 4 heures.

Séance du vendredi soir 6 octobre,

A 2 heures,

Présidence de M. CHAUVEL.

QUESTION MISE A L'ORDRE DU JOUR :

La Chirurgie réparatrice de la face.

Rapport de M. le Dr DEPAGE, de Bruxelles,
Professeur de clinique chirurgicale à l'Université.

Messieurs,

Je n'ai pas l'intention de vous faire l'exposé de mon rapport et je ne chercherai pas même à le résumer par le fait que je me suis tellement efforcé déjà de le raccourcir que je ne sais vraiment comment je pourrais l'abréger davantage.

Je n'échappe pas cependant, je le sais, au reproche qu'a fait hier notre estimé trésorier à mon excellent collègue M. Villar; je vous avoue, messieurs, que j'avais espéré pouvoir faire mon travail en 50 pages, mais je n'y suis, bien malgré moi, pas parvenu; et même dans les 120 pages qu'il comprend, j'aurais encore voulu signaler bien des points que j'ai dû passer sous silence. C'est ainsi notamment que je n'ai guère insisté sur certains modes de traitement non sanglants de réparation faciale qui, dans tel cas particulier, ont certainement pu trouver des indications utiles; le massage, par exemple, — pour n'en citer qu'un seul — peut rendre à l'occasion de précieux services pour le traitement de cicatrices difformes, de rétractions fibreuses. Peut-être, au cours de la discussion, l'un de mes collègues nous apportera-t-il des faits intéressants de cet ordre.

Pour ma part, j'ai cru devoir me limiter assez strictement aux méthodes réellement chirurgicales. Et ici encore, messieurs, je dois m'excuser d'avoir été incomplet et d'avoir sans doute omis certains procédés opératoires de valeur incontestable. C'est ainsi qu'en parcourant récemment les *Archives allemandes de chirurgie* je me suis aperçu ne pas avoir relaté le

procédé de méloplastie imaginé par Israël, de Berlin, et qui constitue certainement une des meilleurs méthodes de réparation de la joue. Comme M. Israël nous fait l'honneur d'assister au Congrès, il m'est particulièrement agréable de réparer cet oubli.

N'ayant pu, dans mon rapport, relater tous les procédés, je tenterai encore moins de vous les énumérer ici. La plupart vous sont d'ailleurs bien connus et si j'ai cru devoir néanmoins les rappeler brièvement, c'est que les conditions de la chirurgie faciale sont trop variables pour qu'il soit possible d'indiquer un procédé de choix pour tous les cas. Je ne reviendrai pas non plus sur les méthodes générales de réparation faciale que j'ai indiquées au début de mon travail et dont vous avez pu prendre connaissance.

Afin de laisser le plus de temps possible pour la discussion de la question, je me bornerai à vous indiquer les points qui me paraissent spécialement dignes de recherches nouvelles.

C'est d'abord l'utilisation plus régulière et plus systématique de la prothèse, et surtout de la prothèse immédiate. J'ai montré dans mon rapport tout le parti que l'on peut en tirer et je pense que dans cette voie de notables améliorations pourraient encore être réalisées.

De même j'ai accordé une place relativement étendue à la chirurgie cosmétique de la face parce que là aussi l'évolution de de ces dernières années nous a amenés à des conceptions assez nouvelles et souvent tout à fait intéressantes.

Les tentatives de greffes osseuses et cartilagineuses qui ont été depuis peu suivies de résultats remarquables entre les mains d'Israël, de Kausch, de Wreden, de Nélaton, et que j'ai moi-même utilisées avec succès, me semblent appelées également à rendre les plus grands services; enfin les injections de paraffine et la neurorraphie, sur lesquelles je me suis longuement arrêté dans mon rapport, méritent d'être prises en sérieuse considération.

En somme, messieurs, quoiqu'elle ait été un peu négligée, la chirurgie réparatrice de la face n'est pas restée sans faire de réels progrès dans ces dix dernières années et pour un certain nombre de lésions nous possédons une technique suffisamment bien réglée et presque définitive.

Mais il n'en reste pas moins vrai que la chirurgie réparatrice de la face exige de la part du chirurgien une très grande somme de spontanéité et d'originalité. Connaissant tous les procédés employés dans un cas donné, nous devons les mettre plus ou moins à contribution dans chaque cas spécial et les combiner

suivant l'inspiration du moment. Un dernier point sur lequel je désire insister, plus même que je ne l'ai peut-être fait dans mon rapport, c'est sur la nécessité de ne pas s'emballer dans une intervention faciale, de ne pas s'obstiner à achever la réparation en une séance; bien souvent, l'on se trouvera mieux de réintervenir secondairement et l'on sera étonné de pouvoir combler avec la plus grande facilité une brèche qui avait paru énorme.

Il me reste, messieurs, à vous remercier de l'honneur que vous m'avez fait en me confiant le rapport d'une question aussi intéressante.

INTRODUCTION

Les progrès réalisés au cours de ces trente dernières années dans toutes les branches de la chirurgie viscérale ont fait négliger quelque peu les opérations plastiques et particulièrement celles qui se rapportent aux difformités de la face. Tandis que la littérature est inondée de publications relatives à des techniques nouvelles, à des statistiques d'opérations sur l'estomac, sur toutes les parties du tube digestif, sur le cœur, sur le poumon, sur le rein, sur les organes génitaux, etc., ce n'est que bien rarement, à part quelques travaux d'ensemble, qu'on y rencontre une observation isolée d'autoplastie faciale.

Cependant, il faut bien le reconnaître, si pour certaines reconstitutions, telles que la chéiloplastie, nous obtenons des résultats vraiment satisfaisants, nous sommes encore bien loin d'avoir atteint un idéal pour d'autres réfections, notamment pour celles du nez.

Sans doute, cette différence provient en partie de ce que les succès éclatants et immédiats de la chirurgie viscérale ont attiré toute notre attention et conquis toutes nos sympathies; mais elle est due surtout à ce que la chirurgie réparatrice exige beaucoup plus de spontanéité et d'originalité. Il ne suffit pas ici de connaître les règles fondamentales de la médecine opératoire ni d'en posséder les données générales; bien souvent, le chirurgien devra imaginer son plan lui-même; tracer ses incisions suivant des idées personnelles, débrider les tissus d'après sa propre inspiration; il devra prévoir l'aspect que prendront les fragments transplantés, calculer la rétraction secondaire des lambeaux cutanés, éviter les cicatrices déformantes, tout en respectant les éléments anatomiques importants dont la moindre lésion peut amener des troubles pénibles.

On ne saurait donc nier que la chirurgie réparatrice de la face présente de sérieuses difficultés. Plus que pour toute autre intervention, le résultat est indépendant des questions de chance et de hasard; il tient presque uniquement à l'habileté du chirurgien qui grave en quelque sorte sur le visage de son opéré la mesure de son talent.

D'autre part, l'importance sociale et morale de la physionomie et de la régularité des traits donne à la chirurgie réparatrice de la face un intérêt considérable. Que de malheureux ne voyons-nous pas obligés de renoncer à leur emploi, attenter même à leur vie pour se soustraire à l'humiliation et à la répulsion causées par leur infirmité!

Les progrès de la chirurgie cosmétique, particulièrement marqués dans les interventions sur la face, nous feront rencontrer à diverses reprises dans cet exposé le traitement de malformations laides ou ridicules plutôt qu'anatomiquement et physiologiquement graves. Il va de soi que le chirurgien saura se garder soigneusement de tomber dans le travers des « instituts spéciaux » dont les réclames charlatanesques ornent certains journaux d'outre-mer [1]. Mais il est bien certain que les scrupules excessifs, qui avaient détourné au début nombre de médecins des opérations dites de « complaisance » et auxquelles la dénomination d' « opérations de luxe » convient certes mieux, ne sont plus de mise aujourd'hui. En supprimant le prétexte de plaisanteries trop faciles, en faisant disparaître des anomalies, qui souvent excluent ceux qui en sont porteurs de la profession qu'ils désirent embrasser, ces interventions ont trouvé des indications parfaitement justifiées. La conscience du chirurgien saura lui tracer des limites qu'il se refusera de franchir.

L'Association française de Chirurgie me paraît donc avoir été heureusement inspirée en mettant à l'ordre du jour du XVIIIe Congrès la « Chirurgie réparatrice de la face », et je la remercie de l'honneur qu'elle a bien voulu me faire en me choisissant comme rapporteur de cette question.

Notre étude se divisera comme suit :

PREMIÈRE PARTIE. — *Les méthodes principales de chirurgie réparatrice de la face.* — *a*) Des règles à suivre au point de vue esthétique dans les opérations sur la face; *b*) des méthodes de réparation proprement dite dans la chirurgie faciale.

DEUXIÈME PARTIE. — *La chirurgie réparatrice des différentes parties de la face.* — *a*) Chirurgie réparatrice de la paupière;

1. Stein reproduit une de ces annonces relatives à un institut spécial pour les corrections des nez en selle par injection de paraffine.

b) du nez; *c*) des lèvres et du palais; *d*) de la joue et du conduit de Sténon; *e*) des mâchoires; *f*) des grandes pertes de substance; *g*) de l'oreille; *h*) des lésions nerveuses de la face.

Comme on le voit par ce plan d'ensemble, l'étendue de la question est considérable et mes collègues m'excuseront sans doute s'il existe dans mon exposé quelque lacune ou si un point quelconque n'a pas été développé d'une façon suffisante. Ils m'excuseront également de ne pas apporter des documents nouveaux pour certains chapitres de ce travail. Comme je le disais plus haut, la chirurgie réparatrice de la face a surtout été étudiée avant la période aseptique et rien d'étonnant dès lors à ce qu'on trouve la plupart des procédés décrits dans les traités classiques.

Je ne puis espérer toutefois avoir parcouru d'une façon complète la bibliographie relative aux multiples interventions que nous passerons en revue, mais je m'estimerai heureux si la lecture de ce rapport amène une discussion fructueuse.

A cet égard, je me permettrai d'ajouter que, dans le domaine qui nous occupe, il importe de considérer surtout les résultats obtenus, et à ce point de vue je souhaite que nombre de nos collègues viennent nous présenter les malades chez qui ils ont eu l'occasion de pratiquer des réparations faciales; c'est dans ce but aussi que j'ai multiplié le plus possible les dessins dans mon exposé.

En terminant cette introduction, je tiens à remercier d'une façon toute spéciale mon assistant, M. le Dr Mayer, pour l'aide précieuse qu'il m'a donnée dans l'exécution de ce travail, ainsi que le Dr Dhanis qui a bien voulu mettre à ma disposition son talent de dessinateur.

PREMIÈRE PARTIE

LA CHIRURGIE RÉPARATRICE DE LA FACE EN GÉNÉRAL

I. — Des règles à suivre au point de vue esthétique dans les opérations sur la face.

Si, dans la plupart des interventions chirurgicales, le point de vue esthétique ne joue qu'un rôle accessoire, il acquiert au contraire une importance réelle dans les opérations pratiquées sur la face; les dégâts doivent être ici réduits au strict minimum et, autant que possible, il faudra s'efforcer d'obtenir la conservation

intégrale des traits du visage. Si l'on se voit obligé de traverser la région et d'y faire une brèche osseuse pour atteindre une tumeur profonde du naso-pharynx, par exemple, ou exciser un ganglion nerveux, on se bornera à une résection temporaire; une fois le but de l'opération atteint, le fragment osseux sera remis en place de façon à ne laisser aucune difformité.

Je citerai à cet égard le procédé ostéoplastique de Kocher: la rhinectomie temporaire de Bœckel-Rouge; la rhinotomie temporaire de Kœnig pour les tumeurs du naso-pharynx et de la base du crâne; le procédé de Krœnlein pour les tumeurs rétro-orbitaires; les procédés de Braun, de Losen, de Segond, pour la résection du ganglion de Meckel; le perfectionnement proposé récemment par Lexer au procédé de Poirier pour l'ablation du ganglion de Gasser; la résection temporaire de l'arcade zygomatique (Gussenbauer, Sulzer); la résection temporaire du maxillaire inférieur pour atteindre le nerf dentaire inférieur (Mikulicz, Ullmann, Rose); la décortication de la face proposée par Bardenheuer afin de mettre à nu les sinus frontaux, ethmoïdaux et maxillaires, etc.

Souvent, du reste, on pourra atteindre les régions profondes de la face par des voies détournées auxquelles on donnera toujours la préférence afin de ne laisser au visage aucune marque de l'intervention. C'est ainsi que Gallet a recommandé la pharyngotomie transhyoïdienne pour extraire les polypes naso-pharyngiens. Dans nombre de cas, on pourra même les extirper par les voies buccale et nasale combinées; toutes les fois que des conditions favorables le permettent, c'est à cette voie d'accès que l'on aura recours; je m'en suis servi moi-même avec succès en maintes circonstances. Dans le cas notamment d'un polype volumineux passant derrière l'apophyse ptérygoïde dans la fosse zygomatique, j'ai pu enlever la tumeur d'une façon complète en la détachant d'abord de la base du crâne, au moyen d'une gouge passée à travers la narine et guidée sur un doigt introduit dans la bouche, et en l'énucléant ensuite de la fosse ptérygoïde à travers une petite incision pratiquée dans la muqueuse de la joue.

La résection temporaire de la voûte palatine (Gussenbauer, Chalot) pourra aussi être avantageusement utilisée.

D'un autre côté, quand on enlève une tumeur de la mâchoire ou que l'on pratique n'importe quelle opération sur la face, les cicatrices doivent être presque invisibles. Les incisions sous-orbitaires, naso-jugales, naso-labiales, trans-sourcilières, se confondant avec les sillons et les rides naturelles ou cachées sous les poils sont particulièrement recommandables; de même l'incision médiane du nez sera moins apparente que celle menée sur l'une

de ses faces. Les recherches de Langer sur la direction des sillons de la peau ont donné à cet égard d'importantes indications en montrant que la tension des téguments cutanés est très variable suivant diverses directions.

On aura soin aussi de tenir compte, dans le choix des incisions, de la direction des organes principaux : à la joue par exemple, on se dirigera de préférence transversalement pour éviter de blesser le facial ou le canal de Sténon. Quand on doit ouvrir un abcès de la face, on tâchera de l'atteindre par la bouche; si l'on ne peut y parvenir par cette voie, on fera l'incision la plus petite possible; on se bornera même souvent à une simple ponction suivie d'aspiration à l'aide d'une seringue ou d'une ventouse; je me permettrai d'attirer ici l'attention sur un procédé extrêmement simple et très avantageux que j'ai publié dernièrement[1] : au moyen d'une grande aiguille courbe on passe un crin de Florence par le centre de l'abcès, on le fait ressortir à sa périphérie et on noue les deux extrémités sur un tampon de gaze; grâce à ce drainage capillaire, on évite de défigurer les malades et de les faire souffrir par des tamponnements toujours si douloureux. Cette méthode convient particulièrement bien pour les abcès de la parotide dont le siège n'est pas nettement circonscrit et dont les traînées fusent en tous sens.

L'hyperhémie passive par constriction du cou, recommandée récemment par Bier, pourra aussi trouver d'utiles applications dans ce cas.

Enfin, dans toutes les opérations sur la face, il importe de mettre un soin minutieux à l'exécution des sutures dont le degré plus ou moins grand de perfection intervient aussi de façon notable dans l'aspect de la cicatrice ultérieure.

Les sutures habituellement employées (surjet de Reverdin, surjet à double croisement, etc.) laissent toutes des marques trop apparentes; il vaut mieux employer les points séparés ou les agrafes de P. Michel, peut-être aussi la suture de Severeano dont nous parlerons plus loin à propos du bec-de-lièvre; la suture intradermique est ici particulièrement recommandable; bien faite, elle ne laisse qu'une cicatrice à peine perceptible.

Quant au matériel de suture, pour les plaies de la face, il y a lieu de se servir plutôt du crin de Florence que de la soie ou du catgut qui produisent toujours un certain degré d'irritation.

1. Postérieurement à ma communication à la Société des Hôpitaux, j'ai constaté que Marion préconise ce même procédé de « séton » pour le traitement des adénites tuberculeuses suppurées, in *Manuel de technique chirurgicale des opérations courantes*, 1903, p. 69.

II. — Des différentes méthodes de chirurgie réparatrice de la face.

A côté des méthodes vraiment chirurgicales de réparation de la face, il existe un grand nombre de procédés applicables dans certains cas particuliers, mais qui sont plutôt du ressort du dermatologiste; tels sont l'électrolyse, la cautérisation, la scarification, ou l'abrasion employées pour faire disparaître des taches de rousseur, des cicatrices colorées, des chéloïdes; tels encore, les divers procédés préconisés pour l'enlèvement des grains de poudre incrustés dans la peau, parmi lesquels celui de Variot est le plus usité; tels aussi les rayons X et les sels de radium employés avec des succès incontestables pour l'épilation, pour la cicatrisation des plaques de lupus et les ulcus rodens de la face. Mais ce sont là toutes méthodes qui ne sauraient entrer dans le cadre de ce rapport où nous n'aurons en vue que les moyens purement chirurgicaux.

Il faut entendre en effet par chirurgie réparatrice de la face l'ensemble des interventions chirurgicales pratiquées dans le but de faire disparaître les difformités et les lésions amenant des troubles anatomiques ou fonctionnels plus ou moins accusés.

Les méthodes imaginées à cet effet peuvent être groupées comme suit :

1° Les méthodes de restauration simple;
2° Les méthodes d'autoplastie;
3° Les greffes;
4° Les prothèses;
5° Les méthodes de restauration diverses (suture nerveuse, résection, massage, mobilisation, etc.).

1. — MÉTHODES DE RESTAURATION SIMPLE

Dans ce groupe nous réunissons les multiples opérations de pratique journalière dans lesquelles la réparation peut se faire aux dépens des tissus prélevés au siège même de la lésion, sans qu'il y ait autoplastie à proprement parler. Nous ne saurions ici prescrire des règles uniformes, les conditions étant essentiellement variables, suivant la nature de la lésion et suivant l'organe atteint. S'agit-il d'une cicatrice, on l'excise et on réunit les bords de la plaie si la tension n'est pas trop forte. S'agit-il d'une fistule dentaire, on extirpe la dent, on laisse le trajet se cicatriser et on traite ultérieurement la cicatrice. S'agit-il d'une fistule du conduit de Sténon ou d'une cicatrice unissant les deux lèvres, on recourra

d'autres procédés particuliers de restauration simple que nous aurons l'occasion d'exposer en détail quand nous examinerons chaque organe en particulier.

2. — MÉTHODES D'AUTOPLASTIE

L'autoplastie, c'est-à-dire la transplantation d'un lambeau cutané chez l'opéré lui-même, en laissant subsister une continuité de tissus pour établir la nutrition, constitue une des ressources les plus importantes de la chirurgie réparatrice, spécialement à la face. Elle se pratique par un emprunt fait au voisinage direct de la brèche à combler (méthodes française et indienne) ou par emprunt fait à distance (méthode italienne). Nous n'avons pas à nous appesantir sur les règles fondamentales de l'autoplastie. Nous savons que les surfaces mises en contact doivent être saignantes, bien nourries, dépourvues de tissu épithélial, que la vascularisation du lambeau doit être apte à en assurer la nutrition; qu'il faut le tailler assez grand pour éviter de le soumettre à des tractions qui compromettraient sa vitalité.

La méthode italienne en particulier ne comporte guère pour la face de règles spéciales; on s'en sert avec avantage pour la rhinoplastie, la chéiloplastie et la blépharoplastie : nous aurons donc l'occasion d'y revenir à propos de la chirurgie réparatrice du nez, de la paupière et des lèvres.

Les méthodes d'autoplastie par emprunt au voisinage sont d'un emploi beaupoup plus général pour les réparations de la face. Nous ne décrirons cependant pas non plus ici les différents types d'autoplasties françaises (constitution d'un lambeau sans torsion du pédicule) ou indiennes (constitution d'un lambeau à pédicule tordu) parce que les règles auxquelles ils sont soumis sont du domaine de la chirurgie générale et ne reconnaissent pas de lois particulières à la face. Mais nous devons nous arrêter un moment au mode de reconstitution de la brèche consécutive à l'enlèvement du lambeau autoplastique; sans doute, dans nombre de cas la peau suffisamment élastique permettra le rapprochement des lèvres de la plaie opératoire (blépharoplastie, chéiloplastie), mais parfois cette réunion immédiate ne sera pas possible et l'on sera obligé de laisser la plaie se cicatriser par seconde intention (rhinoplastie indienne par un lambeau pris au front); nous nous efforcerons dans ces cas de réaliser une suture directe dans les régions particulièrement exposées de la face et de transporter la plaie bourgeonnante à une partie moins visible. Ainsi, pour permettre une cicatrisation par première intention d'une plaie du front consécutive à la confection d'un lambeau de rhino-

plastie indienne, on perfectionnera l'opération en taillant deux lambeaux symétriques, sur le cuir chevelu, que l'on rapproche sur la ligne médiane (Schimmelbusch); les plaies latérales pourront alors être abandonnées à une guérison par bourgeonnement et les cicatrices qui en résulteront seront cachées par les cheveux. D'autres raisons, plus impérieuses encore, peuvent faire recourir à l'autoplastie secondaire de voisinage; si l'on se trouve par exemple en présence d'une lésion ayant dénudé l'os sur une certaine étendue, il sera impossible de la réparer par des greffes; on recouvrira alors l'os dénudé au moyen d'un lambeau autoplastique que l'on prélèvera au voisinage sans entamer le périoste, et l'on appliquera des greffes sur la plaie que l'on vient de créer. C'est là une indication de l'autoplastie sur laquelle j'ai souvent insisté pour le traitement de l'ulcus rodens du front et des paupières ayant envahi l'orbite; nous y reviendrons du reste ultérieurement.

3. — GREFFES

Sans avoir l'importance de l'autoplastie vraie, les greffes rendent cependant aussi d'excellents services dans la réparation des difformités de la face. Aussi ne puis-je m'empêcher de relever dès à présent une erreur encore assez répandue à propos des conditions de leur emploi. Certains auteurs classiques, notamment Monod et Vanverts, prétendent en effet que des greffes ne peuvent être appliquées sur des plaies fraîches et que leur usage serait subordonné à l'existence d'une surface bourgeonnante; il n'en est rien, car Thiersch a lui-même préconisé l'emploi des greffes dermo-épidermiques qui ont reçu son nom pour les pertes de substances fraîches ou avivées et je me suis, avec bon nombre de chirurgiens, toujours très bien trouvé de leur emploi dans ces conditions. Sur les plaies anciennes, elles prennent du reste aussi très facilement si l'on a soin d'enlever les bourgeons au moyen d'une curette et pourvu que la vitalité des tissus soit suffisante.

Déjà utilisée par les Indiens, la greffe fut surtout recommandée par Reverdin en 1870 pour hâter la cicatrisation des plaies bourgeonnantes; il pensait que l'épiderme transplanté agit en déterminant la transformation des cellules embryonnaires des bourgeons en cellules épidermiques. Cette opinion, contraire à toutes les connaissances actuelles sur l'autonomie des différents feuillets du blastoderme, ne semble plus guère défendable. Cadiat admet que la face profonde des lambeaux greffés contient des cellules de Malpighi aptes à se transformer en cellules cornées et à devenir un centre de néoformation cellulaire. Les recherches de Marchant.

Garré, Goldmann, Jungengel, Tillmanns, Enderlen, etc., ont montré que les phénomènes qui se produisent dans les tissus greffés sont à peu près les mêmes que lors d'une cicatrisation par première intention. Après une période intermédaire de 2-3 jours, pendant laquelle la nutrition du lambeau transplanté se fait par imbibition, une vascularisation nouvelle s'établit dans sa profondeur en même temps que l'épithélium des tubes glandulaires et des follicules pileux prolifère et que les cellules du réseau de Malpighi viennent remplacer la couche cornée qui s'est nécrosée. En somme, au bout de 10-15 jours la cicatrisation est terminée. Il faut noter cependant que la coaptation définitive n'est obtenue qu'après une durée beaucoup plus longue; après plusieurs semaines, voire même plusieurs mois seulement, la greffe a repris toute la solidité du tissu primitif.

Nous n'insisterons par sur la technique des greffes; je rappellerai seulement qu'elle varie quelque peu suivant l'espèce de greffe à laquelle on a recours.

La première en date, celle de Reverdin (1869), consiste à transporter sur une surface bourgeonnante une série de petits lambeaux comprenant l'épiderme et la couche la plus superficielle du derme et qui ne mesurent pas plus de 4 à 5 millimètres en tous sens. Cette méthode ne donne que des points d'amorce pour la cicatrisation; aussi lui préférons-nous de beaucoup le procédé de Thiersch, qui transplante sur la plaie bien avivée des lambeaux épidermiques de longueur variable de façon à la recouvrir complètement. On se servira avec avantage du râteau de Mac Burney, pour bien tendre la peau, et de larges rasoirs à histologie bien aiguisés. On taille, comme l'ont indiqué Thiersch et Forgue, les lanières de haut en bas, de préférence à la face antérieure et externe de la cuisse, par un mouvement de va-et-vient en archet rapide et régulier, la lame du rasoir étant maintenue constamment à plat. Il est recommandable de plonger d'abord les greffes dans du sérum physiologique stérilisé tiède et de ne les étaler sur la plaie que lorsqu'on a en taillé un nombre suffisant. Les greffes plongées dans le sérum s'enroulent du côté du derme, ce qui permet de reconnaître la surface épidermique. Pendant ce temps un tamponnement à la gaze neutre assure une hémostase relative de la surface avivée. Les greffes étant étalées sur la plaie, j'ai l'habitude de les y accoler fortement en passant dessus avec un rouleau de gaze aseptique imbibé de sérum physiologique et de les recouvrir d'un pansement compressif imbibé du même liquide. Il importe de laisser ce pansement au moins 8-10 jours sans le renouveler pour éviter de détacher les lambeaux; les pansements fréquents préconisés naguère sont plutôt nuisibles; l'emploi de

feuille d'étain (Mikulicz), de tulle (Kuhn), de stanniol (Tillmanns) et d'autres artifices paraît inutile. Si j'ai cru devoir entrer dans ces détails c'est que tout le succès de cette excellente méthode dépend de ces minuties.

Dans certaines plaies étendues, surtout là où la rétraction doit être évitée, la méthode de Krause peut être utile; comme Ollier, Krause transplante des fragments plus ou moins étendus de peau, derme compris, et les fait adhérer par compression sur la plaie à cicatriser. L. Le Fort a particulièrement utilisé le procédé de « lambeau cutané unique libre » pour la blépharoplastie.

Llungren, Wentscher, Enderlen, Perrolini, etc., ont montré que des lambeaux de peau isolés se conservent en vie très longtemps et que, placés dans du sérum artificiel ou du liquide d'ascite, ils restent encore aptes à être greffés avec succès après plus de trois mois; ces auteurs ont employé dans ces conditions des morceaux de peau prélevés sur des membres amputés ou sur des cadavres et s'en sont servis pour des transplantations ultérieures; à sec, les lambeaux cutanés restent viables pendant sept à vingt-deux jours.

Les greffes muqueuses ont été préconisées par Wölfler notamment pour les réparations des plaies de la joue et des conjonctives; elles peuvent réussir, mais on leur préfère généralement les méthodes d'autoplastie d'après Gersuny, Tillmann, Witzel, etc., dans lesquelles des lambeaux cutanés pédiculés[1] sont retournés et amenés à se transformer en tissus muqueux.

La greffe osseuse à été utilisée dans divers procédés de rhinoplastie; nous y reviendrons particulièrement à propos de cette opération.

Les greffes hétéroplastiques au moyen de peau de grenouille, de lotte, de lapin, de chien, de cobaye, de poulet (dessous de l'aile) ou à l'aide de la membrane épithéliale de l'œuf ont été employées avec succès par Baratoux, Bousquet, Tédenat, Grange, Henle, Wagner, Berthold, Haug, Schuller, etc., pour la réparation des paupières, mais cette méthode ne nous semble pas appelée à un grand avenir. Il en est de même des transplantations interhumaines de nez ou d'oreilles. Ces tentatives se résument d'ailleurs à quelques observations éparses exécutées particulièrement en Amérique et en Russie; elles ne comportent pas de règles spéciales et, si intéressantes soient-elles, elles ne nous paraissent pas devoir être imitées.

Par contre la replantation d'organes, immédiatement ou peu de

1. Le pédicule n'est formé que du tissu sous-cutané; histologiquement, d'après Eickhorst, la similitude des tissus épidermiques et muqueux ne devient jamais complète.

temps après leur amputation, devra être tentée chaque fois que l'occasion se présente et sera souvent suivie de succès.

4. — LES MÉTHODES DE PROTHÈSE

Les prothèses se distinguent des autres méthodes de réparation en ce qu'elles sont toujours constituées par des substances inertes, étrangères à l'organisme, agissant tantôt pour soutenir des portions déformés, tantôt pour remplacer plus ou moins complètement des parties détruites.

Suivant qu'elles suppléent entièrement à un organe disparu ou que, enfouies dans la profondeur des tissus, elles se bornent à compenser quelque altération de forme, on peut les diviser en deux groupes.

Les premières, prothèses externes ou extradermiques, consistent en différents appareils qui, appliqués superficiellement, permettent, par leur configuration, d'éviter les altérations esthétiques ou fonctionnelles consécutives à la disparition de certaines portions de la face.

On les divise en prothèse immédiate et en prothèse secondaire. La prothèse immédiate comprend deux variétés, suivant qu'elle tend à remplacer directement la perte de substance osseuse par une pièce artificielle, de même forme et de même volume, ou qu'elle se borne à soutenir les parties voisines de façon à éviter un affaissement, mais sans intéresser directement le siège de la lésion.

La première, ou *prothèse immédiate de remplacement*, est de date récente; elle a été employée pour la première fois en 1878 par Cl. Martin, de Lyon, et ne trouve guère son emploi que pour les pertes de substances accidentelles ou opératoires des maxillaires. Précédemment, à la suite d'une nécrose ou d'une résection des mâchoires, et particulièrement du maxillaire inférieur, on laissait la brèche se cicatriser sans chercher à éviter directement la déformation consécutive. C'est pour parer à cette rétraction cicatricielle que Cl. Martin a eu l'idée de remplacer, au cours même de l'opération, la portion de mâchoire réséquée par un appareil prothétique de même forme et de même volume de façon à éviter que la cicatrisation ne s'accompagnât de déformation.

La *prothèse de soutien*, au contraire, se place à distance de la plaie; après la résection de la mâchoire, elle agit sur les fragments restants pour empêcher qu'ils ne dévient; elle s'applique en même temps que la prothèse de remplacement et souvent même on place l'appareil déjà avant l'opération, de façon que le malade s'y habitue (plan incliné de Sauer, appareil à ailettes de Cl. Martin, etc.).

La *prothèse extradermique secondaire* ne s'applique qu'après achèvement de la cicatrisation; elle peut avoir pour but, soit de tenter le redressement de la difformité, soit de remplacer simplement des organes disparus au point de vue esthétique (œil et nez artificiels), ou au point de vue fonctionnel (prothèse dentaire et prothèse de la mâchoire).

Ces différentes prothèses peuvent rendre de grands services et venir singulièrement parachever le résultat cosmétique de nombreuses réparations faciales. Nous y reviendrons du reste particulièrement à propos des grandes pertes de substance de la face et des interventions sur les mâchoires où l'emploi de la prothèse immédiate donne des résultats spécialement remarquables; mais leur exécution exige des connaissances artistiques et mécaniques tout à fait spéciales sur lesquelles nous ne saurions nous appesantir ici. J'ai tenu cependant à en faire mention parce qu'il y a là un vaste champ encore peu exploré et dont nous pourrions, je pense, tirer grand profit.

Les *prothèses endodermiques* ou sous-cutanées s'exécutent soit par injection hypodermique d'une substance non résorbable et semi-liquide, soit par l'implantation dans les tissus d'un support en métal (or, argent, treillis de fer), en ébonite ou en ivoire, que l'on recouvre de peau. Cette dernière variété a été surtout utilisée pour remplacer des charpentes osseuses disparues (effondrement du nez). Letiévant, Poncet et surtout Claude Martin en ont vanté l'emploi pour redresser des ensellures du nez.

Au début, ces appareils étaient simplement placés sous la muqueuse au contact direct des sécrétions, ce qui amenait une infection et une élimination rapides. Plus tard, Chaput proposa d'enfouir le support entre la peau et la muqueuse et son procédé de prothèse intercutanéo-muqueuse eut un certain succès. Son intérêt a toutefois été diminué dans ces dernières années par la méthode des *prothèses sous-cutanées par injection de substances non résorbables*, qui marque un progrès réel dans la chirurgie réparatrice de la face.

Gersuny (de Vienne), le premier, eut recours aux injections de vaseline dans le but bien arrêté de réparer des pertes de substances sous-cutanées. Il avait été frappé de ce fait qu'en injectant de la vaseline liquéfiée par la chaleur dans des tissus susceptibles de se dilater (lors d'injections de vaseline phéniquée dans des tumeurs angiomateuses), il se forme à l'endroit de l'injection une tumeur arrondie dont le volume correspond à la quantité de vaseline injectée; dès 1899 il mit son idée en pratique et en 1900 il pouvait déjà communiquer à la Société de médecine de Vienne toute une série de cas de réparations faciales des plus heureuses.

Vers la même époque, Delangre (de Tournai) fut amené aux mêmes conclusions à la suite de constatations analogues faites en injectant du blanc de baleine dans un kyste récidivé du cou, difficile à disséquer (méthode de Pozzi); quelques mois avant la publication de Gersuny, et de façon tout à fait indépendante, il se servit aussi des injections de vaseline dans un but prothétique. A vrai dire, du reste, Corning (de New-York) avait déjà employé la paraffine liquéfiée par la chaleur pour séparer deux extrémités nerveuses après neurotomie dans des cas de névralgie, et c'est donc à lui que devrait revenir l'honneur d'avoir introduit la nouvelle méthode dans la thérapeutique chirurgicale. Cependant, comme le travail de Gersuny fut le premièr où l'injection fut préconisée dans un but purement prothétique, il nous paraît légitime de continuer à attacher à cette méthode le nom du célèbre chirurgien viennois.

Quoi qu'il en soit, à la suite des travaux de Gersuny, Karewski, Moszkowitz et Alt en Autriche; Pfannenstiel, Eckstein, Stein, J. Wolff, en Allemagne; Jaboulay, Leroux, Besson, Moure, Baratoux, Tuffier, etc., en France; Watson, Cheyne, Lake, Walker, Heat en Angleterre; Parker, Smith, Wite en Amérique; Broeckaert, Labarre et nous-même, et, de façon indépendante, Delangre en Belgique, etc., ont multiplié les applications de la méthode et étendu ses indications à tous les domaines de la chirurgie.

Nous ne saurions, sans dépasser de beaucoup les limites assignées à ce rapport, exposer même succinctement les travaux nombreux publiés ces dernières années sur cette nouvelle méthode de prothèse intradermique. Nous nous bornerons à résumer très brièvement les grandes lignes de son évolution, à examiner sommairement les objections principales qui lui ont été faites et à indiquer de façon générale la technique qui nous paraît la plus sûre et la plus facile.

Les chirurgiens qui, à la suite de Gersuny, employèrent la vaseline comme moyen de prothèse, ne tardèrent pas à s'apercevoir qu'elle présente différents inconvénients qui proviennent essentiellement de son point de fusion trop peu élevé (entre 33° et 39°); d'une part la surfusion lui permet de diffuser dans les tissus et provoque des accidents assez fréquents d'embolies pulmonaires ou cérébrales; d'autre part, la consistance trop molle oppose une résistance insuffisante à l'envahissement leucocytaire et amène lentement mais sûrement la résorption de la masse injectée.

Lermoyez et ses élèves améliorèrent la méthode en substituant à la vaseline pure des mélanges de vaseline et de paraffine fusibles de 42 à 50°. Néanmoins les inconvénients, pour être

atténués, n'étaient pas supprimés totalement par cette heureuse modification, et Eckstein proposa, dès 1901, d'y substituer l'injection de paraffine pure fusible à 60°; la solidification très rapide après l'injection annihile les risques de diffusion, et la dureté pierreuse de la masse prothétique la met à l'abri de la résorption phagocitaire : de nombreuses expériences démontrèrent en effet l'enkystement parfait des paraffinomes et la parfaite tolérance des tissus à leur égard.

Mais aussitôt de nouvelles difficultés surgirent : pour se servir de ces paraffines à très haut point de fusion, on dut les injecter à des températures voisines du point de coagulation de l'albumine, ce qui amena des troubles dans la nutrition des téguments et des thromboses redoutables. Aussi en revint-on rapidement à des paraffines fusibles de 45 à 52° ; mais ici encore la nécessité de les injecter à l'état liquide amena çà et là des cas d'embolies d'une extrême gravité; Minz notamment a rapporté, il y a quelques mois encore, un cas d'amaurose définitive consécutive à l'injection de un tiers de gramme de paraffine fusible à 43°; Hurd Holden et Leiser ont signalé des accidents analogues. Aussi pensons-nous avec Stein que tous les perfectionnements souvent très compliqués imaginés en vue d'améliorer la technique des injections de paraffine à chaud (appareil de Krlin, etc.) ne répondent pas au desideratum souhaité : sans doute l'asepsie sera plus parfaite, les difficultés de l'injection moindres; l'usage des seringues munies de thermophores permettra de faire l'injection sans précipitation; mais ce que ces améliorations ne suppriment pas, ce sont les dangers directement inhérents aux injections à chaud : les brûlures, les épanchements à distance, les thrombo-phlébites.

Au contraire les efforts tentés de différents côtés pour réaliser l'injection à froid de paraffine fusible à haute température devront être accueillis de façon beaucoup plus favorable. Pour ainsi dire en même temps Stein (de Wiesbaden), Gersuny (de Vienne), Lagarde (à Paris), Broeckaert (à Gand) et avant eux Harmon Smith et Gregory Connell inventèrent des seringues permettant de ramollir la paraffine par voie mécanique, de façon à pouvoir l'injecter à la température ordinaire : grâce à une pression énergique exercée sur le piston de la seringue, la paraffine arrive à sortir de l'extrémité de l'aiguille sous forme d'un fil vermiculaire pâteux. Si l'on se sert de mélanges de paraffine et de vaseline, préparés suivant des conditions particulières qui en maintiennent le point de fusion très élevé (Stein prépare des mélanges fusibles jusque 60°) on peut, avec la seringue de Stein, pratiquer l'injection à froid avec la plus grande facilité et sans aucun risque. Pour notre part nous nous étions servi jusqu'ici avec avantage d'une

seringue à ressort, imaginée par le Dr Labarre, qui nous permettait d'injecter des quantités bien dosées de paraffine à 52° à demi solide. Mais il nous semble bien certain que, s'il se confirme, comme le prétend Stein, que les mélanges de paraffine-vaseline, préparés comme il l'indique, aient toutes les qualités de résistance et de fixité de la paraffine pure, son procédé aura la préférence, à cause de son extrême simplicité et de la sécurité absolue qu'il confère.

Hors le risque de thrombo-phlébite au moment de l'injection, la paraffine ne présente en effet aucun danger : des expériences nombreuses de Taddei et Delaini, de Moszkowitz, etc., ont établi en effet que les doses utilisables en prothèse ont une toxicité absolument nulle et, d'autre part, les recherches de Eckstein, Stein, etc., ont montré que la présence de masses de paraffine n'exerce aucune action irritante sur les tissus ; ceux-ci les entourent simplement d'une coque protectrice.

Quant à la technique des injections de paraffine, parfaitement décrite du reste dans les excellentes monographies de Stein, de Guzman, de Krlin, de Broca, etc., nous en retiendrons seulement les quelques règles fondamentales que voici : 1° la quantité de paraffine injectée doit être aussi petite que possible ; mieux vaut réinjecter une nouvelle dose après un intervalle de quelques semaines au cours desquelles on est souvent surpris de voir se combler parfaitement une perte de substance qui avait paru insuffisamment compensée ; 2° on évitera, autant que possible, d'injecter dans des régions particulièrement vascularisées ; 3° on comprimera avec grand soin, si faire se peut, les vaisseaux efférents dans la région de l'injection ; 4° on s'efforcera de tenir les malades alités pendant quelques heures après l'injection.

En résumé, nous estimons, quant à nous, que le principe des prothèses par injection de paraffine ne semble plus aujourd'hui discutable : les services nombreux que cette méthode a rendus dans la réparation de certaines difformités nasales (nez en selle), de cicatrices vicieuses, d'hémiatrophies faciales ont définitivement consacré son emploi dans un grand nombre de restaurations de la face que nous aurons l'occasion d'examiner de façon plus détaillée.

5. — MÉTHODES DE RÉPARATIONS DIVERSES

Nous avons en vue ici les différents procédés de restauration qui ne se rattachent à aucune des méthodes précédemment décrites et qui, d'ailleurs, ne sont liés entre eux par aucune idée commune. Telles sont la suture nerveuse pour le traitement de l'hémi-

plégie faciale, la résection de l'articulation temporo-maxillaire dans la constriction de la mâchoire, le massage et la mobilisation dans les contractures des masséters. Ces procédés ne sont pas susceptibles de règles de technique générales. Nous y reviendrons particulièrement à propos des différentes lésions qui indiquent leur emploi.

DEUXIÈME PARTIE

CHIRURGIE RÉPARATRICE DES DIFFÉRENTES PARTIES DE LA FACE

Chapitre I. — Chirurgie réparatrice des sourcils et des paupières.

Pour nous conformer aux données anatomiques, nous devrions faire rentrer dans le cadre de cette étude les nombreuses opérations réparatrices pratiquées sur le globe oculaire et ses annexes. Mais il nous a paru que la technique tout à fait particulière des opérations délicates par lesquelles sont corrigées les affections qui dépendent de l'œil, notamment les diverses variétés de strabisme et certaines lésions de la cornée — en même temps que les progrès sans cesse croissants de l'ophtalmologie, — nous autorisaient à placer ces interventions hors du domaine de la chirurgie générale; le perfectionnement du matériel instrumental et la minutie des opérations oculaires ont contribué en effet à les grouper en une spécialité bien délimitée et sans doute légitimement séparée des interventions habituelles au chirurgien.

Seules un certain nombre de lésions du sourcil et des paupières nous paraissent devoir être envisagées ici. Les délabrements très étendus atteignant à la fois tout le contenu de l'orbite et les régions voisines seront examinés dans un chapitre ultérieur traitant des grandes pertes de substance de la face.

La chirurgie réparatrice des sourcils ne nous attardera guère. On sera parfois amené à intervenir pour des anomalies congénitales peu importantes ou pour des cicatrices vicieuses avec ou sans conservation des poils. On les réparera par des autoplasties plus ou moins complexes à propos desquelles nous ne saurions donner de règles fixes. Rappelons seulement que, dans un cas de ce genre, Duplay a obtenu un excellent résultat en empruntant un lambeau autoplastique aux dépens du cuir chevelu.

La paupière, au contraire, par suite de son importance considérable pour l'intégrité du globe oculaire, nécessite des interven-

tions plus fréquentes et mieux définies. Disons cependant que nombre d'entre elles relèvent plutôt de l'ophtalmologie que de la chirurgie générale; il en est ainsi notamment de la plupart des affections congénitales des paupières; aussi croyons-nous pouvoir être assez bref dans leur exposé.

*
* *

§ 1. Anomalies congénitales.

Parmi les *anomalies congénitales* des paupières signalons :

1° Le *colobome palpébral* ou encoche triangulaire à base tournée vers le bord palpébral, divisant toute l'épaisseur de la paupière; il se rencontre plus souvent à la paupière supérieure qu'à l'inférieure, et peut être aussi consécutif à un traumatisme; il se répare facilement par avivement et suture des bords.

2° L'*épicanthus*, ou repli cutané semi-lunaire qui s'avance au devant de la commissure de façon à recouvrir plus ou moins l'œil; on observe régulièrement un certain degré d'épicanthus de la commissure interne dans la race mongole. Mais dans la race caucasique les degrés quelque peu marqués d'épicanthus doivent être considérés comme une difformité justiciable d'intervention. Dans le cas où la lésion est bilatérale et interne, occupant la commissure nasale des deux yeux, il suffit pour la faire disparaître de pratiquer la rhinorraphie médiane, c'est-à-dire de rétrécir la peau du dos du nez par l'excision d'un lambeau elliptique de façon à effacer l'épicanthus en attirant la peau en dedans (V. Ammon). Si l'épicanthus est interne et unilatéral, Artl excise le repli cutané lui-même. Dans les cas exceptionnels d'épicanthus externe, on peut, comme le conseille Sichel, exciser un lambeau cutané à la tempe, près de la racine des cheveux, de façon à attirer la commissure en dehors sans laisser de cicatrice de la plaie opératoire.

Rogman (de Gand) a décrit l'an dernier un nouveau procédé pour la cure opératoire de l'épicanthus destiné à éviter les déformations et la tension souvent observées par les autres méthodes. Entre le rebord semi-lunaire et la ligne médiane, il taille un lambeau cutané en forme de V renversé, de telle façon que les extrémités inférieures des deux branches de cette figure descendent à peu près jusqu'à hauteur de l'angle interne de l'œil ou un peu plus bas. Après cela il prolonge vers le bas l'incision représentant la branche externe du Λ à une certaine distance du bord semi-lunaire et de manière à esquisser le bord interne d'un second lambeau, encore en forme de V, droit cette fois, dont le sommet se trouve à cheval sur la crête du repli semi-

lunaire et dont la branche externe remonte sur la face oculaire de ce repli jusqu'au niveau de l'angle interne de l'œil. La largeur des deux lambeaux, surtout du second, doit être en raison directe de la soustraction de peau qu'on veut obtenir dans le sens horizontal. Leur hauteur correspondra à la détente qu'on se propose d'opérer dans la constriction des brides. Après avoir suffisamment libéré les deux lambeaux on les croise et on les fixe par des sutures. Le procédé présente, entre autres avantages, celui de convenir dans les cas d'épicanthus cicatriciel où les autres échouent.

Van Schevesteen (d'Anvers) se contente, pour réduire l'épicanthus, de passer deux fils de soie pénétrant à 3 millimètres du bord libre de l'épicanthus, rasant les os du nez et ressortant en un point symétrique du côté opposé et noués en anse sur le dos du nez. Il aurait obtenu de la sorte des résultats excellents.

3° La *lagophtalmie* ou exagération de la fente palpébrale avec impossibilité de fermer les paupières s'atténue facilement par la tarsorraphie; on la pratique très souvent comme opération palliative dans les cas de lagophtalmie acquise consécutifs à l'exophtalmie, par exemple dans la paralysie faciale ou la maladie de Basedow. C'est en général la tarsorraphie latérale que l'on exécute et le meilleur procédé paraît être celui de v. Walther modifié par Fuchs. Nous verrons plus loin que la tarsorraphie médiane s'emploie dans les cas légers d'ectropion sénile et paralytique et que la tarsorraphie totale constitue le temps secondaire de la plupart des blépharoplasties.

La combinaison des procédés de Kuhnt et de Szimanowski que nous décrirons plus loin paraît donner les meilleurs résultats dans le lagophtalmos.

4° L'*ankyloblépharon* ou réunion plus ou moins complète des paupières le long du bord palpébral est plus souvent acquis et consécutif à des brûlures, des ulcères ayant dénudé les deux rebords palpébraux sur des points situés en regard l'un de l'autre. Il se complique souvent de symblépharon, c'est-à-dire d'adhérences entre la paupière et le globe oculaire [1].

De même que le blépharophimosis, constitué par le raccourcissement de la fente palpébrale au niveau de l'angle externe par suite d'un repli cutané, et la cryptophtalmie ou recouvrement complet de l'œil par la peau, l'ankyloblépharon est justiciable de la canthoplastie. Celle-ci a pour but d'élargir la fente palpébrale en fendant l'angle externe des paupières; la canthotomie, pour donner

1. Les cas légers de symblépharon, où il n'existe qu'un pont d'adhérences, peuvent se guérir facilement par la section de cette bride. Pour les cas très marqués, voir plus loin : « cicatrices vicieuses ».

un résultat durable, doit être suivie de la suture de la peau à la conjonctive (v. Ammon) ou d'excisions de lambeaux cutanés triangulaires plus ou moins étendus (Chalot, Richet, Cusco, Noyes, etc.).

5° Le *ptosis*, dû à la paralysie du releveur de la paupière supérieure, est souvent congénital; on peut le trouver acquis par suite d'un traumatisme du muscle ou d'une lésion du nerf qui est une branche de l'oculo-moteur commun. Le ptosis congénital provenant d'un développement insuffisant ou nul du muscle releveur est généralement bilatéral et souvent héréditaire. On a proposé pour le combattre toute une série de procédés chirurgicaux dont aucun ne donne de résultats parfaits quand l'anomalie est très prononcée. Dans les cas légers, on peut se contenter de l'opération de v. Graefe, qui se borne à exciser un certain nombre de fibres de l'orbiculaire, de façon à diminuer son action antagoniste et à raccourcir la paupière.

Des opérations plus récentes ont été imaginées d'abord par Pagenstecher et Dransart; elles se basent sur le fait que les personnes atteintes de ptosis peuvent, en ridant le front, relever légèrement la paupière. Elles consistent à suturer la peau de la paupière au muscle frontal. La technique en a été définitivement établie par Panas, et donne des résultats satisfaisants. Les modifications proposées par Motais, Boucheron, Snellen, Nicati, Gillet de Grandmont, basées sur l'avancement du releveur d'abord préconisé par Everbusch, ne peuvent convenir qu'aux cas légers. Par contre le procédé proposé il y a cinq ans par Angelucci paraît recommandable : cet auteur suture directement le muscle releveur lui-même au muscle frontal; de la sorte l'élévation de la paupière corrigée ne s'exercerait pas suivant une ligne verticale seulement mais en même temps en haut et en arrière.

Parinaud a décrit récemment un nouveau procédé dont le Dr H. Coppez (de Bruxelles) nous a dit s'être servi à différentes reprises avec succès : il suture le droit supérieur de l'œil au tendon du releveur de la paupière.

6° Le *distichiasis* est une affection congénitale assez rare dans laquelle on constate l'existence, sur une paupière normalement conformée, de deux rangées de cils dont l'une est tournée en avant tandis que l'autre est dirigée vers le globe oculaire. Le traitement de cette affection se confond avec celui de deux anomalies acquises que nous avons à examiner à présent brièvement; ce sont l'entropion et le trichiasis, l'un étant la conséquence de l'autre : le retournement de la paupière en dedans dû à un enroulement du tarse par dégénérescence ou par cicatrice amène en effet une irritation constante de la cornée par les cils, tout comme dans le cas de distichiasis, et c'est contre ce symptôme que sont dirigées toutes

les interventions proposées pour la cure de l'entropion, du trichiasis et du distichiasis.

*
* *

§ 2. Difformités acquises.

1° *Entropion spasmodique.* — Produit par la contracture de l'orbiculaire, l'entropion spasmodique peut être traité simplement par la suture de Gaillard ou de Snellen ou l'excision d'un lambeau cutané triangulaire (de Graefe).

2° *Entropion cicatriciel.* — Très fréquente dans le trachome ancien, cette affection de même que le *trichiasis* total et le distichiasis prononcé ne peuvent se guérir définitivement qu'à la condition de redresser le tarse par section, de fixer les sutures sur le squelette même de la paupière et de produire une nappe cicatricielle prétarsienne.

Aussi pensons-nous avec Terrien que toutes les opérations comportant seulement le déplacement du sol ciliaire (Joesch-Arlt. Halz, Flarer, Spencer Watson) sont insuffisantes; seule la transplantation du sol ciliaire combinée avec la tarsotomie telle que la pratique Panas permet d'obtenir un résultat satisfaisant; cependant, à la paupière inférieure, où le tarse est moins développé, des interventions plus bénignes (thermocautère, etc.) suffiront souvent pour ramener le bord libre en position normale.

Les lésions congénitales et acquises de la paupière, que nous avons envisagées jusqu'à présent, relèvent toutes, comme on le voit, de l'ophtalmologie et le chirurgien sera rarement appelé à les traiter; aussi avons-nous été très bref en examinant les opérations souvent ingénieuses que les spécialistes utilisent pour réparer ces troubles fonctionnels ou anatomiques; elles sont intéressantes à connaître et peuvent trouver leur indication dans des cas exceptionnels mais nous ne saurions nous attarder à les décrire en détail.

Il en est tout autrement d'une dernière anomalie des paupières, l'ectropion ou renversement en dehors du bord palpébral, de façon que la surface conjonctivale regarde en avant; il peut donner lieu à des troubles très sérieux de la vision et fera souvent l'objet des préoccupations du chirurgien.

3° *Ectropion.* — Les auteurs classiques distinguent, suivant leur pathogénie, trois formes d'ectropion : *a*) l'ectropion spasmodique dû à un spasme de l'orbiculaire refoulant le bord libre en avant, tandis que la résistance et l'élasticité de la peau attirent le bord de la paupière vers le rebord orbitaire; il peut s'observer aux deux

paupières et se rencontre surtout chez des sujets jeunes atteints d'un gonflement inflammatoire de la conjonctive et d'un blépharospasme concomitant; *b*) l'ectropion paralytique dû à la paralysie de l'orbiculaire; on le rencontre dans les cas de paralysie faciale, de traumatismes sectionnant verticalement l'orbiculaire et chez le vieillard (ectropion sénile). De même que l'ectropion survenant parfois à la suite d'une affection des voies lacrymales, l'ectropion paralytique ne s'observe qu'à la paupière inférieure que son poids fait basculer en bas; *c*) l'ectropion cicatriciel produit par la destruction d'une partie de la peau et sa transformation en un tissu de cicatrice amenant le raccourcissement de la paupière.

Au point de vue de la chirurgie réparatrice de la paupière, qui nous occupe ici, nous croyons préférable de ne pas suivre les auteurs dans cette classification: d'une part, en effet, la pathogénie de l'affection nous importe moins que le degré d'intensité qu'elle présente et, d'autre part, l'ectropion cicatriciel se répare par les mêmes méthodes que toute perte de substance plus ou moins étendue de la paupière. Aussi croyons-nous opportun de n'accorder à l'ectropion cicatriciel que l'importance d'un symptôme et de le réunir au groupe plus général des *cicatrices vicieuses* de la paupière.

Nous ne conserverons donc sous la dénomination d'ectropion que les formes spasmodique et paralytique ou sénile.

Ces deux variétés sont encore, en général, du ressort du spécialiste. Mais comme il existe une gradation insensible entre ces cas bénins et les cas de cicatrices vicieuses les plus graves, allant jusqu'à la destruction complète de la paupière, nous décrirons ici les procédés particulièrement applicables aux deux formes bénignes d'ectropion.

1. *Suture de Snellen.* — Un fil de soie monté sur une aiguille courbe est passé par le point le plus élevé de la conjonctive renversée à travers le tarse et, cheminant sous la peau, ressort près du rebord orbitaire; l'autre chef du fil est ensuite conduit parallèlement au premier, à 3 millimètres en dehors, et les deux chefs sont alors noués sur un tortillon de gaze ou un drain, de façon que l'anse du fil applique la conjonctive palpébrale contre la conjonctive oculaire.

Cette opération très simple (pl. I, fig. 1 et 2) convient à l'ectropion spasmodique et aux formes très légères d'ectropion sénile. On n'aura garde d'y recourir dans les cas plus accusés où l'on irait au-devant d'une récidive certaine. On lui préférera les interventions comportant soit une résection triangulaire de la muqueuse conjonctivale de façon à retourner la paupière par raccourcissement de sa face interne (Kuhnt, Müller), ou celles qui

s'attachent en même temps à diminuer la surface cutanée dont le relâchement entretient l'affection.

2. *Opération de Kuhnt*, ou raccourcissement de la paupière par excision d'un lambeau triangulaire tarso-muqueux.

La paupière étant retournée, on pratique deux incisions obliques partant du bord libre à 1 centimètre l'une de l'autre et convergeant au bord inférieur du tarse; elles traversent la conjonctive et le tarse; une section intermarginale à l'aide du couteau lancéolaire achève la dissection du lambeau libéré entre la peau et le tarse. Suture des lèvres de la plaie et pansement occlusif. Les fils sont enlevés le troisième ou quatrième jour (pl. I, fig. 3 et 4).

3. *Procédé de Müller*. — Pour éviter la production possible d'une encoche disgracieuse au cas où le point de suture marginal de l'opération de Kuhnt viendrait à céder, on dédouble le bord libre par une incision intermarginale dans une longueur double de la base du V tarsal que l'on se propose d'exciser; un point de suture est placé au sommet de la perte de substance tarsienne et comprend seulement le cartilage et le tarse; quatre autres points obliques relient obliquement le bord externe de l'incision tarsienne à la lèvre cutanée (pl. I, fig. 5 et 6).

Ces opérations ont sur les suivantes l'avantage d'éviter le danger d'un colobome palpébral; elles sont d'un emploi avantageux pour certains ectropions de la paupière inférieure, particulièrement l'ectropion sénile peu prononcé.

4. *Opération de Szymanowski*. — Excision de la lèvre ciliaire de la paupière inférieure sur une étendue de 5 à 6 millimètres, à partir de l'angle externe; enlèvement d'un lambeau cutané triangulaire très allongé comprenant la peau et l'orbiculaire et ayant son sommet à 7 ou 8 millimètres au-dessus de l'angle externe; dissection d'un lambeau cutané triangulaire dont la base correspond au bord ciliaire incisé et le sommet à l'angle inférieur du triangle cutané précédent; le lambeau ainsi mobilisé est attiré et fixé par suture dans la perte de substance, qu'il vient combler par glissement; on redresse donc la paupière en relevant son angle cutané (pl. I. fig. 7).

Le résultat de cette opération, d'après Terrien, serait très satisfaisant. Ce serait la meilleure à employer dans l'ectropion sénile. Elle n'est d'ailleurs qu'une modification de l'opération de Graefe, que nous ne décrirons pas parce qu'elle est tombée en désuétude.

5. *Opération de Terson*. — Résection d'une large bandelette conjonctivale allant de la commissure externe à la commissure interne en arrière du canalicule lacrymal et sans intéresser le tarse; on se tient à un millimètre du bord palpébral et à 1 demi-millimètre du

PLANCHE I. — **Chirurgie réparatrice des paupières.**

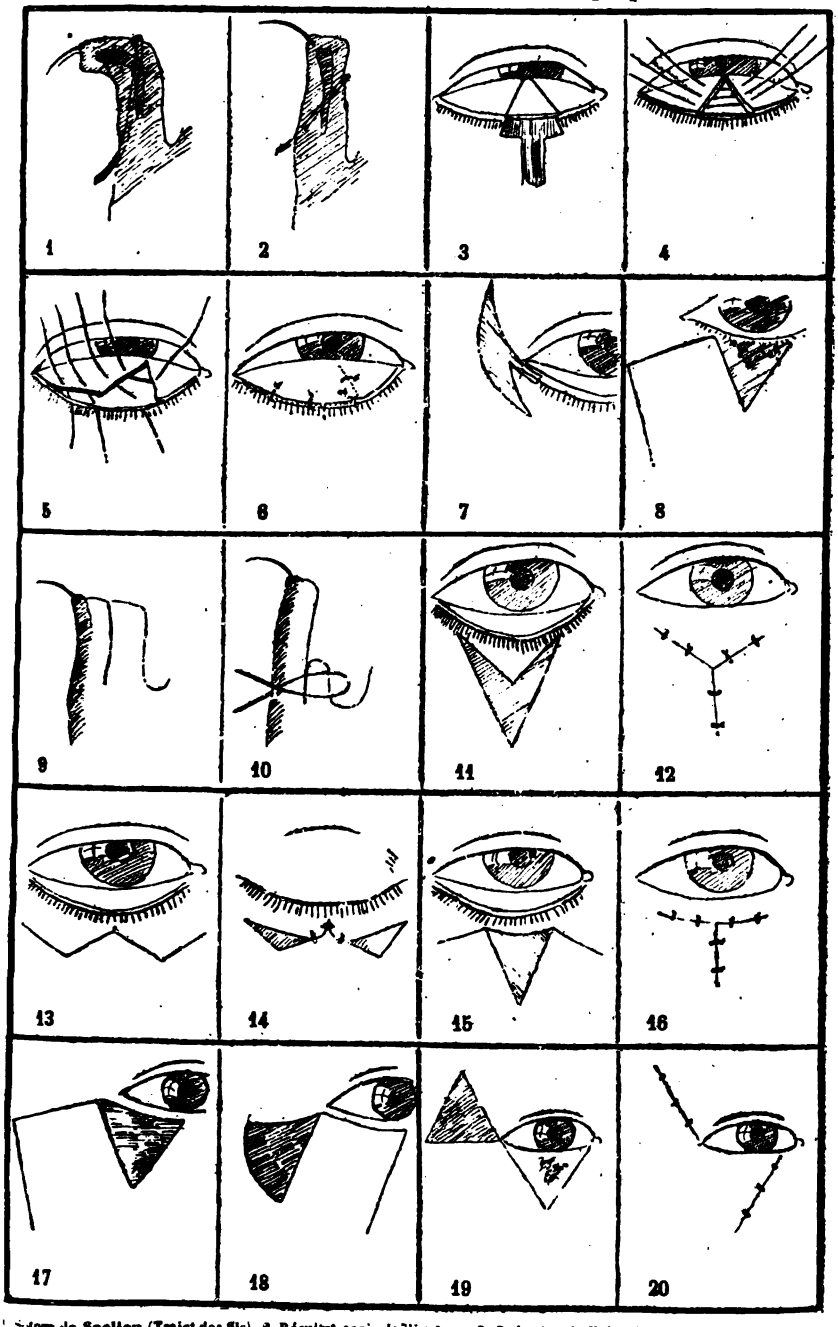

1. Suture de Snellen (Trajet des fils). 2. Résultat après la ligature. 3. Opération de Kuhnt (1er temps). 4. (2e temps). Opération de Müller (Excision). 6. (Résultat). 7. Procédé de Szymanowski. 8. Procédé de Arlt (blépharoplastie). 9. Procédé en vanne de True (Incision). 10. (Résultat). 11. Procédé de Wharton Jones (Incisions). 12. (Résultat). 13. Procédé d'A. Guérin (Incisions). 14. (Résultat). 15. Procédé de Dieffenbach, pour la cure de l'ectropion (Incisions). 16. Résultat).

17. Procédé de Dieffenbach pour la blépharoplastie (Incision). 18. (Résultat). 19. Procédé de Burrow (Incisions). 20. (Résultat).

cul-de-sac conjonctival. Excision, à la région commissurale externe, d'un triangle cutané comprenant la peau et l'orbiculaire et dont l'étendue est réglée par le degré de l'ectropion; la commissure doit être respectée. Réunion par suture de la plaie cutanée sans suture de la plaie conjonctivale.

6. *Déplacement tarso-conjonctival* combiné ou non avec la tarsotomie et la blépharoplastie partielle (Fukala, Truc, Angellucci, Wicherkiewitz). Ces procédés ont ce point commun qu'ils dédoublent la paupière en 2 feuillets et remontent la peau avec l'orbiculaire en la détachant du tarse; Angelucci les abandonne sans les suturer; Fukala les fixe dans leur nouvelle position par rapport au tarse par 2-3 sutures doubles. Truc, après avoir disséqué profondément les 2 lames de la paupière, relève la lame antérieure en vanne sur la lame postérieure et la fixe par des fils de soie placés à la base de la paupière; la partie libre de la face postérieure de la lame antérieure est tapissée par un lambeau autoplastique pris à la commissure externe (pl. I, fig. 9 et 10).

Expérimenté par Panas et Terrien, ce procédé a donné un succès momentané mais qui ne s'est pas maintenu.

7. *Opération de Dimmer*. C'est une combinaison de deux procédés que nous n'avons pas cités parce que, isolément, ils ne sont plus employés, celui d'Adam et celui de Walther : excision d'un triangle cutané au niveau de la commissure externe; dédoublement en 2 feuillets musculo-cutané et tarso-muqueux de la moitié externe de la paupière; résection d'un triangle tarsien à la limite interne du dédoublement, c'est-à-dire à la partie moyenne de la paupière; le feuillet cutané est alors déplacé latéralement, de façon à le suturer au bord externe du triangle cutané excisé.

D'après l'auteur, le résultat serait parfait au double point de vue fonctionnel et esthétique.

8. *Autoplastie à pédicule de Panas*. — Dans un cas d'ectropion lacrymal avec rétraction atrophique du derme, Panas a emprunté à la paupière supérieure le lambeau destiné à allonger et à remonter la paupière inférieure ectropionnée. Ce procédé a été légèrement modifié par Dupuy-Dutemps à qui il a aussi donné un excellent résultat.

Après section demi-circulaire de la peau de la paupière inférieure à 3-4 millimètres du bord libre, on dissèque la peau et l'orbiculaire jusqu'à rendre à la paupière sa longueur normale. On taille alors un lambeau cutané à la paupière supérieure au niveau du tarse à base adhérente en dehors; on détache la commissure externe de façon à faire avec le lambeau une autoplastie par échange; enfin on résèque toute la lanière de muqueuse ectropionnée et hyperthrophique.

*
* *

§ 3. Cicatrices vicieuses et pertes de substance de la paupière.

Nous réunissons dans ce paragraphe spécial toutes les lésions intéressant à un degré variable l'intégrité des paupières, qu'il s'agisse de plaies accidentelles ou consécutives à des interventions chirurgicales.

On peut les diviser en deux catégories, suivant que le bord libre de la paupière est conservé ou détruit; on conçoit en effet que le point principal dans la réfection de la paupière consiste dans la conservation du cul-de-sac conjonctival et que la principale difficulté réside précisément dans le rétablissement de la muqueuse si celle-ci est intéressée dans la lésion. Aussi s'efforcera-t-on toujours de conserver le bord libre de la paupière et le muscle orbitaire et de disséquer soigneusement la plus grande quantité possible de muqueuse. Disons aussi qu'en général, lorsqu'il s'agit de cicatrices vicieuses, il faut se garder d'intervenir trop vite sous peine de voir tomber en gangrène des lambeaux dont la vitalité n'est pas encore suffisament rétablie.

I. — *Lésions n'intéressant pas le bord libre.*

On peut les diviser en trois groupes :

A. — Dans un premier groupe nous rangerons les lésions peu accusées dues à des brides cicatricielles isolées telles que l'on en rencontre à la suite de brûlures légères, de lupus, d'abcès tuberculeux ayant amené des adhérences entre la paupière et le rebord orbitaire. Il suffit dans ces cas d'enlever la bride et de suturer les bords de la perte de substance (opération de v. Ammon). De même les plaies produites par l'ablation de petites tumeurs telles que le chalazion, les kystes, les papillomes, les verrues, le molluscum contagiosum, se réparent généralement par simple suture et souvent même on se trouvera mieux, après une incision transversale, de ne pas suturer les bords de la plaie et de la recouvrir simplement d'un pansement adhésif.

B. — Dans un second groupe, la rétraction ou la perte de substance sont trop grandes pour que la réparation puisse se faire par un simple rapprochement; toutefois la lésion est superficielle et la déviation de la paupière est minime. L'intervention se borne à libérer la paupière ou à combler la brèche par une simple mobilisation des bords. Pour conserver le résultat acquis, on ajou-

tera aussi à toutes ces interventions la blépharorraphie, qui sera maintenue pendant un temps variable (quelques semaines à quelques mois), afin d'éviter une rétraction secondaire (procédés de Wharton Jones, de Dieffenbach, de Guérin).

Opération de Sanson-Wharton Jones. Deux incisions en V ouvert en haut sont menées suivant les bords de la cicatrice; dissection du lambeau triangulaire détaché de ses adhérences; suture des lèvres de la plaie cutanée de façon à relever le lambeau (pl. I, fig. 11 et 12).

Opération d'A. Guérin. Incision en W circonscrivant deux lambeaux triangulaires latéraux; dissection, jusqu'à leur base, des deux lambeaux qui sont suturés entre eux par les côtés adjacents; les plaies guérissent par bourgeonnement ou sont recouvertes de greffes de Thiersch (pl. I, fig. 13 et 14).

Procédé de Dieffenbach. On circonscrit par trois incisions triangulaires la cicatrice adhérente à l'os et on l'extirpe; la base supérieure du triangle est ensuite prolongée obliquement de chaque côté par deux nouvelles incisions; suture des lambeaux latéraux mobilisés entre eux et à la peau de la paupière redressée (pl. I, fig. 15 et 16).

Ces trois opérations s'appliquent uniquement à la paupière inférieure, et sont destinées à parer à l'ectropion cicatriciel léger ou à éviter sa production à la suite de plaies traumatiques ou opératoires.

C. — Dans un troisième groupe, la destruction des tissus par des brides cicatricielles ou par l'ablation de tumeurs est profonde, et la réparation nécessite une opération autoplastique plus complexe : autoplastie par la méthode française (procédés par glissement), indienne (procédés par pivotement), italienne (procédés par lambeaux pris à distance) ou par greffes. C'est à ces méthodes que l'on réserve plus particulièrement le nom de *blépharoplastie.* Ici aussi la blépharorraphie est de rigueur.

1. — Procédés par glissement (méthode française). — *Opérations de Dieffenbach, de Burow, de Arlt, de Knapp.* — Ces procédés sont destinés particulièrement à la paupière inférieure; les trois premiers conviennent surtout pour les pertes de substance de la partie moyenne de la paupière, le dernier pour les altérations de la partie interne. Arlt et Knapp se servent de lambeaux quadrangulaires, Burrow d'un lambeau triangulaire. Les procédés de Arlt (pl. I, fig. 8), Dieffenbach et Burrow supposent des pertes de substance triangulaires, celui de Knapp une perte de substance rectangulaire.

Procédé de Dieffenbach (pl. I, fig. 17 et 18). Soit à combler une perte de substance cutanée triangulaire du milieu de la pau-

pière inférieure; on prolonge la commissure externe par une incision horizontale, on dissèque un lambeau cutané trapézoïde limité par cette première incision et une seconde parallèle au bord externe de la perte de substance à combler; on fait glisser le lambeau resté adhérent par son bord inférieur et on suture ses bords interne et supérieur aux bords de la brèche en le doublant de la conjonctive soigneusement ménagée; il subsiste une plaie triangulaire au niveau de la commissure que l'on peut couvrir de greffes de Thiersch; Harlem et Angelucci ont proposé de hâter la cicatrisation en la couvrant à l'aide d'un lambeau autoplastique prélevé à la région temporale suivant le principe d'autoplastie secondaire que nous avons exposé dans le chapitre précédent.

Pour éviter la cicatrice disgracieuse que laisse la plaie triangulaire qui subsiste au voisinage de la commissure, v. Siklossy a modifié quelque peu le procédé de Dieffenbach; au lieu de circonscrire et de mobiliser complètement le lambeau quadrilatère servant d'autoplastie, il se borne à faire une incision horizontale allant de l'angle externe au besoin jusqu'à l'oreille, puis il sous-mine la peau plus ou moins loin suivant la grandeur du défaut de substance triangulaire à combler; après l'avoir recouverte, il suture obliquement. Si la tension est trop forte, il la diminue par une petite section perpendiculaire tout près de l'oreille et cachée chez l'homme sous la barbe, chez la femme sous la coiffure.

Procédé de Burrow. Au lieu de tailler en trapèze le lambeau à transplanter, l'auteur dissèque un lambeau temporal de même forme et de même dimension que le lambeau triangulaire excisé; en suturant les bords, il ne reste pas de perte de substance. La traction à laquelle les lambeaux sont ainsi soumis a généralement fait rejeter ce procédé (pl. I, fig. 19 et 20).

Procédé de Knapp. Si l'on a à enlever un cancroïde du bord externe de la paupière, par exemple, on excise d'abord un lambeau cutané rectangulaire circonscrivant la tumeur; puis on prolonge les bords inférieur et supérieur de la perte de substance vers la tempe et vers le nez, on mobilise les lambeaux ainsi disséqués de chaque côté et on les réunit par suture près de la commissure interne (pl. II, fig. 1 et 2).

Darier s'est servi de ce procédé chez une malade atteinte d'épithélioma de la paupière et a obtenu un bon résultat.

2. — Procédés par pivotement (méthode indienne). — *Opérations de Richet-Denonvilliers, Fricke, Blasius, Hasner, Terrien, Landolt, Schaler.*

Procédé de Richet. Particulier aux réparations de la commissure externe, ce procédé comporte les manœuvres suivantes : incision concentrique destinée à mobiliser la commissure externe

et à la détacher de l'adhérence à l'os; tarsorraphie des deux paupières après avivement des bords libres; on obtient ainsi une surface cruentée correspondant à l'ancienne adhérence (ou à la tumeur excisée); du milieu du bord convexe de la surface libérée, on dirige, vers le milieu de la joue, une seconde incision courbe et du milieu de celle-ci on en fait remonter une troisième vers la racine du sourcil; les deux lambeaux ainsi délimités sont disséqués, puis transposés et suturés par échange (pl. II, fig. 12 et 13).

Procédé de Fricke. Après ablation de la tumeur et tarsorraphie préalable, on circonscrit à la tempe s'il s'agit de la paupière supérieure et à la joue s'il s'agit de la paupière inférieure, un lambeau dont la forme correspond à la perte de substance : il doit être un tiers plus grand que celui-ci et avoir un large pédicule. Après dissection, le lambeau, y compris le tissu cellulaire sous-cutané, est tordu sur son axe et fixé par des points de suture dans la brèche cutanée. Les lèvres de la plaie autoplastique sont suturées directement. Le succès de cette méthode dépend surtout de l'exacte application des sutures (pl. II, fig. 3 et 4).

Procédé de Terrien. Cet auteur a obtenu de bons résultats dans les cas d'ectropion cicatriciel de la paupière supérieure, par la méthode indienne, en transplantant des lambeaux prélevés au front ou à la tempe.

Procédé de Blasius. On emprunte un lambeau triangulaire à base inférieure à la peau du nez et du front s'il s'agit d'une blépharoplastie voisine de la commissure interne, ou à la peau de la tempe s'il s'agit d'une perte de substance plus étendue de la paupière inférieure (pl. II, fig. 5, 6, 7 et 8).

Procédé en fourche de Hasner. Convient particulièrement pour les réparations des commissures elles-mêmes, en cas de lésion empiétant sur l'extrémité interne ou externe des deux paupières à la fois. Après excision en ⊃ de la tumeur on taille un lambeau en fourche en faisant descendre l'incision sur l'aile du nez s'il s'agit de la commissure interne ou en la faisant remonter sur la tempe s'il s'agit de commissure externe; en faisant basculer le lambeau en dehors ou en dedans, on comble la perte de substance et le sommet de la fourche conserve la forme de la commissure (pl. II, fig. 9 et 10).

Procédé de Landolt. Après ablation de la moitié interne de la paupière supérieure pour un cancroïde, cet auteur pratique une section intermarginale de la portion saine de façon à la dédoubler en deux feuillets jusqu'au rebord orbitaire. Séparation du feuillet superficiel par une incision verticale allant de la commissure externe jusqu'au sourcil; le lambeau superficiel est alors mobilisé, tordu et suturé dans la perte de substance; la brèche autoplastique bourgeonne ou est recouverte de greffes (pl. II, fig. 11).

PLANCHE II. — **Chirurgie réparatrice des paupières** (*suite*).

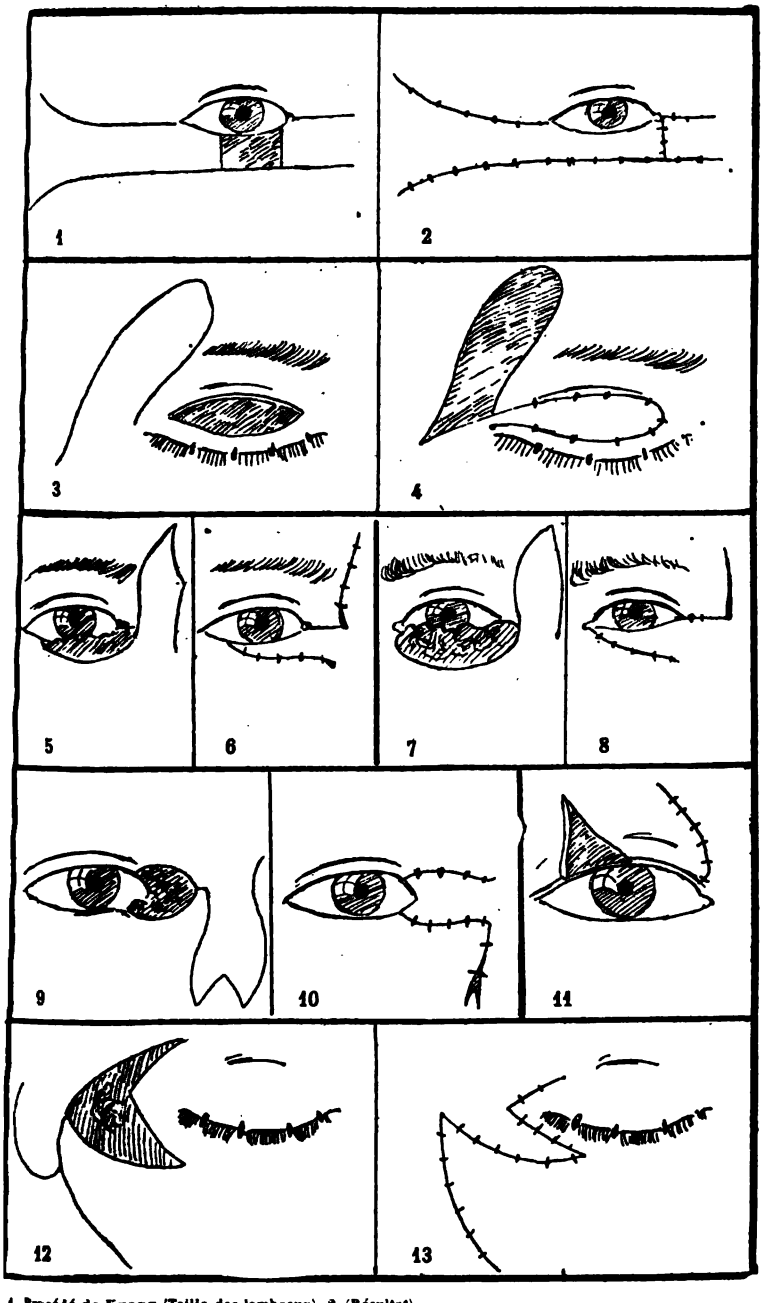

1 Procédé de **Knapp** (Taille des lambeaux). 2. (Résultat).
3. Procédé de **Fricke** (Taille du lambeau temporal). 4. (Résultat).
5. Procédé de **Blasius** (Taille du lambeau naso-frontal). 6. (Résultat). 7. Procédé de Blasius (Taille du lambeau temporal). 8. (Résultat).
9 Procédé en fourche de Hasner (Taille du lambeau naso-génien). 10. (Résultat). 11. Procédé de Landolt.
12. Procédé de **Richet** (Incisions). 13. (Résultat).

Procédé de Schaler. Pour remplacer la paupière inférieure détruite, cet auteur transplante un pont cutané emprunté à la paupière supérieure.

Hirschfeld s'est également servi avec succès de cette méthode.

Procédé de Dunham-Monks. — Après ablation d'un épithélioma étendu de la paupière inférieure, Monks disséqua chez son malade, qui était chauve, un morceau du cuir chevelu de la forme de la paupière en le laissant attaché par un pédicule contenant la branche antérieure de l'artère temporale. Puis il sépara la peau du tissu sous-jacent depuis l'extrémité du pédicule jusqu'au bord de la paupière, fit passer le lambeau détaché sous ce pont et l'attacha sur la plaie palpébrale par quelques points de suture. Suture de la plaie du cuir chevelu. Le résultat fut très bon.

3. — Méthode italienne. — *Opération de P. Berger.* — Employée dès 1442 par Antoine Branca pour la rhinoplastie, la méthode de Tagliacozzi, basée sur la transplantation à distance de lambeaux cutanés pédiculés fut pour la première fois recommandée comme procédé de blépharoplastie par P. Berger en 1889. Dans ce premier cas, il s'agissait d'une femme qui, dans une attaque d'épilepsie, était tombée la face dans un foyer et qui avait subi une destruction complète des deux paupières du côté droit; Berger restaura la face cutanée des deux paupières au moyen d'un très large lambeau emprunté à l'épaule et à la partie supérieure du bras; cette malade, affaiblie et anémiée, succomba à une intoxication due à l'iodoforme; mais nombre d'autres cas furent suivis de succès. Nous croyons inutile de reproduire ici le dessin bien connu montrant la position à donner au bras pour assurer la réussite de l'autoplastie italienne.

Le grand avantage que Berger lui trouve, à juste titre, sur tous les autres procédés, c'est que, si l'opération ne réussit pas, elle n'ajoute tout au moins pas de nouvelles cicatrices à celles qui déparaient déjà la face; la position assez pénible à laquelle elle condamne le malade en limite malheureusement quelque peu l'emploi [1].

4. — Greffes. — Nous n'avons pas à revenir ici sur les généralités exposées précédemment. Disons seulement que l'emploi des greffes épidermiques pour la blépharoplastie cutanée peut donner parfois des résultats très satisfaisants. Quelque peu délaissée pour les procédés d'autoplastie, la greffe était recommandée naguère par de Wecker :

1° Dans tous les cas de brûlures des paupières ou des parties environnantes qui déterminent des plaies suppurantes, dont la

1. M. Lagrange a présenté tout récemment (27 juin 1905) à l'Académie de Médecine un malade chez qui il avait reconstitué les deux paupières de l'œil gauche avec la peau du bras du même côté.

cicatrisation vicieuse menace de déformer ou de déplacer les paupières;

2° Dans les cas d'ectropion cicatriciel suite de rétraction par brûlures, caries, fractures, etc.;

3° Dans tous les cas où les paupières ont subi par accident ou par suite d'une opération une perte de substance plus ou moins considérable. Cette dernière indication reste encore aujourd'hui le vrai domaine de la greffe.

Bien entendu, c'est toujours à la greffe de Thiersch que l'on s'adressera; la greffe de Reverdin et la greffe en mosaïque ne sont plus employées; les greffes animales, telles que la peau de la lotte utilisée par Kazavuroff, constituent des méthodes d'exception.

II. — *Lésions avec destruction du bord libre et de la muqueuse conjonctivale.*

Les auteurs que nous avons eu l'occasion de consulter ne parlent pas de cette variété dans les opérations de blépharoplastie, et cependant c'est de toutes les lésions de la paupière la plus urgente et la plus difficile à réparer.

Cet oubli provient probablement de ce que, en réalité, deux opérations sont nécessaires pour obtenir un résultat dans ces blépharoplasties cutanéo-conjonctivales : d'une part on reconstituera la partie cutanée de la paupière par l'un des procédés de blépharoplastie que nous venons de passer en revue — de préférence par la méthode italienne; — et, d'autre part, on reconstituera la conjonctive comme s'il s'agissait d'un symblépharon, c'est-à-dire qu'on doublera le lambeau cutané soit d'une greffe muqueuse prise par exemple aux dépens du vagin (M. Gallemaerts, de Bruxelles, notamment, a effectué cette transplantation avec succès), ou d'une greffe de Thiersch, ou d'un lambeau autoplastique pédiculé dont la surface épidermique sera tournée vers le globe.

Samelsohn et Uhtoff, de même que Post et Taylor, ont préféré ce dernier procédé. Wolfe préconise la greffe conjonctivale au moyen d'un fragment de conjonctive de lapin, Stellwag et Gallemaerts la greffe vaginale, Kuhnt et Everbusch la greffe cutanée. La muqueuse de la lèvre a été utilisée par Illing, celle de la face interne de la joue par Abadie.

De façon générale les greffes conjonctivales faites au moyen de conjonctives de lapins semblent peu recommandables; la minceur de la membrane, la difficulté de distinguer sa face épithéliale et d'étaler le lambeau, en rendent l'emploi peu aisé. A cet égard la muqueuse humaine et particulièrement la muqueuse du

vagin (prise par exemple au cours d'une colporraphie) que l'on peut tailler en une lame aussi mince qu'une greffe de Thiersch, est d'un maniement plus commode.

Franke a réussi dans deux cas de symblépharon total à reconstituer les paupières aux dépens de lambeaux pris au bras. De même Jordan a réparé dans trois cas la paupière entièrement détruite par duplicature d'un lambeau emprunté au front ou à la tempe.

Samelsohn a proposé, en cas de symblépharon, de remplacer la conjonctive de la paupière inférieure absente en rabattant un lambeau cutané de la paupière supérieure qu'il laisse adhérent au bord palpébral et qu'il fixe au fond du cul-de-sac conjonctival; après quelques jours, on sectionne la base et on la suture à la paupière inférieure. Siklossy, en cas d'excision totale de la paupière, rabat la partie centrale du lambeau destiné à la remplacer de façon que sa surface cutanée soit tournée vers le globe oculaire.

Fuchs emploie à la formation du feuillet postérieur la peau du pavillon de l'oreille enlevée en même temps qu'une mince lamelle cartilagineuse. Büdinger a également inclus avec succès un fragment de cartilage de l'oreille dans un lambeau blépharoplastique pris à la peau du front pour combler une perte de substance de la portion tarsienne de la paupière inférieure.

*
* *

L'examen rapide auquel nous venons de soumettre la chirurgie réparatrice des paupières montre que des procédés extrêmement nombreux et très variés ont été utilisés, suivant la nature, le siège, l'étendue et la gravité fonctionnelle des lésions. Mais, si nombreuses qu'aient été les observations, si diverses les techniques spéciales pour tel ou tel cas, toutes les modalités n'ont évidemment pas été envisagées et l'initiative du chirurgien sera toujours nécessaire pour faire un choix judicieux parmi les procédés décrits, les combiner parfois ou les modifier dans le détail d'une incision. D'une façon générale cependant, nous pouvons dire que les diverses opérations préconisées pour la réparation des différentes anomalies congénitales ou acquises possèdent une technique assez nettement réglée et que l'indication des diverses méthodes est établie avec assez de rigueur.

Chapitre II. — Chirurgie réparatrice du nez.

De toutes les opérations spéciales de la chirurgie réparatrice de la face, c'est assurément la rhinoplastie qui est de beaucoup la

plus importante; tout au moins c'est à elle que les chirurgiens de tous les pays et de tous les temps ont consacré la plus grande somme d'efforts. Et cependant, il faut bien le reconnaître, c'est précisément dans cette intervention que l'on a obtenu les résultats les moins brillants. A vrai dire, cet insuccès relatif n'a rien d'étonnant si l'on songe à la multiplicité des conditions esthétiques — couleur, symétrie, rectitude, largeur, longueur, etc., — que l'on est en droit d'exiger d'une réparation parfaite du nez.

Il n'est donc pas surprenant de voir, dans l'histoire de la rhinoplastie, des époques de découragement succéder à des périodes d'engouement et de zèle, et l'on comprend aisément que, dans un pareil moment de dépit, Denonvilliers ait pu dire, il n'y a pas bien longtemps : « Le chirurgien ne fait que substituer une infirmité ridicule à une infirmité dégoûtante ».

Cependant, s'il est vrai qu'un procédé idéal ne paraît pas avoir encore été proposé, il en est pourtant qui, dans certains cas particuliers, ont donné des résultats, sinon parfaits, au moins satisfaisants.

Le nombre des méthodes imaginées, depuis l'antiquité la plus reculée jusqu'à ces dernières années, est d'ailleurs extrêmement considérable et il ne saurait entrer dans notre pensée de les reproduire toutes dans le cadre de ce rapport. Tout au plus pourrons-nous en dessiner les grandes lignes, en exposer les données fondamentales, en faire ressortir globalement les avantages et les inconvénients.

Notre tâche a du reste été singulièrement facilitée à ce point de vue par le livre remarquable à tous égards que Nélaton et Ombrédanne faisaient paraître sur « la Rhinoplastie » au moment même où le Congrès de 1904 venait de proposer la question de la chirurgie réparatrice de la face. Dans ce brillant travail tous les procédés sont décrits de façon détaillée et soumis à une critique serrée et judicieuse; les indications des différentes méthodes sont mûrement examinées et, en somme, la chirurgie réparatrice du nez y est traitée d'une façon absolument complète.

Si nous avons néanmoins cru pouvoir entreprendre ce chapitre, c'est qu'il nous a semblé qu'une discussion fructueuse ne saurait avoir pour base un volume de 400 pages et qu'en résumant en quelque sorte l'ouvrage de Nélaton et Ombrédanne nous ne ferions pas œuvre inutile.

Certes, nous rencontrerons çà et là des divergences d'opinion et ma façon de voir différera parfois de la leur; mais, dans l'ensemble, Nélaton et Ombrédanne retrouveront sans doute la synthèse de leur travail et ils voudront bien m'excuser, je pense,

si j'ai été obligé de leur emprunter une grande partie de mes matériaux.

Je me bornerai d'ailleurs à donner ici un exposé général des principales méthodes de rhinoplastie et renverrai souvent au livre de Nélaton et Ombrédanne pour les détails d'exécution.

De même que pour la réparation des paupières, nous considérerons d'abord la réparation des difformités du nez sans perte de substance, puis la réparation de nez plus ou moins détruits. Nous aurons donc à examiner : 1° la chirurgie réparatrice des nez difformes par malformation congénitale, par fracture ou par suite d'hypertrophie de la peau ; 2° la chirurgie réparatrice des pertes de substance du nez, et ici nous aurons à passer en revue :

A. — Les lésions restreintes, parmi lesquelles nous trouvons :

1° Les pertes de substance du dos ou des versants du nez;

2° La destruction de la sous-cloison seule;

3° La destruction du lobule;

4° La destruction d'une narine.

B. — La destruction du dos du nez, représentant le nez en selle.

C. — Les pertes de substance subtotales et totales.

Si nous nous sommes arrêté au plan ci-dessus, ce n'est pas que nous le croyions meilleur que celui de Nélaton et Ombrédanne; il semble même qu'en envisageant d'abord, comme le font ces auteurs, la réparation des pertes totales du nez, on puisse mieux comprendre la réparation de lésions moins étendues; mais nous avons cru utile de procéder ici comme dans les autres parties de notre rapport en allant des méthodes les plus simples aux méthodes les plus compliquées.

I. — CHIRURGIE RÉPARATRICE DES MALFORMATIONS ET DES DÉFORMATIONS DU NEZ SANS PERTE DE SUBSTANCE CUTANÉE

A. Malformations congénitales. — Un certain nombre d'anomalies congénitales ont été l'objet d'interventions réparatrices en somme assez exceptionnelles. Maisonneuve a traité un cas d'absence du nez; Lannelongue et Ménard ont opéré un cas d'atrophie congénitale des os du nez; les fissures congénitales, la bifidité plus ou moins accentuée du lobule (opération de Munk) ont donné lieu à quelques réparations du reste assez faciles.

Mais, à côté de ces cas rares, il est une variété de malformations que le chirurgien est plus fréquemment appelé à corriger : ce sont les saillies anormales (cornes, trompe de tapir, nez en bec de corbin, nez de diable) et les dimensions exagérées du nez (nez

PLANCHE III. — **Chirurgie réparatrice du nez.**

(Lésions congénitales et lésions du dos, des versants et de l'aile).

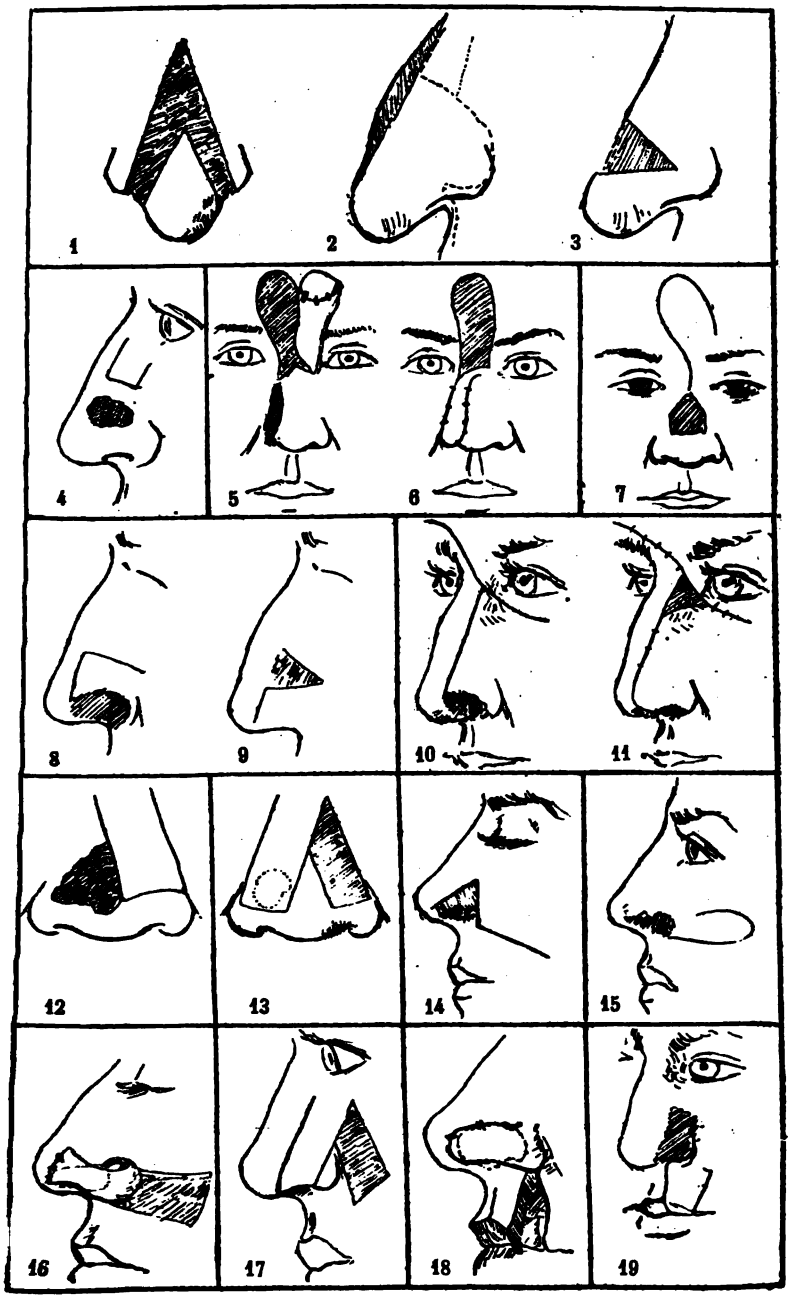

1. **Rhinoplastie.** Procédé de Joseph (1er temps). 2. (2e temps). 3. (3e temps).
4. Opération de Langenbeck. 5-6. Procédé de choix de Nélaton et Ombrédanne. 7. Procédé de Linhard.
8-9 Opération de Denonvilliers. 10-11. Opération d'Alquié.
12 Opération de Langenbeck. 13. Opération de Busch. 14. Opération de Mutter. 15. Opération de Dupuytren.
16 Opération de Sédillot. 17. Opération de A. Nélaton. 18. Opération de Bonnet. 19. Opération de Blandin.

acromégalique, nez de clown, nez de longueur excessive, etc.

Sans doute, il faudra se garder soigneusement de tomber dans le travers dangereux des faiseurs de nez, et la conscience du chirurgien lui montrera l'écueil du charlatanisme auquel nous faisions allusion dans l'introduction de ce rapport. Mais, ces réserves faites, nous ne saurions cependant passer sous silence les opérations ingénieuses qui ont été imaginées pour parer à ces difformités en somme très pénibles pour ceux qui en sont atteints.

Jacques Joseph, de Berlin, notamment, a présenté l'an dernier, au Congrès allemand de Chirurgie, 73 cas de nez difformes opérés par lui. Son procédé de rhinomiosis, ou rapetissement du nez, mérite d'être connu; le voici brièvement résumé : 1er temps : Enlèvement de la peau superflue et rapetissement des narines par deux incisions divergentes partant de la racine du nez jusqu'aux narines, s'arrêtant en haut dans les cartilages triangulaires et entamant en bas toute l'épaisseur des ailes du nez; puis deux incisions convergentes remontant vers la ligne médiane et se terminant à 1 centimètre et demi du lobule (pl. III, fig. 1); 2e temps : enlèvement à la gouge et au maillet de toute la portion ostéo-cartilagineuse proéminente de façon à ouvrir les fosses nasales de haut en bas (fig. 2); 3e temps : raccourcissement du septum pour relever la pointe par une résection cunéiforme du cartilage quadrangulaire. Affrontement (fig. 3).

Pour remédier à la largeur anormale de la charpente osseuse du nez, le même auteur scie l'apophyse montante du maxillaire supérieur depuis le bord externe de l'orifice antérieur des fosses nasales jusqu'au voisinage de l'angle de l'œil; cette section peut se faire par la voie sous-cutanée, grâce à une scie d'un modèle spécial, et ne laisse aucune cicatrice apparente. Quand les parois latérales du nez sont ainsi séparées du maxillaire supérieur, il suffit d'une faible pression pour les rapprocher de la ligne médiane et les maintenir dans leur nouvelle position à l'aide d'une pince que le malade porte une dizaine de jours.

*
* *

B. Fractures et luxations du nez. — Le traitement des fractures et des luxations du nez varie essentiellement suivant qu'il s'agit de traumatismes récents ou des suites éloignées de l'accident.

Si l'on a affaire à une lésion récente, on s'efforcera, comme pour toute fracture, d'amener immédiatement une réduction et une consolidation parfaites pour éviter une difformité ultérieure. La réduction nécessite souvent une anesthésie générale et

s'effectue à l'aide des doigts ou de pinces introduits dans les narines et au moyen desquels on attire fortement en avant la portion cartilagineuse de l'auvent nasal; la pince-levier de Martin facilite cette manœuvre, ainsi qu'il le rappelait ici même l'an dernier.

La contention est assurée par le tamponnement des fosses nasales, éventuellement avec interposition des tubes rigides proposés par P. Berger, ou à l'aide de l'appareil de contention présenté au Congrès de 1900 par Martin. Bien entendu, si l'on se trouve en présence d'une fracture ouverte, on nettoiera soigneusement la région traumatisée avant de pratiquer la réduction. Nélaton et Ombrédanne insistent avec raison sur l'importance d'un traitement énergique immédiat qui éviterait bien souvent les difformités constatées ultérieurement et pour lesquelles toute une série d'instruments de redressement ont été imaginés (gouttières en plomb de Malgaigne, etc.), auxquels nous croyons inutile de nous arrêter. Si l'on est au contraire en présence de déformations consécutives à des fractures ou des luxations anciennes, le traitement diffère suivant que la déformation consiste en une déviation, en une saillie anormale (cal vicieux) ou en une dépression.

Les deux premières variétés sont susceptibles des mêmes procédés opératoires que les déformations congénitales envisagées précédemment : résection de la cloison déviée, effondrement sous-cutané de la saillie anormale par l'opération de Munks, etc.

La troisième variété, qui constitue un type de nez en selle, relève au premier chef des prothèses par injection de paraffine et sera traitée ultérieurement de façon plus détaillée.

*
* *

C. Hypertrophie cutanée du nez. — Cette lésion se rencontre dans les cas d'éléphantiasis du nez, d'acné sébacé hypertrophique, de tumeurs angiomateuses, etc. La réparation est obtenue ici de façon très satisfaisante par une opération particulière imaginée par Civadier (1753) et à laquelle Ollier a donné le nom de décortication du nez; elle a fourni de très beaux résultats entre les mains de Pantaloni, L. Championnière, Berger, Reclus, Routier, Le Dentu, Hartmann, Poirier, Grynfeltt, Kirmisson, Jonnesco, Schwartz, Desguin, etc.

Elle peut s'exécuter au thermocautère, au bistouri, au ciseau. L'opération se pratique sous narcose chloroformique; on circonscrit au thermocautère porté au rouge sombre toute la partie hypertrophiée par une incision peu profonde, et l'on détache toute l'épaisseur du derme; là où le squelette du nez est résistant il n'y

a qu'à raboter avec le couteau mousse « comme les ménagères grattent une carotte ». Là où les cartilages n'ont pas de base solide, autour du lobule et des ailes, il faut un peu de prudence pour ne pas s'égarer. L'hémorragie parfois assez abondante cède facilement par tamponnement.

La réparation définitive s'obtient en cinq ou six semaines; l'emploi de greffes ou d'autoplastie (Bouisson, Delie, Jonnesco)

Fig. 182-1. — Acné hypertrophique du nez (Dr Desguin).

est tout à fait inutile. Notre confrère et ami le Dr Desguin, d'Anvers, a bien voulu nous communiquer les photographies inédites d'un cas récemment opéré par lui (fig. I et II).

II. — CHIRURGIE RÉPARATRICE DES PERTES DE SUBSTANCE DU NEZ

A. Rhinoplasties partielles. — De façon générale, une perte de substance du nez, si minime soit-elle, constitue toujours une infirmité pénible pour le malheureux qui en est atteint et un objet de dégoût pour son entourage. Pour peu que l'on ait eu l'occasion de réparer une lésion même peu étendue du nez, on est

surpris de constater la modification profonde qui en résulte dans l'aspect du visage et la satisfaction énorme que l'on procure au malade, même si la réfection n'est pas parfaite. Seulement, comme il s'agit purement ici d'obtenir des résultats esthétiques, il va de soi que l'on devra éviter avec grand soin de remplacer une difformité légère par une plaie ou une cicatrice encore plus apparentes et que la gravité de l'intervention doit être strictement

Fig. 183-II. — Après la décortication.

proportionnée à l'importance de la lésion. Ainsi faire une autoplastie d'une aile du nez aux dépens de la joue en blessant le facial ou le canal de Sténon, ou réparer le lobule au moyen d'un lambeau génien sans assurer une réparation parfaite de la lèvre, seraient naturellement des fautes impardonnables.

1. *Restauration du dos et des versants du nez.* — Si l'on se trouve en présence d'une perte de substance cutanée située sur le dos ou sur les côtés du nez sans qu'il y ait perforation, il sera généralement inutile de procéder à des délabrements dans les parties voisines; par un simple curettage et l'application des greffes de Thiersch on obtiendra, la plupart du temps, un résultat parfait et une cicatrice à peine visible.

S'il existe au contraire une perforation, on pourra tenter d'en suturer les bords après les avoir avivés; si cette restauration simple ne peut se réaliser, la perforation étant trop étendue ou ses bords formés de tissu cicatriciel trop peu vivace, on cherchera à réaliser une autoplastie par glissement au moyen d'un lambeau pris au voisinage de la lésion (Langenbeck, pl. III, fig. 4). Lorsque la brèche est plus étendue, au point que la méthode par glissement nécessiterait un délabrement considérable, nous estimons, en vertu de la règle posée précédemment, qu'il vaut mieux recourir directement à la méthode indienne, tant pour les pertes de substance médianes que latérales. Les procédés décrits par Linhardt (pl. III, fig. 7) et celui de Nélaton et Ombrédanne paraissent les plus recommandables dans ce cas (pl. III, fig. 5 et 6).

Disons dès maintenant que lorsqu'on recourt au lambeau indien il faut autant que possible éviter la cicatrice large du front par une autoplastie secondaire, ainsi que nous le répéterons à propos de la rhinoplastie totale.

2. *Restauration de l'aile du nez.* — Dieffenbach, Labat, Zeiss et Ziemanowski ont proposé de réparer la perte de l'une ou des deux ailes du nez à l'aide de lambeaux prélevés au front par la méthode indienne.

La disproportion entre l'étendue de la cicatrice créée par l'intervention et l'importance de la lésion nous engage à rejeter ces procédés comme méthodes usuelles. Signalons cependant que C. Beck a proposé l'an dernier une application de la méthode indienne qui lui aurait donné un résultat parfait : dans un cas de cancer récidivé de l'aile gauche du nez chez une jeune femme, il fit une incision à travers toute l'épaisseur de la lèvre inférieure près de la ligne médiane, puis une seconde en V jusque près de la commissure et fit pivoter tout le lambeau de 180°. Il trouve à son procédé deux avantages : présence de muqueuse à la face interne, absence de rétraction possible.

D'ordinaire la méthode française convient ici beaucoup mieux et a d'ailleurs été fréquemment utilisée; parmi ses partisans les uns ont prélevé le lambeau autoplastique au nez lui-même, soit du côté malade (Denonvilliers et Alquier, pl. III, fig. 8, 9, 10 et 11), soit du côté sain (Langenbeck et Busch, pl. III, fig. 12 et 13); d'autres ont préféré s'adresser à la joue (Mutter, Dupuytren, Sédillot, A. Nélaton, pl. III, fig. 14, 15, 16 et 17); d'autres encore ont eu recours à la lèvre supérieure, soit qu'ils en aient employé la portion cutanée seulement (Bonnet, Blandin, pl. III, fig. 18 et 19), soit qu'ils aient utilisé toute son épaisseur (Michon et Dreesman, pl. IV, fig. 2). Le procédé de glissement de Tillaux, qui taille le

PLANCHE IV. — **Chirurgie réparatrice du nez.**

(Aile et lobule.)

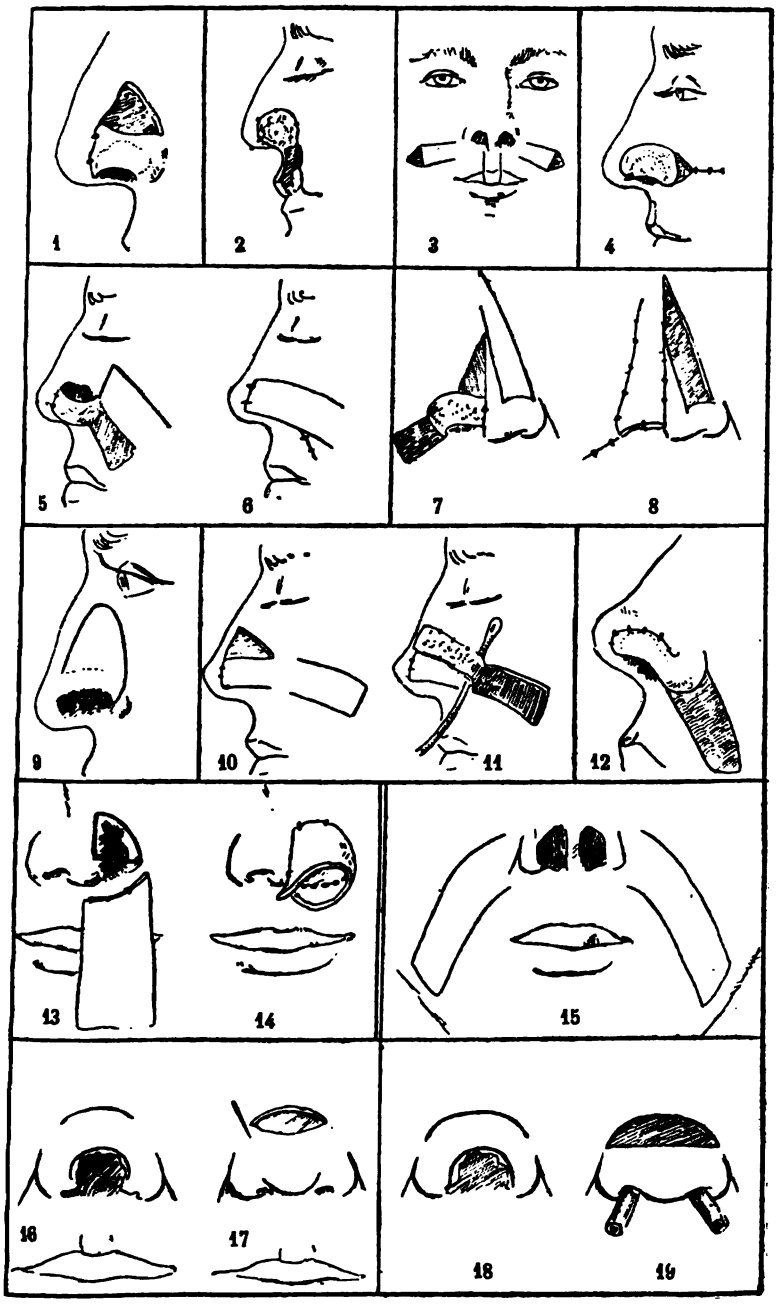

1 Procédé de Tillaux. 2. Opération de Dreesmann. 3. Opération de Labat. 4. Opération de Preidisberger.
5-6. Opération de Bouisson. 7-8. Opération de von Hacker.
9 Opération de Denonvilliers. 10-11. Opération de von Hacker. 12. Procédé de choix de Nélaton (pour un sujet âgé).
13-14. Procédé de choix de Nélaton (toute l'aile du nez est supposée détruite). 15. Opération de Bayer-Payr.
16-17. Opération de Rouge. 18-19. Opération de Langenbeck.

lambeau sur le versant correspondant du nez au-dessus de la perte de substance, donne des résultats excellents (pl. IV, fig. 1). Certains chirurgiens ont imaginé de renverser le lambeau de façon à porter à l'extérieur la surface cruentée qu'ils laissent ensuite cicatriser par bourgeonnement ou en la recouvrant de greffes de Thiersch (Blandin, pl. III, fig. 19; Labat, pl. IV, fig. 3; Preidlsberger, pl. IV, fig. 4).

Mais ces tentatives n'ont pas été plus heureuses que celles de Bouisson et v. Acker (pl. IV, fig. 5, 6, 7 et 8), qui accolent deux lambeaux par leur face cruentée de façon à avoir de l'épiderme des deux côtés.

Enfin, quelques auteurs ont cherché à assurer la reconstitution de l'aile du nez sur un soutien cartilagineux. Dieffenbach, Berend, Bouisson, Denonvilliers, v. Acker se sont servis à cet effet du cartilage même du nez (pl. IV, fig. 9, 10 et 11). Berend avivait l'extrémité antérieure de l'aile échancrée, puis constituait de toute l'épaisseur de l'aile jusqu'à la fossette naso-génienne un lambeau triangulaire à sommet antérieur qu'il attirait en avant jusqu'à la pointe du nez où il le fixait par suture.

Bouisson découpe sur le cartilage sain de la portion la plus voisine de la perte de substance une lanière qu'il laisse adhérente à sa partie externe et qu'il amène par pivotement jusqu'à l'orifice des narines où il la suture à la portion antérieure de la sous-cloison; sur ce squelette cartilagineux, il rabat ensuite un lambeau cutané génien. Dans le même but, König a réséqué un fragment du cartilage de l'oreille; son procédé, qu'il considère comme le plus physiologique quand il s'agit de pertes de substance exactement limitées à l'aile du nez, s'exécute comme suit : sur la partie supérieure et postérieure de la conque de l'oreille on taille un lambeau de 2 centimètres sur un demi-centimètre que l'on suture dans la perte de substance du nez; la partie rabattue de la conque constitue le bord libre de la narine et s'enroule vers l'intérieur du nez.

La crainte d'augmenter par de nouvelles cicatrices de la face les lésions déjà existantes et souvent la nature cicatricielle des tissus voisins de la lésion qui les rend impropres à une autoplastie, ont engagé Ch. Nélaton à recourir de préférence, chez des sujets jeunes, à la méthode italienne qu'il a modifiée comme suit : un lambeau cutané est prélevé sur la face radiale de l'avant-bras et suturé à la lèvre supérieure incisée immédiatement en dessous de l'orifice nasal suivant une ligne obliquement ascendante, qui s'étend depuis la sous-cloison jusqu'au sillon naso-génien; après 10-12 jours, le pédicule est sectionné, le pourtour de la narine détruite est largement avivé; puis on tord le lambeau et on suture

son bord externe affraîchi au pourtour de l'orifice nasal de façon à amener la face épidermique en dedans; on replie alors en dehors le bord libre de façon à venir tapisser la surface cruentée.

La diversité des lésions ne nous permet guère de faire un choix absolu parmi les procédés que nous venons de relater. Seule la méthode indienne, par lambeau frontal, ainsi que nous l'avons dit, nous paraît *a priori* devoir être écartée. Nous n'aimons guère non plus les procédés labiaux, du reste inemployables chez l'homme à cause de la présence des moustaches et de la barbe. Les procédés géniens nous semblent mieux convenir, mais il nous paraît que les méthodes les plus favorables sont le procédé à lambeau intercalé de Nélaton, les procédés par glissement de Denonvilliers et Tillaux (pl. IV, fig. 9 et 1), peut-être le procédé à cartilage auriculaire de Kœnig et surtout la méthode italienne modifiée par Ch. Nélaton (pl. IV, fig. 12, 13 et 14).

Ajoutons encore en passant que, dans nombre de cas où l'aile du nez, sans être complètement détruite, est simplement affaissée par du tissu cicatriciel, on pourra tirer grand profit des injections de paraffine : Kofmann notamment a publié l'an dernier un cas où le résultat obtenu dépassa toute attente par injection d'une minime quantité de paraffine après débridement sous-cutané; pour maintenir le résultat, il recommande de tamponner la narine pendant quelques jours jusqu'à ce que la consolidation soit parfaite.

3. *Restauration du lobule du nez.* — Lorsque la perte de substance intéressant le lobule du nez est superficielle et peu étendue, la greffe parviendra aisément à la réparer. Mais si le lobule est profondément détruit, des procédés d'autoplastie parfois assez complexes deviennent nécessaires.

Les considérations que nous venons d'émettre, à propos de la restauration de l'aile du nez, nous engagent à rejeter également ici l'emploi de la méthode indienne à lambeau frontal proposé par Dieffenbach et Labat, dont l'importance nous semble excessive. La méthode de Rollet, qui emprunte un lambeau à la lèvre supérieure, ne paraît pas non plus recommandable; nous en dirons autant de la méthode génienne assez compliquée exécutée par Serre. Par contre Payr et Bayer ont obtenu de bons résultats à l'aide de deux lambeaux prélevés à la joue : de chaque côté de la perte de substance ils tracent un lambeau large de 2 centimètres et demi correspondant au sillon naso-labial et s'étendant jusqu'au bord inférieur de la mâchoire inférieure; ils détachent de bas en haut ces lanières dont la base d'implantation est située à

1 centimètre en dehors des narines et les rabattent en haut et en dedans; les surfaces cruentées des deux lambeaux sont réunies par suture sur une étendue de 3 centimètres à partir de leur bord libre: l'éperon résistant ainsi formé est enfoncé dans la perte de substance nasale et suturé à la portion restante du septum et à la partie la plus élevée de la lèvre supérieure; la portion restante des lambeaux est fixée par son bord supérieur au bord inférieur avivé; après quatre semaines la base des lambeaux est sectionnée et la tranche est suturée à la surface avivée du restant des narines (pl. IV, fig. 15).

La méthode la plus usitée reste cependant celle de Rouge-Langenbeck qui répare le lobule aux dépens du nez lui-même. Rouge (pl. IV, fig. 16 et 17) taille sur le dos du nez un lambeau quadrilatère transversal; il dissèque en pont sa partie moyenne à l'aide d'un ténotome introduit entre la peau et le squelette, de sorte que le lambeau reste adhérent par ses deux extrémités; il fait alors glisser de haut en bas le pont cutané et fixe son bord inférieur à la lèvre inférieure de la perte de substance du lobule: la brèche d'emprunt est comblée par un lambeau semblable taillé au-dessus du premier.

Mais, ici encore, les meilleurs résultats paraissent avoir été obtenus par la méthode italienne que Nélaton, v. Eiselsberg, Küster et Berger notamment ont employée avec succès. Waitz a également réparé aux dépens du bras les ailes et la pointe du nez dans deux cas dont l'un se compliquait de destruction partielle de la portion cartilagineuse.

4. *Restauration de la sous-cloison du nez.* — La proximité immédiate de la lèvre supérieure et la facilité de lui emprunter un lambeau par simple redressement, en conservant le sommet adhérent au niveau de la perte de substance, a fait généralement recourir aux procédés labiaux dans les cas de destruction ou d'absence de la sous-cloison. Jobert et Blandin taillaient simplement un rectangle musculo-cutané à base supérieure comprenant le sillon sous-nasal qu'ils relevaient de 90° et fixaient par son extrémité libre au bout du nez; la surface cruentée s'épidermise peu à peu et la plaie opératoire est suturée directement (pl. V, fig. 1).

Demons préfère tailler deux lambeaux labiaux paramédians et dissèque ensuite l'espace triangulaire sous-nasal qui les sépare; il abaisse celui-ci et suture par leurs sommets les deux lambeaux latéraux relevés à la portion avivée du lobule du nez: une épingle et un fil de soie enroulé en 8 de chiffre unissent les deux lambeaux vers leur partie moyenne avec le sommet

PLANCHE V. — **Chirurgie réparatrice du nez.**

(Bout du nez, sous-cloison, nez en selle.)

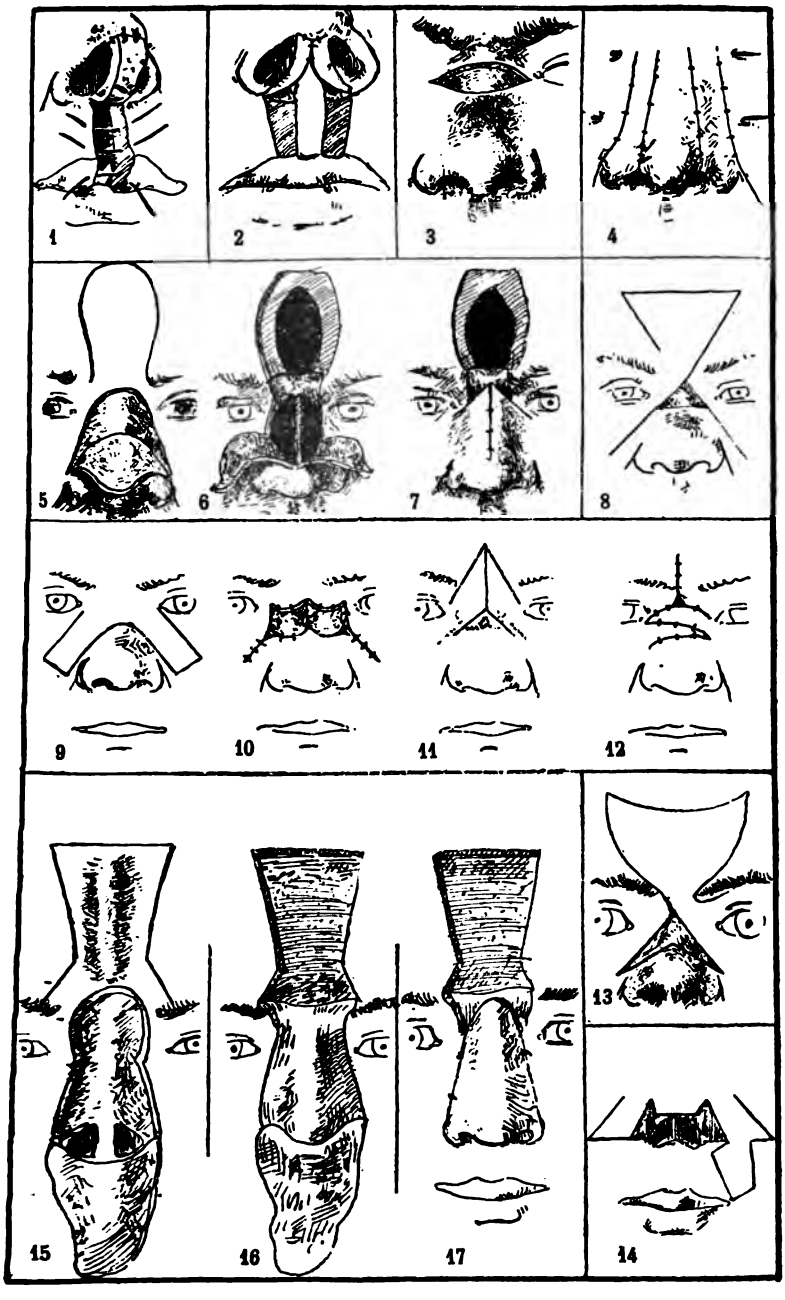

1. Opération de Blandin. 2. Opération de Blasius. 3. Opération de Dieffenbach. 4. Opération de Dieffenbach.
5-6-7. Opération de Schimmelbusch. 8. Opération de Dieffenbach.
9. Opération de Roberts (1er temps). 10. (2e temps). 11. (3e temps). 12. (4e temps).
13. Opération de Langenbeck. 14. Opération de Szymanowski.
15-16-17. Procédé de choix de Nélaton-Ombrédanne pour le nez en selle.

du lambeau triangulaire médian. Blasius procède de façon analogue (pl. V, fig. 2).

La présence des poils et la fréquence d'une atrophie secondaire nous font préférer le procédé nasal à doublure périostique de C. Hueter; ce chirurgien taille un lambeau quadrilatère dont le pédicule répond à la partie latérale du lobule et qui se dirige un peu obliquement vers la racine du nez; il dissèque ce lambeau de haut en bas en conservant le périoste de la face profonde de son extrémité supérieure, puis il le fait pivoter sur sa base et suture l'extrémité libre à la partie supérieure du sillon sous-nasal; la brèche autoplastique est suturée directement.

V. Hacker et Nélaton ont proposé de donner à la sous-cloison nouvellement formée un support osseux ou cartilagineux. Les succès qu'ont obtenus, ces dernières années, certains chirurgiens par implantation de doigts ou d'orteils et dont nous aurons à nous occuper à propos de la rhinoplastie totale pourront peut-être donner lieu à l'emploi de procédés analogues pour la reconstitution de la sous-cloison.

*
* *

B. Nez en selle. — Des différentes altérations de forme du nez, celle qui est due à la destruction plus ou moins complète de sa charpente cartilagineuse ou osseuse est de beaucoup la plus fréquente. L'effondrement qui en résulte se constate comme difformité congénitale ou bien à la suite de lésions tuberculeuses ou syphilitiques, plus rarement il est consécutif à l'usage abusif de la cocaïne, à un traumatisme ou à une carie osseuse d'origine non spécifique.

L'étiologie syphilitique de la majorité des ensellures nasales est du reste si bien connue du public que c'est sans doute là une des raisons principales de l'influence particulièrement pénible que cette difformité exerce sur l'esprit de ceux qui en sont atteints. Aussi, quel que soit le degré de la lésion, les malades sont-ils généralement fort désireux de tenter les bénéfices d'une intervention destinée à les débarrasser de cette tare spécifique.

On a distingué, suivant leur gravité, trois types de nez en selle : dans un premier degré, il n'existe qu'une disposition vicieuse du dos du nez (fracture, luxation, ensellure congénitale); dans un second degré, le cartilage surtout est détruit avec conservation plus ou moins parfaite de la portion osseuse; dans le 3e degré toute la charpente est altérée et le dos du nez est entièrement effondré (nez en lorgnette). Quelle que soit l'intensité de la lésion il existe toujours, en même temps que l'enfoncement du dos du

nez, un certain relèvement de la pointe, en sorte que les narines regardent plus ou moins directement en avant.

Jusque dans ces dernières années, les opérations proposées pour la réparation du nez en selle, se divisaient en deux groupes basés précisément sur ce symptôme : la pointe était-elle légèrement remontée, on pouvait se borner à une réparation du dos; le relèvement de la pointe était-il plus considérable, une opération préliminaire ou complémentaire devenait nécessaire pour y remédier. Actuellement, il pourrait sans doute paraître plus opportun de diviser les nez en selle, suivant que la peau est plus ou moins adhérente et plus ou moins cicatricielle, en ensellures pouvant être réparées par injection de paraffine et ensellures graves nécessitant une opération sanglante. Quoi qu'il en soit, nous conserverons provisoirement la classification généralement suivie et nous décrirons d'abord les procédés opératoires où l'on ne se préoccupe pas d'abaisser la pointe du nez. Fergusson se contentait de disséquer la peau adhérente au niveau de l'ensellure jusqu'à ce qu'il pût la relever, puis à travers la base du nez, il passait des fils d'argent pour conserver le relief de l'organe. De même Dieffenbach réséquait des lambeaux cutanés latéraux ou médians et rapprochait les bords de façon à tendre la peau par-dessus la brèche ostéo-cartilagineuse (pl. V, fig. 4).

A côté de ces procédés d'autoplastie française, tous insuffisants, se placent quelques méthodes d'autoplastie indienne : Dieffenbach (pl. V, fig. 3) et Ollier y ont eu recours; ils abaissent la portion supérieure du nez et comblent la brèche par un lambeau frontal cutané ou périosto-cutané. Schimmelbusch (pl. V, fig. 5, 6 et 7) et Trendelenburg se sont aussi servis de cette méthode : après avoir détaché l'extrémité du nez ils entr'ouvrent les narines en deux volets et y intercalent un lambeau ostéo-cutané frontal. Je me suis moi-même servi du procédé de Schimmelbusch en 1895 et le résultat s'est très bien maintenu : pour combler la perte de substance triangulaire du nez, on taille un lambeau ostéo-périosto-cutané de même forme au milieu du front et on laisse bourgeonner la surface profonde ou on la recouvre de greffes de Thiersch; la plaie du front est comblée par deux lambeaux cutanés pris aux tempes; ces dernières pertes de substances sont recouvertes de greffes; lorsque l'épidermisation du lambeau frontal est achevée, on sectionne l'os longitudinalement de façon à le plier en toit et on le suture dans la brèche nasale.

D'autres ont cherché à obtenir le redressement de l'ensellure par des greffes périostées ou ostéo-cartilagineuses : Reverdin, après avoir taillé deux lambeaux symétriques, qu'il put rabattre sur la ligne médiane comme les battants d'une porte, prélève deux

carrés de périoste au front d'un lapin assommé extemporanément et les implante dans la brèche, où il les fixe par des fils d'argent; le résultat ne fut pas satisfaisant.

Von Mangold a obtenu un résultat meilleur en insinuant sous la peau du nez, séparée de la charpente ostéo-cartilagineuse par une dissection sous-cutanée, des fragments de cartilage prélevés au niveau de la 7e côte. Le redressement s'obtient sans aucune réaction, à condition que l'élasticité de la peau soit suffisante.

Czerny eut recours au cartilage même du nez; son procédé est d'une exécution plus complexe.

Ricard, Israël, Kouzmetsof et Wolff se sont adressés à la greffe osseuse. Après incision médiane du dos du nez et dissection de la peau de façon à constituer une gouttière longitudinale occupant toute la hauteur du nez déformé, ils y placent respectivement le 4e métatarsien, façonné en une tige osseuse ou bien une lamelle osseuse prélevée à la crête du tibia ou à l'os du crâne. Kouzmetsof, au lieu d'introduire la baguette osseuse par un orifice regardant les narines, comme l'avait fait Israël, la mit en place par une incision en bande faite au niveau de l'ensellure; il crée de là un tunnel vers le haut et vers le bas et y introduit la baguette osseuse. *J'ai eu recours à la greffe osseuse* dans un cas de nez en selle et j'ai obtenu un résultat parfait. Voici comment j'ai procédé : après incision médiane sur le dos du nez depuis la racine jusqu'à la pointe, j'ai détaché de chaque côté la peau jusque sur les maxillaires de façon à la mobiliser facilement; puis, tandis que la plaie était tamponnée, j'ai détaché au moyen du ciseau à la face antérieure du tibia un copeau d'os muni de son périoste épais de deux millimètres, long de 5 à 6 centim. et large de 3 à 4 cent.; après l'avoir plié en deux dans le sens de la largeur je l'ai introduit « en toit » sans trop de peine sous la peau du nez que j'ai suturée pardessus; un fil d'argent fut passé d'outre en outre pour maintenir le relief pendant quelques jours. La restitution était si satisfaisante que le père du malade, qui était médecin lui-même, ne s'aperçut jamais de la difformité dont son fils avait été atteint au cours d'un séjour fait en Afrique. Je l'ai revu un an plus tard, et l'os ne s'était nullement résorbé.

Ces procédés peuvent donc assurément donner des résultats très satisfaisants ; mais ils ont été fortement battus en brèche par les *injections sous-cutanées de paraffine* pour lesquelles le nez en selle constitue la principale indication.

Si la peau est adhérente au dos du nez, on la détache d'abord dans une séance préliminaire, sinon il suffit de la soulever en bourse au niveau de l'ensellure : le malade étant couché et la région soigneusement aseptisée, on enfonce l'aiguille de la

seringue à paraffine au-dessus de l'ensellure de haut en bas, jusqu'au fond de la perte de substance ; on injecte prudemment quelques gouttes, tandis qu'un aide comprime soigneusement les côtés du nez, et l'on continue l'injection tout en retirant lentement la seringue. La quantité nécessaire est en général très minime : elle ne dépasse jamais 2 à 3 cc. ; le plus souvent 1/2 à 1 cc. suffisent.

La narcose est inutile, mais il importe de maintenir énergiquement la tête du patient pour éviter la diffusion de la paraffine. Quand on se sert de paraffine dont le point de fusion n'est pas très élevé (45 à 48°) il est bon de faire porter pendant quelques jours au malade une pince telle qu'en a construit Stein pour maintenir le redressement.

Ainsi que nous l'avons dit dans la première partie de ce rapport, il est certain que, débarrassée des dangers d'embolie et de thrombose jadis inhérents à la méthode de Gersuny, la pratique des injections sous-cutanées de paraffine a donné des succès nombreux et durables, surtout si l'on se sert de seringues permettant l'injection à froid de paraffine à point de fusion élevé. Les inconvénients tels que le nez blanc, etc., sont dus, dans la majorité des cas, à des défauts de technique.

Les photographies ci-dessous montrent bien la perfection des résultats dont cette méthode est susceptible (fig. III et IV).

Nous ne saurions donc partager sur ce point l'opinion nettement défavorable émise par Nélaton et Ombrédanne. Les critiques faites en général par ces auteurs à tous les procédés de redressement sans abaissement préalable de la pointe nous semblent du reste également excessives, puisque nous avons obtenu nous-même des succès réels par leur emploi. En combinant les injections de paraffine avec des interventions autoplastiques très simples, on arrive du reste à des résultats étonnants : Broeckaert a tout dernièrement publié un cas de nez effondré par des cicatrices de lupus où il a pu assurer le redressement en pratiquant d'abord une myctéroplastie et une mobilisation sanglante de la peau.

Il n'en est pas moins vrai cependant que, dans nombre de cas, le relèvement de la pointe est tel qu'il constitue, en effet, le principal obstacle au redressement de l'ensellure ; dans les cas où l'inextensibilité et la nature cicatricielle de la peau rendent l'injection de paraffine impratiquable, différents procédés peuvent être employés. Szimanowsky et Roberts se bornent à détacher la portion inférieure du nez d'une façon complète et à combler la brèche au moyen de lambeaux latéraux pris par glissement (pl. V, fig. 9, 10, 11, 12 et 14); Dieffenbach et Langenbeck rem-

plissent la perte de substance résultant de l'abaissement de la pointe à l'aide d'un lambeau indien triangulaire ou en croissant pris au front (pl. V, fig. 8 et 13). Monks a utilisé la méthode italienne pour combler la brèche après avoir abaissé la pointe du nez et les narines par une incision transversale.

Ch. Nélaton eut recours à une baguette cartilagineuse prélevée à la huitième côte ; il la plaça sous la peau du front exactement sur la ligne médiane ; dans un deuxième temps, il fendit trans-

Fig. 184-III. — Nez en selle.

versalement l'ensellure du nez de façon à ouvrir les fosses nasales et à abaisser le lobule et les ailes du nez. Après avoir disséqué les débris cicatriciels du dos et de la partie supérieure des ailes du nez, il tailla un lambeau indien circonscrivant la baguette cartilagineuse, et l'abaissa sur l'orifice béant, face épidermique en dedans. La surface cruentée du lambeau fut recouverte par un lambeau italien pris au bras. Le résultat fut bon (pl. V, fig. 15, 16 et 17).

Czerwinski, Mikulicz, Israël et Helferich se servent de lambeaux ostéo-cutanés prélevés au front et dont le principe est le même que celui des procédés de rhinoplastie totale que nous exposerons dans un instant.

L'opération de Neumann-Szymanowski, qui laisse le milieu du

dos du nez sans soutien, ne mérite pas de nous retenir ; par contre l'une des deux opérations exécutées par Szymanowski pour des nez complètement effondrés, quoique ne convenant qu'à des cas exceptionnels et n'ayant donné que de médiocres résultats, est intéressante à connaître. Dans sa première opération Szymanowski suture la pointe du nez avivée à la lèvre supérieure de façon à constituer le septum du nez nouveau ; de chaque côté du septum il enlève deux petits triangles cutanés et établit ainsi

Fig. 185-IV. — Trois mois après injection de paraffine.

deux ouvertures formant les nouvelles narines ; au-dessus de ces orifices il pratique une incision transversale en arc ; toute la partie située en dessous de cette incision est rabattue en bas en forme de voûte, de façon à reconstituer le lobule ; un lambeau frontal de forme spéciale vient alors remplir l'espace laissé vide et constituer le dos du nez ; son bord supérieur convexe, en s'adossant au bord convexe par lequel a été débridée la pointe, contribue à repousser celle-ci en avant et en bas. Rappelons enfin que Hardie, dans un cas de nez en selle, tenta la guérison par transplantation de l'auriculaire gauche ; quoique le doigt n'eût été détaché de la main qu'après trois mois d'implantation italienne, le résultat fut peu satisfaisant.

Des tentatives analogues de Sabine et de chirurgiens russes ne

paraissent pas recommandables, la mutilation opératoire ne balançant pas l'avantage problématique que l'on en retire.

En somme nous dirons que, dans les cas de nez en selle de gravité légère ou moyenne, la greffe osseuse ou cartilagineuse peut donner de bons résultats et qu'il y a lieu d'y avoir recours si l'on ne désire pas employer les injections de paraffine, ces dernières constituant toutefois ici le procédé de choix. Lorsque ces méthodes ne sont pas utilisables, on pourrait recourir à la méthode recommandée par Nélaton et Ombrédanne qui semble devoir donner de bons résultats ; mais, comme elle n'a pas été exécutée à notre connaissance sur le vivant, nous réservons notre jugement à son sujet.

Quant aux appareils ingénieux proposés par Ch. Martin, pour obtenir et assurer le redressement du nez effondré, nous ne saurions judicieusement préférer leur emploi aux injections de paraffine, ainsi que nous l'avons déjà indiqué dans le chapitre relatif aux prothèses en général ; ils trouveront peut-être davantage leur utilisation quand il s'agit de rhinoplastie totale.

*
* *

C. Rhinoplastie totale. — Nous croyons inutile d'adopter ici la division proposée par Nélaton et Ombrédanne suivant qu'il s'agit de pertes totales ou subtotales du nez, car la conduite à tenir est en réalité à peu près la même dans les deux cas ; nous dirons cependant que, dans certaines pertes subtotales du nez, les opérations d'Ollier (pl. VI, fig. 1), de Langenbeck (fig. 2) et de Nélaton (fig. 3) peuvent donner de bons résultats.

Quant à la perte totale du nez, toutes les méthodes d'autoplastie proprement dite ont été utilisées pour la réparer.

Nous ne parlerons pas des replantations de l'organe faites peu après son amputation accidentelle ou judiciaire, qui sont des faits exceptionnels, ni des transplantations du nez d'un individu à un autre ; l'ancienne méthode employée par les Indous qui reconstituaient le nez au moyen de peau prise à la fesse, après que celle-ci eût été battue à coups de pantoufle pour y faire affluer le sang, ne nous retiendra pas non plus.

Les méthodes française, indienne et italienne ont été chacune l'objet d'applications très nombreuses. Ne pouvant reproduire ici tous les procédés imaginés, nous nous bornerons à décrire pour chaque groupe l'opération qui nous paraît la plus recommandable et à résumer ensuite notre opinion générale sur ces diverses méthodes. Disons tout de suite que tous les procédés qui tendent

à reconstituer le nez uniquement au moyen des téguments doivent être rejetés parce que, faute de soutien, le nouvel organe ne

PLANCHE VI. — **Chirurgie réparatrice du nez.**
(Pertes subtotales et totales.)

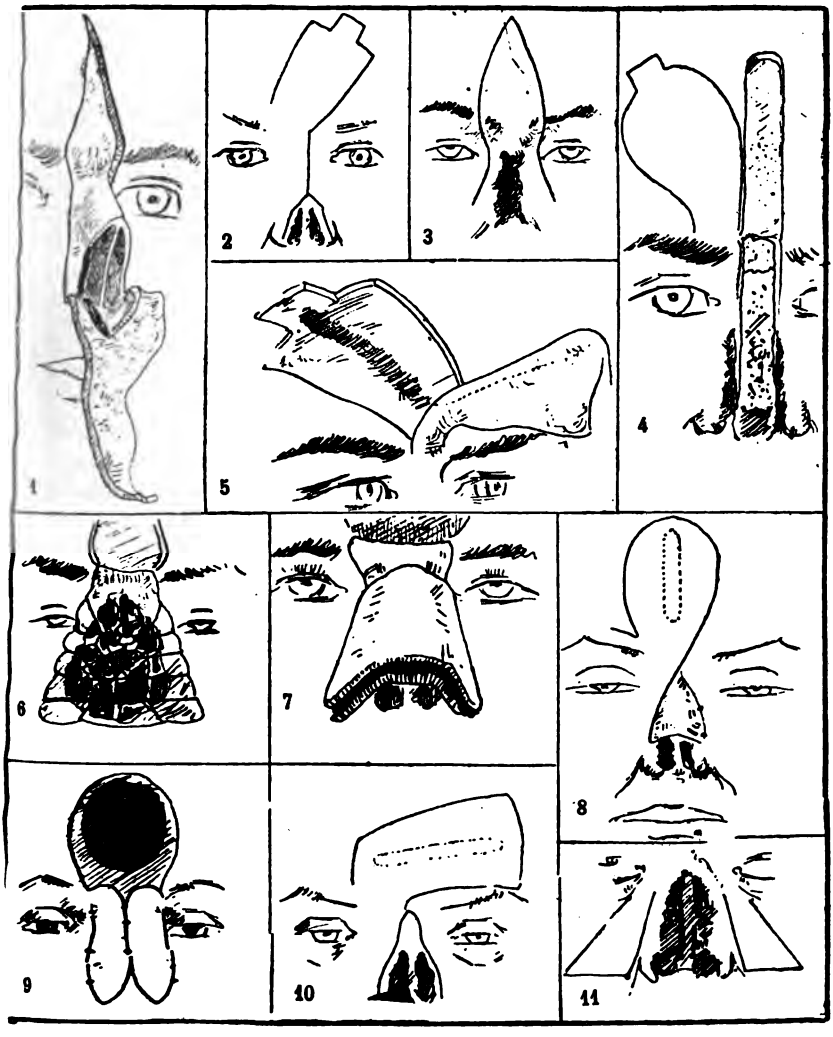

1. Opération d'Ollier. 2. Opération de Langenbeck. 3. Opération de Ch. Nélaton. 4. Opération de König. 5. Opération de von Hacker.
6. Opération de Schimmelbusch. 7. Opération de Krause. 8. Opération de Preidlsberger.
9. Opération de Nélaton. 10. Rhinoplastie totale de choix de Nélaton et Ombrédanne. 11. Opération de Hueter.

tarde pas à s'affaisser et qu'on aura simplement remplacé dans ces conditions, comme le disait Denonvilliers particulièrement à propos de ces cas, une infirmité dégoûtante par une infirmité

ridicule ; ce sont ces insuccès du reste qui avaient fait jeter la rhinoplastie aux orties après la discussion de 1874 à la Société de Chirurgie.

Les transplantations de périoste nous inspirent aussi peu de confiance.

Nous croyons donc que seules les méthodes comprenant un lambeau osseux ou cartilagineux seront capables d'assurer des succès durables. Or il faut bien reconnaître que jusqu'à présent un résultat sérieux de ce genre ne paraît pas définitivement acquis et l'on conçoit que la combinaison de la rhinoplastie avec l'emploi d'un appareil prothétique en métal ait été favorablement accueillie : les observations de Martin confirmées par Poncet, Letiévant, Delorme, Mikulicz, Lievrink, Glück, Forgue, Villar (de Bordeaux) ont montré la tolérance possible des tissus pour ces trépieds métalliques vissés dans les portions restantes des os du nez ou du front et la persistance de la restauration obtenue par leur emploi. Si donc l'usage de nez artificiels, si parfaits soient-ils, n'est qu'un pis aller, il ne nous paraît pas qu'il faille refuser toute considération à cette méthode combinée ; mais il est bien certain que nos efforts doivent surtout se diriger vers les greffes organiques. Lorsque la charpente osseuse est plus ou moins intacte, la rhinoplastie totale a d'ailleurs donné de fort bons résultats.

La *méthode indienne* plus ou moins modifiée consiste à prélever sur le front un ou deux lambeaux de forme variable dont le pédicule situé à la racine du nez est tordu pour amener le lambeau sur la perte de substance. Les premiers opérateurs ne s'adressèrent qu'à la peau ; les résultats éloignés de leurs tentatives ont été si déplorables qu'il nous paraît inutile d'entrer dans la description de ces opérations, dont le seul mérite fut de préparer la voie aux procédés à lambeaux doublés, en déterminant les circonstances les plus favorables à la vitalité des tissus cutanés, en réglant les conditions de torsion du pédicule et en fixant les principes de la méthode à laquelle restera attaché de ce chef le nom de Langenbeck.

Un premier perfectionnement fut proposé en 1861 par Verneuil et A. Nélaton et par Dolbeau en 1862 ; ces chirurgiens imaginèrent, pour s'opposer à la rétraction secondaire, de doubler le lambeau de façon à ne plus avoir de surface cruentée ; reprise par Volkman, Hueter, Ollier, Sédillot, cette modification intéressante n'a donné non plus que des échecs et il faut arriver aux rhinoplasties faites avec un soutien osseux pour enregistrer des succès réels ; les essais de soutien périostique entrepris dès 1856 par Ollier ne donnèrent pas non plus de résultats satisfaisants, car l'ostéogénèse espérée ne se réalisa pas.

C'est à König que revient l'honneur d'avoir le premier utilisé une baguette osseuse pour une rhinoplastie totale; il tailla sur le front, depuis la racine du nez, un lambeau rectangulaire, à angles arrondis, de 1 cm. en largeur, comprenant la peau et le périoste; puis il tailla sur la même longueur, à coups de ciseau, une tige osseuse dans l'écorce du frontal. Tout le lambeau ostéo-périosto-cutané ainsi formé fut rabattu et fixé aux parties restantes du nez, épiderme en dedans, baguette osseuse en dehors. Un second lambeau cutané prélevé latéralement sur le front vint recouvrir l'os déplacé et la brèche nasale. S'il ne subsiste pas de sous-cloison, la partie inférieure de la baguette est repliée pour en tenir lieu (pl. VI, fig. 4).

Rotter modifia quelque peu ce procédé : il prit sur le front une plaque ostéo-cutanée de 3 centimètres de largeur, et après l'avoir rabattue épiderme à l'intérieur, il laissa l'os bourgeonner pendant quatre semaines; au bout de ce temps, l'adhérence entre la baguette osseuse et la peau étant devenue solide, il scia l'os en trois parties longitudinales et put ainsi rabattre deux volets latéraux de façon à former un tréteau ostéo-cutané qu'il recouvrit de greffes de Thiersch. Le résultat obtenu se conserva parfait après plus de deux ans.

Von Hacker utilisa un lambeau frontal triangulaire avec prolongement médian à la base (tracé de Langenbeck); à la partie moyenne il comprit dans ce lambeau, outre la peau et le périoste, une tige osseuse de 8 millimètres de largeur et allant en profondeur jusqu'au diploé; les parties latérales périosto-cutanées constituent les ailes, la partie médiane ostéo-cutanée le dos du nez nouveau. Le succès de cette opération fut parfait et ne s'est pas modifié après quatre ans (pl. VI, fig. 5).

Schimmelbusch taille un lambeau frontal comprenant une lamelle osseuse sur toute son étendue; après quelques semaines, il tapisse de greffes la face profonde du lambeau, et quand celles-ci ont pris, il scie la plaque osseuse de façon à pouvoir modeler le nez. La vaste brèche frontale est fermée, dès la première intervention, par le procédé de glissement que nous avons antérieurement décrit. Nous avons employé avec succès cette méthode, ainsi que nous l'avons signalé plus haut dans un cas de nez en selle; Schimmelbusch s'en est servi lui-même avec toute satisfaction une dizaine de fois pour des rhinoplasties totales (pl. VI, fig. 6).

Krause a employé un lambeau ostéo-cutané comme Rotter et a recouvert immédiatement l'os d'un fragment de peau transplanté du bras ; quand celui-ci eut pris, il acheva sa rhinoplastie comme Rotter (pl. VI, fig. 7).

Preidlsberger combine le procédé de v. Hacker avec le principe du lambeau doublé; il circonscrit d'abord la peau au-dessus des os nasaux par une incision en forme d'arc et la rabat épiderme à l'intérieur pour former la doublure; puis il prend un lambeau frontal avec tige centrale longue de 4 centimètres, large de 1 centimètre et épaisse de 3 millimètres, analogue au lambeau de v. Hacker, mais plus large de façon à permettre de replier la peau sur elle-même pour reconstituer les narines.

L'extrémité de la tige fut brisée pour former le lobule.

Le résultat se maintint très bien (pl. VI, fig. 8).

Ch. Nélaton, après avoir fermé l'orifice béant des fosses nasales à l'aide de la peau qui le borde et qu'il détache de chaque côté et renverse en dedans, scie sur le front un lambeau ostéo-cutané en fer à cheval, de 6 centimètres de haut sur 3 centimètres de large; puis la plaque adhérente au sommet des sinus frontaux est divisée en deux par un trait de scie médian; les deux moitiés sont placées, épiderme en dehors, de chaque côté du nez, les côtés sciés de l'os s'adossant sur la ligne médiane (pl. VI, fig. 9).

Enfin, dès 1895, Bardenheuer avait déjà proposé d'utiliser la cloison même du nez comme support nécessaire afin d'éviter l'affaiblissement du lambeau.

Partant du même principe, Cl. Martin a décrit l'an dernier un nouveau procédé de rhinoplastie sur soutien ostéo-cartilagineux qui a été appliqué avec succès par Gangolphe. Les trois points principaux de ce procédé sont les suivants : 1° Utilisation de la partie supérieure du contour osseux de l'auvent nasal comme soutien des narines, ainsi que l'ont fait Ollier, puis Nélaton.

2° Utilisation de la cloison pour soutenir le dos du nez, cloison qu'on fait basculer après l'avoir sectionnée de façon convenable, et dont le bord libre vient constituer la sous-cloison, comme dans le procédé de Bardenheuer.

3° Taille d'un lambeau frontal modifié et muni de deux prolongements latéraux sus-sourciliers qui lui donnent plus d'ampleur au niveau de la racine du nez, et évitent les tiraillements qui peuvent se produire à ce niveau au moment de la suture; ces prolongements sont destinés en outre à suturer exactement la peau et à refermer complètement la plaie frontale.

Au cas où la cloison serait absente — comme dans le cas opéré par Gangolphe — on la remplace par une lame de platine.

Ces différents procédés de rhinoplastie indienne à lambeaux ostéo cutanés ont donné, d'après leurs auteurs, d'excellents résultats; leur principal défaut réside dans la grande difficulté que l'on éprouve à scier le frontal sans ouvrir le crâne. Les dan-

gers auxquels expose cet accident, arrivé plusieurs fois à d'excellents chirurgiens, a fait hésiter à y recourir définitivement. C'est ce qui a engagé von Mangoldt (1897), König et Nélaton à recourir plutôt à une tige cartilagineuse comme soutien pour le lambeau indien. Nélaton et Ombrédanne ont adopté ce principe pour l'opération qu'ils considèrent comme la rhinoplastie totale de choix; nous croyons opportun de donner ici une description succincte de leur méthode dont les résultats ont été en somme assez satisfaisants. Elle comprend une opération préliminaire et une opération définitive. L'opération préliminaire consiste à prélever le cartilage de la huitième côte à 1 centimètre en dedans de son insertion costale; et, après avoir aminci l'extrémité, qui devra former la sous-cloison, à le transplanter sous le périoste frontal; pour cela, on trace préalablement sur le front un lambeau de forme déterminée (pl. VI, fig. 10) atteignant la racine des cheveux, s'étendant du 1/3 interne du sourcil droit jusqu'au 1/5 externe du sourcil gauche et comprenant dans son pédicule l'artère nasale droite : à l'extrémité de la ligne médiane du lambeau ainsi dessiné on fait une boutonnière allant jusqu'à l'os; par celle-ci on introduit un petit ciseau à froid qui forme un tunnel de 6 millimètres de long sur le milieu du lambeau; dans ce tunnel on place la tige cartilagineuse qu'on laisse en place deux mois au moins pour lui permettre de s'implanter. L'opération définitive consiste à constituer d'abord un lambeau-doublure, que l'on peut généralement prélever en V au-dessus de la perte de substance, à la racine du nez, en avivant simplement un triangle de peau à ce niveau; puis on dissèque le lambeau frontal, périoste compris, avec la baguette cartilagineuse et on le rabat sur la perte de substance du nez où on le façonne et où on le suture; la plaie frontale guérit par granulation ou par greffes.

La *méthode française*, que nous avons vu donner de si bons résultats dans certaines rhinoplasties partielles, ne convient guère pour la rhinoplastie totale parce qu'elle ne peut jamais amener une saillie durable du nez. Nous devons rappeler cependant que A. Nélaton s'en est servi deux fois avec succès et que Serre, Hueter, Blasius, Szymanowski et Syme l'ont également recommandée.

A. Nélaton taillait aux dépens des parties molles, qui recouvrent l'apophyse montante du maxillaire et les parties adjacentes, deux lambeaux latéraux dont le pédicule correspondait à la portion supérieure du nez ou à la région du sac lacrymal. Ces deux lambeaux, représentant chacun la moitié du nez, furent mis en contact sur la ligne médiane, et, pour les empêcher de se rétracter, Nélaton s'efforçait d'obtenir à leurs bords externes une

cicatrice adhérente. Hueter ne détacha pas le périoste; pour éviter la rétraction cicatricielle des joues qui aurait aplati le nez, il laissa intact entre le bord interne des lambeaux et la perte de substance, un triangle cutané allongé à sommet très aigu; il sutura le bord externe des lambeaux à ce petit triangle (pl. VI, fig. 11).

Cet « enjambement » avait du reste été préconisé aussi par Nélaton.

La méthode italienne a été employée assez souvent pour la rhinoplastie totale, soit que la peau des régions voisines altérée elle-même ne fût pas utilisable, soit que l'on voulût éviter les dangers et les délabrements de la méthode indienne.

Elle a l'avantage qu'en cas d'échec, aucune défiguration nouvelle n'est venue s'ajouter à celle qu'il s'agissait de réparer; mais outre l'immobilisation très pénible à laquelle elle oblige le patient, elle offre encore l'inconvénient, en cas de réussite, de ne pas reconstituer la couleur, ainsi que nous en avons été frappé à plusieurs reprises; en photographie, le résultat est parfait, mais en réalité il l'est généralement moins. Nous pensons cependant que cet inconvénient est minime et qu'en présence de ses avantages nombreux cette méthode ne doit pas être totalement rejetée.

Nous n'insisterons pas ici sur les multiples appareils de contention (appareil de Tagliacozzi, jaquette de Graefe, camisole de Berger, bandages plâtrés) qui ont été imaginés pour faciliter le maintien du bras sur la face, pendant les dix à quinze jours nécessaires pour assurer la nutrition du lambeau brachial. Pour notre part, nous nous sommes toujours bien trouvé d'un simple bandage ouaté ordinaire.

Nous n'entrerons pas dans la description des opérations pratiquées par Graefe, Dieffenbach, Szymanowski, Fabrizi, Stenthal, etc., qui n'emploient que les téguments et ne sauraient donc assurer un succès durable à une rhinoplastie totale.

Cependant, la méthode italienne ne doit pas pour cela être absolument condamnée comme le font Nélaton et Ombrédanne; les modifications qui y ont été apportées, et qui consistent dans l'introduction d'un soutien osseux, ont permis d'obtenir des résultats très satisfaisants. D'une part, on s'est efforcé de prélever sur le bras des lambeaux ostéo-cutanés (Israël); d'autre part, on a imaginé de transplanter dans le bras des fragments osseux prélevés à distance (orteils) et de les transporter ensuite sur la brèche nasale par la méthode italienne (Kausch); enfin des doigts entiers ont été implantés à la place du nez détruit (Wreden).

Israël taillait sur la face dorsale de l'avant-bras un lambeau en

fer de bêche comprenant sur la ligne médiane de sa face profonde une tige osseuse de 8 millimètres de largeur sur 6 centimètres de longueur, sciée aux dépens du cubitus au-dessus de l'apophyse styloïde; le lambeau ostéo-cutané, ainsi formé, reste d'abord adhérent par son pédicule supérieur, puis on le modèle et, après quatre semaines environ, on l'amène à la face où on le maintient par un bandage plâtré.

Habs a publié récemment la relation d'un cas opéré par ce procédé avec un résultat très satisfaisant.

Kausch, dans un cas de destruction du nez par rhinosclérome, utilisa un orteil de la façon suivante : après avoir enlevé l'ongle et avivé la pulpe du deuxième orteil du pied gauche, il l'introduisit dans une fente faite à la région palmaire de la main droite et fixa la main au pied par un bandage plâtré ; après quatre semaines on put sectionner l'orteil et constater qu'il avait pris racine dans la main. Deux mois plus tard, l'extrémité avivée de l'orteil fut suturée à la base avivée du nez où il prit racine ; peu à peu on put le détacher de la main et s'en servir pour refaire la charpente du nez. Le résultat fut satisfaisant; il démontre en tout cas la possibilité de la transplantation d'os par étapes successives.

L'inconvénient de ce procédé c'est de nécessiter l'amputation d'un orteil et de ne pas donner un résultat tout à fait parfait, parce que l'os est trop large.

La méthode préconisée par Wreden commande encore plus de réserves; dans deux cas de rhinoplastie totale, cet auteur a utilisé l'annulaire de la main gauche; la phalangette et la phalangine constituent le dos du nez, la phalange est destinée à la sous-cloison; après dénudation, la phalangette est implantée dans l'épine nasale du frontal avivée et le doigt est maintenu en place pendant quatre semaines par un bandage immobilisant la main sur la figure; au bout de ce temps, le doigt est désarticulé et la phalange est fixée dans une gouttière taillée à la gouge dans l'apertura pyriformis. Le résultat, dans les deux cas, aurait été parfait. La mutilation et les risques de cette opération ne nous autorisent cependant pas à la préconiser.

Le principe de la méthode italienne avec soutien osseux est aussi celui qui m'a guidé dans les recherches que j'ai faites en vue de résoudre le problème.

Dans une première tentative, inspirée par le succès relaté plus haut dans un cas de nez en selle, j'ai prélevé à la face antérieure du tibia deux copeaux ostéo-périostiques longs de 5 centimètres, larges de 3 centimètres et épais de 2 millimètres; je les ai transplantés sous la peau de la face antéro-externe du bras, en les

adossant côte à côte; après une quinzaine de jours j'ai circonscrit le lambeau cutané auquel les fragments d'os adhéraient et j'ai doublé sa face profonde à l'aide de greffes de Thiersch; quinze jours plus tard j'ai implanté le lambeau ostéo-cutané dans la perte de substance avivée du nez en repliant les deux os en forme de toit; après une nouvelle période de quinze jours, j'ai sectionné le pédicule et j'ai continué le modelage de l'organe.

Quoique le résultat définitif n'ait pas été parfait à cause de la rétraction exagérée du lambeau, il est cependant intéressant de

Fig. 186-V. — Charpente osseuse pour rhinoplastie totale.

constater que les fragments osseux ont continué à se nourrir, qu'ils ne se sont pas éliminés et que la saillie du nez s'est bien maintenue.

Enhardi par ce premier essai, j'ai tenté, dans un second cas, une rhinoplastie totale plus parfaite. Au lieu de constituer la charpente du nez à l'aide de copeaux de tibia pliés en toit, mon assistant, le Dr Dhanis, me persuada de recourir à cet effet au métartarsien et à la phalange du deuxième orteil; au lieu de m'adresser, comme Nélaton et Ombrédanne, à la méthode indienne, c'est encore la méthode italienne que j'ai employée.

Voici les grandes lignes de cette opération : dans un premier temps on désarticule d'une pièce le deuxième métatarsien et la première phalange du deuxième orteil du pied gauche; les deux os sont alors sciés et modelés puis réunis par deux fils d'argent

comme le montre le dessin ci-dessus de façon à simuler la charpente osseuse du nez (fig. V) ; on taille alors au bras un lambeau cutané préalablement dessiné sous lequel on insinue les os. Après un mois à six semaines, on dissèque le lambeau y compris les os transplantés et on tapisse de greffes la face profonde; quand celles-ci ont pris on façonne le nez et on le transporte sur la face en suivant les règles établies pour la méthode italienne.

L'opération n'ayant pas encore été complètement exécutée sur le vivant, je ne puis certifier que le résultat définitif soit parfait; mais il est dès à présent acquis :

1° Que ces deux os convenablement sciés et modelés peuvent être suturés de façon à constituer un relief idéal du nez; 2° que des os ainsi traités, implantés sous la peau du bras, s'y nourrissent parfaitement et ne montrent aucune tendance à se nécroser; 3° qu'il est possible de façonner de la sorte sur le bras un nez tout à fait irréprochable. Reste à voir si nous pourrons le transplanter sur la brèche nasale.

*
* *

Avant de terminer ce chapitre, il nous reste à dire quelques mots à propos de certains points de la technique générale de la rhinoplastie.

Avant d'entreprendre cette opération, il convient de se rendre compte exactement du degré des lésions des différentes parties du nez, d'examiner minutieusement le parti que l'on peut tirer des portions restées saines ou utilisables, et de combiner son plan opératoire dans ses moindres détails. Sans aller, comme le demandait Graefe, jusqu'à faire dans chaque cas particulier le modèle en cire du nouveau nez, il est bon de tracer d'abord au nitrate d'argent la limite des lambeaux exactement repérés au compas et de refaire l'opération à blanc, comme le conseillent Nélaton et Ombrédanne, ou de fabriquer un modèle ou un patron en papier ou en toile gommée, ainsi que le préconise König. Avec quelque habitude, on arrive pourtant à pouvoir se dispenser de ces artifices, d'ailleurs très recommandables.

Au point de vue de la désinfection et de la préparation du champ opératoire, nous n'avons guère de particularités à signaler; notons cependant que, au moins chez l'homme, nous faisons généralement, pour les réfections quelque peu étendues, raser complètement la barbe et les cheveux; sinon ceux-ci sont retenus dans un bonnet que l'on recouvre d'un drap stérilisé.

Pour les rhinoplasties indiennes le procédé de Nélaton et Ombrédanne paraît avantageux : ils fixent, d'une oreille à l'autre,

immédiatement en arrière de la région d'emprunt, une bandelette de gaze de 3 centimètres de largeur; une heure après on attache, au moyen de collodion, sur la bandelette le bord antérieur d'une grande compresse de gaze entre les deux doubles de laquelle on place une feuille de mackintoch ; quand le collodion est sec on peut envelopper les cheveux sans craindre de les voir souillés au cours de l'opération et sans qu'ils puissent venir gêner le chirurgien.

Quant à l'anesthésie, nous ne pensons pas qu'un dispositif spécial soit nécessaire : nous nous servons toujours d'un petit masque s'adaptant bien à la bouche, monté sur une pince courbée, qui permet au narcotiseur de se tenir assez écarté du champ opératoire; nous préférons administrer le chloroforme plutôt que l'éther, et nous avons été souvent frappé de la régularité particulière des anesthésies entreprises dans ces conditions; ne pouvant se baser sur les réflexes oculaires, le chloroformisateur, placé à côté du malade, se guide uniquement sur la respiration et le pouls.

Dans les cas de rhinoplastie totale, où l'hémorragie, due à l'avivement de la perte de substance, est parfois considérable, je n'hésite pas à recourir à la trachéotomie, dont j'ai montré ailleurs la valeur comme opération préliminaire dans les interventions sur la face et la cavité buccale en général. La canule reste en place deux ou trois jours et ne donne lieu à aucune complication tout en mettant à l'abri des pneumonies post-opératoires.

L'obturateur d'Ombrédanne, dont la construction paraît ingénieuse, a l'inconvénient, à mon sens, de nécessiter la narcose à l'éther et de constituer une instrumentation un peu compliquée.

Chapitre III. — Chirurgie réparatrice des lèvres.

Suivant le plan que nous avons adopté de façon générale, nous aurons à considérer d'abord la réparation des lésions congénitales des lèvres, puis la chéiloplastie proprement dite, qui se préoccupe plutôt de la réfection des lèvres détruites accidentellement ou au cours d'une intervention opératoire.

I. — RÉPARATION DES ANOMALIES CONGÉNITALES DES LÈVRES

Contrairement à ce que nous avons vu précédemment, les affections congénitales acquièrent ici une importance prépondérante et nous retiendront tout autant que les déformations acquises. Le mode de formation embryonnaire assez complexe de l'orifice buccal sur lequel, faute de temps, nous ne saurions insister prédis-

pose, en effet, singulièrement à des vices de conformation dont certains, occupant la lèvre supérieure et dus au défaut de soudure des bourgeons maxillaires supérieurs et frontal, sont extrêmement fréquents (1 : 2400), tandis que d'autres (fissure fronto-maxillaire ou colobome facial, macrostomie ou fissure faciale transversale) sont plus exceptionnelles. Plus rarement les anomalies congénitales de l'orifice buccal sont dues à une soudure précoce des différents bourgeons amenant la microstomie ou même l'agnatie.

Seules les anomalies du premier groupe nous occuperont ici : ce sont les différentes formes de bec-de-lièvre, qu'il y a lieu de diviser en plusieurs catégories suivant le degré de la lésion; il se peut en effet que l'épaisseur de la lèvre soit seule entreprise, et que l'on se trouve en présence d'une simple encoche ; celle-ci peut être unilatérale ou bilatérale; d'autres fois, au contraire, la fissure se continue plus ou moins profondément sur les parties osseuses amenant un bec-de-lièvre compliqué qui peut être aussi unilatéral ou bilatéral.

A côté de ces quatre variétés de bec-de-lièvre limitées au pourtour de l'orifice buccal, il est une autre lésion congénitale que nous ne saurions en séparer; c'est la fissure de la voûte palatine. Sans doute, si nous nous en tenions strictement à la chirurgie réparatrice de la face, nous ne devrions pas entrer dans l'exposé de l'uranostaphylorraphie; mais le bec-de-lièvre et la gueule de loup sont en telle connexion d'origine, de lésion et de traitement, que nous ne saurions raisonnablement séparer deux groupes d'affections que la pratique journalière nous montre si souvent combinées.

Le retard de développement dont le bec-de-lièvre ou la fissure vélo-palatine sont l'expression peut n'être qu'une anomalie isolée chez un enfant d'ailleurs bien constitué ou bien coïncider avec un état général d'insuffisance organique.

Dans l'un et l'autre cas, les troubles profonds que l'existence de cette lésion apporte fréquemment à la nutrition du nouveau-né en font une affection sérieuse, et l'on conçoit que la nécessité ou même l'urgence d'une intervention chirurgicale ne puisse être mise en doute. Mais un point sur lequel, malgré des controverses interminables, l'accord ne semble pas encore définitivement établi, a trait à l'âge le plus convenable pour pratiquer l'opération; l'importance de cette question nous engage à nous y arrêter un moment.

Moment le plus opportun pour l'intervention.

L'intervention doit-elle être précoce, c'est-à-dire avoir lieu immédiatement après la naissance ou dans les premières semaines; ou bien sera-t-elle retardée, différée à une période comprise entre le début de la dentition et la quatrième année; ou bien enfin sera-t-elle tardive et reculée à un âge plus avancé?

Examinons d'abord la question au point de vue du bec-de-lièvre.

Depuis les discussions fameuses ouvertes au XVIIIe siècle entre Dionis et Garengeot d'une part et Ledran de l'autre, les débats répétés à la Société française de Chirurgie, aux Congrès anglais et allemands, des monographies multiples et l'opinion divergente exprimée dans leurs traités par la plupart des chirurgiens sont continuellement venus remettre la question en litige. A première vue, il semblerait pourtant qu'elle fût extrêmement facile à trancher : il suffirait de mettre en parallèle les dangers inhérents à l'opération d'une part et d'autre part la gravité de la lésion elle-même. Or, celle-ci ne paraît pas douteuse : les partisans de l'opération précoce ont fait ressortir en effet quels inconvénients résultent pour un enfant souvent déjà chétif du fait de l'impossibilité où il se trouve de téter et de s'alimenter normalement et les risques d'infection de toute sorte auxquels l'expose l'occlusion incomplète de la bouche et la communication éventuelle de la cavité buccale avec les fosses nasales. Aussi voyons-nous la mortalité chez les enfants atteints de bec-de-lièvre être beaucoup plus considérable que la mortalité moyenne des enfants de même âge. C'est ainsi que, dans le relevé fait par Fröbelius à la Maternité de Saint-Pétersbourg, il est noté que tous les enfants atteints de becs-de-lièvre compliqués non opérés ont succombé.

D'un autre côté les partisans de l'opération tardive ont insisté sur les dangers que l'acte opératoire fait courir à un enfant déjà peu résistant, la gravité du shock, les risques d'hémorragie, les troubles consécutifs (inappétence, diarrhée, broncho-pneumonie) auxquels ils sont exposés; ils ont de plus attiré l'attention sur le fait que la réfection de la lèvre ne change rien à la tare fondamentale qui provoque la débilité de l'enfant et que, même guéris momentanément, les petits malheureux succombent fréquemment au bout de quelques mois à des affections intercurrentes telles que la variole, la pneumonie, la méningite, la tuberculose, l'entérite.

Ce qui a, en définitive, surtout frappé les abstentionnistes, c'est la mortalité considérable notée à la suite des interventions précoces pour bec-de-lièvre simple ou compliqué. Hoffa, d'après le premier

tableau ci-dessous, signale 35 p. 100 de décès parmi les enfants opérés dans la première année dans des régions où la moyenne de mortalité ordinaire est de 25 p. 100. Fritsche, sur 255 cas opérés avant trois mois, obtient 21 à 22 p. 100 de mortalité; les statistiques de Périat, cité par Lorthioir, montrent 6 p. 100 de décès chez les opérés de moins d'un mois, 2,27 p. 100 chez des opérés de 2-4 mois, 3,84 p. 100 chez des opérés de 2-15 mois, 0 p. 100 chez des opérés de six à trente ans.

Tableau de mortalité chez des opérés de bec-de-lièvre (Hoffa).

OBSERVATEURS	NOMBRE DE CAS	NOMBRE D'OPÉRÉS LA 1re ANNÉE MORTS	P. 100	MORTALITÉ MOYENNE NORMALE
Fritzsche.....	44	10	23	
Hermann.....	135	56	41	
Gotthelf.....	40	16	40	25 p. 100
Abel..	90	28	31	
Hoffa.....	64	19	30	
Total.....	373	129	35	

Par contre, ces mêmes statistiques enregistrent un nombre relativement considérable de succès définitifs chez des enfants de tous âges ainsi que nous l'avons résumé dans le deuxième tableau ci-dessous, d'après la statistique de Périat.

Influence apparente de l'âge sur les résultats de l'opération du bec-de-lièvre.

OPÉRÉS EN DESSOUS DE 1 MOIS		OPÉRÉS DE 2 A 4 MOIS	OPÉRÉS DE 2 A 15 MOIS	OPÉRÉS ENTRE 6 ET 30 ANS
Nombre de cas....	50	44	26	49
Guérisons (primaires ou second.).....	42	39	23	49
Insuccès.....	5	4	2	0
Mortalité.....	3 = 6 p. 100	1 = 2,27 p. 100	1 = 3,84 p. 100	0

Si l'on rapproche ces deux données — d'une part la mortalité énorme des becs-de-lièvre non opérés et d'autre part les succès réels des interventions précoces — il nous semble que l'on acquiert l'impression que le pourcentage élevé de mortalité constaté dans l'opération du bec-de-lièvre est moins imputable à l'opération qu'aux lésions et qu'à l'état général des sujets.

En d'autres termes, on en vient à se demander si, d'un côté, tous les décès portés au passif de l'opération ne se seraient pas

produits également sans intervention et si, au contraire, la réfection hâtive de la lèvre n'a pas amené la guérison définitive chez des enfants qui auraient succombé abandonnés à eux-mêmes.

A ce point de vue nous ne croyons donc pas pouvoir nous ranger à l'avis de Forgue quand il dit : « Le premier trimestre de la vie représente pour l'enfant une période de mortalité maxima qu'il est prudent de respecter; après ce terme les becs-de-lièvre à grosses difformités, incompatibles avec l'existence ont disparu: les débiles, les athrepsiques, sont morts; restent les enfants viables et opérables. En se basant sur cette règle de conduite, Trendelenburg arrive à réduire sa mortalité à 16 p. 100. » N'est-on pas en droit de se demander si parmi tous ces décédés du premier trimestre, l'un ou l'autre n'aurait pas été sauvé par une intervention plus précoce?

König, par exemple, et avec lui la plupart des chirurgiens allemands, affirme que jamais un enfant nouveau-né, convenablement opéré, ne meurt d'hémorragie et que ceux qui succombent de suites accidentelles de l'intervention (infection, etc.) sont très exceptionnels. Aussi est-il d'avis qu'il vaut mieux opérer les becs-de-lièvre dans les tout premiers jours de la vie : les enfants sont encore peu sensibles, ils s'endorment bientôt après la fin de l'opération, ils crient relativement peu, et l'on a le maximum de chance de voir la lésion guérir tout à fait. Dans les cas complexes, même si l'enfant paraît chétif et malingre, l'intervention précoce lui paraît généralement recommandable, et il certifie avoir bien souvent vu guérir des enfants qui n'auraient certes pas survécu s'ils avaient conservé leur difformité.

En Angleterre et en Amérique, Lane, Stoker et Brophy ont émis récemment des opinions analogues.

En France, on a généralement été plus éclectique :

Trélat opérait volontiers dans les deux premiers jours les individus atteints de bec-de-lièvre simple ne nécessitant qu'un simple avivement avec suture des bords. « A cette époque, dit-il, l'on n'a encore qu'un nouveau-né; on bénéficie de ce fait que pendant la vie intra-utérine l'enfant a été aussi bien nourri que possible, puisque la difformité n'a aucune influence sur cette nutrition, et l'on obtient des succès superbes. En attendant au contraire douze ou quinze jours, les conditions changent; le nouveau mode de nutrition de l'enfant, l'allaitement, est gêné par la difformité; le nourrisson perd de son poids, il a une certaine tendance à l'athrepsie, conditions éminement défavorables à l'opération. » Mais s'il s'agit de déformations du squelette nécessitant des actes chirurgicaux plus considérables, s'il faut mobiliser les lèvres, tailler des lambeaux de formes diverses, Trélat estimait

qu'il est opportun d'attendre que l'enfant ait trois ou quatre ans, ou même six ans.

Le Dentu pense également que l'opération n'est pas absolument sans périls chez de très jeunes enfants. « D'autre part, dit-il, tous les chirurgiens ne sont-ils pas d'accord sur ce point que l'opération d'un bec-de-lièvre compliqué sur des enfants ayant atteint l'âge de deux ans ne peut entraîner la mort que par suite de quelque maladie tout accidentelle?

« La prudence devrait donc, sinon faire rejeter l'action chirurgicale jusqu'à l'époque où tout danger semble écarté, du moins empêcher de soumettre à une épreuve redoutable ces petits êtres doués d'une résistance insuffisante.

« Je ne crois guère à l'influence favorable des opérations sur la débilité congénitale, et je considère celle-ci comme une contre-indication temporaire à toute intervention même très simple. Il n'est permis, selon moi, d'opérer dans les premiers jours de la vie que les enfants portant le bec-de-lièvre unilatéral incomplet et ayant toutes les apparences de la vigueur; mais, *même pour ceux-là*, en dépit des résultats très bons que donnent, d'après certains chirurgiens, ces interventions précoces, la meilleure période pour l'intervention est l'âge de trois, quatre ou cinq mois. S'il existe des difformités osseuses, on attendra jusqu'au douzième ou quinzième mois; pour les becs-de-lièvre doubles sans malformation osseuse, j'estime qu'une attente d'un an a également ses avantages, mais pour les plus compliqués il y a imprudence à agir avant l'âge de dix-huit mois à deux ans. »

Kirmisson trouve plus sage d'attendre douze ou quinze jours à trois semaines dans les cas simples, cinq ou six mois ou même un an pour les cas compliqués d'adhérences et de fissures profondes.

A. Broca, dès 1898, admet qu'on opère les nouveau-nés pour bec-de-lièvre absolument simple, mais il ne contredit pas aux chirurgiens qui attendent vers le troisième mois. Quand de grands décollements sont nécessaires à la face interne des joues, l'hémorragie devant être notable, il pense qu'il vaut mieux attendre l'âge de trois à six mois. Pour les cas complexes, il déclare que l'on peut opérer avec succès des enfants de trois à six mois soignés isolément, mais qu'il faut attendre davantage chez des enfants hospitalisés qui, à cet âge, succombent dans les salles de broncho-pneumonie.

Plus récemment, dans le *Traité des Maladies de l'enfance* de Grancher et Comby, Broca, devenu, semble-t-il, un peu plus interventionniste, s'exprime comme suit :

« On est aujourd'hui d'accord pour admettre qu'un débat

général n'a pas de raison d'être; la conduite a tenir dépend de l'état des lésions et de la santé générale. Pour ne pas opérer un nouveau-né, les seuls arguments sont l'hémorragie et la durée de l'intervention. Or, quoi de moins sanglant et de plus rapide que la restauration de l'encoche labiale simple? On est donc parfaitement en droit d'intervenir dans ces conditions, même chez un enfant de quelques jours, même pour une fente bilatérale, pourvu toutefois que l'enfant soit bien vigoureux, bien nourri, bien soigné. Mais je me range parmi les chirurgiens qui, pour supprimer ces appréciations parfois délicates, posent comme règle d'attendre jusque vers le troisième mois. A partir de cette date, sur un enfant solide, je répare la lèvre même quand je dois faire de larges débridements, abattre le promontoire, voire refouler le tubercule médian. »

De même, Lorthioir, dans son Rapport de 1901 à la Société de Pédiatrie estimait que la conduite à tenir paraît dépendre de la gravité des lésions et de la santé générale; il croyait ne pouvoir intervenir de bonne heure, du deuxième au troisième jour, que chez les enfants vigoureux, bien portants, bien soignés et atteints d'un bec-de-lièvre simple uni ou bilatéral. Actuellement il est convaincu que l'intervention précoce convient à la grande majorité des becs-de-lièvre et il les opère le plus tôt possible.

Nous n'avons pas parlé, bien entendu, des cas où les parents forcent la main au chirurgien, comme cette mère qui exigeait, dit Michon, qu'on opérât son enfant « parce qu'elle ne voulait pas voir ce petit monstre », ni des raisons peu avouées ou même inavouables qui ont pu faire parfois préconiser telle ou telle ligne de conduite.

Ce sont là, comme le dit fort bien Forgue, des considérations extramédicales qui n'ont rien à voir dans le débat.

Mais, par contre, nous ne pensons pas que l'on doive se laisser guider outre mesure par les circonstances concomitantes et des conditions accessoires; sans doute les mille imprévus de la pathologie infantile (existence d'aphtes, affections contagieuses, etc.), feront différer parfois l'opération, mais nous ne saurions, nous semble-t-il, adopter pour cela la conclusion de Forgue et de Bouisson : « ce n'était pas la peine de citer tant d'opinions et tant de faits pour arriver aux conclusions que suggèrent à la fois le bon sens et l'expérience ordinaires ».

Il nous paraît au contraire que, de l'examen impartial des faits, il semblerait résulter que l'opération précoce, pratiquée sous le couvert des garanties qu'offre la chirurgie moderne, doive être préférée dans la majorité des cas. Les faits que nous avons eu l'occasion de constater tant dans notre clientèle privée que dans

les différents services de chirurgie infantile des hôpitaux de Bruxelles et particulièrement dans le service du Dr Lorthioir, parlent aussi nettement en faveur de cette opinion.

Quant à la fissure vélo-palatine isolée ou coexistant avec un bec-de-lièvre, les divergences concernant le moment le plus opportun pour l'intervention sont encore plus profondes. Ici, en effet, le délabrement opératoire est réel et le danger de l'intervention ne semble pas pouvoir être absolument récusé. De plus un nouveau facteur intervient ici, c'est l'influence que la perforation du voile du palais exerce sur la phonation. En cherchant à rétablir d'emblée les conditions normales, certains chirurgiens allemands et anglais, partisans d'une intervention immédiate ou vers six à dix mois, insistent sur l'avantage qu'il y aurait à empêcher l'enfant de prendre l'habitude d'une prononciation vicieuse; en opérant tardivement, disent-ils, vous êtes obligés de soumettre l'enfant à une éducation longue et pénible pour le débarrasser d'une anomalie phonétique dont vous auriez évité la production en corrigeant dès l'abord la lésion anatomique.

Trélat répondait à cette affirmation que l'efficacité de cette manière de procéder était possible mais non démontrée et qu'elle avait certains faits contre elle.

« La conclusion finale de tout cela, disait-il, celle que je voudrais faire passer dans l'esprit de mes auditeurs et de mes lecteurs, celle qui est le fruit de mes études et l'objet de mes convictions, c'est qu'il y a des dangers et aucun avantage à opérer les malformations staphyliennes ou palatines congénitales avant la septième année, sans donner à ce chiffre un sens absolument rigoureux; c'est que l'opération est d'autant mieux supportée et plus sûre, que l'âge est plus avancé; c'est enfin que l'éducation depuis la naissance jusqu'à l'opération et l'éducation après l'opération assurent à celle-ci le succès de son véritable but, c'est-à-dire le rétablissement des fonctions du langage. »

De même Le Dentu se refuse à opérer d'urano-staphylorraphie de tout jeunes enfants. « Quoique la correction spontanée de la parole, écrit-il en 1897, ne soit pas à mes yeux chose démontrée, j'admets que, sur des sujets robustes, on fasse l'urano-staphylorraphie où la staphylorraphie à un âge un peu plus tendre que six à sept ans; mais je ne me risquerais pas volontiers, jusqu'à nouvel ordre, à descendre au-dessous de cinq ans, de quatre ans à la grande rigueur.

« Ce qui m'arrêterait surtout, en admettant que l'intervention moyennement précoce ne comporte plus aucun risque, ce serait la crainte des *arrêts de développement de la face* qu'ont observés certains chirurgiens à la suite des opérations. »

C'est aussi l'opinion exprimée par Broca dans son article paru il y a quelques mois. « Pour obtenir, dit-il, un très bon résultat fonctionnel, l'éducation post-opératoire est indispensable : or elle ne peut être entreprise avec quelque chance de succès que sur un enfant déjà assez raisonnable pour comprendre le bénéfice qu'il en peut tirer, c'est-à-dire sur un enfant âgé d'au moins six à sept ans. Joignez à cela que c'est l'âge où l'opération est rendue aisée par les dimensions de la cavité buccale, où les soins consécutifs, l'ablation des fils, sont facilités par la docilité du sujet. »

« Prenez note encore d'une constatation importante d'Ehrmann : plus l'enfant est opéré jeune et plus la voûte palatine se rétrécit par la suite, ainsi qu'on s'en rend compte en mesurant sa largeur entre les canines, entre les molaires. L'intérêt de cette constatation ne saurait échapper, et cette difformité définitive est sûrement une mauvaise condition pour le rétablissement d'une phonation correcte Enfin et surtout, d'après une expérience portant actuellement sur 150 cas, je puis affirmer qu'en suivant les préceptes de Trélat, on n'a pas de mortalité tandis que les relevés de J. Wolff, qui opère entre six et dix mois, accusent environ 13 p. 100 de décès. »

Notre savant collègue nous permettra peut-être de ne pas partager tout à fait sa façon de voir : que des statistiques opératoires portant sur des enfants de sept ans soient plus brillantes que celles qui concernent des nourrissons de sept jours ou de sept mois, cela n'a rien que de très naturel étant donné l'énorme pourcentage de la mortalité ordinaire du premier âge. Aussi, quant à nous, n'était la constatation d'Ehrmann dont cet auteur lui-même ne tire du reste nullement les conclusions formelles émises par Broca [1], nous serions plutôt tenté de suivre la méthode préconisée par Bergmann, par Mikulicz, par Lane et à reconstituer les conditions anatomiques normales le plus tôt possible.

1. En relisant attentivement le remarquable travail consacré par Ehrmann à la palatoplastie, on voit qu'il signale simplement le rétrécissement ultérieur de la voûte comme un accident consécutif à des opérations imparfaitement réussies; un de ces opérés était âgé de 5 ans au moment de l'intervention. Ce n'est donc pas un argument contre l'opération précoce. Voici du reste comment Ehrmann, dans son Mémoire de 1901, s'est lui-même corrigé à ce sujet : « Ces données absolues d'Anatomie pathologique portent en elles leur enseignement. Elles démontrent que les déformations maxillaires consécutives à l'uranoplastie ne sont pas causées surtout par l'âge du sujet, mais qu'elles dépendent essentiellement des complications qui ont entravé la marche régulière de la cicatrisation. S'il est constant que ces complications ont plus facilement prise sur les jeunes, elles ne contre-indiquent pas, de la manière générale que j'avais pensé, l'intervention moyennement précoce, celle de deux à trois ans, puisque le chirurgien est maître de les éviter, en organisant l'opération de manière à obtenir d'emblée la guérison parfaite. »

Cependant, il faut bien reconnaître que le danger de l'opération chez de très jeunes enfants est indéniable; que, d'autre part, la fissure vélo-palatine est en général sans influence sur l'état général du nourrisson et que son existence n'amène de trouble qu'au seul point de vue de la phonation.

Dans ces conditions, nous ne croyons pas devoir suivre König, Wolff et Brophy, qui interviennent dans les toutes premières semaines, et nous fixerions plutôt comme moment le plus opportun l'âge où l'enfant, déjà bien constitué et plus résistant, commence à parler, c'est-à-dire à la fin de la première dentition, de deux à quatre ans.

Signalons encore que, à l'encontre des autres chirurgiens, Brophy opère la fissure vélo-palatine dès la naissance et le bec-de-lièvre ultérieurement.

Si nous avons du reste cru devoir accorder à ce point un développement peut-être un peu plus étendu que ne le comportait le plan général de notre rapport, c'est que son importance nous paraît considérable et que nous espérons que la discussion à laquelle il pourra donner lieu, basée sur des faits personnels et sur l'expérience de chacun des membres du Congrès, pourra sans doute amener enfin une conclusion définitive.

*
* *

PROCÉDÉS OPÉRATOIRES.

Quoi qu'il en soit, le procédé opératoire varie uniquement d'après le degré de la lésion; nous aurons donc à examiner succinctement.

1. La réparation du bec-de-lièvre et en particulier : *a*) la réparation du bec-de-lièvre simple unilatéral; *b*) bilatéral; *c*) compliqué unilatéral; *d*) compliqué bilatéral.

2. L'urano-staphylorraphie.

1. — RÉPARATION DU BEC-DE-LIÈVRE

A. — *Réparation du bec-de-lièvre simple unilatéral.*

La plupart des auteurs affirment que seules les méthodes à lambeaux conviennent à la réparation de la fissure labiale; le simple avivement suivi de suture, à les entendre, serait insuffisant, et amènerait toujours la persistance d'une encoche. Cette assertion est sans doute exacte dans les cas quelque peu prononcés, et chez les tout jeunes enfants; mais il ne faut pas perdre de vue que des formes légères de bec-de-lièvre se rencontrent également chez

l'adolescent et chez l'adulte; pour ma part, il m'est arrivé à différentes reprises d'obtenir, dans ces conditions, d'excellents résultats par le simple avivement. J'enlève un triangle labial sans libérer la muqueuse et je rapproche les bords par une suture dont la cicatrice est presque invisible. Il serait donc erroné, me semble-t-il, de rejeter ce procédé de façon absolue encore qu'il ne puisse convenir que dans des circonstances exceptionnelles, chez des adolescents ou des adultes atteints de bec-de-lièvre peu prononcé.

Lorsque la fissure labiale est trop accusée pour que l'on puisse espérer atteindre un bon résultat par le simple avivement ou qu'il s'agit de jeunes enfants chez qui l'on aurait à redouter une encoche ultérieure, on donne la préférence à l'une des opérations suivantes basées sur la confection de lambeaux de formes variées.

a) *Opération de Mirault* (pl. VII, fig. 1 et 2). — Ce procédé convient particulièrement pour les fissures étroites; c'est du reste le plus usité. Broca déclare n'avoir jamais eu besoin de recourir à une autre méthode.

On taille un seul lambeau à base inférieure sur le bord le plus épais de la fissure; on avive l'autre par abrasion de la muqueuse jusqu'à quelques millimètres du bord inférieur de la lèvre et on suture le lambeau mobilisé au bord avivé. Pour éviter la production d'une encoche ultérieure, Lannelongue étend à l'aide de ciseaux fins l'avivement sur la surface épidermique.

Jalaguier prend toujours systématiquement le lambeau sur le bord interne de la fissure pour fermer la brèche.

b) *Opération de Clémot-Malgaigne* (pl. VII, fig. 3 et 4). — Cette modification n'est nécessaire que si la fissure est large.

On taille sur chaque bord de la fissure labiale, à la limite de la peau et de la muqueuse, un petit lambeau à base inférieure et dont l'extrémité supérieure libre correspond à la partie nasale de la fissure; ces deux lambeaux sont rabattus en bas et suturés par leur face cruentée de façon à constituer une saillie à la place de l'encoche; le tubercule proéminent se rétracte peu à peu.

Au lieu de sectionner les lambeaux jusqu'à leur pointe supérieure, Nélaton contourne le $\wedge$ à l'aide du bistouri ou de fins ciseaux de façon que les lambeaux rabattus restent adhérents par leur sommet; cette modification convient particulièrement pour le bec-de-lièvre incomplet.

Henry (de Nantes) a proposé de tailler les lambeaux en sens inverse.

c) *Opération de Giraldès* (pl. VII, fig. 5 et 6). — Plus compliqué que les autres, ce procédé s'applique surtout à reconstituer le bord de la narine.

Sur le bord interne de la fissure, on taille un lambeau à base

PLANCHE VII. — **Chirurgie réparatrice du bec-de-lièvre.**

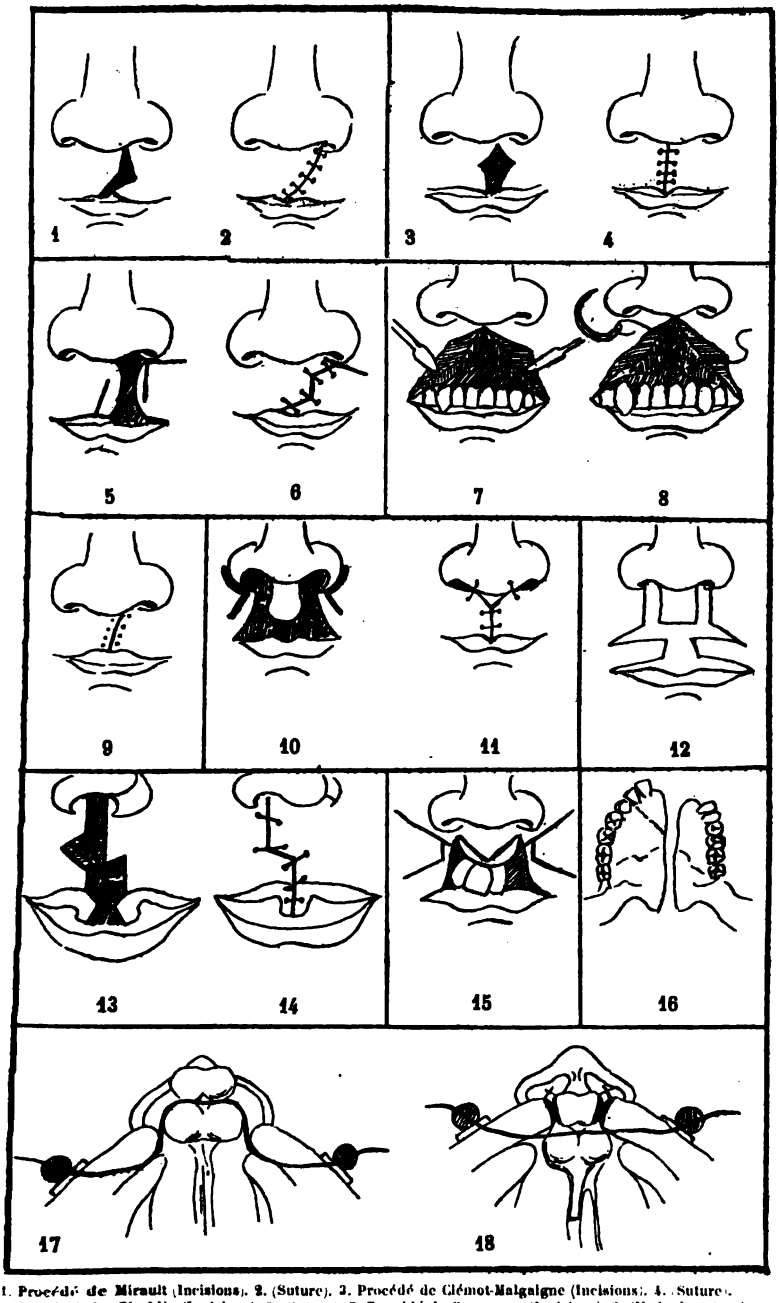

1. **Procédé de Mirault** (Incisions). 2. (Suture). 3. Procédé de Clémot-Malgaigne (Incisions). 4. (Suture).
5. **Procédé de Giraldès** (Incisions). 6. (Suture). 7. Procédé de Severeano (Incisions). 8. (Mode de suture).
9. **Résultat**). 10. **Procédé de Berger** (Incisions). 11. (Résultat). 12. Procédé de König.
13. **Procédé de Hagedorn** (Incisions). 14. (Résultat). 15. Procédé de Sédillot. 16. Opération de Duplay.
17. **Procédé de Krönlein.** (Placement du fil). 18. (Après refoulement).

supérieure; sur le bord externe, un second lambeau à base inférieure que l'on prolonge par une incision sous la narine; en rapprochant, on obtient une suture en zigzag qui coapte parfaitement.

d) Opération de Severeano (pl. VII, fig. 7, 8 et 9). — Cet auteur trouve aux procédés précédents l'inconvénient de produire une perte de substance d'autant plus grande que la perte est plus prononcée et d'amener, par suite des incisions supplémentaires en dedans de la cavité buccale, des cicatrices nombreuses d'où résulterait une déformation très apparente et une immobilisation de la lèvre.

Pour éviter ces défauts, voici comment il procède : des deux côtés de la fissure, il incise les bords entre la muqueuse et le derme, de manière à dédoubler la lèvre en deux volets; l'incision doit être plus profonde au milieu de manière à former dans la profondeur du tissu un triangle dont la base regarde la fente, ce qui, après la suture, empêche le bord libre de remonter. Un premier surjet réunit alors les deux lambeaux muqueux, puis un surjet au catgut n° 0-1 est placé sur les lambeaux cutanés suivant une technique spéciale : on fait un nœud au bout du fil, puis on le passe à l'aide d'une fine aiguille courbe de Hagedorn dans le fond de la plaie à l'extrémité supérieure et on le fait ressortir de gauche à droite, à 5 millimètres du bord sanglant; on réintroduit l'aiguille dans le trou par lequel elle vient de sortir et on l'enfonce de gauche à droite en lui donnant une direction oblique pour la faire sortir de la plaie à peu de distance du point où elle avait traversé les tissus précédemment et on la refait passer de dedans en dehors à travers l'autre lèvre de la plaie et ainsi de suite.

D'après les photographies annexées au travail de Severeano les résultats paraissent très satisfaisants.

e) Opération de Kirmisson et de Berger. — Lorsque la fente labiale s'étend plus haut, de façon à empiéter sur la narine, une technique opératoire un peu plus complexe devient nécessaire pour assurer la réparation. La difficulté provient en effet ici de ce que l'aile du nez est reportée vers la joue bien en dehors de son point d'attache normal, et c'est en réalité sur elle que l'autoplastie doit surtout porter.

Parfois il suffit d'un large débridement de la face postérieure de la lèvre pour détacher et relever la narine; lorsque cette libération se montrera insuffisante, le procédé de Berger et celui de Kirmisson seront avantageusement utilisés.

Berger (pl. VII, fig. 10 et 11) détache complètement les deux ailes du nez, de la joue et de la partie correspondante de la lèvre par deux incisions transversales; puis les deux ailes ainsi libérées sont suturées aux bords avivés de la sous-cloison de façon à

reformer aussi complètement que possible l'orifice des narines. La lèvre est alors reconstituée par le procédé de Mirault. C'est là une ressource précieuse dans les cas de bec-de-lièvre double. Mais la crainte d'une cicatrice déformante et l'étendue du traumatisme ont fait préférer à Kirmisson une technique plus simple pour obvier au déplissement de la narine et à son étalement sur la joue; il se borne, après avoir libéré l'aile du nez et la portion attenante de la lèvre de leurs adhérences au maxillaire, à imprimer à la lèvre un mouvement de torsion; le bord externe de la fente qui était vertical devient ainsi horizontal et ramène à sa place normale l'aile du nez qui était étalée sur la joue. Le bord libre de la lèvre est alors avivé et, sur lui, on vient appliquer un lambeau de Mirault taillé aux dépens de la lèvre interne de la fente.

B. — *Réparation du bec-de-lièvre simple ou labial bilatéral.*

Le choix du procédé opératoire est basé surtout sur l'état du tubercule labial intermédiaire aux deux fissures : 1° celui-ci est-il bien développé, on se servira du procédé de Clémot-Malgaigne, c'est-à dire que l'on taillera sur les bords de chaque division deux petits lambeaux dont on réunit les sommets en trompe de chaque côté du lobule lui-même avivé; 2° le tubercule est-il petit, moins long que le restant de la lèvre, on préférera le procédé de Mirault, c'est-à-dire qu'après avoir avivé complètement la face épidermique du tubercule, on taille sur le bord externe des deux fissures un lambeau à base inférieure et on les réunit par leur partie supérieure au lobule et par leur partie inférieure entre eux de façon à obtenir une suture en V. Dans les cas d'écartement considérable, König avive les deux bords de chaque fissure et les réunit par simple rapprochement des surfaces cruentées; puis il taille deux petits lambeaux obliques pris sous l'aile du nez et les unit bout à bout et au bord inférieur du lobule médian (pl. VII, fig. 12). Le procédé de Hagedorn (pl. VII, fig. 13 et 14), un peu plus compliqué, ne s'en différencie guère, non plus que celui de Wolff. 3° Lorsque le tubercule médian est entièrement atrophié, des autoplasties plus considérables deviennent nécessaires et l'on s'adressera surtout à des lambeaux géniens. De façon générale, on s'efforcera de conserver ce qui reste du lobule pour en former la sous-cloison du nez et après l'avoir disséqué on réunira en dessous de lui les lambeaux autoplastiques destinés à combler la perte de substance. Le procédé de Sédillot, facile à comprendre par la figure ci-jointe (pl. VII, fig. 15), que nous empruntons à Monod et van Verts, paraît le plus recommandable dans ces cas.

C. — *Restauration du bec-de-lièvre complexe unilatéral.*

Parfois on se trouve en présence d'une fissure entreprenant en même temps la lèvre et l'arcade alvéolaire, mais sans que le promontoire soit projeté en avant; on se borne alors à appliquer une des méthodes précédentes.

Si, au contraire, le promontoire fait saillie, sa présence empêchera un bon affrontement et nécessitera une opération plus sérieuse.

Nous ne nous arrêterons pas aux cas assez rares où le promontoire fait saillie sans être fissuré : on peut alors le sectionner de façon à réaliser son refoulement par chevauchement ou le réséquer, ce qui se fait le plus souvent.

Lorsque l'on a affaire à un bec-de-lièvre complexe unilatéral véritable, c'est-à-dire à une fente de la lèvre et du rebord alvéolaire avec saillie du promontoire, on réparera la brèche suivant la technique établie par Duplay : elle consiste essentiellement à sectionner la portion saillante à la gouge et à la détacher de l'épine nasale et du vomer à leur union avec la voûte palatine; le coin ainsi fracturé est facilement refoulé en arrière entre les bords avivés de la fissure, on l'y maintient par une suture osseuse ou muqueuse; puis on répare la lèvre (pl. VII, fig. 16).

La résection du promontoire, qui a été parfois proposée, ne semble pas conseillable.

Quant à la simple suture de la lèvre qui, par sa compression, refoulerait lentement le promontoire, elle a été recommandée et exécutée avec succès par Charron.

D. — *Restauration du bec-de-lièvre complexe bilatéral.*

Lorsque le tubercule médian appendu au bout du nez s'avance comme une trompe entre les deux fentes labio-alvéolaires, les conditions de réparation deviennent beaucoup plus complexes. Franco et avec lui bon nombre de chirurgiens anglais et américains ont proposé sa suppression : une incision circulaire sur son bord inférieur détache la muqueuse; on décolle les parties molles à la rugine et on résèque la portion saillante de l'os.

Ce procédé a l'inconvénient de produire une forte hémorragie : d'après König, il est peu favorable au profil ultérieur de la figure : mais il est vrai de dire que, selon les chirurgiens anglais, le refoulement du tubercule ne donne pas non plus un résultat esthétique favorable. Au surplus ce tubercule ne prendrait pas corps par la suite avec le reste du maxillaire, et les dents assez défectueuses qui s'y implantent n'auraient guère de valeur pour la mastication. La plupart des chirurgiens français, allemands et belges préfèrent

néanmoins le conserver. Desault le refoulait lentement au moyen d'un appareil spécial. Gensoul fracturait le pédicule osseux, au risque de commettre une fracture de l'ethmoïde ; de même que les résections sous-cutanées proposées par Vollet et Blandin, Chassaigac, Guérin, ces procédés sont tombés en désuétude. La méthode de choix consiste à faire une section sous-périostée du vomer de façon à en détacher le tubercule, puis à faire une section verticale du pédicule (Bouisson, Rose) ou à en exciser un triangle à base inférieure (Blandin, Bardeleben, Delore). Une fois mobilisé, on peut alors refouler l'intermaxillaire dans la brèche, après avivement de ses bords ; s'il est trop large, on peut réséquer prudemment des portions latérales. Pour le fixer, König suture simplement la muqueuse ; Debrou et Broca préfèrent la suture osseuse ; Krönlein recommande une suture de soutien à distance spéciale (pl. VII, fig. 17 et 18). La réparation des parties molles n'offre pas de particularité.

Il nous reste à dire quelques mots de la technique opératoire du bec-de-lièvre. Pour les incisions, nous nous servons plus volontiers de bistouris et de fins ciseaux que du thermocautère, qui diminue, il est vrai, l'hémorragie mais expose aux rétractions secondaires. La suture se fait généralement à l'aide de points séparés au crin de Florence n° 0-1 passés à travers les 2/3 de la lèvre au moyen de fines aiguilles courbes ; 2 ou 3 points supplémentaires à la soie n° 0-1 sont placés sur la muqueuse. Les agrafes de P. Michel conviennent aussi très bien au lieu du crin de Florence.

Lorthioir préfère suturer les 2/3 profonds de la lèvre (muqueuse et muscle) à la soie et coapte la peau par quelques agrafes ; le résultat est excellent.

Généralement les débridements sont menés assez loin pour éviter tout tiraillement ; si cependant la tension paraît trop forte les appareils spéciaux de contention (aiguilles de Philips et de Thierry, agrafes de Deroubaix, serre-fine de Guersant, suture sèche d'Henriette) pourront trouver leur emploi. Comme pansement quelques flocons d'ouate collodionnés ou même pas de pansement du tout.

*
* *

2. — URANO-STAPHYLORRAPHIE

La concomitance fréquente de la fissure palatine et de la fissure du voile du palais, ainsi que l'identité des procédés destinés à les combattre, ont engagé tous les auteurs à les réunir en un seul groupe.

Introduite de toute pièce dans la pratique par Ph. Roux, la staphylorraphie par double pont muco-périostique a été, entre les mains de Dieffenbach, de Sédillot, de Fergusson, de Trélat, d'Erhmann, de J. Wolff, de Félizet, de Le Dentu, de Chalot, de Lannelongue l'objet de perfectionnements successifs qui la rangent actuellement parmi les opérations les mieux réglées et les plus courantes. Il serait donc oiseux, nous semble-t-il, de rappeler sa description et nous nous bornerons à indiquer quelques détails de technique.

Disons d'abord que toute l'instrumentation compliquée qui a été imaginée est absolument inutile : un ouvre-bouche de Whiteheat, un bistouri, une longue pince à disséquer, une rugine coudée, des aiguilles courbes, un porte-aiguilles et à la rigueur une pince de Felizet, voilà tout le matériel instrumental nécessaire.

Nous plaçons le malade en position de Rose et nous nous servons de l'anesthésie chloroformique profonde sans appareil spécial (l'appareil de Junker est inutile).

Nous n'avons jamais dû recourir, pour notre part, à la palatoplastie en deux temps. Cette modification, proposée par J. Wolff en 1891 a été vivement recommandée par J. Erhmann dont la compétence particulière est unanimement reconnue. Chez de très jeunes enfants et dans les cas où la muqueuse est spécialement mince et rétractée, on conçoit qu'il puisse y avoir avantage à détacher dans un premier temps les lambeaux muco-périostés et à ne pratiquer l'avivement et la suture qu'après cinq à huit jours lorsque la nutrition des lambeaux est mieux assurée.

Mais les inconvénients de toute réintervention empêcheront sans doute de généraliser cette technique. Hâtons-nous du reste d'ajouter que Erhmann lui-même n'a jamais songé à systématiser son emploi et qu'il ne l'utilise que très exceptionnellement chez des enfants de plus de six ans. Pour les fissures latérales consécutives à l'urano-staphylorraphie, la méthode en deux ou plusieurs temps semble par contre excellente.

D'autre part, au Congrès américain de chirurgie de 1904, Brophy a insisté sur les avantages de la technique proposée par lui en 1901 et qui lui avait déjà donné à ce moment plus de 200 succès : opérant des enfants de moins de cinq mois, il profite de la mollesse des os maxillaires pour les rapprocher à l'aide d'une double anse métallique tordue sous la joue. La restauration du bec-de-lièvre se fait secondairement de façon à laisser à l'opérateur toute facilité pour pratiquer le rapprochement des maxillaires. Stoker, dans un travail tout récent, relate trois résultats parfaits obtenus par cette méthode chez des enfants âgés de douze jours, deux mois et trois mois.

Ajoutons que dans le cas de fissures palatines peu étendues et, chez les opérés de staphylorraphie chez qui l'un ou l'autre point s'est nécrosé laissant subsister une petite fistule dont l'influence sur la phonation est parfois considérable, on pourra avantageusement pratiquer des injections de paraffine au pourtour de l'orifice. Nous avons constaté à diverses reprises de bons résultats de l'application de cette méthode à la palatoplastie, lorsque la fistule tardait à se cicatriser sous l'effet des cautérisations généralement employées.

Un mot encore à propos des injections de sérum antistreptococcique faites, à titre préventif, la veille des opérations intrabuccales. Préconisée par Denys, cette méthode a donné de bons résultats entre les mains de Lauwers, de Goris et de Willems; d'après ces chirurgiens l'effet de l'injection serait des plus favorables. Les suppurations ne surviendraient plus, la réunion parfaite serait plus fréquente, l'aspect de la ligne de réunion serait plus net, plus rosé. Les appréhensions de principe que l'on ne peut s'empêcher de conserver au sujet du mode de préparation, de la composition et de l'efficacité réelle du sérum polyvalent ont jusqu'ici limité son emploi. Nous ne nous en sommes servi que dans un cas et nous n'avons guère constaté de différence qui lui fût attribuable. Il est possible cependant que cette méthode, surtout utilisée en Belgique, soit appelée à obtenir plus de crédit à l'avenir.

Notons cependant ici un travail tout récent d'Owen qui constitue une contribution curieuse à l'étude de ces infections buccales. Ce chirurgien avait pratiqué une urano-staphylorraphie chez un enfant opéré à trois reprises déjà sans succès, chaque fois à un an d'intervalle. Dès le lendemain, la voûte palatine se couvrit d'un enduit grisâtre et le quatrième jour toutes les sutures avaient cédé; en même temps l'enfant avait eu de la fièvre et paraissait fortement infecté. L'examen du pus prélevé au palais donna une culture pure de *staphylocoques*. D'ordinaire, dans des cas semblables, Owen envoyait les enfants passer quelque temps à la campagne, avant de tenter une nouvelle intervention; cette fois-ci, au contraire, sur les instances des parents, il recommença l'opération, dès le douzième jour, alors que l'état général et local étaient revenus à la normale depuis quatre jours seulement. Cette fois la guérison fut parfaite, la plaie resta rosée, aucun point ne céda.

Disons enfin que, dans le cas où la brèche est très large et la voûte fortement atrophiée, l'emploi d'appareils prothétiques pourra seul amener des résultats satisfaisants.

PLANCHE VIII. — **Chéiloplastie et Génoplastie.**

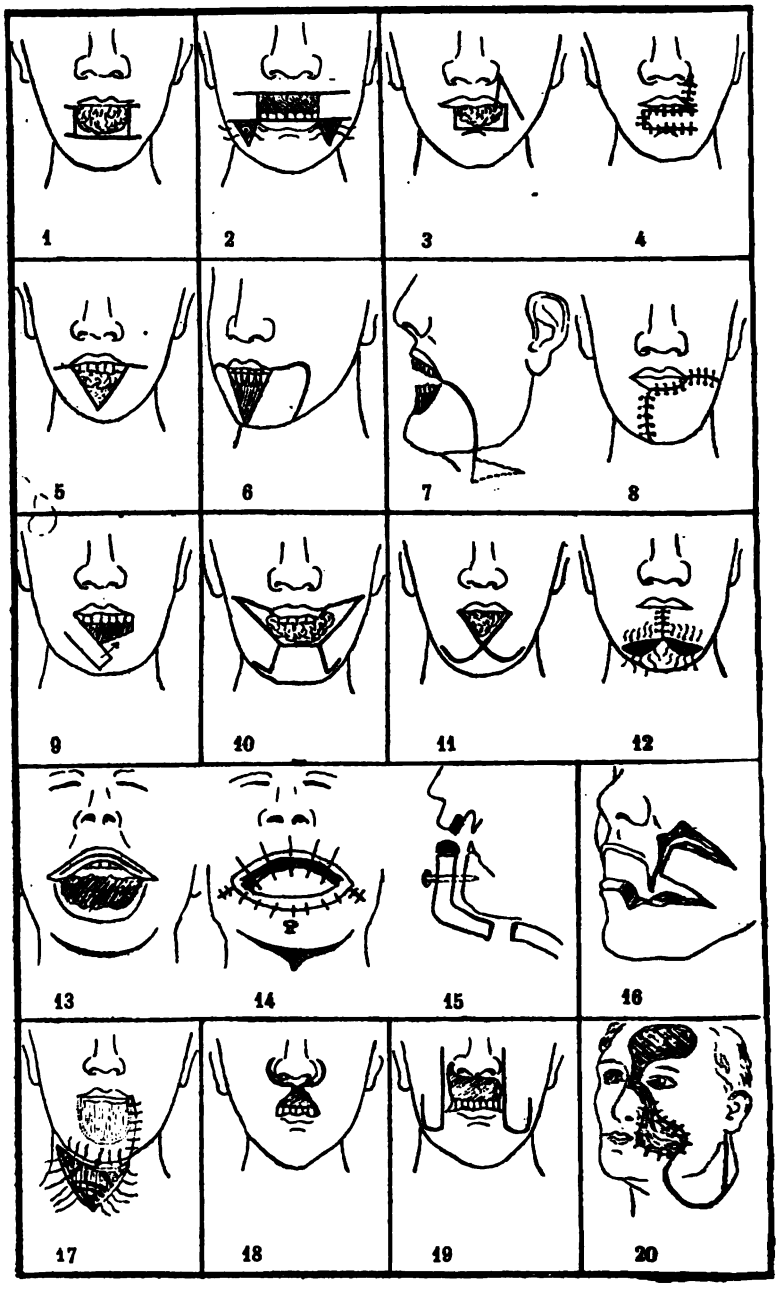

1. Procédé de Malgaigne. 2. Procédé de C. Bernard. 3-4. Procédé de Larger.
5. Procédé de Serre. 6. Procédé de Jaesche. 7-8. Procédé de Heurtaux
9. Procédé de Langenbeck. 10. Procédé de Tréfat. 11-12. Procédé de Syme-Buchanan.
13-14-15. Procédé mixte de Sandelin (Schultén-Morgan). 16. Cantho-chéiloplastie de Morestin.
17. Procédé de Berg. 18. Procédé de Dieffenbach. 19. Procédé de Malgaigne-Sédillot. 20. Génopl[illegible] lambeau doublé (Monod et van Verts).

*
* *

II. — RÉPARATION DES LÉSIONS ACQUISES DES LÈVRES. CHÉILOPLASTIE

Les pertes de substance accidentelles ou opératoires des lèvres, de même que celles des paupières ne sauraient être comblées, surtout au point de vue fonctionnel, par la prothèse ; c'est donc pour elles surtout que les méthodes autoplastiques seront indispensables ; d'autre part la diversité des lésions est telle qu'il est presque impossible de poser ici des règles fixes et de déterminer à l'avance le procédé le plus convenable dans un cas donné ; à tel point « qu'un chirurgien, dit Berger, qui a beaucoup lu, beaucoup étudié, beaucoup observé, se trouve à chaque instant forcé de chercher de nouvelles ressources, de modifier profondément les procédés connus ou d'en inventer d'autres plus parfaits ».

D'un autre côté, la difformité particulièrement pénible qu'amène l'occlusion incomplète de l'orifice buccal, de même que les troubles dus à l'écoulement de la salive ou au rétrécissement de la fente labiale donnent à la chéiloplastie une importance réelle.

Parfois, après l'extirpation de certains épithéliomas, il est possible de rapprocher simplement les bords de la brèche (procédé de Richerand) ; il en est de même des pertes de substance triangulaires peu étendues (procédé de Celse). Mais s'il s'agit de destructions plus considérables, l'une ou l'autre méthode d'autoplastie proprement dite doit être utilisée.

De façon générale il faut, autant que possible, que le lambeau transplanté soit doublé de muqueuse, et à cet égard tous les auteurs préfèrent, avec König, les emprunts faits à la joue ou à la lèvre. Lorsque le siège et l'étendue de la lésion engagent à recourir à la peau du cou ou d'une autre région, on s'efforcera aussi de le tapisser de muqueuse prélevée à la face interne des joues, surtout en ce qui concerne le bord libre de la lèvre. Dans les cas de plaies de moyenne étendue, la méthode d'autoplastie française par glissement peut donner de bons résultats (pl. VIII, fig. 1), mais il expose à avoir une lèvre plus étroite que la lèvre saine ; pour supprimer cet inconvénient, C. Bernard a proposé de diminuer celle-ci à l'aide d'excisions triangulaires de chaque côté de la commissure (pl. VIII, fig. 2).

Pour les pertes de substances totales ou subtotales, la conduite à tenir varie quelque peu suivant que l'on a affaire à la lèvre supérieure ou à la lèvre inférieure.

Pour les chéiloplasties de la *lèvre inférieure* on se sert :

1° De lambeaux prélevés à la lèvre supérieure (Larger, Stein,

Estlander, pl. VIII, fig. 3 et 4), en évitant une torsion trop forte du pédicule. Guinard a perfectionné le procédé de Larger, qui convient surtout à la réparation de l'une ou l'autre commissure, en appliquant les incisions bilatéralement et en renversant le bord libre qu'il suture au-devant du maxillaire; la muqueuse de la face profonde des lambeaux est suturée à la peau de manière à former un ourlet muqueux sur le bord libre de la nouvelle lèvre inférieure.

2° De lambeaux taillés au dépens des joues par les procédés de Serre (pl. VIII, fig. 5), de Jaesche (fig. 6), de Dieffenbach, ou constitués par une seule incision génienne (fig. 7 et 8) suivant l'indication de Heurtaux.

3° De lambeaux prélevés sur le menton, soit latéralement (Langenbeck, fig. 9), soit sur la ligne médiane (Syme-Buchanan, Trélat, fig. 10, 11 et 12). L'absence de muqueuse doit faire craindre des adhérences au maxillaire qui ruineraient le résultat fonctionnel.

4° De lambeaux pris sur la face latérale du cou (Berg, fig. 17), ou sur sa ligne médiane (méthode à pont d'Ollier).

5° Quand la lèvre inférieure est entièrement détruite et est environnée de tissus cicatriciels, nous pouvons recourir avec profit à la méthode italienne. Berger recommande, dans l'ectropion cicatriciel de la lèvre inférieure, de libérer la cicatrice mentonnière et sus-hyoïdienne, après avoir disséqué la surface muqueuse; puis l'espace dénudé est comblé par un lambeau cutané du bras.

Pour notre part, nous donnons la préférence, dans les chéiloplasties de la lèvre inférieure, au procédé de Larger-Guinard, pour les pertes de substance de moyenne étendue, et à celui de Jaesche si la brèche est trop considérable ; les autres procédés ne sont que des opérations d'exception convenant à tel cas particulier. Les reproches faits au procédé de Jaesche (et en général à tous les procédés géniens) de balafrer les joues, d'exposer à blesser le canal de Sténon et de multiplier les lignes de suture ne se justifient pas, puisqu'il suffit, pour s'y soustraire, de faire des sutures endermiques et de ne pas faire remonter l'incision au-dessus de l'axe de la cavité buccale.

Lorsque l'ablation d'un cancer exige l'amputation de la lèvre inférieure dans sa totalité, la combinaison des procédés de Schulten et de Morgan a été tout récemment recommandée par Sandelin. Cet auteur relate les observations de 21 cas opérés ainsi à la Clinique d'Helsingfors depuis 1893; dans 17 d'entre eux le résultat fut absolument parfait.

Les conditions exigibles, d'après lui, d'une bonne chéiloplastie sont les suivantes :

1° Elle doit assurer un orifice buccal suffisamment grand qui puisse s'ouvrir et se fermer facilement ;

2° Elle doit couvrir les arcades dentaires, empêcher l'écoulement de la salive et retenir les aliments pendant la mastication;

3° Elle doit reconstituer le mieux possible l'aspect d'une lèvre normale.

Voici, en résumé, la technique mixte préconisée par Sandelin (pl. VIII, fig. 13, 14, 15). On trace la ligne inférieure, concave, suivant laquelle on se propose d'exciser la tumeur de la lèvre; parallèlement à ce tracé on pratique sous le menton, d'un angle à l'autre de la mâchoire inférieure, une incision curviligne située à une distance telle du tracé, que l'espace qui les sépare dépasse d'un centimètre la brèche que l'on aura à combler; à partir de cette incision, on détache la peau de bas en haut jusque par-dessus le bord de la mâchoire, en évitant de blesser l'artère maxillaire externe; hémostase; évidement ganglionnaire. Enlèvement large de la tumeur suivant le tracé dessiné précédemment. Le lambeau cutané compris entre l'incision cervicale et la ligne d'excision de la tumeur est entièrement mobilisé, restant adhérent par ses bords latéraux; à ses deux angles supérieurs sont placés quelques points de suture pour assurer à la lèvre la longueur jugée nécessaire, puis il est fixé par un clou enfoncé par son milieu dans la protubérance mentonnière du maxillaire inférieur. Le bord de la lèvre est alors reconstitué par le procédé de Schulten, c'est-à-dire qu'on emprunte à la face interne de la lèvre supérieure un lambeau muco-musculaire; ce lambeau, large de 4-5 millimètres, reste adhérent à ses deux extrémités aux commissures labiales et sa nutrition est assurée par l'artère labiale supérieure; il est rabattu en pont sur la nouvelle lèvre inférieure, au bord de laquelle il est suturé; quelques points de suture comblent facilement la brèche de la lèvre supérieure; la plaie du cou, rétrécie par suture, est tapissée de greffes de Thiersch.

Cette méthode, plus compliquée que celle à laquelle nous avons généralement recours, peut trouver son indication dans des cas de lésions très étendues.

Pour les chéiloplasties de la *lèvre supérieure*, le lambeau autoplastique sera prélevé à la joue ou à la lèvre inférieure.

Dieffenbach préconisait la constitution de deux lambeaux à base externe pris à la joue pour reconstituer les pertes de substance de la portion moyennne de la lèvre supérieure (pl. VIII, fig. 18).

Malgaigne et Sédillot (pl. VIII, fig.19) taillaient un ou deux lambeaux géniens à base inférieure ou supérieure et les suturaient sur la ligne médiane après torsion d'un quart de cercle; ce procédé permet une réparation totale de la lèvre supérieure. On peut lui reprocher la multiplicité des incisions, le trop grand nombre de points de suture, l'apparence de la cicatrice formée

de lignes anguleuses et le tiraillement excessif des lambeaux. Le procédé de Larger-Guinard, que nous avons signalé pour la chéiloplastie de la lèvre inférieure, peut aussi servir à emprunter à celle-ci un lambeau pour la lèvre supérieure, et c'est à cette méthode que nous avons eu le plus souvent recours.

Dans quelques cas rares on pourra être amené à combiner ces divers procédés, par exemple si l'on se trouve en présence de cancers évoluant à la fois sur les deux lèvres.

Signalons encore l'artifice proposé par Morestin pour assurer la cantho-chéiloplastie : Après avoir excisé un néoplasme de la lèvre inférieure par deux incisions verticales réunies par une incision courbe, il assure la reconstitution au moyen d'un lambeau jéno-labial, dont il détache la bordure rouge en la laissant appendue à la portion restante de la lèvre supérieure; cette languette s'applique plus tard d'elle-même à la commissure nouvelle et il suffit de la fixer par quelques fils de soie (pl. VIII, fig. 16).

*
* *

A côté des réparations des pertes de substance des lèvres nous devons signaler brièvement la lésion inverse, le *rétrécissement de l'orifice buccal.*

Différents processus ulcératifs (syphilis, lupus, noma) de même que des brûlures accidentelles ou médicamenteuses amènent des adhérences plus ou moins étendues des lèvres. L'*ankylochile* frappe surtout les commissures labiales et ne constitue guère qu'une lésion esthétique, assez fréquente à la suite d'ulcérations syphilitiques ou mercurielles. Le noma, les brûlures étendues, le lupus, par contre, produisent des rétrécissements plus sérieux de la fente labiale pouvant gravement compromettre l'alimentation (*sténochorie*) et atteindre un degré proche de l'occlusion complète (*atresia oris*). Dans les cas légers, un simple débridement suivi d'une suture attentive de la muqueuse à la peau suffit à rétablir les conditions normales (*canthoplastie*).

Pour les cas plus prononcés, où précisément les commissures sont formées de tissus cicatriciels, cette opération n'aboutirait naturellement pas. Krüger-Hansen avaient proposé d'enfoncer un trocart à travers la partie où l'on voudrait établir la commissure et de laisser épidermiser le canal ainsi formé avant de fendre la partie adhérente. Mais ce procédé ne semble guère recommandable et il vaut mieux suivre la technique proposée par Dieffenbach : fendre la synéchie et recouvrir les bords de l'incision au moyen de muqueuse prélevée à la face interne de la joue ou à la partie saine de la lèvre. Pour cela, on excise trans-

versalement un lambeau elliptique de la peau de la cicatrice, puis on sectionne la muqueuse sous-jacente dans l'axe de la fente labiale et on replie ses deux portions sur les bords de l'excision cutanée.

Pour éviter une récidive, Velpeau recommandait de terminer l'incision en > au niveau de la nouvelle commissure et de retourner le sommet du petit triangle muqueux dans l'angle de la plaie. Si l'on dispose de peu de muqueuse on fera une incision cutanée analogue et on retournera la peau en dedans pour aller à la rencontre du bourrelet muqueux.

Langenbeck a modifié cette « *stomatoplastie* » en détachant circulairement la muqueuse des lèvres en anneau et en l'insérant ensuite dans la portion cutanée (<>).

Jaesche et Szymanowski ont indiqué des autoplasties plus compliquées pour les cas où la cicatrice s'étend aux mâchoires; nous y reviendrons dans un chapitre suivant.

Chapitre IV. — Chirurgie réparatrice des joues. Génoplastie.

La géno- ou méloplastie est destinée à réparer les pertes de substance de la joue; presque toujours, il s'agit d'ablation de cancers d'origine muqueuse et de mauvais pronostic; on sera donc exceptionnellement amené à pouvoir les extirper par la bouche suivant la technique de Piéchaud. Plus rarement on aura affaire à des épithéliomas consécutifs à des lupus; le plus souvent toute l'épaisseur de la joue doit être sacrifiée et l'on pourra combler la brèche, soit par la méthode française (débridement et glissement), si la plaie est peu étendue, soit par la méthode indienne, si elle est trop considérable. Les lambeaux autoplastiques seront prélevés tantôt sur le front, tantôt sur le cou. Morestin, dans un cas où toute une moitié de la face avait dû être écorchée, a pu ainsi combler le brèche grâce à la peau du cou libérée jusqu'à la clavicule.

La méthode italienne pourra enfin être utilisée dans les cas très étendus.

Pour éviter la suppuration très longue consécutive à l'autoplastie par lambeau frontal tordu, on peut couvrir la surface cruentée de greffes de Thiersch ou la doubler d'un lambeau cervical ou d'un lambeau italien (pl. VIII, fig. 20).

Dans des cas de cancers de la joue étendus au maxillaire et aux ganglions sous-maxillaires, Morestin a extirpé toute la tumeur en bloc en conservant la muqueuse du plancher buccal, qu'il décolle jusqu'à la langue; la vaste brèche due à la résection du maxillaire

et de la branche montante de la mâchoire inférieure permet de la suturer à la bande restante de la muqueuse jénienne et de rapprocher la peau en la libérant au besoin vers le cou et sur le haut de la joue.

A propos des pertes de substance de la mâchoire nous aurons du reste l'occasion d'examiner encore d'autres méthodes de restauration.

***

Indépendamment de ces grands traumatismes nous avons à considérer ici une lésion moins grave, mais dont la réparation est cependant aussi importante à considérer à cause des troubles que sa présence occasionne; ce sont les *fistules salivaires* consécutives aux blessures du canal de Sténon. On admettait naguère que la section du conduit excréteur de la parotide au cours d'une opération devait amener fatalement la production d'une fistule. Si l'on considère cependant la fréquence des plaies accidentelles et opératoires de la joue et la rareté des fistules salivaires, on devra admettre avec Weber et König la probabilité de réunions « per primam » du conduit sectionné.

Quoi qu'il en soit, si l'on se trouve en présence d'une fistule que la cautérisation simple ne parvient pas à tarir, on peut ou bien chercher à rétablir la continuité des deux portions sectionnées, ou bien créer un abouchement buccal nouveau, ou bien provoquer l'atrophie de la glande. O. Weber a décrit un procédé qui lui a permis de guérir définitivement une fistule consécutive à un arrachement de la joue : on dilate d'abord la fistule cutanée à l'aide de catgut et de laminaires, puis on agit de même sur l'orifice buccal; quand la dilatation est suffisante, on enfonce une sonde par l'orifice muqueux à travers les deux portions séparées du canal et on la laisse à demeure la moitié du jour; dès que la salive se remet à couler par la bouche, on ferme, après avivement, le trajet cutané. Le plus fréquemment, c'est au procédé de Dequise que l'on s'adresse : on perfore la joue de dehors en dedans, deux fois en partant de la fistule, de façon que les orifices muqueux soient distants de deux à trois millimètres; un fil de plomb est alors attiré à travers la canule du trocart et noué en anse dans la bouche; puis la plaie externe est suturée et la salive s'écoule le long du fil qu'on enlève après quelques jours.

Kaufmann a signalé récemment qu'il suffit souvent d'introduire simplement un petit drain de la bouche vers la fistule pour obtenir la guérison.

Le procédé de Nicoladoni semble assez difficile à réaliser.

Quant à nous, nous avons obtenu plusieurs guérisons en exci-

sant la fistule d'une façon régulière, en fendant la joue à travers la plaie ainsi formée et en plaçant un drain à travers l'orifice muqueux; on le maintient dans la plaie au moyen d'un fil de catgut. La plaie cutanée est fermée par-dessus au moyen d'une suture endermique.

Enfin, dans les cas rebelles, on pourrait tenter, par ligature du bout central du canal sectionné, d'amener l'atrophie de la glande; mais il ne paraît pas que chez l'homme cette opération ait été jamais pratiquée avec succès. Un échec de ce genre nous a décidé à adopter la technique que nous venons de rappeler.

Chapitre V. — Chirurgie réparatrice des mâchoires.

La chirurgie réparatrice des mâchoires a particulièrement trait à deux groupes de lésions, les fractures et les pertes de substance.

Nous envisagerons aussi très brièvement dans ce chapitre certaines déformations osseuses congénitales de la face ainsi que l'occlusion permanente des mâchoires par ankylose temporo-maxillaire ou par toute autre cause et les luxations des mâchoires.

Rappelons d'autre part que nous avons déjà examiné, à propos du bec-de-lièvre, la réparation de la fissure palatine qui, anatomiquement, devrait trouver sa place ici, mais que l'analogie d'origine et de traitement nous a engagé à rapprocher des affections congénitales de la lèvre.

I. — DIFFORMITÉS CONGÉNITALES

L'agnathie et la fissure de la lèvre inférieure ne nous retiendront pas.

Par contre nous devons signaler une malformation trophique assez curieuse, l'*hémiatrophie faciale* que l'on peut rencontrer comme affection congénitale ou plus souvent comme affection acquise; incurable jusqu'ici, cette maladie, caractérisée par un arrêt de développement des os malaire et maxillaire d'un côté, peut être avantageusement modifiée grâce aux injections de paraffine. En faisant pénétrer quelques centimètres cubes de paraffine par le sillon gingival sous la peau de la pommette, l'asymétrie très choquante du visage qui résulte de cette lésion peut être facilement compensée.

Luxemburger, Brœckaert, Mauclaire, Ecktein, Moszkowitz, Stegmann ont publié la relation de cas traités avec succès; j'ai moi-même obtenu un résultat parfait chez une malade dont l'histoire a été rapportée en détail par M. le Dr Labarre.

Il s'agissait d'une jeune fille chez qui, depuis l'âge de sept ans,

les os de la moitié gauche de la figure avaient subi un arrêt de croissance d'où résultait une difformité très accusée, surtout manifeste au niveau de l'arcade zygomatique. Divers moyens de traitement (électricité, massage) ayant échoué, je résolus de lui reconstituer la symétrie de la face par injection de paraffine. Le 21 décembre 1903, je lui injectai 15 centimètres cubes de paraffine fusible à 45° à trois endroits différents dans le sillon gingivo-labial, en ayant soin de faire comprimer le rebord orbitaire pour éviter la diffusion de la paraffine dans l'orbite. Dès cette première injection, le résultat fut presque parfait; les suites furent cependant assez pénibles pour la malade; pendant trois jours, elle accusa de violentes douleurs, tandis qu'un œdème considérable, dû à la gêne circulatoire, avait envahi tout le côté gauche de la face, intéressant également les paupières, les ailes du nez et la lèvre supérieure. Après une huitaine de jours, tout rentra dans l'ordre, et la malade, très heureuse du résultat, vint, le 20 janvier 1904, me prier d'achever la prothèse. Une nouvelle injection de 5 centimètres cubes, pratiquée cette fois directement sous la peau, suffit alors pour rétablir de façon complète la symétrie de la face. La réaction fut insignifiante et six jours plus tard la guérison était complète.

Le *prognathisme* de la mâchoire inférieure, généralement lié à une évolution dentaire défectueuse, relèvera plus souvent de l'art dentaire que de la chirurgie.

Cependant, si l'affection est tellement développée que les dents de la mâchoire inférieure viennent à déborder de tous côtés celles du maxillaire supérieur et que la mastication est rendue impossible, une opération peut devenir nécessaire. C'est ainsi que Jaboulay, dans un pareil cas, a pratiqué la résection unilatérale du condyle du maxillaire inférieur de façon à ramener les dents en contact et permettre au malade de s'alimenter convenablement; pour rendre le résultat parfait et éviter une asymétrie faciale, Cl. Martin propose, le cas échéant, de recourir à la résection bilatérale.

*
* *

II. — OCCLUSION PATHOLOGIQUE PERMANENTE DES MACHOIRES

Cette dénomination donnée par Delécluse à l'affection communément décrite sous le nom de contracture, de constriction ou de resserrement des mâchoires groupe avantageusement toutes les lésions amenant une diminution d'amplitude plus ou moins grande des mouvements de la mâchoire inférieure quelle qu'en soit la cause; dans les cas extrêmes, les deux arcades dentaires sont

maintenues en contact permanent. Outre les troubles de la phonation qu'elle entraîne à sa suite, cette infirmité gêne la respiration et expose à la suffocation en cas de vomissements. Elle rend enfin l'alimentation très pénible et insuffisante.

L'étiologie et la pathogénie de cette affection comprise de façon générale, sont, on le conçoit, extrêmement variables, suivant que l'immobilité du maxillaire inférieur est due à une rétraction cicatricielle de la peau ou des parties molles de la joue à l'exclusion du muscle, à une contracture des masséters (contracture réflexe ou myosite) ou à une altération siégeant au niveau de l'articulation temporo-maxillaire. Le traitement sera par conséquent aussi essentiellement différent suivant les cas; il va de soi que l'on tentera toujours d'abord la dilatation forcée, qui pourra donner certains succès quand les brides sont minces et voisines de la commissure.

« En cas de constriction bilatérale, dit Nimier, un traitement palliatif (alimentation à travers une brèche de l'arcade dentaire) est seul possible; le traitement curatif doit être tenté contre la constriction unilatérale ». Il nous semble cependant que, même les affections bilatérales, peuvent relever d'une intervention chirurgicale dans certains cas, comme le démontre l'observation de Manasse relatée plus loin.

Si l'on se trouve en présence de cicatrices consécutives à des brûlures, à un noma, à une stomatite ou à des lupus, on peut recourir à la section des fibres conjonctives avec ou sans myotomie. Le Dentu, dans un cas de ce genre, désinséra avec succès le masséter de son attache inférieure.

Quand la simple section des brides paraît insuffisante, on complétera avantageusement l'opération en insérant dans la brèche un lambeau autoplastique muqueux ou cutané, prélevé au voisinage par la méthode française ou indienne, ou un lambeau italien.

Gussenbauer dissèque sur la joue un lambeau triangulaire dont le sommet répond à la commissure labiale et dont la base adhérente correspond à la région massétérine; puis il fend d'avant en arrière le tissu cicatriciel. Pour fermer la brèche génienne, la pointe du lambeau cutané est repliée en dedans vers la base et fixée à l'angle postérieur de l'incision transversale de la cicatrice; une fois de solides adhérences obtenues, la base du lambeau est sectionnée et basculée en avant pour être suturée auprès de la commissure. La surface épidermique venant ainsi remplacer la muqueuse détruite, la surface cruentée est recouverte par glissement ou par greffes.

Manasse a publié l'an dernier un cas de rétraction cicatricielle bilatérale dans lequel il obtint la guérison par une opération ana-

logue : section transversale des deux joues depuis la commissure labiale jusqu'au bord antérieur du masséter; à gauche, la brèche est comblée par un lambeau cutané prélevé au cou (jusqu'à la clavicule), tordu de 180° et retourné, face épidermique en dedans; à droite, pour rétablir la gencive, il sutura d'abord le bord supérieur de la plaie génienne avec la muqueuse palatine et le bord inférieur avec le restant de la gencive de la face interne du maxillaire inférieur; dans un second temps la brèche fut comblée comme à gauche par un lambeau cervical. Le résultat fut bon.

Lorsque l'immobilisation de la mâchoire est due à une atrésie buccale très marquée, une double canthoplastie avec suture très soignée de la muqueuse et de la peau aux deux incisions de débridement rétablira des conditions normales; nous avons déjà envisagé du reste cette lésion dans un chapitre précédent.

A côté de ces rétractions par brides cicatricielles cutanées ou profondes, nous avons à considérer les occlusions dues à une ankylose temporo-maxillaire; quant aux contractures par myosites protopathiques (rhumatisme, syphilis) ou par propagation (amygdalite), de même que le trismus d'origine toxique, nous n'avons pas à nous y arrêter; la contracture nerveuse d'origine centrale ou névritique sera envisagée dans un chapitre spécial.

L'*ankylose temporo-maxillaire*, consécutive à une tumeur blanche, à un traumatisme ou à une ostéo-arthrite sèche ou aiguë, a donné lieu à un certain nombre d'interventions qui se résument en deux groupes : section simple de la branche montante, ou résection d'une portion de l'os.

Dès 1828, Rhea-Barton et A. Bérard ont pratiqué la section osseuse du col du condyle pour remédier à l'ankylose temporo-maxillaire. Esmarch, qui a surtout recommandé cette intervention, a reporté l'incision plus bas sur le corps du maxillaire. Ne pouvant entrer ici dans le détail des nombreux procédés préconisés dans ces dernières années, nous nous bornerons à énumérer les principaux d'entre eux.

a) Ostéotomies. — 1° Ostéotomies para-articulaires : ostéotomie linéaire du col du condyle par le procédé de Richet; ostéotomie de l'apophyse coronoïde (Langenbeck); ostéotomie du col du condyle et de l'apophyse coronoïde (Dieffenbach);

2° Ostéotomie de la branche montante : opération d'Esmarch destinée à amener une pseudarthrose de compensation.

b) Résections. — Résections para-articulaires : α) résection cunéiforme du col du condyle (Abbe); β) résection totale du condyle pratiquée par différentes lignes d'incision : Little préconise une incision horizontale parallèle au bord inférieur de la mâchoire commençant un peu au-dessus de l'angle; Heath pratique une

incision horizontale au niveau du col du condyle; Bassini préfère une incision à convexité antéro-inférieure pour éviter la blessure des rameaux nerveux; Humphry menait une incision curviligne de l'apophyse zygomatique à l'oreille; Zipfel préfère une incision descendante oblique sur le bord postérieur du maxillaire combinée à une incision horizontale longeant l'arcade zygomatique; γ) résection du condyle et de l'apophyse coronoïde par une incision horizontale parallèle à l'arcade zygomatique (Mears), ou par une incision oblique en bas et en arrière parallèle à la direction du masséter (Schulten), ou par une incision horizontale parallèle à l'arcade zygomatique combinée à une seconde incision descendante partant de la partie moyenne de la première (König) ou de l'extrémité postérieure de la première (Kulinkampf).

2° Résection de la branche montante : Rizzoli, en 1857, pratiqua la résection de la branche montante par la voie buccale en détachant la muqueuse de la joue et de la gencive par une incision menée dans le sillon gingivo-labial. Il ne reste donc aucune cicatrice externe, mais il est difficile de porter la résection suffisamment en arrière. Carnochan et Levrat ont modifié cette opération en faisant l'incision cutanée sous le bord inférieur de la mâchoire et en évitant d'ouvrir la cavité buccale.

Relatons encore les tentatives heureuses de Roser qui, après résection temporo-maxillaire, interposa une lamelle d'or entre les fragments pour empêcher une nouvelle ankylose.

Bien qu'il soit difficile, étant donnée la complexité des cas, de poser nettement l'indication de la méthode à choisir, il semble que, de façon générale, si l'on a affaire à une ankylose non ou peu compliquée de brides cicatricielles, la section du col ou la résection du condyle seront à préférer; s'il s'agit, au contraire, d'une ankylose avec brides cicatricielles et rétractions musculaires très marquées, l'opération de choix sera la section ou la résection du corps du maxillaire.

*
* *

III. — FRACTURES DES MACHOIRES

L'analogie dans l'étiologie et dans le mode de traitement nous engage à réunir en un groupe les fractures des deux maxillaires pour nous occuper ensuite des pertes de substance qui les frappent également l'un et l'autre. Le maxillaire inférieur, beaucoup plus exposé au violences extérieures, est plus souvent atteint que le maxillaire supérieur.

A. Fracture du maxillaire inférieur. — Le traitement des fractures du maxillaire inférieur comporte toujours l'immobilisa-

tion des fragments; pour diminuer les douleurs dues à la contracture musculaire et obtenir la réduction, on y associera le massage toutes les fois que cela sera possible.

Dans la plupart des cas, chez des malades dociles, la consolidation pourra être obtenue en bonne position en maintenant la bouche ouverte à l'aide de coins placés entre les deux mâchoires pour refouler en bas le fragment postérieur tandis que le fragment antérieur ou médian sera ramené en haut par une fronde en caoutchouc. Le schéma suivant, que nous empruntons à l'excellente monographie de Martin, rend bien compte des modifications de ce mode de traitement à appliquer dans les différentes variétés de fractures.

Fracture unique. — 1° Fracture médiane : pas de tendance aux déplacements. Traitement : simple fronde en caoutchouc.

2° Fracture latérale : tendance à l'élévation du fragment postérieur. Traitement : coin interdentaire du côté blessé entre le fragment postérieur et la mâchoire supérieure. Fronde en caoutchouc.

Fracture double — 1° Un trait de fracture à droite, le second à gauche; le fragment intermédiaire plus ou moins médian tend à s'abaisser. Traitement : coin interdentaire bilatéral. Fronde en caoutchouc.

2° Les deux traits de fracture sont situés du même côté; le fragment brisé est latéral; le postérieur s'élève. Traitement : coin interdentaire du côté de la fracture et exceptionnellement du côté opposé. Fronde.

Dans toutes les fractures traitées suivant les principes de Martin, le port d'une mentonnière s'impose absolument; l'appareil assez compliqué décrit par lui en 1887 est devenu inutile grâce à l'emploi des coins interdentaires, et l'auteur a lui-même renoncé à son emploi.

Le seul reproche dont la méthode actuelle de Martin soit encore passible est la position pénible — bouche ouverte — qu'elle impose au malade.

Nous n'entrerons pas dans l'exposé de la multitude d'appareils analogues à l'ancien appareil de Martin préconisés depuis Hippocrate pour le traitement des fractures du maxillaire et dont le principe est l'immobilisation des fragments par une fronde fixant le menton, ou par double pression exercée à la fois sur l'arcade dentaire et la base de la mâchoire. Ces appareils surannés conviennent tout au plus dans les cas très simples. Mais, lorsque la fracture est double ou compliquée, les procédés les plus avantageux, si l'on ne croit pas devoir appliquer les coins interdentaires, sont l'immobilisation par *fixation des dents* de la mâchoire

inférieure à celles du maxillaire supérieur et la *suture osseuse*.

Le procédé de Guillaume de Salicet, qui prend le maxillaire supérieur comme unique attelle, repris par Angle et Gamble, en Amérique, a été particulièrement recommandé en France par Leblanc. Dans le cas d'une fracture double de la mâchoire inférieure isolant un fragment médian, il place à chaque extrémité du fragment un fil d'argent autour d'une dent; il en fait autant à la mâchoire supérieure sur deux dents homologues; puis il rapproche le fragment de façon qu'il s'articule très exactement avec les dents d'en haut et réunit deux par deux les fils antérieurement placés.

Les objections qui ont été faites à ce procédé (occlusion de la bouche, difficulté de la phonation et de l'alimentation, ébranlement des dents, usure de l'émail, douleur, irritation de la gencive) ne résistent guère à l'examen, et ses avantages (simplicité, coaptation parfaite, etc.) semblent réels. Son efficacité en tout cas ressort nettement des observations publiées par Leblanc à qui elle a donné de bons résultats alors que les autres procédés avaient échoué.

La *suture métallique* des fragments pratiquée d'abord en Amérique par Kean Rodgers en 1827 a été recommandée particulièrement par Forgue, Broca, Richet, König, Lauenstein, etc. Sauf l'inconvénient de constituer une intervention chirurgicale, c'est certainement la méthode la plus sûre et pour notre part nous lui donnons nettement la préférence, surtout dans les fractures compliquées où nous lui devons d'excellents résultats. Mais il est bien certain d'un autre côté que, dans nombre de cas, la guérison peut s'obtenir beaucoup plus simplement. Nous n'en voulons pour preuve qu'un malade présenté l'an dernier par Warnekros à la Société de chirurgie de Berlin : la fracture du maxillaire inférieur dont ce malade était atteint était guérie sans laisser de trace par le seul port d'une attelle dentaire en caoutchouc. Sauer a également construit récemment des prothèses buccales très simples et très ingénieuses.

Le chirurgien devra donc discuter minutieusement, pour chaque cas particulier, la méthode à choisir en se basant surtout sur la mobilité du fragment, l'étendue de la déformation, la difficulté plus ou moins grande de la réduction et de la contention, l'existence ou l'absence de lésions tégumentaires.

Aux cas légers conviendront surtout les frondes et les prothèses dentaires; aux cas moyens, la technique de Martin; aux cas compliqués la suture métallique; la fixation au maxillaire supérieur sera particulièrement réservée aux cas de fractures doubles à fragment médian.

B. Fracture du maxillaire supérieur. — A voir la minceur des parois du maxillaire supérieur, on s'étonne de rencontrer si rarement des fractures de cet os ; la cause en est sans doute, d'une part, la protection que lui offre sa situation en arrière de la saillie nasale et sa connexion avec les os voisins qui mettent sa fragilité à l'abri des violences extérieures. D'autre part, l'absence de symptômes dans certaines fractures partielles du maxillaire supérieur les fait sûrement passer souvent inaperçues; telles les fractures du bord alvéolaire par l'avulsion d'une dent.

Généralement ces fractures sont du reste bénignes et ont une tendance naturelle à se réparer promptement parce que la muqueuse intacte leur sert de soutien.

Nous n'avons pas à nous arrêter ici aux règles à observer dans les cas de fractures compliquées qui nécessitent des soins spéciaux d'antisepsie buccale; disons seulement que, dans les fractures esquilleuses, il est indiqué de conserver scrupuleusement toutes les esquilles, si peu adhérentes soient-elles, parce qu'elles se ressoudent avec une étonnante facilité et que leur enlèvement créerait d'inutiles déformations.

Les fractures sans déplacement, qui guérissent en une douzaine de jours, ne nous occuperont pas.

S'il existe un déplacement on le réduira d'ordinaire sans trop de peine en introduisant un doigt dans la bouche pour refouler la voûte palatine en haut ou en avant tandis qu'un autre doigt appuie sur la fosse canine ou le rebord de l'orbite.

L'apophyse montante, brisée et enfoncée, sera relevée, d'après Hamilton, à l'aide d'une sonde cannelée introduite dans les fosses nasales.

L'enfoncement du sinus maxillaire par l'os malaire peut seul offrir des difficultés presque insurmontables. S'il y a une alvéole ouverte, on peut par là perforer le plancher de l'antre et introduire un instrument mousse à l'aide duquel on repoussera l'os en dehors. Mais on s'expose à perforer le plancher de l'orbite.

Il vaut mieux essayer de relever l'os par un doigt introduit dans la bouche sous l'arcade zygomatique. Si l'on n'y arrive pas, on peut faire à la peau une petite incision en avant du masséter et passer alors sous l'os un fort crochet mousse avec lequel on le relèvera sans peine.

Lorsque l'enfoncement a eu lieu en haut et en dedans, Hamilton conseille l'emploi d'un élévateur à vis tranchant que l'on fixe dans l'os dénudé pour opérer la réduction.

Mais si, dans la plupart des cas, la réduction de la fracture s'obtient assez aisément, il n'en est plus de même de la contention, le déplacement se reproduisant avec une extrême facilité.

Aussi les appareils imaginés pour maintenir la coaptation sont-ils très nombreux.

Pour une simple fracture du bord alvéolaire, on se bornera à fermer la bouche du malade et à appliquer une fronde; d'autres fois une bandelette de diachylon ou une plaque d'ivoire maintiendront la réduction.

Si l'on a affaire à des fragments très mobiles dont les dents sont solides, le procédé de Ledran et Alix (ligature de soie ou d'argent enroulée autour des dents) rendra d'excellents services.

Quand le fragment enfoncé est étendu, différentes plaques et divers crochets pharyngo-alvéolaires ont été préconisés.

Lorsqu'il y a séparation des maxillaires avec déplacement prononcé, l'appareil à bandeau frontal de Graefe et le casque de Goffres conviennent particulièrement. En somme, nous dirons avec Papin qu'il n'y a guère de règles fixes de traitement; chaque fracture exige, sinon l'invention d'un appareil nouveau, du moins l'adaptation plus ou moins libre des procédés anciens au cas actuel.

En tout cas, la connaissance pour le chirurgien des méthodes de prothèse paraît de plus en plus nécessaire. Nous verrons du reste dans un moment tout le parti que l'on peut en tirer pour la réparation des pertes de substance des mâchoires.

*
* *

IV. — LUXATION DE LA MACHOIRE INFÉRIEURE

Cette lésion assez fréquente ne donnera que très exceptionnellement lieu à une intervention opératoire parce que la réduction s'effectue presque toujours aisément. Mazzoni a cependant dû pratiquer la résection du condyle dans un cas de luxation datant de huit mois chez une femme de vingt-sept ans, et König signale également un cas analogue. Rappelons aussi que Schwartz a publié une observation de luxation récidivante du maxillaire inférieur avec fracture du condyle d'un côté et constriction de la mâchoire; l'ostéotomie du col du condyle et l'interposition, durant huit jours, d'un fil d'argent amenèrent le retour des mouvements normaux.

*
* *

V. — PERTES DE SUBSTANCE DES MACHOIRES

Les pertes de substance des mâchoires s'observent par suite de traumatisme avec une fréquence particulière dans la chirurgie de guerre; de façon plus courante, elles sont consécutives à des

nécroses par intoxication phosphorée ou à de l'ostéite et de l'ostéomyélite.

Le plus souvent cependant nous les trouvons liées directement à une intervention chirurgicale pratiquée sur les mâchoires pour l'ablation de néoplasmes.

La disparition d'une portion plus ou moins étendue des mâchoires occasionne des altérations sérieuses dans l'esthétique de la face et amène des troubles fonctionnels d'une réelle gravité.

Ces lésions sont de deux ordres, suivant que l'on considère les suites immédiates ou les conséquences éloignées, et varient selon qu'il s'agit de la mâchoire inférieure ou de la mâchoire supérieure.

C'est ainsi que, immédiatement après une résection du maxillaire inférieur, ou dans les premières semaines qui suivent la disparition d'une portion notable de l'os, on observe des troubles de la mastication et de la phonation, la fixation défectueuse de la langue, l'écoulement constant de la salive et une déformation manifeste de la face. Ultérieurement, quand la cicatrisation est établie, surviennent des modifications secondaires, dues à la rétraction des tissus; on constate alors une gêne croissante de la mastication par suite de la déviation des fragments, produisant une fixation défectueuse des dents, une atrésie plus ou moins notable de la cavité buccale, une déformation du maxillaire supérieur due au rétrécissement de l'arcade dentaire, en même temps qu'une difformité définitive du visage.

Les pertes de substance de la mâchoire supérieure, en raison de la situation anatomique de l'os, s'accompagnent de déformations moins marquées, mais cependant assez graves pour nécessiter une intervention réparatrice.

La résection du maxillaire supérieur provoque en effet d'abord une gêne sérieuse de la mastication et les malades ne s'habituent qu'à la longue à s'alimenter dans ces conditions anormales.

D'autre part la disparition du support osseux permet aux parties molles de s'affaisser dans une certaine mesure et, la cicatrisation aidant, cette déformation va toujours en croissant. De plus, Ollier a établi que les cavités osseuses subsistant après une résection ont une tendance particulière à se rétracter; aussi voit-on l'os malaire suivre l'affaissement et se rapprocher du maxillaire supérieur du côté opposé en entraînant un abaissement de l'œil et une déviation de plus en plus apparente de la face; le même processus de rétraction concentrique attire en dedans le maxillaire supérieur restant, que ne soutient plus son congénère, si bien que, graduellement, des troubles de plus en plus

marqués s'établissent dans la phonation, la mastication et la déglutition.

Jusque dans ces vingt-cinq dernières années, le chirurgien, ne se préoccupant que de la guérison anatomique de ses opérés, ne tenait guère compte des désordres fonctionnels et esthétiques que nous venons de passer rapidement en revue. Tout au plus chargeait-il tardivement un dentiste de construire une prothèse plus ou moins réparatrice. Aujourd'hui, l'amélioration considérable des résultats immédiats consécutifs aux résections osseuses de la face exige que nous ayons davantage en vue le résultat définitif; il ne suffit plus que la plaie opératoire soit parfaitement cicatrisée, il importe également que le malade puisse faire un bon usage des portions d'os restantes et qu'il soit aussi peu défiguré que possible.

Les efforts dirigés dans cette voie ont porté principalement sur les méthodes de prothèse et ont abouti déjà, comme nous le verrons dans un instant, à des résultats très satisfaisants.

Mais nous tenons à attirer d'abord l'attention sur les essais de réparation organique tentés notamment par Krause et qui auraient déjà donné des succès réels : quatre à dix-sept jours après des résections d'une moitié du maxillaire inférieur, ce chirurgien s'est efforcé de combler la brèche opératoire par des lambeaux ostéoplastiques prélevés sur la moitié restante; il détache du bord inférieur de la mâchoire un lambeau ostéo-périosto-musculo-cutané de 5 à 7 centimètres de long, comprenant un centimètre de hauteur d'os et dont la base, très large, et constituée de toute l'épaisseur des tissus du cou, est limitée par une incision verticale du côté sain. Ce large lambeau est porté dans la perte de substance; l'os est suturé aux portions restantes du maxillaire par des sutures au fil d'argent, les portions molles par des points à la soie. La plaie du cou est rétrécie par suture. Krause avait exécuté cette opération dans cinq cas, lors de sa communication à la *Société Berlinoise de Chirurgie* en mai 1904; dans les deux premiers cas, qui remontent à onze ans, une partie de l'os transplanté s'est nécrosée; mais, dans les trois derniers cas, il a obtenu des résultats fonctionnels et anatomiques absolument parfaits. Morestin a indiqué également ce mode de traitement des pertes de substance du maxillaire par mobilisation d'un pont osseux, mais il lui trouve des applications plus restreintes.

Nous signalons ces tentatives ostéoplastiques d'autant plus volontiers que, dans le chapitre relatif à la rhinoplastie, nous avons également constaté les progrès réalisés dans cette voie et indiqué les succès que l'on nous paraît être en droit d'en attendre. Cependant ces méthodes ne sont encore qu'à l'état d'ébauches;

aussi, en attendant que nous puissions lui opposer, comme pour la palatoplastie, des procédés d'autoplastie organique, il importe que nous fassions de la prothèse inorganique un usage plus général.

Si, en effet, les appareils de dentisterie assez imparfaits que l'on implantait jadis dans les pertes de substance des mâchoires après leur cicatrisation, pour tenir lieu plus ou moins des portions disparues, ne méritent guère de rentrer dans le cadre de la chirurgie, il en est tout autrement des appareils de prothèse imaginés dans ces dernières années.

C'est à Cl. Martin, de Lyon, que revient l'honneur d'avoir inauguré cette ère nouvelle en s'efforçant d'éviter les déformations consécutives aux résections du maxillaire par l'application de prothèses immédiates. Depuis 1878, Martin et les chirurgiens de l'école d'Ollier ont appliqué sa méthode un grand nombre de fois; mais, de façon générale, il ne semble pas, sans doute par défaut de connaissances techniques, qu'elle se soit fort répandue; de plus, la crainte de l'irritation de la plaie par la présence d'un corps étranger a conduit nombre de chirurgiens, surtout en Allemagne, à suivre plutôt les indications de Bergmann et à chercher, à la suite de son assistant Sauer, à agir à distance sur les parois de la brèche pour en empêcher l'effondrement. Nous reviendrons dans un moment sur cette méthode de prothèse immédiate de soutien, mais il nous semble que l'importance de la question nous autorise à entrer d'abord dans quelques détails concernant la prothèse immédiate de remplacement telle que Martin l'a établie. Il n'est guère possible, en effet, de critiquer judicieusement la valeur de sa méthode, si l'on n'en expose d'abord brièvement la technique.

La prothèse immédiate de Cl. Martin consiste essentiellement dans le remplacement, au cours même de l'opération (dont elle devient un temps), de la portion d'os réséquée, par une pièce prothétique provisoire, de même étendue, fixée aux fragments restants.

Une fois la cicatrisation obtenue, cette pièce provisoire, dont la présence a empêché toute déformation, est remplacée par un appareil définitif.

Examinons, dans ses grandes lignes, l'application de la prothèse :

1° S'il s'agit d'une résection du maxillaire inférieur, voici comment Martin procède : sur le moulage d'un maxillaire sec, il construit une série de maxillaires en caoutchouc; au cours de l'opération il en choisit un qu'il réduit au besoin pour lui donner le plus exactement possible la conformation de la portion d'os enlevée. Cette pièce est creusée d'une série de canaux qui vont

s'ouvrir à la surface et aboutissent, au niveau du bord supérieur, à un tube unique; celui-ci se continue hors de la bouche par un tuyau en caoutchouc destiné à permettre d'y faire de larges irrigations.

Cet appareil provisoire est fixé aux fragments d'os restants par un système spécial de plaques et de vis dont la description nous entraînerait trop loin. Dès qu'il est assujetti, les lambeaux sont rabattus et suturés; des lavages antiseptiques fréquents par le tube en caoutchouc assurent la désinfection de la plaie.

Autrefois, Martin laissait ce premier appareil en place pendant un temps assez prolongé, jusqu'à dix-huit mois, croyant que le placement de l'appareil définitif en serait rendu plus facile. Actuellement il l'enlève sitôt que la suture est solide, c'est-à-dire huit à quinze jours déjà après l'opération.

Mais avant de remplacer la pièce provisoire par la prothèse définitive, il est nécessaire de construire une « pièce alvéolaire »; celle-ci faisait partie au début du premier appareil, mais Martin s'aperçut bien vite qu'il était plus avantageux de l'ajouter seulement dans un temps intermédiaire.

Pour construire la pièce alvéolaire, Martin prend l'empreinte de la mâchoire inférieure, y compris la portion artificielle; sur le moule ainsi obtenu, il fabrique une pièce prenant son point d'appui sur les dents restantes et dont le bord inférieur est creusé en gouttière pour s'appliquer sur le maxillaire artificiel. Après s'être assuré que la pièce s'adapte bien et que sa hauteur rétablit le niveau du rebord alvéolaire, il enlève l'appareil provisoire, le diminue à chaque extrémité de 1 centimètre et le fixe par deux vis dans la gouttière de la pièce alvéolaire.

L'appareil intermédiaire ainsi construit peut facilement s'enlever et se remettre, à l'instar d'un dentier ordinaire. Quant à la prothèse définitive, voici comment Martin la construit : il prend l'empreinte du fragment restant, en prépare le moulage et y place l'appareil intermédiaire; le tout est alors enfoncé dans du plâtre fraîchement gâché afin d'obtenir le moule du bord inférieur de l'appareil dans ses rapports exacts avec le fragment sain. Ce moule sert à la construction de l'appareil définitif.

Bien entendu, la technique que nous venons de résumer rapidement devra subir des modifications de détails pour se plier aux variations individuelles d'après l'étendue des lésions et la portion réséquée.

S'il s'agit notamment d'une nécrose du maxillaire avec conservation du périoste, la prothèse doit permettre et même favoriser la régénération de l'os, tout en maintenant provisoirement les tissus dans leurs rapports normaux. Pour suffire à cette nécessité

nouvelle, la prothèse doit être progressivement diminuée suivant l'accroissement de la régénération osseuse.

Ces nécroses peuvent être partielles: mais parfois aussi elles sont très étendues, atteignent même l'os tout entier et exigent alors des prothèses très volumineuses qui doivent servir de guide à la néoformation osseuse et compléter parfois la régénération.

Les photographies suivantes relatives à un jeune homme chez qui nous avions pratiqué, il y a quelques années, une résection totale du maxillaire inférieur pour une ostéomyélite aiguë très

Fig. 187-VI. — Résection du maxillaire inférieur. Prothèse immédiate.

grave, et appliqué une prothèse immédiate, montrent bien l'excellence des résultats que l'on peut obtenir par cette méthode.

Ainsi qu'on le voit par la radiographie (fig. VIII et IX), l'os s'est régénéré dans toute son étendue et, d'autre part, les photographies (fig. VI et VII) montrent que la guérison a été obtenue avec une déformation presque nulle et avec un fonctionnement parfait.

2° Si l'on a affaire à une résection du maxillaire supérieur, les conditions sont un peu différentes : la construction de l'appareil prothétique est plus compliquée, mais sa fixation entre les masses osseuses restantes est par contre plus simple. Ici aussi, Martin préconise le placement, au cours même de l'opération, d'un appareil fabriqué d'avance et perforé de canaux pour le nettoyage de la plaie. Voici, d'après l'auteur, comment il convient de procéder pour établir cet appareil.

Avant l'opération, on prend l'empreinte de la mâchoire supérieure du malade sans tenir compte des déformations qu'elle

peut présenter. Puis, sur le squelette, on prend le moule de la face antérieure d'un maxillaire supérieur. A l'aide de ces deux moulages on établit l'appareil provisoire. Celui-ci est formé de deux parties : l'une, horizontale, faite sur le moule de la mâchoire supérieure du malade, correspond au voile du palais, à la voûte palatine et à l'arcade dentaire. La partie qui correspond à l'arcade dentaire et à la voûte palatine est en caoutchouc durci, l'autre, répondant au voile, est en caoutchouc mou; la fixation est assurée, comme pour un dentier ordinaire, à l'aide de crochets

Fig. 183-VII. — Prothèse immédiate pour résection totale du maxillaire inférieur.

s'attachant aux dents restantes ou au maxillaire inférieur. Sur cette pièce horizontale vient s'appliquer la deuxième partie de l'appareil qui est verticale et a été moulée sur le squelette; elle est formée par une lame de caoutchouc durci qui représente « *en façade* » la paroi antérieure de l'os, et qui est divisée en deux portions verticales par un système spécial de charnières, permettant de l'enlever facilement. L'appareil définitif, dont la construction exige un moulage fractionné de la cavité osseuse, est aussi plus compliqué qu'à la mâchoire inférieure.

Sans entrer dans l'exposé de sa fabrication, nous signalerons seulement que, contrairement à l'appareil provisoire qui n'est construit qu'en surface, la prothèse définitive forme une masse qui comble toute la cavité.

Ainsi que nous le disions précédemment, l'usage de la prothèse immédiate ne s'est guère généralisé et, de l'avis même de Cl. Martin, elle semble encore peu employée en France; en Alle-

magne, elle a été accueillie de façon plus favorable et notamment Schlatter, Hahl, Fritzsche, Schröder ont émis à son sujet une opinion favorable.

Les principales critiques qui ont été faites de cette méthode, particulièrement par Bönnecken, sont les suivantes : 1° le placement d'un corps étranger volumineux au milieu de tissus cruentés, doit les irriter et entraver la cicatrisation ; 2° la prothèse

Fig. 189-VIII. — Radiographie sans prothèse montrant la régénération du maxillaire inférieur.

immédiate empêche la désinfection de la plaie ; 3° le vissage de la prothèse est difficile ; 4° la présence de la prothèse favorise la récidive des tumeurs qui avaient nécessité la résection.

A tous ces reproches, — la plupart basés sur des idées *a priori*. — Cl. Martin a répondu par l'exposé de plus de 150 observations bien faites pour démontrer leur inexactitude ; pour ce qui est en particulier relatif à la récidive des tumeurs malignes, il a établi que l'emploi de ses appareils permet d'augmenter sans crainte la brèche opératoire de façon à dépasser largement la zone malade.

Il n'en est pas moins certain que, même en Allemagne, où le

principe de la prothèse immédiate a été adopté, son application a été considérablement modifiée. Tout d'abord, le plus souvent, les chirurgiens allemands n'y ont pas recours pendant l'opération mais seulement après huit à quinze jours; ensuite ils donnent la préférence à des appareils de contention plutôt qu'aux appareils de remplacement.

Le premier en date, le bandage de Sauer, est composé essen-

Fig. 190-IX. — Radiographie avec prothèse.

tiellement d'un arc métallique, interposé entre les fragments, établi sur un moule des mâchoires fait avant l'opération; les extrémités de l'arc sont attachées aux dents de la mâchoire inférieure ou fixées par des boulons aux os; puis la muqueuse est suturée le plus possible pour rétrécir la brèche, et la plaie est tamponnée à la gaze iodoformée jusqu'à cicatrisation. L'arc métallique est alors enlevé et remplacé par un appareil définitif.

Hahl a appliqué une méthode analogue qui aurait, comme celle de Sauer, d'après Martin, l'inconvénient de ne pouvoir éviter la

déviation des parties molles; nous en avons pourtant vu des résultats fort satisfaisants.

Bönnecken, Tenison, Lyon, Warnekros, Michaël, etc., ont construit des appareils analogues.

Mentionnons aussi la gouttière de Stoppany, intermédiaire entre l'arc de Sauer et les prothèses de Martin.

Enfin Delair a proposé, il y a quelques années, de remplacer le caoutchouc par de la porcelaine dans la fabrication des prothèses; Sébileau notamment en a fait usage et s'en est déclaré très satisfait.

A côté de ces appareils de prothèse immédiate — de remplacement ou de soutien — nous devons indiquer brièvement les appareils de prothèse secondaire. Cette méthode a comme caractère essentiel d'être appliquée un certain temps après l'opération.

Preterre et Fowler, puis Kingsley en Angleterre et Suersen en Allemagne, cherchèrent les premiers à empêcher les déplacements des fragments réséqués.

Sauer appliquait du reste aussi généralement son arc décrit plus haut après une dizaine de jours et le combinait souvent avec un appareil de contention nommé « plan incliné »; c'est une lame oblique en haut et en dehors fixée latéralement aux dents du fragment restant et dont la face interne venant s'appuyer contre la face externe des molaires supérieures dans le mouvement de fermeture de la bouche attire et maintient le fragment dans sa position normale. Cet appareil a donné de bons résultats chez une cinquantaine d'opérés de Bergmann. Martin lui oppose un « appareil à ailettes » fait de deux pièces, l'une supérieure, l'autre inférieure. La pièce supérieure recouvre la voûte palatine et est maintenue par des lames qui passent de chaque côté entre les molaires; c'est sur ces lames et appliquée contre la face externe des dents qu'est fixée une plaque ou ailette triangulaire. La pièce inférieure prend appui sur les dents du fragment restant, s'il en existe, ou sur le fragment lui-même; elle porte sur sa face externe une ailette semblable à la supérieure. Quand on ouvre et ferme la bouche, les deux ailettes viennent frotter l'une contre l'autre.

Ces deux appareils, de même que « l'appareil en coulisse » de Mlle Rosenthal, peuvent s'appliquer secondairement pour lutter contre la déformation ou immédiatement pour la prévenir et venir en aide aux prothèses de remplacement. On peut en rapprocher l'appareil externe de redressement parfois utilisé avec succès par Martin.

Les documents dont nous disposons jusqu'à présent ne nous permettent pas de conclure de façon formelle à laquelle des

méthodes — remplacement ou contention — il convient de donner la préférence ; mais il semble bien établi que l'usage de la prothèse immédiate devrait entrer de façon plus générale dans la pratique de la chirurgie des mâchoires. Les craintes d'irritation et d'infection de la plaie par les appareils de remplacement qui ont amené la plupart des chirurgiens à s'adresser plutôt aux méthodes de prothèse de soutien ou à la prothèse secondaire ne nous semblent guère justifiées grâce au soin mis par Martin à assurer le nettoyage de ses pièces et de la plaie. Peut-être conviendrait-il de modifier quelque peu les moyens de fixation, d'éviter notamment le vissage des appareils et de les maintenir en place plutôt par des crochets permettant de les enlever complètement chaque jour. Mais, en réalité, le grand écueil de la méthode, c'est la difficulté d'exécution de la prothèse immédiate : et sans doute sa pratique se généraliserait-elle davantage, si les connaissances de technique prothétique étaient plus répandues et si nous avions toujours sous la main un spécialiste assez habile pour en assurer la fabrication.

En tout cas, il ne nous est plus permis d'ignorer les données fondamentales de la prothèse et il n'est pas douteux que ses procédés réalisent une amélioration notable dans la chirurgie faciale.

Nons ajouterons qu'ici aussi des tentatives ont été faites de divers côtés pour utiliser les injections de paraffine pour la réparation à la suite de résections de maxillaires. Mais ces essais n'ont pas encore abouti à des données définitives, de sorte que nous nous bornerons à les signaler.

Chapitre VI. — Chirurgie réparatrice des grandes pertes de substance de la face.

A la suite de tentatives de suicide ou d'accidents par armes à feu, on constate fréquemment des pertes de substance très étendues de la face entreprenant à la fois les tissus mous et le squelette. La chirurgie de guerre est particulièrement féconde en traumatismes de cet ordre et nous nous trouvons également aux prises avec ces vastes brèches à la suite d'ablation de tumeurs ayant envahi plusieurs régions de la face.

La restauration de ces lésions très complexes dans lesquelles les téguments, la charpente osseuse et les cavités du massif facial sont diversement intéressés, est extrêmement variable, et il ne saurait entrer dans notre pensée d'exposer ici des règles bien déterminées. Tout au plus pourrons-nous formuler quelques indications générales dont l'application variera à l'infini.

Toutes les méthodes de réparation trouveront leur emploi et souvent leur combinaison amènera seule le résultat souhaité.

Quand on se trouvera en présence de pertes de substance étendues mais superficielles, les greffes dermo-épidermiques rendront particulièrement service, ainsi que Morestin le montrait ici, il y a deux ans, à propos de plusieurs cas de cancers consécutifs à des lupus.

Si la brèche est plus profonde, l'autoplastie par la méthode indienne sera généralement préférée : si la perte de substance siège dans la moitié supérieure de la face, on empruntera le lam-

Fig. 191-X. — Autoplastie fronto-temporale après ablation d'un épithélioma orbito-naso-génien droit.

beau au front; s'il occupe la moitié inférieure, on s'adressera aux téguments du cou.

La méthode italienne trouvera particulièrement son indication dans les plaies étendues entourées de tissus cicatriciels.

Pour notre part, nous avons eu maintes fois l'occasion de pratiquer des réparations faciales étendues à la suite d'ablations d'épithéliomas entreprenant le front, l'orbite, la racine et les ailes du nez en même temps que la joue, et nous nous sommes toujours bien trouvé de l'emploi des lambeaux indiens prélevés à la portion saine du front associés aux greffes de Thiersch et à l'autoplastie secondaire du cuir chevelu.

Nous avons du reste insisté, à différentes reprises, sur les avantages que l'on peut retirer de cette combinaison des divers procédés d'autoplastie : après l'ablation large d'épithéliomas

fronto-orbito-géniens ayant entrepris la substance osseuse et nécessitant l'ouverture et le curettage des sinus ou la résection de portion d'os, la vaste brèche ainsi créée est comblée par un lambeau indien pris au front; la perte de substance ainsi occasionnée est réparée par deux lambeaux pris à la naissance des cheveux et la nouvelle plaie est recouverte par des greffes de Thiersch.

La photographie ci-dessus (fig. X) est un exemple des résultats que l'on obtient de la sorte. Il s'agit d'un homme de soixante-quatre ans; il vint nous trouver l'an dernier pour un vaste épithélioma qui avait débuté il y a six ou sept ans par une petite verrue sur la paupière inférieure droite; depuis quatre ans, une ulcération s'était produite qui, malgré divers traitements, avait lentement envahi les deux paupières, la cavité de l'orbite et la pommette.

Le 21 janvier 1904, sous narcose chloroformique, nous pratiquons l'ablation en masse de la tumeur et de tout le contenu de l'orbite; le rebord orbitaire inférieur et une portion de l'os malaire sont enlevés à la gouge; curettage de l'orbite et du sinus ethmoïdal envahis par la néoplasie. Au cours de cette manœuvre, la fosse nasale est ouverte au niveau de la racine du nez et au niveau de l'ethmoïde. Tamponnement.

La surface cruentée, une fois l'hémostase assurée, est recouverte par un large lambeau cutané ovalaire pris au front et dont la base est à la tempe droite; l'angle supéro-externe du lambeau empiète sur le cuir chevelu. Le lambeau est alors fixé au-devant de la cavité orbitaire et suturé à la peau saine de la joue et du nez. Des greffes de Thiersch prélevées à la cuisse sont appliquées sur la brèche frontale (l'âge du malade m'a détourné dans ce cas de l'autoplastie secondaire de cette plaie).

La réunion se fit complètement par première intention; les fils furent enlevés le 1er février et, dès le 3 février, le malade quitta l'Institut sans aucun pansement.

Comme le montre la photographie, les cicatrices sont à peine visibles, et les cheveux que nous avons transplantés à l'angle supéro-externe du lambeau se continuent très avantageusement avec la portion restante du sourcil.

Mais ce qui distingue surtout la chirurgie réparatrice des grandes pertes de substance de la face, c'est la nécessité où le chirurgien se trouve de combiner l'emploi des prothèses avec les diverses méthodes d'autoplastie.

L'éclatement des tissus produit par un coup de feu tiré à bout portant sous le menton ou dans la bouche amène souvent des délabrements que la chirurgie pure reste impuissante à réparer. De même les ulcérations dues au lupus ou au cancer dépassent

souvent de loin la mesure des réparations possibles par la seule autoplastie.

Gunning (de New-York), Ronnet, Trélat, Delorme, Forgue, Poncet, Vallas, Cl. Martin et récemment Delair ont montré tout le parti que l'on peut tirer de l'autoplastie combinée à la prothèse en présence de mutilations étendues de la face : par l'autoplastie on rétablit les parties cutanées, par les appareils on rend aux régions leur configuration normale, on obture les cavités anormales et on rétablit le fonctionnement physiologique des organes.

Des malheureux que leur aspect repoussant rendait un objet de répulsion et de pitié pour leur entourage; des individus chez qui la destruction totale du nez et du palais amène une brèche répandant une odeur de punaisie intolérable et que le dégoût qu'ils ressentent eux-mêmes conduit à des idées de suicide, pourront, grâce à la prothèse associée à l'autoplastie, recouvrer une physionomie très convenable et une existence supportable. Le cas relaté par Vallas et Martin dans la *Revue de Chirurgie* en 1903 en est un bel exemple.

La prothèse seule pourra du reste apporter souvent des améliorations très considérables ainsi qu'en témoignent différentes observations de Cl. Martin dont on nous permettra peut-être de reproduire la suivante qui met bien en évidence les principes de cette méthode.

« J'eus à faire, dit-il dans son rapport au Congrès international « de Madrid en 1903, une restauration de la face, chez une malade « à laquelle un lupus avait détruit le nez, les fosses nasales, la « lèvre supérieure et la plus grande partie des maxillaires supé- « rieurs. Il ne restait plus, au fond de cette cavité, qu'une petite « bride très mince formée par les débris du voile du palais. Le « maxillaire inférieur, muni seulement de quatre dents, me servit « de point d'appui pour tout l'appareil. Celui-ci était constitué par « une pièce palatine munie de dents et reliée à la pièce inférieure « par des ressorts ordinaires. Cette pièce palatine portait un voile « en caoutchouc mou se prolongeant jusqu'à la paroi postérieure « du pharynx. Elle était surmontée, sur les côtés, de lames de « caoutchouc très minces tapissant toute l'étendue de la cavité « mais avec un orifice en haut pour permettre l'olfaction. La « partie centrale de l'appareil portait une lame de caoutchouc dur « formant la cloison. Le bord supérieur de cette lame était garni « d'une épaisseur de caoutchouc mou pour rendre moins sen- « sibles les chocs de la mastication. Sur chaque face de cette « cloison artificielle étaient ménagées des rainures se continuant « sur le voile et destinées à déverser dans l'arrière-gorge les « sécrétions nasales. L'écoulement de celles-ci vers la partie

« antérieure était rendu impossible grâce à une plaquette remon-
« tant jusqu'aux deux tiers de la hauteur de la cavité et barrant
« l'extrémité antérieure des rainures. Cette plaquette, avait en
« outre, l'avantage de diriger vers le haut l'air inspiré, de lui faire
« parcourir un plus long trajet, par conséquent de l'échauffer
« davantage avant de parvenir aux poumons. Je me rapprochais
« ainsi le plus possible des conditions physiologiques normales.
« Sur le tout étaient montés un nez et une lèvre artificiels en
« céramique.

« Dans cet appareil typique, le métal était éliminé de parti pris;

Fig. 192-XI. — Prothèse oculo-palpébrale après ablation d'un épithélioma orbito-temporo-malaire gauche.

« aussi était-il léger, facile à fixer et remplissait-il toutes les con-
« ditions désirables. »

Nous avons eu également recours, dans certains cas, à la prothèse pour perfectionner le résultat d'autoplasties faciales au point de vue cosmétique. La photographie ci-dessus (fig. XI) est celle d'un de nos malades opéré d'épithélioma orbito-temporo-malaire gauche; la tumeur avait été enlevée en masse avec tout le contenu de l'orbite et la paroi externe de la cavité orbitaire; un lambeau indien frontal couvrit la brèche temporo-malaire et l'angle externe de l'orbite dont le fond fut tapissé de greffes de Thiersch ainsi que la plaie frontale. Comme ce malade, ainsi défiguré, ne pouvait reprendre ses fonctions, mon assistant, le Dr Dhanis, lui fit une prothèse oculo-palpébrale qui vint complètement masquer la perte de l'œil droit, ainsi que le montre la photographie.

Bien entendu, la combinaison variable des délabrements pourra amener le chirurgien à pratiquer en même temps toute une série de réparations et à associer les procédés que nous avons décrits en particulier pour chaque région ; témoin ce malade de Dieffenbach qui était atteint, à la fois, par suite de brûlures qu'il s'était faites dans un accès d'épilepsie, d'un ectropion cicatriciel de la paupière supérieure, d'une perte de l'aile du nez et du lobule, d'une atrésie buccale et d'une cicatrice vicieuse de la joue.

De même, les blessures par armes à feu amènent des désordres très variés qui peuvent nécessiter les réparations diverses que nous avons décrites à propos des fistules du canal de Sténon, des pertes de substance et des fractures des différents organes. La thèse de Biau et celle de Maillard contiennent sur le mécanisme de ces traumatismes et sur ces différentes autoplasties des documents nombreux et intéressants, dans le détail desquels nous ne saurions entrer ici.

Chapitre VII. — Chirurgie réparatrice des lésions nerveuses de la face.

Les interventions réparatrices de la chirurgie nerveuse de la face possèdent une technique si spéciale que nous avons cru opportun de les ranger dans un groupe particulier.

Nous ne parlerons pas des différentes opérations préconisées pour le traitement des névralgies que l'on observe parfois à la suite des blessures de la joue et qui, à ce titre, mériteraient peut-être d'être envisagées ici de même que le trismus qui accompagne parfois les névralgies du trijumeau, parce que leur étude nous entraînerait trop loin du cadre que nous nous étions proposé. Par contre le tic convulsif, et particulièrement le blépharospasme grave, de même que la paralysie faciale traumatique, par destruction du nerf dans le canal de Fallope ou à sa sortie du trou stylo-mastoïdien, rentrent directement dans les lésions que nous avons à envisager.

1. — TIC CONVULSIF

Baum jun., le premier, a réussi dès 1878, à guérir, par l'élongation du facial, un cas de tic convulsif. On sait qu'il s'agit d'une des formes rares d'excitations cloniques unilatérales localisées analogues au torticolis spasmodique et qui résistent parfois à toute espèce de traitement médico-mécanique. Non seulement l'aspect du visage, mais l'insomnie et les douleurs quelquefois très vives occasionnées par cette affection nécessitent assez fréquemment l'intervention chirurgicale. Avant Baum, le seul remède radical

était la section ou la résection du nerf avec toutes les suites pénibles de l'hémiplégie faciale. Aussi faut-il accueillir l'élongation comme un progrès réel.

A la suite de l'élongation survient une paralysie transitoire, qui rétrocède rapidement. L'opération de Baum a été répétée un certain nombre de fois et si le succès n'a pas toujours été définitif, tout au moins n'a-t-on jamais signalé de conséquences fâcheuses.

Crespi, sur 22 cas personnels, a enregistré 9 guérisons durables, 32 p. 100 d'améliorations, 58 p. 100 d'insuccès; une statistique de Bernhardt, cité par Schede, donne, sur 12 cas, 10 guérisons et seulement 2 insuccès.

Mais il faut bien dire que si les résultats sont si variables, c'est surtout parce que l'opération est délicate et laborieuse et qu'il est difficile d'apprécier l'intensité de l'élongation nécessaire. Dans les cas assez sérieux pour indiquer l'intervention, les secousses, il est vrai, ne cessent que par une narcose chloroformique très profonde et il est donc possible de surveiller les effets de l'élongation pendant qu'on la pratique et de la prolonger jusqu'à ce que tout le territoire du facial soit paralysé; mais ces effets ne sont pas toujours faciles à contrôler. D'autre part il importe de choisir un procédé opératoire qui permette d'atteindre sûrement le nerf avant sa subdivision.

Le procédé de Hueter, par exemple, laisse souvent intacts les nerfs zygomatiques et exclut donc l'orbiculaire des paupières du bénéfice de l'opération.

Le procédé de Kaufmann, qui traverse la parotide en prenant pour point de repère le nerf sous-cutané cervical supérieur, branche la plus inférieure du facial, a l'inconvénient de produire de fortes hémorragies et d'exposer à des fistules salivaires. König préconise la technique suivante : incision semi-lunaire circonscrivant le lobule de l'oreille; du milieu de celle-ci, incision verticale de 1 cm. descendant parallèlement à la branche montante de la mâchoire; en réclinant les 3 petits lambeaux ainsi formés on découvre le bord de la parotide que l'on attire à l'aide de crochets pointus en bas, en avant et en dehors; le tronc du facial recouvert d'une veine apparaît alors et il est relativement facile de le charger sur un crochet mousse et de l'étirer au moyen d'une pincette.

Le tic convulsif entreprend parfois les muscles masticateurs et en impose pour une affection du trijumeau; par contre, il peut du reste aussi ne pas être généralisé à tous les muscles innervés par le facial, mais se restreindre à l'une ou l'autre de ses branches.

Une des formes les plus fréquentes du tic convulsif partiel frappe particulièrement les paupières et constitue le blépharo-

spasme. Comme tous les spasmes musculaires, celui-ci est tantôt insignifiant et passager, surtout chez les jeunes sujets; il guérit alors facilement par l'électricité et les préparations bromurées et arsenicales. D'autres fois, il acquiert une extrême intensité et devient presque permanent au point de condamner à la cécité ceux qui en sont atteints. Pour ces cas où les paupières finissent par être convulsivement fermées de façon presque continue, un traitement chirurgical s'impose devant l'échec des tentatives médicales (suggestion, éducation psychique, etc.). La section sous-cutanée des filets du facial et la résection de portions plus ou moins étendues du muscle orbiculaire n'ont généralement donné que peu de résultats, non plus que l'élongation du nerf.

Aussi Kennedy proposa-t-il d'appliquer au traitement du blépharospasme grave la section du facial suivie d'une anastomose spino-faciale immédiate. Abadie et Cunéo ont publié tout récemment un cas où cette intervention fut suivie d'un succès complet. Nous reviendrons dans un moment à la technique de cette opération; résumons seulement brièvement ici ses conséquences immédiates et tardives.

Aussitôt après la section du facial, il se produit dans la moitié correspondante de la face une paralysie totale; elle rétrocède au bout d'un laps de temps que l'on peut estimer assez exactement à 1 jour par millimètre d'écart entre le bout central du spinal et l'extrémité terminale des filets périphériques du facial anastomosé; ce délai fut de deux mois, dans le cas d'Abadie et Cunéo; d'autres fois le retour de la motilité a été beaucoup plus rapide; Kennedy a constaté la régénération dès le 7e jour, Cushing au 13e jour. La tonicité des muscles paralysés reparaît peu à peu, en même temps que la symétrie du visage; ce retour à la normale exige 14 à 20 mois.

L'occlusion de l'œil pendant le sommeil se récupère très rapidement. Les mouvements associés commencent à se montrer vers la fin du 2e mois, c'est-à-dire qu'en contractant l'épaule les malades peuvent déjà relever la commissure labiale déviée. Les mouvements volontaires dissociés proprement dits des muscles de la face reviennent vers le milieu de la 2e année. Les mouvements des lèvres et des joues redeviennent normaux, la mastication et la phonation se font sans entrave. Au point de vue physiognomonique seulement les résultats sont généralement nuls; même après des années les malades ne rient, ne pleurent, ne s'étonnent que d'un côté et la moitié du visage du côté opéré reste stricte-inexpressive dans la presque totalité des cas. Ces résultats en somme très satisfaisants de l'anastonose spino-faciale lorsqu'elle est appliquée immédiatement après la section du nerf (observa-

tions de Kennedy, de Körte, de Cunéo) permettent de conseiller nettement cette opération dans le blépharospasme grave.

2. — PARALYSIE FACIALE D'ORIGINE TRAUMATIQUE

Jusque dans ces dernières années, la destruction du facial dans le canal de Fallope ou à sa sortie du trou stylo-mastoïdien amenait une hémiplégie irrémédiable dans la moitié correspondante de la face.

En 1898, Furet eut l'idée d'anastomoser le bout périphérique du nerf sectionné à un nerf voisin. J.-L. Faure, à qui il fit part de cette conception, établit que l'anastomose devait se faire de préférence avec le spinal; il régla la technique opératoire et exécuta l'opération pour la première fois la même année.

Expérimentalement le bien fondé de l'opération de Furet-Faure a été démontré par Barrago-Ciarella, par Kennedy et par Manasse.

Bréavoine reproduit, dans sa thèse, outre l'observation du premier cas opéré par Faure, l'histoire très démonstrative d'une malade chez laquelle Kennedy a appliqué pour la première fois l'opération à la cure d'un blépharospasme grave ainsi que nous le rappelions plus haut.

Une vingtaine de cas ont été publiés depuis lors qui montrent que le succès de l'opération entreprise pour des paralysies faciales anciennes est souvent nul et généralement incomplet : les mouvements associés apparaissent presque toujours, c'est-à-dire qu'en soulevant l'épaule les malades peuvent contracter les muscles de la face; mais les mouvements dissociés sont loin de reparaître de façon constante et il persiste généralement une certaine déviation.

Au point de vue de la technique opératoire, différents procédés ont été préconisés : Faure recommandait la section de la branche trapézienne du spinal et l'anastomose termino-terminale par-dessus le digastrique. Manasse a préconisé l'anastomose termino-latérale sans section de la branche trapézienne; pour parvenir à amener le facial à son contact, il est obligé de sectionner le digastrique.

C'est aussi le mode opératoire utilisé par Abadie et Cunéo que nous résumerons rapidement puisqu'il est le plus récent à notre connaissance et que le succès obtenu a été aussi parfait que possible : incision des téguments depuis le tragus, en avant du lobule, jusqu'au bord antérieur du sterno-mastoïdien, pour suivre ensuite celui-ci jusqu'à la hauteur de l'os hyoïde. Puis l'opération comporte 3 temps : recherche du facial, recherche du spinal, anastomose des deux nerfs. Le facial est découvert dans l'angle dièdre

limité en arrière par le digastrique, l'apophyse styloïde et les muscles styliens, en avant par la parotide décollée de la paroi postérieure de sa loge; après ligature de l'artère auriculaire postérieure, le tronc du facial est dégagé sur une longueur de 10 à 15 millimètres à son point d'émergence entre le digastrique et l'apophyse styloïde, et sectionné au ras du trou stylo-mastoïdien.

Pour découvrir le spinal, on isole le bord antérieur du sterno-mastoïdien, on attire le muscle en arrière et en dehors après dissection et l'on voit apparaître alors une corde oblique formée par la branche externe du spinal; quelques coups de sonde cannelée font émerger le nerf de la graisse et des ganglions qui l'entourent et le dégagent de la jugulaire interne qui passe tantôt en avant, tantôt en arrière de lui. Après section du digastrique, on amène aisément le facial au contact de la 11e paire et on pratique l'anastomose en le suturant dans une fente du milieu du spinal.

Nous n'entrerons pas dans l'examen des modifications proposées à l'instigation de Ballance et de Stewart : de nombreux auteurs (Weil, Taylor, Körte, Fraser, Alexander, P. Duval, Villar ont préféré l'hypoglosse au spinal comme point d'implantation du facial. Schäffer a même préconisé l'anastomose avec le glosso-pharyngien malgré le petit calibre et la recherche difficile de ce nerf.

Le danger d'hémiatrophie linguale constatée par Körte après une anastomose hypoglosso-faciale et l'absence de tout avantage sérieux par cette voie nous fait considérer le procédé de Faure, avec ou sans la modification de Manasse-Cunéo, comme la méthode de choix.

En somme on peut dire que l'anastomose spino-faciale dans les cas de paralysie faciale récente — tel le cas opéré par Morestin deux mois après une fracture du rocher — fournit une solution remarquable à une infirmité naguère incurable; lorsque la paralysie est très ancienne, les résultats sont moins constants.

Chapitre VIII. — Chirurgie réparatrice de l'oreille.

Nous n'envisagerons ici que la réparation d'anomalies congénitales ou de déformations acquises du pavillon de l'oreille; les réparations intéressantes dont l'oreille moyenne, et surtout la mastoïde, ont été le siège à la suite de cure radicale d'otites, sortent du domaine de la chirurgie faciale.

1. — MALFORMATIONS CONGÉNITALES DU PAVILLON

Les anomalies de forme et de direction du pavillon ont donné lieu, ces dernières années, à un certain nombre d'interventions

dont le but cosmétique est parfaitement défendable. A la suite de l'observation intéressante présentée ici même l'an dernier par Faugère, Morestin a dit avec raison que c'était toujours pour lui « un grand sujet d'étonnement de voir les porteurs de ces oreilles étranges garder avec obstination cette malformation laide ou ridicule ».

Boyer a observé l'hypertrophie du lobule qui pendait jusque sur la joue; l'excision est facile en ce cas.

Plus souvent la portion postérieure de la conque atteint des dimensions exagérées constituant la « macrotie ». La résection triangulaire de l'hélix et de l'anthélix a été pratiquée avec succès par Martini dès 1856, par Joseph, par Hedrich, par Burger, par Bishop, par Barckwell, par Hang, etc.

L'anomalie inverse, généralement accompagnée de malformation du conduit auditif externe, est beaucoup plus difficile à réparer. Parfois, les enfants viennent au monde sans trace de pavillon; d'autres ne présentent qu'un rudiment d'hélix sous forme d'un bourrelet descendant obliquement en avant de la région auriculaire (Birkett, Nélaton, Toynbee). Nous nous sommes parfois attaqué à ces pavillons recroquevillés chez de très jeunes enfants; mais il est extrêmement difficile de maintenir, même à l'aide de greffes, l'ouverture du conduit atrésié. Morestin a cité le cas d'un sujet adulte dont les deux oreilles étaient ratatinées, enroulées « de manière à former de chaque côté une petite masse ovoïde comparable aux coquilles de beurre des restaurants populaires »; sans parvenir à reconstituer des oreilles parfaites, l'opération aurait cependant réussi à mettre cet individu à l'abri des railleries de son entourage.

Les déviations du pavillon ont donné lieu à des interventions plus fréquentes. D. Mollière eut à relever le haut du pavillon qui retombait comme des oreilles de porc. Il y parvint en le fixant à la tempe par deux points de suture. Büger a redressé deux oreilles retombant en « oreilles de chat ».

La plupart des auteurs ont supprimé en arrière du pavillon une certaine étendue des téguments et réuni les bords de la perte de substance. On joindra parfois avec avantage à la résection cutanée elliptique, la suppression d'un triangle ou d'un ovale cutané au niveau du bord libre, voire la résection d'une portion du cartilage; la correction de la difformité se fait alors parfaitement, ainsi qu'en témoigne le cas dont Faugère a présenté l'an dernier les photographies au Congrès.

En somme, trois méthodes ont été principalement employées : Monk excise seulement la peau en ellipse à la face postérieure du pavillon; Ely enlève une ellipse comprenant la peau et le carti-

lage; Barkwell recommande le procédé d'Ely, mais en faisant les extrémités de l'ellipse rectilignes et le milieu très déjeté. Hang excise un lambeau semi-lunaire s'étendant de la face postérieure de la conque sur l'apophyse mastoïde.

Ces redressements orthopédiques, parfaitement justifiés, ont donc des indications et une technique bien réglées.

*
* *

2. — MALFORMATIONS ACQUISES

Les plaies, les brûlures, l'excision de tumeurs peuvent amener des pertes de substance plus ou moins étendues et nécessiter des autoplasties parfois assez conséquentes.

Rappelons ici les cas bien établis de réimplantations d'oreilles auxquels nous avons déjà fait allusion. Manni a rapporté le cas d'un soldat dont l'oreille fut emportée d'un coup de sabre et qui la lui apporta le lendemain dans un mouchoir; malgré ce laps de temps, l'oreille fut remise en place et maintenue par des bandelettes de diachylon; la guérison se fit sans déformation.

Plusieurs cas d'arrachement de portions plus ou moins étendues ont été cités par Maisonneuve, Feraud, Roulin, Daprez et montrent la facilité surprenante avec laquelle ces plaies guérissent par simple rapprochement.

Dans les cas de pertes de substance partielles, Dieffenbach a conseillé la réfection à l'aide d'une autoplastie par lambeau pris au voisinage. La méthode italienne a été aussi parfois employée.

Les tumeurs du pavillon nécessitant une intervention ne sont pas très communes; les fibromes du lobule et les chéloïdes, dont la récidive est fréquente, doivent être largement excisés; les tophus uratiques sont enlevés quand ils deviennent gênants.

La suture des bords après résection est de règle, de même que pour les tumeurs de l'antitragus dont Guermonprez a relaté un exemple.

Les épithéliomas du pavillon sont exceptionnels : Ferreri en trouve 8 cas sur 5 000 malades d'otiâtrie.

Maillard cite dans sa thèse un cas de cancer du pavillon de l'oreille étendu au cuir chevelu chez un malade de Morestin: le pavillon fut enlevé en masse au ras du crâne, l'apophyse mastoïde et la tempe mises à nu, la parotide et le sterno-cléido-mastoïdien entamés. La vaste brèche fut comblée par un grand lambeau à pédicule postéro-supérieur pris aux régions sus-hyoïdienne et carotidienne du cou. La cicatrisation fut parfaite. L'absence de pavillon, qui aurait pu être dissimulée par une prothèse.

fut masquée par les cheveux transplantés et la barbe qui recouvrirent la région.

En résumé, à part quelques interventions cosmétiques assez heureuses, la chirurgie réparatrice de l'oreille offre une importance secondaire. C'est du reste ce qui nous a décidé à reléguer son examen à la fin de notre rapport.

CONCLUSIONS

La diversité extrême des lésions que l'étendue considérable de la question nous a conduit à envisager et les procédés opératoires multiples que nous avons vu employer à leur réparation ne nous permettent pas de résumer notre rapport en quelques propositions.

Disons cependant que la chirurgie réparatrice de la face comporte des méthodes diverses dont l'indication est assez nettement établie dans tel ou tel pas particulier : les greffes conviendront spécialement dans certaines déformations des joues et des paupières et pour la cicatrisation des régions d'emprunt; les différentes variétés d'autoplastie (française, indienne, italienne) seront appliquées suivant des règles assez précises, pour la rhinoplastie, la chéiloplastie, la blépharoplastie; les prothèses serviront surtout avec avantage pour éviter les déformations consécutives aux pertes de substance des mâchoires.

De façon générale, nous pouvons dire aussi que certaines régions sont susceptibles de réfections très satisfaisantes, notamment les paupières et les lèvres, tandis que pour d'autres organes et spécialement pour le nez, les résultats sont encore inconstants et des recherches nouvelles s'imposent.

A côté des procédés anciens de restauration, nous avons eu à signaler l'apparition d'un certain nombre de méthodes nouvelles : les greffes cartilagineuses et osseuses, les opérations purement cosmétiques, les injections de paraffine, la neurorraphie, les prothèses immédiates, la combinaison de l'autoplastie avec la prethèse réparatrice.

Mais si nous avons pu marquer, ça et là, des préférences, noter des indications plus ou moins précises pour tel ou tel procédé, esquisser des règles de technique, nous avons toujours relevé, comme caractère dominant, la variabilité excessive des méthodes de traitement et la part considérable laissée dans chaque cas à l'originalité et à la spontanéité du chirurgien. C'est cette circonstance qui rend la chirurgie réparatrice de la face si difficile et ses

résultats si incertains; mais c'est elle aussi qui lui confère l'intérêt prépondérant qu'elle suscite et qui cause la satisfaction profonde que nous procure toujours la réussite complète d'une réparation faciale.

BIBLIOGRAPHIE [1]

Traités généraux consultés pour les différents chapitres relatifs à la chirurgie réparatrice de la face.

VON BERGMANN, BRUNS, V. MIKULICZ. — *Handbuch der praktischen Chirurgie*. Stuttgart, 1900.

CHALOT. — *Traité élémentaire de médecine et de chirurgie opératoires* (4e édit.). Paris, Doin, 1900.

DUPLAY et RECLUS. — *Traité de chirurgie*, t. V, Paris, 1898.

KEEN AND WHITE. — *An american Text-book of Surgery*, Londres, 1894.

KIRMISSON. — *Maladies chirurgicales d'origine congénitale*, Paris, Masson, 1898.

KOCHER. — *Traité de médecine opératoire*, 1904.

KÖNIG. — *Lehrbuch der speciellen Chirurgie* (8e édit.), Berlin, Hirschwald, 1905.

LE DENTU et DELBET. — *Traité de chirurgie clinique et opératoire*, t. V et VI. Paris, Baillière et fils, 1897.

LESER. — *Die specielle Chirurgie in 60 Vorlesungen*, Iéna, 1900.

MONOD et VANVERTS. — *Traité de technique opératoire*. Paris, Masson, 1901-1902.

VON MOSETIG-MOORHOF. — *Handbuch der chirurgischen Technik* (4e édit.). Leipzig-Vienne, 1899.

TRÉLAT. — *Clinique chirurgicale*, Paris, Baillière et fils, 1891.

Travaux relatifs aux différentes méthodes de chirurgie réparatrice de la face en général [2].

ALT. — Ueber subkutane Paraffininjektionen, *Monatsschr. f. Ohrenheilk.*, 1901, n° 9.

BERGER P. — De l'autoplastie par la méthode italienne modifiée; ses indications, sa technique opératoire et ses résultats, *Congrès français de chirurgie*, 1889, 9 octobre, p. 361-401.

BRŒCKAERT [3]. — Résultats éloignés des injections de paraffine solide en chirurgie, *XIVe Congrès intern. de médecine*, Madrid, 1903, et *Archives de médecine et de chirurgie spéciales*, 1903, Extr.

— Les injections à froid de paraffine. Une nouvelle seringue, *Presse médicale*, 30 novembre 1904, et *La Belgique médicale*, 23 février 1905, n° 8.

BUCK et BRŒCKAERT. — A propos d'un paraffinome, *Bull. de l'Acad. roy. de médecine de Belgique*, 1903, XI, 28.

CAZENEUVE (DE). — Des injections prothétiques de paraffine, *Annales des maladies de l'oreille, etc.*, 1903, p. 516. Thèse Paris, 1902, Jouve.

CHOUSSAUD. — *Prothèse par les injections de paraffine*, thèse de Bordeaux, 1902, n° 71.

1. Nous nous bornons à mentionner ici les ouvrages consultés au cours de ce rapport, une bibliographie complète dépasserait de beaucoup les limites qui nous sont assignées.

2. Les méthodes d'autoplastie proprement dites sur lesquelles nous ne nous sommes guère appesanti dans le premier chapitre de ce rapport se trouvent renseignées dans les traités classiques sus-mentionnés; aussi ne donnons-nous ici que la bibliographie plus récente des méthodes de prothèse extra- et intradermique, à part quelques études d'ensemble sur les différents procédés.

3. Voir aussi, à propos des injections de paraffine, dans les travaux relatifs à la chirurgie réparatrice du nez et des mâchoires.

COMSTOCK. — Some experiments with paraffin, *Medic. Record*, 1902, XI, 1.
CORNING. — Elæomyenchosis or the treatment of local spasm by the injection and congelation of oil in the affected muscles, *New-York med. Journ.*, 14 avril 1894.
— The use of congealed oil to prevent the reunion of nerves after their subcutaneous division; a contribution to the radical treatment of certain formes of neuralgia, *Medic. Record*, 1896, n° 23.
DELANGRE. — De la prothèse chirurgicale réalisée par l'inclusion de la vaseline stérilisée dans les tissus, *Bull. de l'Acad. roy. de médecine de Belgique*, 1900, n° 4.
— Recherches expérimentales sur l'inclusion prothétique de la paraffine, *Congrès français de chirurgie*, 21 octobre 1902.
— Note sur la technique opératoire de l'inclusion prothétique de la paraffine. *Bulletins de l'Acad. de Médecine de Belgique*, 1902.
— Paraffinome et paraffinage des cavités pathologiques, *Congrès français de chirurgie*, 1904.
DELMAS R. — La paraffine comme moyen de prothèse, *Laryngoscope*, 408, 1904.
DEPAGE. — Drainage capillaire de certains abcès, *Société clinique des hôpitaux de Bruxelles*, 12 novembre 1904.
— Ulcus rodens du front. Autoplastie, *Compte rendu annuel du service du Dr Depage*, Bruxelles, 1901.
— Nouveau point de suture, *Annales Société belge de Chirurgie*, 1903, p. 197.
— De la trachéotomie préventive, *Journal méd. de Bruxelles*, 1896, n° 31.
— Résection temporaire du maxillaire par le procédé de Kocher pour polypes nasopharyngiens, *Bull. Soc. roy. des Sc. méd. et natur.*, janvier 1897.
DIONIS. — Troubles trophiques et circulatoires de la peau résultant d'injections de paraffine, *Gazette des hôpitaux*, Paris, 1904, p. 437.
ECKSTEIN. — Ueber submuköse und subkutane Hartparaffinprothesen, *Dtsche med. Woch.*, 1902, n° 32.
— Quelques remarques sur les injections de paraffine solide, *Revue hebdomadaire de laryngol.*, 1902, 22 novembre, n° 47.
— Ueber Paraffininjektionen, *Société de laryngologie de Berlin*, novembre 1903.
— Therapeutische Erfolge durch Hartparaffininjektionen, *Berlin. klin. Woch.*, 1903, p. 302.
EWALD. — Thermophorspritze zur Paraffininjektion, *Zentralbl. f. Chirurgie*, 1902, n° 41.
GAGNARD. — *Autoplastie et greffes d'Ollier-Thiersch*, Thèse, Paris, 1896, Jouve, n° 424.
GALLET A. — *Les opérations préliminaires et temporaires dans la chirurgie de la tête et du cou*, Bruxelles, Hayg, 1900. (Contient la bibliographie relative aux voies d'accès indirectes permettant d'éviter les plaies faciales.)
GERSUNY. — Ueber eine subkutane Prothese, *Zeitschr. f. Heilkunde*, 1900, Hft 9.
— Injection d'un mélange de vaseline et d'huile comme moyen de prothèse, *Semaine médicale*, 7 janvier 1903.
— Harte oder weiche Paraffinprothesen, *Zentralbl. f. Chir.*, 1903, n° 1.
— Ueber einige kosmetische Operationen, *Wien. med. Woch.*, 1903, n° 48.
KOFMANN. — Einiges über die subkutane Prothese nach Gersuny, *Zentralbl. f. Chir.*, 1903, n° 10.
KRLIN. — Beitrag zur Beseitigung der technischen Schwierigkeiten bei subkutanen Paraffin-prothesen, *v. Langenbeck's Arch. f. Chir.*, 1904, Bd 74, Heft 4, pp. 915-955.
LABARRE (E.). — Seringue à paraffine, *Société belge d'oto-laryngologie*, 1904.
LAGARDE. — *Les injections de paraffine*, Paris, 1903, Rousset, in-8, 216 p.
— *Des injections de paraffine dans leurs applications générales en chirurgie*, Thèse de Paris, 1902.

LAGARDE. — Technique et instrumentation nouvelles pour les injections de paraffine, *Anjou médical*, 1904, p. 147.
LEJARS, TUFFIER, DANLOS. — A propos des injections prothétiques de paraffine, *Société de chirurgie de Paris*, 22 avril 1903.
LEXER. — *Lehrbuch der Allgemeinen Chirurgie*, t. I et II, Stuttgart, Enke, 1904 et 1905.
MAHU. — Nouvelle seringue pour injections de paraffine solide, *Société de laryngologie de Paris*, 24 février 1905.
MARION. — *Manuel de technique chirurgicale des opérations courantes*, 1903.
MARTIN (CL.). — De la régénération osseuse sur appareil prothétique interne, *Arch. provinciales de chirurgie*, Paris, 1899.
— *De la prothèse bucco-faciale et du squelette*, Rapport présenté au Congrès international de Médecine de Madrid, 1903.
MAUCLAIRE et BEAUVY. — Réactions du tissu conjonctif dans un cas d'injection de paraffine, *Bull. Société d'Anatomie*, Paris, 1903, p. 79.
MEYER. — Ueber subkutane Paraffin-injectionen, *Munch. med. Woch.*, 1901, n° 11.
MOSKOWICZ. — Ueber subkutane Paraffin-injektionen, *Wien. klin. Woch.*, 1903, n° 2.
NEUMANN. — Ueber Paraffin-injektionen, *Prag. med. Woch.*, 1902, n° 26.
OLLIER. — *Traité des résections*, Paris, Masson, 1891, t. II.
SCHEIER. — Paraffin spritze, *Société de laryngologie*, Berlin, novembre 1903.
STEIN. — Ueber subkutane Paraffin-prothesen, *Berlin. klin. Woch.*, 1901, n° 32.
— Ueber die Erzeugung subkutaner Paraffin-prothesen, *Dtsche med. Woch.*, 1901, n°s 39 et 40.
— Kurze Bemerkungen ueber subkutane Paraffin-prothesen, *Congrès de la Société allemande de chirurgie*, 1902, I, 61.
— Ueber die Verwendung von hartem oder weichem Paraffin zu subkutanen Injektionen, *Dtsche med. Woch.*, 1903, n°s 36 et 37.
— Kurze Bemerkungen zur Technik der Paraffin-injektionen, *Zentralbl. f. Chir.*, 1904, n° 11.
— Paraffin-injektionen, Theorie und Praxis, Stuttgart, Enke, 1904, 166 pages (Monographie très complète).
TADDEI E DELAINI. — Ricèrca sperimentali sulle iniezioni interstiaziali di vaselina, di paraffina e di agar, *La Riforma medica*, 1902.
TILLMANNS (H.). — *Lehrbuch der allgemeinen Chirurgie*, Leipzig, 1904.
TUFFIER. — Cf. *Lejars*.
VIOLLET et GAIFFE. — Seringue à injection de paraffine à chauffage électrique (*Bull. et Mém. Soc. de Chir. de Paris*, 28, 1902).

Chirurgie réparatrice des paupières [1].

AMORIN. — *Restauration des paupières par la greffe cutanée*, Thèse de Paris, 1890, n° 253.
ANGELUCCI. — Nouveaux procédés de blépharoplastie, *Revue générale d'ophtalmologie*, 31 octobre 1898.
BADAL. — Blépharoplastie par lambeaux temporal et frontal, *Gazette hebdomadaire des sciences médicales de Bordeaux*, 1895, n° 4, p. 45.
BERGER. — Ectropion considérable de la paupière inférieure. Greffe par transplantation d'un lambeau taillé dans la peau du dos, combiné avec la blépharorraphie, *Bulletins et mémoires de la Société de Chirurgie de Paris*, 1881, p. 678.
— Blépharoplastie par la méthode italienne, *Académie de médecine*, Paris 9 juin 1896.
BOURGEOIS. — Blépharoplastie par greffe cutanée, *Revue d'ophtalmologie*, 1899, mars, p. 127.
BULLER. — Skin-grafting in ophtalmic surgery, *The Montreal Medical Journal*, octobre 1903.

1. On trouvera de nombreuses indications bibliographiques dans Fuchs et dans Terrier

BUDINGER. — Autoplastie de la paupière inférieure au moyen d'un lambeau cartilagineux emprunté à l'oreille, *Société de médecine de Vienne*, 2 mai 1902. Ref. par Dr de Vaucleroy.

CHANTRE. — *Étude sur la restauration des paupières*, Thèse, Lyon, 1890.

DARIER. — Un cas intéressant de blépharoplastie, *Société d'ophtalmologie de Paris*, 14 avril 1896. — *Revue générale d'ophtalmologie*, 1896, p. 218.

DÉCRAN et AGEMIAN. — De l'application de la greffe cutanée au traitement de l'ectropion cicatriciel, *Arch. d'ophtal.*, 1897, p. 487.

DUPUY-DUTEMPS. — Autoplastie palpébro-palpébrale dans le traitement de l'ectropion cicatriciel de la paupière inférieure, *Arch. d'ophtalmol.*, 1901, p. 518-525.

FRANKE. — Zur Pfropfung nach Thiersch in der Augenheilkunde, *Centralbl. f. Augenheilk.*, juin 1896, p. 170.

FUCHS. — *Manuel d'ophtalmologie* (Vienne, 1900), 4e partie : chirurgie oculaire; chapitre III : opérations sur les annexes de l'œil.

GABRIÉLIDÈS. — Quelques cas de blépharoplastie, *Arch. d'ophtalmol.*, 1900, p. 650.

GALLEMAERTS. — A propos d'une restauration des conjonctives au moyen d'une greffe de muqueuse vaginale, *Policlinique de Bruxelles*, 1er mars 1899, n° 5.

HIRSCHFELD. — Einige Bemerkungen über Lidplastik, *Klin. Monatbl. f. Augenheilk.*, décembre 1897, p. 432.

JORDAN. — Ueber den plastichen Ersatz der Augenlieder, *Berlin. med. Woch.*, 1895, p. 764.

KAZAOUROFF. — La peau de la lotte comme matériel pour la blépharoplastie, référé in *Revue générale d'ophtalmologie*, 1893, p. 240 et 323.

LAGRANGE. — Blépharoplastie par la méthode italienne, *Académie de Médecine*, Paris, 27 juin 1905.

LANDOLT. — Deux cas de blépharoplastie, *Société française d'ophtalmologie*, mai 1895.

— Blépharoplastie de la paupière inférieure aux dépens de la paupière supérieure, *Arch. d'ophtalm.*, 1885.

MARTIN. — Paupière, œil artificiels, *Lyon médical*, mars 1885.

MONKS. — Restoration of lower eyelid by a new method, *Boston medical and surg. Journal*, 20 octobre 1898.

MUTERMILCH. — De la fixation du lambeau muqueux dans l'opération plastique du bord palpébral (marginoplastie), *Annales d'oculistique*, janvier 1901.

NEUSCHULER et OBARIO. — Opérations plastiques expérimentales des paupières, *Rec. d'ophtal.*, 1899, p. 525.

PANAS. — A propos de la blépharoplastie, *Acad. de Méd.*, 1891.

POLI. — Nouveau procédé de blépharoplastie de la paupière supérieure par lambeau prélevé sur la paupière inférieure, *Association française pour l'avancement des sciences*, Congrès d'Ajaccio, 8-14 septembre 1901.

ROGMAN. — Nouveau procédé opératoire pour corriger l'épicanthus, *Bull. de la Soc. belge d'opht.*, 1904, n° 16, p. 86.

ROLLET. — Blépharoplastie pour ectropion avec des lambeaux indiens cicatriciels, *Société de chirurgie de Lyon*, 19 novembre 1903.

SAMELSOHN. — Zur operativen Bebandlung des Symblepharon, *Ber. d. Versamml. der ophtalmol. Gesellsch.*, Stuttgart, 1892, p. 144.

SIKLOSSY. — Ueber die Chirurgie der Augenlider, *Congrès de la Société allemande d'ophtalmologie*, Heidelberg, août 1902.

— Zur Blepharoplastik, *Arch. f. Augenh.*, 1895, t. XXXI, p. 186.

SIKLOSSY (fils). — Bemerkungen über die Blepharoplastik nach Fricke, *Arch. f. Augenheilk.*, 1896, t. XXXIII, p. 116-125.

SILEX. — Ueber Lidbildung mit stiellosen Hantlappen, *Klin. Monatsbl.*, février 1896, p. 46.

TERRIEN. — *Chirurgie de l'œil et de ses annexes*, Paris, 1902, Steinheil. 439 pages avec 311 figures.

Uhthoff. — Ein weiterer Beitrag zur Blepharoplastik, *Berl. med. Woch.*, 1896, XXII, p. 16.
— Beitrag zur Blepharoplastik, *id.*, 1895, XXI, 473.

Chirurgie réparatrice du nez [1].

Alter. — A modification of Gersuny's method of paraffin injections in so called saddle-nose, to prevent disturbance of muscular action of the nose, *Am. Med., Phila.*, 1902, IV, 825.
— On the subdermal use of paraffin with report of cases, *Amer. Med. Toledo*, 1903, XIX, 103-106.
— Paraffin injektion in a case of so-called saddle-nose, *Med. Rec. New-York*, 1903, p. 204.
Amat. — Le traitement des déformations du nez par les injections sous-cutanées de paraffine, *Bull. gén. de thérap., etc.*, Paris, 1903, p. 137.
Ane. — Traitement chirurgical du nez déprimé, *Société des chirurgiens russes*, référé in *Arch. de laryngol.*, 1904, n° 6.
Ball. — Cases of nasal deformity corrected by injection of paraffin, *W. Lond. M. J.*, 1903, 35-38.
Baratoux. — Les injections de paraffine dans les cas de déformation du nez, *Progrès médical*, Paris, 1902, 313-316.
Beck. — Extensive syphilitic destruction of the nose. Treatment with paraffin-oil, *Med. Rec.*, 4 avril 1903.
Berthold. — Ein Fall von Satellnase nach der Korrektur durch Gersuny's Vaselininjektion, *Deutsch med. Woch.*, 1902, n° 22.
Broeckaert. — Prothèse nasale par l'action combinée d'une opération autoplastique et d'injections de paraffine, *Archives intern. de laryngologie*, mars-avril 1905.
Brunnel. — Prothèse nasale à la paraffine avec une nouvelle indication thérapeutique (atrophie des ailes du nez), *Revue hebdomadaire de laryngologie*, 1904.
Buck. — Case of plastic operation for the closure of an opening in the right superior fossa nasalis, *New-York Med. Rec.*, 1870-71, p. 535.
Burbenster. — Zur Paraffinprothese nach Gersuny, *Z. f. Ch.*, 1902, n° 39.
Clevenger. — Paraffine injections for the correction of the nasal and other deformities, *Med. and Surg. Monit. Indianap.*, 1904, VII, p. 103.
Colles. — *Rhinoplasty in a case of lupus*, Dublin, 1866.
Connel. — The subcutaneous injection of paraffine for correction of deformities of the nose, *Journ. of the amer. med. Assoc.*, septembre 1903, n°s 12 et 13.
Danlos et Lagarde. — Restauration du nez par injection de paraffine. *Soc. méd. des Hôpitaux*, mai 1903, in *Bulletin médical de Paris*, mai 1903.
Delangre. — Malformations traumatiques de la face traitées par l'inclusion de la paraffine, *Arch. de laryngologie*, mai-juin 1903.
Delie. — Applications des produits paraffinés dans les déformations et les affections du nez, *Revue hebdomadaire de laryngol., etc., de Bordeaux*, 1902, I, 641.
Depage. — Quelques cas de chirurgie réparatrice de la face observations publiées par MM. Dhanis et Mayer, *Journal de Chirurgie*, 1905, n° 6.
Desguin. — Acné hypertrophique du nez traité par la décortication ignée, *Annales de la Société médico-chirurgicale d'Anvers*, janvier-février 1901.
Downie. — The removal of deformities of the nose by the subcutaneous

1. Pour les indications bibliographiques relatives à la plupart des procédés opératoires renseignés dans ce chapitre, nous renvoyons à Nélaton et Ombrédanne; nous ne citons ici que les ouvrages qui n'y sont pas mentionnés et que nous avons consultés nous-même.

injection of paraffine, *British med. Journ.*, 1902, II, p. 1517, 14 fig., et I, p. 1078.

DOWNIE. — The use of paraffin for restewing the budge of the nose, *Brit. med. Journ.*, 1902, II, 919.

— A demonstration of the employment of paraffin for the correction of nasal deformities, *Glasg. med. Jour.*, 1904, p. 40.

DREESMANN. — Beiträge zur Rhinoplastik, *Zentralbl. f. Chir.*, 1902, p. 877.

DUBREUILH. — L'acné hypertrophique du nez et son traitement chirurgical, *Ann. de dermat. et de syphil.*, 1903, p. 785.

DUNDAS GRANT. — Atrophie avec collapsus de l'aile du nez traité par les injections de paraffin, réf. *in Arch. de laryng.*, 1904.

DUVERNOY. — *De la rhinoplastie partielle*, Thèse, Paris, Boyer, 1901, n° 180.

ECKSTEIN. — Zur Paraffin nasenplastik, *Zentralbl. f. Chir.*, 1904, n° 3, p. 74.

FREEMAN. — Subcutaneous injection of paraffin in saddle-nose, *Quenver Med. Times*, oct. 1902.

GERSUNY. — Paraffin prothese der Nase, *Wien. klin. Woch.*, 1902, n° 51.

GOMMER DE LA MATÉ. — La protesis nasal con las injectiones de parafina soluda, *Corresp. med. Madrid*, 1903, XXXVIII, 125.

GRIMMER. — The treatment of nasal deformities by subcutaneous injection of hard paraffin, *The Montreal med. Journ.*, septembre 1903, n° 9, p. 656.

HABS. — Ein Fall von totaler Rhinoplastik aus dem Arme, *Munch. med. Woch.*, 1904, n° 10.

HAMILTON. — Restoration of lost nose, *Dublin j. m. Sc.*, 1862, XXXIV, 253.

HAMILTON. — Wo cases of Gersuny's subcutaneous paraffin prothesis of the nose, *Austr. med. Gaz.*, 21 octobre 1901.

HARDIE. — Rhinoplasty, *British med. Journ.*, 1875, p. 393.

HURD AND HOLDEN. — A case of paraffin injection into the nose followed immediately by blindness from embolism of the central artery of the retina, *New York Med. Record*, 1903, LXIV, p. 53.

JABOULAY. — Effondrement syphilitique du nez. Injection de vaseline sous la peau pour modifier la forme du nez, *Bull. Soc. Chirurgie Lyon*, 1901, IV, 71.

JOSEPH. — Nasenverkleinerung (Rhinomiosis), *Berlin. klin. Woch.*, 1898, n° 40.

— Nasenverkleinerungen, *33e Congrès de la Soc. allem. de Chir.*, 1904, p. 112.

LEISER. — Paraffinprothese einer Sattelnase. Amaurose des einen Auges, *Deutsche med. Woch.*, 1902, n° 14.

LEYNIE DE LA JARRIGUE. — *Traitement des malformations nasales par la méthode de Gersuny-Eckstein*, Thèse, Paris, 1902, Boyer, n° 395.

MARTIN. — Rhinoplastie sur charpente métallique, *Revue de Chirurgie*, 1899.

— Traitement des fractures du nez, *Société de Chirurgie de Lyon*, 10 mars 1904.

— Rhinoplastie à lambeau frontal modifié et à support ostéo-cartilagineux emprunté à la cloison, *Société de Chirurgie*, Lyon, 19 mai 1904.

MENZEL. — Injection sous-cutanée de paraffine contre l'imperméabilité nasale par flaccidité des ailes du nez, *Société laryngologique de Vienne*, 7 janvier 1903.

MONKS. — Treatment of exostoses of the nose consecutive to fractures, *Bost. med. Journ.*, 1898, t. CXXXVIII, p. 82.

— Treatment of so-called saddle-noses, *Bost. med. Journ.*, 1898, t. CXXXIX, p. 265.

MORESTIN. — Traitement de l'acné hypertrophique du nez, hôpital Saint-Louis, conférence, juillet 1903.

— Epithélioma du nez. Extirpation. Rhinoplastie à l'aide de lambeaux génien et frontal, *Bullet. Soc. anat.*, 6 novembre 1903.

MUNTZ. — Amaurose nach Paraffinoplastik einer Sattelnase, *Zentralbl. f. Chir.*, 1905, n° 2, p. 47.

NÉLATON et OMBRÉDANNE. — *Rhinoplastie*, Paris, Steinhel, 1904, 438 pages et 391 figures.

PAGET. — On the use of paraffin for sunken noses, *Brit. med. Journ.*, 1903, I, 11-10 figures.
— 25 cases of sunken noses treated by subcutaneous injection of paraffin, *Lancet*, 20 décembre 1902.
— 29 cases of sunken noses treated by subcutaneous injection of paraffin, *The Practitioner*, février 1903, p. 195, 2 pl.
PUGNAT. — Un cas de prothèse nasale au moyen d'injections de paraffine, *Rev. méd. de la Suisse romande*, Genève, 1903, XXIII, 81.
RAOULT. — Nouveau procédé de rhinoplastie partielle pour restauration de la sous-cloison, *Ann. des mal. de l'oreille, etc.*, t. XXIX.
ROBERTS. — *Surgical treatment of disfiguration and difformities of the face*, Philadelphie, 1901.
SAINT-CLAIR THOMSON. — Paraffin injection for difformities of the nose, *The Practitioner*, janvier 1903.
SMITH. — Paraffin injected subcutaneously for the correcture of nasal and other deformities, *Journ. of the Amer. med. Assoc.*, septembre 1903, n° 13, p. 773.
— *New-York med. Journ.*, 17 mai 1902.
SPANTIGATI. — Lupus. Rhinoplastia, *Giorn. d. r. Acad. de Med. di Torino*, 1879, XLII, 337.
STEIN [1]. — Paraffin prothesen der Nase, *Zæhnärztl. Rundschau*, 1901, n°s 490-494.
WAITZ. — Die Rhinoplastik aus dem Arme, *v. Langenbeck's Arch. f. klin. Chir.*, Bd. 69, Heft 142.
WENZEL. — Ueber Paraffin Prothesen, *Dtsche med. Woch.*, 1903, n° 21.
WHALEN. — The paraffin injection treatment for the correction of deformities, *Med. Standard*, Chicago, 1904, XXVII, 405.
WREDEN. — Rhinoplastik aus dem Finger, *Russki Wratsch*, 1902, n° 19, référé in *Zentralbl. f. Chir.*, 1902, p. 906.

Chirurgie réparatrice de la lèvre.

AUDOUCET. — *Autoplastie de la lèvre inférieure*, Thèse, Paris, Jouve, 1895, n° 523.
AYASSE. — *Étude historique et critique des procédés de restauration du rebord alvéolaire dans le bec-de-lièvre compliqué*, Thèse, Paris, Jouve, 1897, n° 240.
BERGER. — Quelques procédés nouveaux de chéiloplastie applicables à la réparation des pertes de substance étendues des lèvres, *Congrès français de Chirurgie*, 1894, p. 437.
BROPHY. — The treatment of congenital cleft palate, *Transactions of the Amer. surg. Associat.*, 1904, Bd. 22.
— *Dental Cosmos*, avril 1901.
CHARRON et WILLEMS. — *Traité de chirurgie infantile*, Bruxelles, 1891.
CHERVIN. — *Des fissures palatines au point de vue orthophonique*, Paris, Société d'éditions scientifiques, 1894.
DEPAGE. — De l'urano-staphylorraphie, *Ann. Soc. belge de Chir.*, 1899, n° 6.
DESGUIN. — A propos de l'urano-staphylorraphie, Discussion : Lorthioir.
EBEL. — Zur Statistik des Karzinoms der Unterlippe, *Beitr. z. Klin. Chir.*, 1904, Bd 40, Heft 3.
EHRMANN. — Des opérations plastiques sur le palais chez l'enfant, *Congrès français de Chirurgie*, Paris, 1888.
— Considérations sur la palatoplastie en deux temps, *Bulletin Acad. Médecine de Paris*, 1900, t. XXXXVI, n° 33.
— A propos de la palatoplastie en deux temps, *Bulletins et Mém. de la Société de Chirurgie de Paris*, 1904, t. XXIX, n° 39.
— Note sur la palatoplastie, *Bull. et Mém. Soc. de Chir. de Paris*, 1904, t. XXX, n° 13.

1. Cf. le chapitre relatif aux méthodes de réparation en général.

FAYT. — *Chéiloplastie par le procédé de M. Larger*, Thèse de Toulouse, 1899, n° 328.
GORIS. — Injections préventives de sérum antistreptococcique avant les opérations intrabuccales, *Annales Société belge de chirurgie*, 1900, p. 226.
GRANCHER et COMBY. — *Traité des maladies de l'enfance*, Paris, Masson, 1905, t. V : bec-de-lièvre, par Broca, p. 387.
KÜSTER. — Zur Operation der Komplizierten Hasenscharte, *Zentralbl. f. Chir.*, 8 juillet 1905, p. 713.
LAUWERS. — Injections préventives de sérum antistreptococcique avant les opérations intrabuccales, *Annales de la Société belge de chirurgie*, 1900, p. 217.
LORTHIOIR. — Opérations plastiques de la bouche, Bruxelles, *Journal de Chirurgie*, 1901, n° 4.
— De l'urano-staphylorraphie, *Annales de la Société belge de chirurgie*, 1899, n° 6.
MAUCLAIRE. — Extirpation en bloc de l'épithélioma labial inférieur, *Tribune méd.*, janvier 1904.
MORESTIN. — Cancers simultanés et indépendants des deux lèvres, *Presse médicale*, 29 mars 1902.
— Technique de l'ablation des cancers de la lèvre inférieure, *Bull. de la Soc. anat.*, 18 juillet 1902.
— De la réfection de la commissure dans la chéiloplastie aux dépens de la lèvre opposée, *Bull. de la Soc. anat.*, 6 novembre 1903.
— Technique de l'ablation des cancers des lèvres et des opérations réparatrices consécutives, *Congrès français de Chirurgie*, 20 octobre 1903.
OWEN. — Remarks on cleft-palate operation-wounds healing by second intention, *Brit. med. Journ.*, 24 juin 1905, p. 1376.
SAMTER. — Operationen bei complicirten Hasenscharten, *Arch. f. klin. Chir.*, 1897.
SANDELIN. — Cheiloplastik bei totalem Verluste der Unterlippe. Eine Kombination der Morgan'schen « Visirplastik » mit Schultens Schleimhaut-Muskelplastik, *Dtsche Zeitschr. f. Chir.*, 1905, Bd. 76, Heft 1, p. 57.
SEVERANO. — *Nouveau procédé pour l'opération du bec-de-lièvre* (communication faite au Congrès de Moscou), Bucarest, 1897.
SILBERBERG. — Eine neue Modifikation der Cheiloplastik, *Centralbl. f. Chir.*, 27 mai 1899.
STOKER. — On operation for closure of cleft-palate in infants, *Brit. med. Journ.*, 24 juin 1905, p. 1273.
WILLEMS. — Injections préventives de sérum antistreptococcique avant les opérations intrabuccales, *Congrès français de chirurgie*, 1904, p. 313.
WOLFF. — Ueber die Operation der doppelten durchgehenden Hasenscharte mit rüsselartig prominirenden Mittelstück, *Berlin. klin. Woch.*, 1897, p. 922.
— Ueber frühzeitige Operation der angeborenen Gaumenspalten, *Samml. klin. Vortr.*, Leipzig, 1901.

Chirurgie réparatrice de la joue.

MORESTIN. — Cancer de la commissure labiale et de la joue, *Bulletin de la Société anatomique*, 27 juillet 1900
— Cancer de la joue, *Journal des Praticiens*, 1er septembre 1900.
— Le cancer de la joue, *Congrès français de Chirurgie*, 1900.
— Cancer de la commissure buccale et de la joue. Autoplastie aux dépens de la joue opposée, *Bull. de la Soc. anatom.*, 31 mai 1901.
— Cancer des deux lèvres propagé à la joue et au maxillaire. Ablation. Autoplastie aux dépens de la joue opposée, *Bull. de la Soc. anatom.*, 14 février 1902.
— Cancer de la commissure et de la joue. Ablation avec résection de la moitié du maxillaire inférieur. Autoplastie, *Bull. Soc. Anat.*, 2 uin 1903.

PIÉCHAUD. — Deux cas d'épithélioma de la face interne de la joue; opération; guérison, *Bull. et Mém. de la Soc. de Chirurgie*, 1886, t. XII, p. 81. Cité par Monod et van Verts : *Technique opératoire*, t. II, p. 37.
STROMEYER. — Cité par König : *Handbuch der speciellen Chirurgie*, t. I, p. 205.
WEBER. — *Ueber Spontanheilung der Speichelfisteln* (id.).

Chirurgie réparatrice des mâchoires.

DEPAGE. — Hémiatrophie faciale; déformation corrigée par injection de paraffine, *Société des hôpitaux*, Bruxelles, 13 février 1904.
DERAMÉ. — *De l'ankylose temporo-maxillaire*, Thèse, Paris, 1898, n° 455.
ECKSTEIN. — Hemiatrophia facialis progressiva behandelt mit Hartparaffininjektionen, *Berlin. med. Gesellsch.*, séance du 20 mai 1903.
KRAUSE. — Unterkieferplastik, *Freie Ver. d. Chir. Berlins*, 9 mai 1904.
LABARRE. — A propos d'un cas d'hémiatrophie faciale traité par la méthode de Gersuny-Erkstein, *Journal médical de Bruxelles*, 1903, p. 148.
LEBLANC. — *Contribution au traitement des fractures du maxillaire inférieur*, Thèse de Paris, 1897, n° 277.
LUXEMBURGER. — Ueber zwei Fälle von Hemiatrophia facialis progressiva und deren kosmetische Behandlung, *Münch. med. Woch.*, 1901, n° 36.
MANASSE. — Ueber die operative Behandlung der narbigen Kieferklemme, *Dtsche med. Wochenschr.*, 1904, n° 41.
MARTIN. — Prothèse immédiate pour un cas de nécrose du maxillaire inférieur, *Lyon médical*, juin 1879.
— Contribution à l'étude du redressement et des restaurations du maxillaire inférieur, *Lyon médical*, 1892.
— De la simplification des méthodes de traitement des fractures du maxillaire inférieur, *Lyon médical*, 1899.
— Réflexions sur quelques points relatifs à la prothèse immédiate appliquée aux résections du maxillaire inférieur, *Société des Sciences médicales de Lyon*, 1894.
— Sur une simplification apportée à la fixation des appareils de prothèse immédiate dans les résections du maxillaire inférieur, 1902.
— *Du prognatisme de la mâchoire inférieure*, Paris, 1899.
MAUCLAIRE. — Hémiatrophie faciale, *Revue d'orthopédie*, 1903, p. 511.
MÉDARD. — *Contribution à l'étude des fractures du maxillaire inférieur*, Thèse de Montpellier, 1899.
MORESTIN. — Traitement des pertes de substance du maxillaire inférieur par la mobilisation d'un pont osseux, *Bulletin de la Société anatomique* 14 février 1902.
— *Traitement des fractures du maxillaire inférieur*, Thèse Ponroy, 1903.
— Fracture de la mâchoire par coup de feu. Corps étranger de la langue, *Bulletin de la Société anatomique*, 6 novembre 1903.
POTELET. — *Contribution à l'étude des fractures du maxillaire inférieur*, Thèse de Paris, 1898, n° 644.
SCHWARTZ. — Luxation récidivante du maxillaire inférieur, etc., *Revue d'orthopédie*, 1903, n° 6.
STEGMANN. — Ein Fall von Atrophia facialis und seine kosmetische Behandlung, *Wien. klin. Woch.*, 1904, n° 35.

Chirurgie réparatrice des grandes pertes de substance de la face.

DEPAGE. — Quelques cas de réparations faciales, *Journal médical de Bruxelles*, 1904, p. 82.
— Epithélioma de la face, *Société anatomique de Bruxelles*, 5 juin 1903
— A propos de l'autoplastie de la face et du cuir chevelu, *Société clinique des hôpitaux de Bruxelles*, 14 novembre 1903.
— Autoplastie de la face, *ibid.*, 12 décembre 1903.
BIAU. — *Contribution à l'étude des restaurations secondaires de la face dans les blessures par arme à feu*, Thèse de Montpellier, 1898, n° 75.

HASSLER. — Coup de feu grave de la face. Restauration des maxillaires inférieur et supérieur, de la lèvre supérieure et du nez. Présentation du blessé, *Congrès français de Chirurgie*, 1894, p. 385.
MAILLARD. — *Quelques cas d'épithéliomas étendus de la face*, Thèse de Paris, 1900, n° 137, Boyer.
MARTIN. — Appareil prothétique pour un cas de lésion profonde de la face, *Lyon médical*, décembre 1877.
MORESTIN. — Cancer développé sur un lupus étendu de la face. Extirpation de la tumeur et du lupus. Autoplastie par glissement et greffes de Thiersch. Guérison, *Bulletin de la Société anatomique*, 27 juillet 1900.
— Des cancers développés sur les lupus, *Congrès français de Chirurgie*, 20 octobre 1903.
VALLAS ET MARTIN. — De l'action combinée des opérations autoplastiques et des appareils prothétiques pour les restaurations de la face, *Revue de Chirurgie*, 1903, 10 mars, n° 3.

Chirurgie réparatrice des troubles nerveux de la face.

ABADIE ET CUNÉO. — Traitement du blépharospasme grave par l'anastomose spino-faciale, *Archives d'ophtalmologie*, t. XXV, n° 4, avril 1905.
ALEXANDER. — Réunion du facial à l'hypoglosse pour paralysie faciale, *La Semaine médicale*, 1904, n° 71.
BALLANCE AND STEWART. — Operative treatment of chronic facial paralysis of peripherical origin, *Brit. med. Journ.*, mai 1903, p. 100.
BARDENHEUER. — *Dtsche med. Woch.*, 1904.
BAUM. — Mimischer Gesichtkrampf, Dehnung des Facialis, Heilung, *Berlin. klin. Woch.*, 1878, n° 40.
BREAVOINE. — *Traitement chirurgical de la paralysie faciale d'origine traumatique*, Thèse de Paris, 1901, n° 496.
FAURE. — La cure chirurgicale de la paralysie faciale, *Bull. et Mém. de la Société de Chirurgie*, 22 juillet 1903, et *Semaine médicale*, 1903, p. 248.
FRAZIER AND SPILLER. — The surgical treatment of facial paralysis, *Univ. of Pennsylv. med. Bull.*, nov. 1903.
GLUCK. — *Dtsche med. Woch.*, 27 avril 1903.
HARWEY. — The surgical treatment of facial paralysis by nervous anastomosis, *Annals of Surgery*, mai 1903, p. 84.
KAUFMANN. — Zur Dehnung des Nerv. facialis, *Centralbl. f. Chir.*, 1885, n° 3.
KEEN. — Stretching of the facial nerve, report of a new case, with remarks and summary of previously reported cases, *Transact. of the Americ. Surg. Ass.*, 1886.
KENNEDY. — On the restoration of coordinated movements after nerve-crossing, *Trans. of the Roy. Soc. of London*, 1904, t. CLXXXXIV, p. 127.
KÖRTE. — Ein Fall von Nervenpfropfung des Nervus facialis an den Nervus hypoglossus, *Deutsche med. Woch.*, 23 avril 1903, p. 293.
MINTZ. — Durch Nervenanastomose geheilte traumatische Facialislähmung, *Zentr. f. Chir.*, 1904, p. 684.
MORESTIN. — Paralysie partielle traumatique du facial supérieur, *Bulletin de Société anat.*, 10 avril 1903.
MUNCH. — Le traitement chirurgical de la paralysie faciale, *Semaine médicale*, 9 mars 1904, p. 73.
SINKLER. — On the treatment of painless facial spasm, *Med. New*, 25 sept. 1886.
VILLAR. — Traitement chirurgical de la paralysie faciale par l'anastomose du spinal et du facial, *Gazette hebdomad. des Sciences médicales de Bordeaux*, 7 février 1904.
— Technique de l'anastomose du facial et du spinal, du facial et de l'hypoglosse dans le traitement des paralysies faciales, *Revue hebdomadaire de laryngologie, d'otologie et de rhinologie*, 1904, n° 4, référé in *Zentralbl. f. Chir.*, 1904, n° 49, p. 1417.

Chirurgie réparatrice de l'oreille.

BARKWELL AND BECKETT. — A new method for correcting the deformity of prominent auricles, *Med. News, Philadelphie*, 1895, t. LXVII, p. 154.

BÉRENGER-FÉRAUD. — Des tentatives de conservation dans les cas de séparation du pavillon de l'oreille, *Gaz. des hôpitaux*, 1870, nos 71 et 72, p. 282-286.

BUISSON. — De l'amputation du pavillon de l'oreille, *Gazette médicale de Paris*, 1870, t. XXV, pp. 151, 197, 239, 265, 320.

BURGER. — Angeboren misvorming der oorschelp en otoplastie, *Nederl. Tydschr. voor Geneesk.*, Amsterdam, 1894, 2e s., p. 648.

DAPREY. — Plaie par arrachement de l'oreille (morsure de cheval); réunion partielle par première intention; pansements phéniqués; guérison prompte, *Gaz. des hôp.*, 1888, n° 57, p. 325.

FAUGÈRE. — Réparation orthopédique des deux oreilles, *Congrès français de Chirurgie*, 1904, p. 279.

GUERMONPREZ. — Ablation d'une partie de l'antitragus, autoplastie de cette partie du pavillon de l'oreille, *Journal des Sciences médicales de Lille*, 1892, vol. II, p. 73.

HANG. — Eine einfache neue plastische Methode zur Rücklagerung hochgradig abstehender Ohrmuscheln, *Dtsche medic. Wochenschr.*, 1894, XX, 776.

MAISONNEUVE. — Arrachement du pavillon de l'oreille et d'une partie du conduit auditif externe, *Gaz. des hôpitaux*, 1851, n° 92, p. 369.

MANNI. — Réunion immédiate d'une oreille complètement séparée, *Arch. génér. de médecine*, Paris, 1834, 2e série, t. V, p. 300.

DI MARTINO. — Anomalie du pavillon de l'oreille et procédé d'otomiosie, *Bulletin Acad. Méd.*, Paris, 1856-57, t. XXXII, p. 17.

MORESTIN. — De la reposition et du plissement cosmétiques du pavillon de l'oreille, *Revue d'orthopédie*, 1er juillet 1903. In *Titres et Travaux*, Steinheil, 1905, p. 44.

— Épithélioma du pavillon de l'oreille développé sur la cicatrice d'un lupus, *Bull. Soc. Anat. Paris*, 11 janvier 1901.

— A propos de la communication de Faugère, *Congrès français de Chirurgie*, 1904.

ROULIN. — Séparation incomplète du pavillon de l'oreille, suture, *Gaz. des hôpitaux*, 1871, n° 102, p. 406.

TAYLOR. — Removal of an aural exostosis by the chisel after detachment of the auricle, *Brit. med. Journ.*, 1894, II, 867.

La méthode italienne (méthode de Tagliacozzi) et ses applications aux restaurations faciales,

Par M. le Professeur BERGER, de Paris,
Membre de l'Académie de médecine,
Chirurgien de l'hôpital Necker.

Depuis plus de vingt-cinq ans je cherche à remettre en honneur la méthode italienne d'autoplastie, les procédés de Tagliacozzi, modifiés par Carl-Ferdinand Græfe qui lui dut de nombreux succès dans les restaurations faciales qu'il pratiqua, de 1816 à 1834, procédés tombés depuis dans un injuste oubli, à la suite des revers qui les firent abandonner et condamner par Dif-

fenbach. Ce fut en 1879 que, pour un cas d'ectropion complexe dans lequel toute la peau de la face et du front avaient été transformés en tissu cicatriciel par un lupus, pour pratiquer la blépharoplastie, je me décidai à emprunter aux téguments du bras le lambeau dont je ne pouvais trouver la matière à la face. J'ai depuis lors perfectionné, sans la modifier dans ses principales lignes, la technique de l'autoplastie par la méthode italienne; j'en ai étendu l'application aux diverses restaurations de la face et à la réparation de difformités cicatricielles étendues et de vastes pertes de substance des membres, et je puis donner, à la suite de l'intéressant rapport que vous venez d'entendre, les résultats d'une expérience fondée sur un nombre très considérable d'opérations.

Je ne parlerai que des applications de la méthode italienne aux restaurations faciales : j'insisterai d'abord sur les indications principales de cette méthode, sur ses avantages et sur les causes d'infériorité qu'elle présente, comparée aux autres méthodes d'autoplastie : puis, envisageant des cas divers, auxquels elle peut s'appliquer, blépharoplasties, chéiloplasties, rhinoplasties, réparation des grandes pertes de substances de la face, je dirai les résultats que j'en ai obtenus et ce que je crois que l'on peut en attendre.

I. — *Indications générales de la méthode italienne dans les restaurations faciales.*

On serait mal porté à recourir à une opération, somme toute, aussi complexe, s'il était possible, par des procédés plus simples et sans véritable dommage pour l'opéré, de trouver au voisinage de la déformation la matière propre à la restitution de la forme et des fonctions. J'insiste sur ce double but : l'autoplastie italienne ne vise que des cas graves, presque des cas extrêmes, et la restauration ou la conservation de fonctions importantes, a plus d'importance encore que celle de la forme dans les considérations qui règlent la conduite du chirurgien.

Il s'agit, par exemple, de sauver l'œil menacé par un ectropion total, ou de permettre la mastication et de mettre terme à un écoulement incessant de salive, dans un cas de renversement de la lèvre inférieure attirée vers le menton par une cicatrice rétractile. Aux membres, dont nous n'avons pas à nous occuper ici, ce sont des rétractions cicatricielles qui rendent les mouvements impossibles, parfois d'énormes pertes de substance dont la suppuration épuise le blessé et ne se

tarit jamais, qui fournissaient l'indication principale. La forme a cependant sa part importante dans ces restaurations, elle est même parfois la seule considération qui motive la restauration : tel est le cas de la plupart des rhinoplasties.

Le choix de la méthode italienne est donc surtout déterminé par l'impossibilité où l'on est de recourir à d'autres méthodes. Elle reconnaît, en général, trois grandes indications.

1° La première de ces indications se tire de l'impossibilité où l'on est, de trouver, dans le voisinage de la difformité à corriger, la matière nécessaire à la réparation. Tagliacozzi qui ne s'était pas borné à perfectionner les procédés d'Antoine Branca et des Bojani et à renouveller dans la rhinoplastie la *Magia Tropæensium*, mais qui avait indiqué le parti qu'on pouvait tirer de sa méthode pour la réparation des parties autres que le nez, qui avait figuré et décrit les procédés de restauration des lèvres et des oreilles au moyen de la peau du bras, Tagliacozzi avait intitulé son magnifique ouvrage « *de curtorum chirurgia per insitionem* » : c'était la chirurgie des raccourcis : l'insuffisance de la matière à réparation, l'absence de téguments en quantité suffisante pour que l'on puisse emprunter au voisinage l'étendue de peau nécessaire pour constituer des lambeaux, telle est l'indication première et la plus ordinaire de la méthode italienne. Aussi les déformations cicatricielles produites par des brûlures étendues de la face et du cou, sont-elles de toutes celles qui la réclament le plus impérieusement à la face. J'ai pu, grâce à elle, reconstituer les paupières et l'orifice buccal d'une personne qui, prise dans l'incendie du Bazar de la Charité, n'avait littéralement pas conservé un centimètre carré intact de la peau de la face et de la région postérieure du cou. Plusieurs fois j'ai eu recours à la méthode italienne pour corriger les déformations consécutives aux brûlures survenues chez des épileptiques pendant une attaque. La rétraction des téguments produite par les lupus très étendus et par les traitements divers destinés à les combattre, les vastes pertes de substances créées par l'extirpation de grands épithélioma de la face peuvent aussi forcer le chirurgien à recourir à l'autoplastie italienne.

2° Le lupus lui fournit une indication d'un autre ordre : il ne s'agit pas seulement de trouver au voisinage de la difformité à réparer des téguments en quantité suffisante pour constituer des lambeaux de dimensions, de direction et de forme voulues. Il faut que ces téguments soient sains, et que la restauration que l'on opère ne puisse être menacée par la récidive du mal qui a causé la déformation première. Les lambeaux autoplastiques

pris au voisinage de la lésion, quand celle-ci dépend d'un lupus de la face, alors même que celui-ci semble parfaitement guéri, exposent toujours plus ou moins à ce genre d'échecs; j'en ai vu des exemples : au contraire, j'ai pu suivre pendant un temps très long des sujets chez lesquels j'avais eu recours à l'autoplastie italienne dans des cas de cet ordre; je n'ai jamais vu le lupus envahir les lambeaux empruntés à distance, au bras, par exemple, alors même que le lupus avait récidivé tout autour d'eux. J'ai pu suivre jusqu'à sa mort, survenue au bout de longues années, la première malade sur laquelle j'avais pratiqué la blépharoplastie double par la méthode italienne pour un lupus étendu de la face : celui-ci, au bout de quelques années, réapparut au pourtour de la région jadis malade, il respecta jusqu'au bout les lambeaux autoplastiques. Il peut donc être préférable de recourir à l'autoplastie éloignée plutôt qu'à l'autoplastie de voisinage, dans les cas où l'on redoute une récidive et particulièrement quand il s'agit de déformations consécutives aux lupus de la face. C'est une indication qu'a relevée M. le Dr Jeanselme dans son rapport sur le traitement du lupus, au Congrès de la tuberculose qui se tient actuellement à Paris.

3° La troisième indication générale de la méthode italienne est fondée sur des raisons purement esthétiques et d'ordre un peu spéculatif. — Les procédés ordinaires d'autoplastie, destinés à remédier aux difformités de la face, procédés dans lesquels les lambeaux sont pris au voisinage, ou qui nécessitent tout au moins des incisions plus ou moins étendues, pratiquées aux aux alentours, laissent des traces qui peuvent encore aggraver la défiguration. L'on sait l'importance bien naturelle que les sujets atteints d'une déformation faciale donnent à la conservation de ceux de leurs traits qui n'ont pas été altérés : j'insiste à dessein sur cette considération; des gens qui sont atteints des difformités les plus extrêmes d'une partie et même d'une moitié de la peau, se sont plus ou moins accoutumés à leur aspect; ils se complaisent encore dans la contemplation de ce qui n'a pas été ravagé comme le reste; pour peu qu'on y touche, ils en sont profondément affectés, et souvent l'obligation qu'ils vous imposent en se confiant à vos soins, est de ne pas porter au reste de leur physionomie de nouvelles atteintes. Combien ai-je vu de femmes se refuser à subir une restauration nasale par crainte de la cicatrice, pourtant assez peu défavorable et si facile à dissimuler, que laisse la dissection du lambeau frontal. Mais si les malades supportent avec autant de répugnance et nous reprochent même souvent les traces qui résultent de l'opération lorsque celle-ci remplit son but, que dire des cas où elle échoue,

de ceux où la mortification ou la rétraction des lambeaux ajoute de nouvelles difformités aux difformités existantes? L'emprunt à une région éloignée du matériel nécessaire à la réparation permet d'éviter ce grave reproche et au chirurgien cette crainte : même si l'opération échoue, la situation de l'opéré n'est pas devenue pire et on n'a infligé aucune déformation, aucune cicatrice aux parties du visage qui étaient restées indemnes. Cette considération n'entre en ligne de compte que lorsqu'il s'agit de restaurations faciales étendues et complexes; mais elle acquiert dans ces cas une très grande importance. Nous verrons les solutions opposées que peut recevoir cette question suivant les régions dont il s'agit d'obtenir la réparation.

II. — *En présence de ces indications, tirées des avantages incontestables que la méthode italienne présente quand on la compare aux autres modes d'autoplastie, il faut tenir compte de certaines causes d'infériorité et des inconvénients inhérents à la méthode elle-même et qui doivent être appréciés à leur juste valeur.*

1° Au premier rang nous placerons la technique un peu compliquée de l'opération, la longue et minutieuse préparation, l'habitude qu'elle exige du chirurgien, les difficultés de son exécution, mais nous n'y insisterons pas longtemps. La pratique de la chirurgie réparatrice, et particulièrement des restaurations faciales, a ceci de particulier qu'elle exige du chirurgien qui s'y adonne une élaboration personnelle, une étude particulière de chaque cas, une adaptation des procédés connus et décrits à toute opération nouvelle. Cette élaboration personnelle, cette dépense intellectuelle que la préparation de l'opération impose au chirurgien, sont à peu près les mêmes quelle que soit la méthode de restauration que l'on choisisse : elles dépendent beaucoup plus des difficultés inhérentes à chaque cas particulier que de la méthode ou du procédé que l'on emploie.

L'exécution de l'opération elle-même ne présente pas de difficultés techniques bien considérables; celles-ci diminuent de plus en plus à mesure que l'on acquiert une habitude plus grande de l'opération. Je ne puis revenir ici sur les règles très précises que j'ai données dans la communication que j'ai faite au IVe Congrès français de chirurgie en 1889, sur les préliminaires et sur l'exécution même de l'opération. Je m'y suis moi-même très rigoureusement tenu, ayant constaté qu'elles ne comportaient que des perfectionnements de détail que m'a appris l'usage. Je n'ai donc rien à ajouter à ce que j'ai dit à cette époque du choix

de la partie sur laquelle doit être pris le lambeau, sur la délimitation du siège, de la forme, des dimensions, de la direction de celui-ci, de l'attitude dans laquelle il convient de placer le membre après l'opération, du choix et de la construction de l'appareil fixateur. Pour celui-ci, je donne toujours la préférence à l'appareil composé d'une capeline et d'un gantelet réunis par des sangles que je fais généralement construire par M. Guillot, le successeur de Mayer : cet appareil, que l'on applique avant l'opération sur les parties, en le recouvrant d'un imperméable qui l'empêche d'être taché et qu'on enlève avant de fixer le membre supérieur à la tête par les courroies qui les unissent, permet la fixation très rapide du bras à la tête, à la fin de l'opération; il laisse aux parties une certaine mobilité sans permettre d'écart dangereux pour la solidité de la réunion; il est souple, bien supporté par les opérés, qu'il ne blesse nullement, il permet une surveillance constante de la région, et il s'enlève en un instant, en en coupant les lacets et les sangles, quand on veut libérer le membre supérieur et pratiquer la section du pédicule. C'est, en un mot, l'appareil de Tagliacozzi légèrement modifié; je l'ai figuré et décrit suffisamment dans ma communication au Congrès de 1889, et dans un mémoire publié dans le grand ouvrage destiné à célébrer le vingt-cinquième anniversaire de professorat du Prof. Durante (Roma, Soc. Editrice Dante Alighieri, 1898).

La technique même de l'opération ne comprend qu'un temps très minutieux et un peu difficile, c'est la réunion du lambeau à la surface avivée sur laquelle il doit être fixé par la suture. On conçoit que des sutures pratiquées dans l'espace étroit que laisse au chirurgien l'application du bras sur la face, nécessitent de la part de celui-ci beaucoup d'attention et une certaine dextérité, et puissent exercer parfois sa patience et son ingéniosité.

Somme toute, la règle principale sur laquelle je ne saurais trop insister, est d'avoir arrêté à l'avance tout le plan de l'opération jusque dans les moindres détails, et de ne jamais en dévier au cours de l'opération elle même. Il faut avoir déterminé avec une rigueur et une précision minutieuse l'étendue des avivements, les dimensions et le siège précis du lambeau du bras destiné à les recouvrir; il faut, à plusieurs reprises, soumettre le plan opératoire à un système de vérifications au moyen d'épreuves et de contre-épreuves multipliées, mais surtout se tenir exactement à ce plan tel qu'il a été définitivement arrêté et suivi, sans s'écarter des lignes que l'on a tracées à l'avance sur les parties pour conduire la marche de l'instrument tranchant. Ceci fait, et en se

tenant aux règles très précises que je viens de citer, la difficulté de l'opération n'est pas une objection à faire à l'emploi de la méthode italienne.

2° Je n'en dirai pas autant de la fatigue qu'impose à l'opéré la fixation pendant de longs jours du bras à la tête : cette fatigue est nulle ou presque nulle chez les enfants. Ceux-ci se font très vite à cette attitude forcée qui ne trouble ni leur sommeil, ni aucune de leurs fonctions. Quelques distractions, quelques amusements ont facilement raison des mouvements d'énervement et de fatigue; la souplesse des articulations permet chez eux une immobilisation très prolongée dans une attitude forcée qui devient pourtant, chez l'adulte, la cause de douleurs très difficiles à supporter.

Les jeunes sujets, jusqu'à l'âge de vingt-cinq ou trente ans, m'ont toujours paru bien supporter la fixation du bras à la tête. Je n'ai vu d'exception que dans le cas, qui m'a vivement impressionné, d'une épileptique chez laquelle j'avais pratiqué une blépharoplastie par la méthode italienne : dès le premier jour elle fut très fatiguée de l'immobilisation, qu'elle supportait néanmoins avec beaucoup de patience; elle succomba à des accidents d'intoxication iodoformique, malgré la suppression du pansement à l'iodoforme.

A partir de la trentaine, l'immobilisation est plus difficilement supportée et j'ai jusqu'à présent considéré l'âge adulte comme la limite à laquelle il fallait se tenir dans l'application de l'autoplastie par la méthode italienne aux restaurations de la face. On peut l'étendre bien davantage dans la réparation des pertes de substance ou des déformations siégeant aux membres; dans les cas de ce genre, la transplantation du lambeau peut souvent se faire sans que l'attitude à imposer aux membres sur lesquels a porté l'échange soit réellement difficile à supporter. La roideur des articulations, le défaut de souplesse des parties molles, l'endurance et la résistance moindres me paraissent des contre-indications qui doivent faire éviter l'emploi de la méthode italienne dans les restaurations faciales chez les gens âgés.

Comme toutes les opérations plastiques étendues, l'autoplastie italienne est une opération sérieuse; mais l'ayant appliquée depuis plus de vingt-cinq ans à plusieurs centaines de cas de restaurations diverses, je ne l'ai vue se compliquer d'accidents mortels que dans deux cas, tous les deux appartenant à la chirurgie de la face. J'ai déjà cité l'un d'eux : dans l'autre, il s'agissait d'une rhinoplastie que j'avais pratiquée pour combler la perte de substance créée par l'extirpation d'un épithélioma de la face chez un homme d'une quarantaine d'années. L'opéré semblait en très bon

état et je venais, deux heures à peine auparavant, de faire son pansement, quand on le trouva mort dans son lit : je ne puis expliquer cette mort subite que par une embolie; quelle que soit sa cause, ce sont l'opération et ses suites qui doivent en porter la responsabilité.

Je n'ai observé à la face qu'une désunion de lambeau dans un cas de rhinoplastie. J'ai vu quelquefois la pointe du lambeau se mortifier sans que cet accident eût de conséquences graves au point de vue du résultat définitif : au contraire, l'un des cas où j'ai observé cette complication désagréable est le seul où la rhinoplastie par la méthode italienne m'ait donné un succès tout à fait complet (Obs. II; *Rhinoplastie par la méthode italienne modifiée*, mémoire ci-dessus mentionné pour le XXVe anniversaire de Durante). Dans les autoplasties des membres, je n'ai eu que deux cas de gangrène du lambeau, l'une survenue à la suite d'un érysipèle, le seul que j'aie vu se produire à la suite de l'opération en question. L'autoplastie par la méthode italienne est donc toujours une opération sérieuse, d'autant plus fatigante pour celui qui la subit que son âge l'éloigne plus de l'enfance : mais malgré les deux faits malheureux que je viens de citer, les seuls que j'ai observés dans une pratique de vingt-cinq années, on ne peut dire que sa gravité dépasse celle de la plupart des opérations étendues que l'on pratique sur la face.

3° On peut faire au résultat esthétique que donne l'autoplastie par la méthode italienne dans les restaurations faciales un triple reproche :

a) Le lambeau transplanté est entouré par une circonférence cicatricielle complète, lui constituant en quelque sorte un cadre. Cet inconvénient est parfois minime; c'est lorsque le contour du lambeau se perd dans les sillons et les plis normaux du visage. Dans les blépharoplasties, dans certaines rhinoplasties, les lignes de réunion qui circonscrivent le lambeau sont parfois presque invisibles. Dans les adaptations que l'on fait des lambeaux empruntés au bras soit aux joues, soit au pourtour des lèvres ou au menton, les lignes de démarcation sont beaucoup plus visibles, et quand la cicatrisation qui les entoure subit une transformation chéloïdienne, l'aspect qui en résulte est beaucoup plus défavorable encore. La transformation en chéloïde des lignes cicatricielles est d'ailleurs, chez les jeunes sujets, une des causes d'échecs les plus à craindre, quel que soit le procédé d'autoplastie auquel on ait eu recours.

b) Plus choquante encore est parfois la différence de coloration qui persiste entre le lambeau transplanté à l'italienne, et la région sur laquelle on l'a greffé. On peut dire qu'en général le

transplant cutané reste pâle, d'un blanc plus mat que la peau environnante; j'ai vu cependant des lambeaux se mettre à l'unisson avec le ton des parties voisines : l'égalité des teintes était devenue parfaite chez une petite fille et chez un jeune garçon chez lesquels j'avais refait une bonne partie du nez comprenant tout le lobule, la portion attenante des ailes et de la surface dorsale, avec des lambeaux empruntés au bras. Peu après l'opération, le transplant, qui avait repris toute sa sensibilité, subissait les mêmes variations de coloration que le reste du nez; peut-être même étaient-elles un peu plus accentuées. Dans la majorité des cas il n'en est pas ainsi, et le lambeau se dessine en blanc sur la teinte plus colorées des parties voisines. Cet inconvénient est resté très visible, même au bout de dix ans, chez une enfant dont j'avais remplacé par un lambeau de peau emprunté au bras tous les téguments de la joue, envahis par un affreux nœvus pileux hypertrophique. Le cadre saillant et coloré qui constitue la cicatrice autour du lambeau contribue encore dans les cas analogues à rendre le résultat plus imparfait encore. Il faut alors s'évertuer avec des cosmétiques, du blanc gras, un peu de rouge, des pommades colorées et des poudres, à donner au lambeau un ton à peu près identique à celui des parties environnantes. Jamais cet inconvénient n'est plus appréciable que lorsque le lambeau se trouve transporté au centre d'une région modifiée par un processus pathologique ou cicatriciel et présentant la coloration ardoisée ou vineuse que l'on voit si souvent persister aux régions qui ont été longtemps affectées par le lupus de la face. Cette circonstance, qui ôte un résultat de l'autoplastie une part de sa valeur, ne peut d'ailleurs être évitée par le recours à une autre méthode de réparation, quoiqu'elle soit moins choquante, en général, quand le lambeau transplanté a été pris au voisinage.

c) La véritable cause d'échec, pour la méthode italienne, est la mollesse et la flaccidité que présente le transplant cutané. Il ne se mortifie jamais tardivement, il ne s'atrophie même pas, mais il ne prend que très rarement la consistance ferme, dure et presque fibreuse que l'on peut donner à certains lambeaux, par exemple au lambeau frontal de la rhinoplastie par la méthode indienne. Si le lambeau italien constitue une surface de recouvrement parfait, nullement rétractile, vivace et suffisamment résistant, il est difficile, sinon impossible, de constituer avec lui une saillie, un bourrelet, un épaulement, une arête, une proéminence ferme et conservant une forme déterminée. Telle est la raison — nous reviendrons plus en détail sur ce point — qui rend la méthode italienne si peu applicable à la rhinoplastie. Sans dire

encore par quel artifice on pourra peut-être arriver à donner aux lambeaux empruntés au bras cette rigidité, cette fermeté, cette forme immuable qu'ils devraient posséder pour se prêter à ce genre de restauration, je puis affirmer que chez les deux enfants dont je mentionnais tout à l'heure l'observation, j'ai, au moyen de lambeaux, obtenu la restitution complète de la saillie du nez, enlevé avec la presque totalité de ses cartilages. Revu au bout de plusieurs années, chez l'un et chez l'autre, l'aspect du nez était resté irréprochable, sa proéminence était toujours la même, et le lambeau transplanté avait continué de croître, de conserve avec les parties avoisinantes du visage, en conservant sa forme et une consistance tout à fait suffisante. Je n'ai pu malheureusement obtenir un résultat aussi satisfaisant dans la grande majorité des restaurations nasales que j'ai tentées par la méthode italienne.

Telles sont les indications, tels sont aussi les désavantages que présente l'application de la méthode italienne aux restaurations faciales : nous allons voir les résultats qu'on peut en attendre dans les divers modes d'opérations plastiques dans lesquels nous y avons eu recours, particulièrement dans la blépharoplastie, la chéiloplastie et la rhinoplastie.

A. — *Blépharoplastie par la méthode italienne modifiée.*

C'est par une réparation des paupières que j'ai débuté dans la pratique de la méthode italienne : c'est par cette opération que j'ai inauguré la reprise de cette méthode, condamnée par Diffenbach et oubliée depuis lors. Mon opération de 1879 est même le premier exemple d'une blépharoplastie par la méthode italienne, car Tagliacozzi, dont le génie inventif avait prévu presque toutes les autres indications de sa méthode, n'avait jamais songé à l'appliquer à la restauration des paupières, et Carl-Ferdinand Græfe, le rénovateur de l'autoplastie italienne, n'avait vu en elle qu'un procédé de rhinoplastie. C'est néanmoins à la reconstitution des paupières ou du moins de la surface cutanée que s'adapte le mieux l'autoplastie italienne. Il s'agit, dans les cas où l'on est forcé d'y recourir, de destructions très étendues, ne laissant plus de téguments sains aux environs, particulièrement de ces ectropions totaux, portant soit sur l'une des paupières, soit sur les deux, qui sont consécutives aux brûlures étendues de la face et où la conjonctive se trouve complètement retournée et étalée, sa face muqueuse en avant, en bas sur la joue où je l'ai vu venir au contact de la muqueuse

labiale retournée et attirée en haut à la suite de la destruction totale des téguments de la joue, — en haut vers la région sourcilière qui recouvre parfois la conjonctive palpébrale. Il est rare que dans ces destructions faciales très étendues la conjonctive palpébrale ait été détruite. Celle-ci est au contraire très souvent sacrifiée dans les opérations qu'on pratique pour l'extirpation d'un épithélioma de la paupière inférieure : mais dans ce dernier cas la perte de substance, plus limitée permet de trouver au voisinage de l'orbite le matériel nécessaire à la réparation.

Quoi qu'il en soit, si la muqueuse palpébrale était détruite en totalité ou en partie, on emploierait la surface cicatricielle qui s'est substituée à elle, ou les téguments les plus voisins, exactement comme on le fait de la muqueuse lorsqu'elle est conservée.

La blépharoplastie par la méthode italienne peut être simple ou double; dans ce dernier cas, on procède simultanément à la restauration des deux paupières.

Supposons qu'il s'agisse d'une restauration de la paupière inférieure seule. On commence par circonscrire par une incision courbe, à convexité inférieure, le bord libre (devenu inférieur de la muqueuse palpébrale retournée, en conservant avec le plus grand soin tout ce qui reste du bord ciliaire, en relevant la muqueuse avec ce qui reste de ce bord, du cartilage tarse; en relevant en même temps tout ce qui n'a pas été détruit des faisceaux de l'orbiculaire qu'il faut religieusement conserver; en relevant même avec la conjonctive et en ramenant en haut le plus possible la partie la plus inférieure, circulaire, de ce muscle. car c'est de la conservation de l'orbiculaire que dépendront bien entendu les mouvements dont sera douée la paupière reconstituée. Si la conjonctive palpébrale avait été détruite et si, au-dessus du cul-de-sac conjonctival mis à découvert, la joue était transformée en un tissu de cicatrice, on limiterait par une incision courbe, disposée de la même façon, un lambeau cicatriciel dont la base correspondrait au cul-de-sac conjonctival et qui servirait à refaire la surface postérieure de la paupière reconstituée.

Si la paupière supérieure avait été détruite, et si l'on avait à pratiquer une blépharoplastie double, on agirait de même, mais en sens inverse, avec la muqueuse conjonctivale correspondant à cette paupière.

Puis on procéderait à une tarsorraphie des plus soignées. Quel que soit le procédé de blépharoplastie auquel on ait recours, quelle que soit son importance et son étendue, je considère l'occlusion des paupières maintenue pendant un temps fort long, six mois environ, comme la condition formelle du succès.

La cavité conjonctivale étant ainsi reconstituée, sur la face antérieure, cruentée des paupières ainsi relevées, et sur la surface qu'a laissée à nu la dissection et le relèvement des surfaces conjonctivales et de l'orbiculaire, on applique le lambeau, de dimensions, de direction déterminées rigoureusement à l'avance

Fig. 193-I. — Fixation du lambeau dans la blépharoplastie.

et que l'on taille sur le bras, au niveau et à l'endroit précis que l'on a marqués avec le plus grand soin. Pour la blépharoplastie double, on se sert d'un seul lambeau recouvrant les deux paupières, mais sa pointe est fendue longitudinalement dans une étendue de un centimètre environ : cette fente correspond à l'angle interne de la fente palpébrale au niveau de laquelle on ne réunit pas les paupières pour ne pas blesser les points et les canaux lacrymaux, et pour laisser un libre passage à l'écoulement

des larmes. A ce niveau, on fixe par deux ou trois points de suture les bords de la fente pratiquée sur la pointe du lambeau aux bords correspondants de la conjonctive supérieure et inférieure.

Si les bords ciliaires avaient été conservés, on donnerait à la fente du lambeau une longueur correspondante à leur étendue, et on unirait isolément chacun des bords de cette fente à la ligne de réunion des deux lambeaux conjonctivaux relevés et probablement réunis par la suture.

Le pédicule du lambeau correspond à la région temporale et au rebord orbitaire externe; au bout de 10 à 12 ou 15 jours, on en pratique la section et on l'adapte aux téguments de la région correspondante en ayant soin que la courbe qu'il dessine suive exactement le contour externe de l'orbite. On ne doit procéder qu'au bout de plusieurs mois à la séparation des paupières : celle-ci se fait, dans les blépharoplasties doubles, en fendant à petits coups le lambeau cutané sur toute la longueur de la ligne de réunion des paupières. Il est inutile de fixer les bords de cette incision aux bords correspondants de la couche muqueuse.

C'est de la sorte que j'ai procédé chez ma première opérée que j'ai présentée à la Société de chirurgie dans la séance du 17 mars 1880, il y a donc plus de vingt-cinq ans. Depuis lors, j'ai pratiqué un grand nombre de restaurations palpébrales par la méthode italienne : j'ai pu de la sorte conserver la vue à plusieurs malades dont les cornées, constamment à découvert, étaient déjà très gravement compromises : la personne dont les téguments de la face avaient été détruits en totalité dans l'incendie du Bazar de la Charité, était bien près de perdre les yeux quand je lui ai, successivement des deux côtés, entrepris la restauration de ses paupières : elle a recouvré la transparence complète de ses milieux et la totalité de sa vision.

La plupart des paupières que j'ai reconstituées de la sorte avaient recouvré en partie leur contractilité et le clignement. Dans un ou deux cas, j'ai limité aux deux tiers internes l'ouverture de la fente palpébrale, craignant que la traction qui s'opérait sur les bords des lambeaux ne déterminât un écartement secondaire trop considérable des bords palpébraux.

Le résultat au point de vue de l'aspect extérieur a été le plus souvent satisfaisant: la différence de teinte des téguments transplantés et de la peau environnante est moins marquée que dans bien d'autres sortes d'autoplasties à cause de la coloration mate que présentent les paupières. Le contour des lambeaux disparaît en partie dans les plis qui correspondent à l'union de la pau-

pière intérieure et de la joue, d'une part, et sous le rebord du sourcil à la paupière supérieure.

Presque toutes mes opérées ont conservé un certain degré de larmoiement : l'écoulement des larmes sur la joue étant parfois à peine marqué. J'ai suivi quelques-uns des résultats pendant plus d'une dizaine d'années sans les voir s'altérer. Chez ma première opérée même, une récidive très grave du lupus dont elle fut atteinte, respecta complètement la paupière reconstituée par l'opération.

Tel est le procédé de blépharoplastie que je recommande pour la réparation des destructions étendues des téguments ayant entraîné un ectropion total. Il est bien entendu que dans les cas où l'on peut recourir à des procédés plus simple, par exemple au lambeau temporal de Denonvilliers-Richet, transporté par pivotement sur la paupière supérieure ou sur la paupière inférieure, on aura raison de s'adresser à ce procédé plus simple et moins fatigant pour le malade. Je l'ai mis à exécution un certain nombre de fois avec grand succès. Si peu de traces que laisse la perte de substance créée par la taille du lambeau temporal, celle-ci ne laisse pas, néanmoins, que de laisser une cicatrice dans une région très visible, découverte, et j'ai vu des opérées s'en montrer très affectées.

Plusieurs chirurgiens ont adopté la méthode italienne dans les restaurations larges des paupières : mon collègue le professeur de Lapersonne, M. Abadie, y ont eu recours avec succès dans ces derniers temps.

B. — *Chéiloplastie par la méthode italienne modifiée.*

Dans un travail que j'ai communiqué au VIIIe Congrès français de Chirurgie à Lyon, en 1894, j'ai indiqué le parti que l'on pourrait tirer de la méthode italienne pour la restauration des lèvres : j'ai rappelé que Tagliacozzi avait-on conçu et peut-être exécuté le plan de ce mode de réparation, et j'ai même reproduit la belle gravure qui, dans l'ouvrage du chirurgien de Bologne, représente la fixation d'un lambeau brachial à la lèvre inférieure chez un sujet dont le bras est fixé à la tête par l'appareil dont le nôtre est en quelque sorte la reproduction.

La restauration de la lèvre au moyen d'un lambeau pris au bras peut se faire dans deux circonstances différentes : Tantôt la muqueuse labiale est conservée; les téguments seuls ont été détruits avec une partie plus ou moins considérable de l'épaisseur de l'orbiculaire. En ce cas, la muqueuse labiale con-

servée est retournée et fixée au menton, ou même attirée jusqu'à la région sus-hyoïdienne par la rétraction d'une cicatrice qui presque toujours s'étend à toute la face antérieure du cou. La région sus-hyoïdienne forme, dans ce cas, un plan incliné cicatriciel qui aboutit à la région de l'os hyoïde et où la saillie du menton a tout à fait disparu. La muqueuse de la lèvre inférieure est boursouflée, épaissie, sèche, fendillée et parfois recouverte d'ulcérations; les dents de la rangée inférieure sont à découvert, il existe un écoulement incessant de salive; la mastication, la préhension même des aliments se font dans des conditions très incomplètes et avec une malpropreté repoussante; l'articulation de la parole est incomplète et toute la muqueuse enflammée est le siège d'une sensibilité douloureuse insupportable dans tous les contacts. Tels sont les désordres qu'on observe dans ces cas auxquels on pourrait donner le nom *d'ectropions cicatriciels de la lèvre inférieure*. J'ai traité un bon nombre de sujets qui en étaient atteints, et toujours avec succès, par l'emploi de l'autoplastie italienne, par l'adaptation sur la face antérieure de la lèvre et sur la région du menton d'un très vaste lambeau emprunté au bras, après avoir préalablement circonscrit par une incision, disséqué et relevé la muqueuse labiale renversée avec les faisceaux de l'orbiculaire qui la doublaient. Je ne reviendrai pas ici sur les détails de ce procédé que j'ai décrit dans tous ses détails dans le mémoire que je viens de citer; il ressemble beaucoup au procédé de blépharoplastie italienne dont il vient d'être question. L'opération ne présente pas de difficultés notables; le mode de fixation du membre supérieur à la tête est le même que dans la blépharoplastie; mais les suites de l'opération sont rendues plus laborieuses par la proximité de l'orifice buccal qui confine au champ de l'opération. Ce voisinage dangereux est cause que le pansement est constamment souillé par la salive et par les aliments, et que les lignes de réunion du lambeau ne peuvent elles-mêmes échapper à la contamination. Cet inconvénient n'a pas empêché l'opération de réussir toutes les fois que j'y ai eu recours, et le résultat d'être très satisfaisant. Je ne me souviens pas d'insuccès, même partiel, que j'aie eu à regretter dans les cas assez nombreux où j'ai employé ce mode de réparation. La restitution complète des fonctions de l'orifice buccal en a toujours été la conséquence : le lambeau brachial, encadré dans un tissu cicatriciel très épais, n'offre pas un aspect trop anormal, surtout s'il recouvre la totalité du menton, dont la saillie se trouve reconstituée, et s'il s'étend d'une commissure labiale à l'autre. Mais les suites de l'opération réclament une surveillance encore plus minutieuse et des soins plus assidus

que celle de la blépharoplastie italienne : il est nécessaire de changer le pansement tous les jours, parfois même plusieurs fois par jour; aussi dans ces opérations les pansements les plus simples sont-ils les meilleurs, et je me borne le plus souvent à envelopper le lambeau d'une compresse de gaze stérilisée ou de lin sur laquelle, à chaque instant, on fait couler quelques gouttes d'une solution étendue d'eau oxygénée.

Dans d'autres cas, la lèvre a été détruite dans toute son épaisseur, en totalité ou en partie : ces destructions sont presque toujours dues à des processus pathologiques circonscrits ou aux opérations que ceux-ci ont rendues nécessaires; aussi la perte de substances, plus ou moins étendue, est-elle entourée

Fig. 194-II. — Fixation du bras à la tête dans la chéiloplastie.

par des tissus sains sur lesquels on peut compter pour opérer la restauration par des procédés très divers : On en trouvera une énumération très exacte dans le rapport si complet de M. Depage ; j'ai moi-même proposé et mis à exécution quelques modes de réparation nouveaux dans le travail que j'ai présenté en 1894 au VIIIe Congrès de Chirurgie. Ici encore la méthode italienne peut trouver son emploi, et si la matière nécessaire à la réparation fait défaut aux environs, on peut l'emprunter au membre

supérieur. Tout récemment, chez une malade dont la lèvre supérieure ainsi que la plus grande partie du nez avaient été détruits par une tuberculose faciale, j'ai pu obtenir une restauration à peu près suffisante de la lèvre par le procédé que voici.

La lèvre supérieure n'était plus représentée que par un bourrelet cicatriciel qui s'étendait du sillon gingival supérieur au sillon naso-labial en laissant complètement à découvert le rebord alvéolaire supérieure et les dents. Une incision transversale, conduite immédiatement au-dessous des narines et de la sous-cloison d'une joue à l'autre et se recourbant en bas vers ses deux extrémités, permit de disséquer et d'abaisser le tissu cicatriciel qui remplaçait la lèvre supérieure et d'en constituer une sorte de rideau vertical destiné à remplacer la surface muqueuse de la lèvre supérieure, tournant par conséquent sa surface cicatricielle en arrière, vers les gencives supérieures et les dents, et la face cruentée en avant. Sur celle-ci j'appliquai la face cruentée d'un grand lambeau taillé sur le bras gauche, lambeau qui me servit à reconstituer la face cutanée de la lèvre supérieure : le bord inférieur de ce lambeau fut réuni au bord inférieur du rideau membraneux formé par la cicatrice renversée et de la sorte fut restauré le bord de la lèvre supérieure. Le bord supérieur du lambeau brachial fut fixé par la suture à l'incision qui avait détaché le nez et les joues de la cicatrice labiale; sa pointe vint s'appliquer sur celle des commissures labiales, qui était la plus éloignée du pédicule. Celui-ci servit plus tard à refaire l'autre commissure, la lèvre supérieure ainsi réformée recouvre complètement les dents, et quoiqu'elle soit dépourvue de tissus contractiles, elle répond assez bien au but esthétique et physiologique que je m'étais proposé d'atteindre.

Ce que je viens de dire des usages de la méthode italienne appliquée à la réparation des lèvres s'étend à celle des joues, à la *génoplastie*. J'en ai déjà cité, entre plusieurs autres, un exemple tiré de la pratique. Nulle part, mieux qu'au bras, l'on ne trouvera les vastes lambeaux de peau nécessaires pour refaire la presque totalité ou la totalité des téguments de la joue, quand ceux-ci auront été détruit par une brûlure ou par une intervention. J'ai souvent employé dans ce but des lambeaux empruntés à la région latérale du cou ou à la région sus-hyoïdienne, parfois même avec l'avantage que présente sur la méthode italienne un mode opératoire plus simple et d'une exécution plus facile. Ces réparations faites aux dépens des parties voisines n'échappent néanmoins pas aux reproches auxquels exposent les délabrements nécessaires, infligés aux parties découvertes et qui donnent lieu à des cicatrices très visibles.

C. — *Rhinoplastie par la méthode italienne modifiée.*

C'est pour la rhinoplastie que j'avais d'abord fondé les plus grandes espérances sur la méthode italienne : c'était cette opération sur laquelle s'était établi la réputation de magie des habitants de Tropœa; c'était elle qui avait fait la célébrité de Taliacot qui depuis Bologne s'étendait jusqu'au nord de l'Europe; c'était pour en simplifier et en faciliter la pratique que Carl-Ferdinand Græfe avait substitué l'application de lambeaux fraîchement trillés sur le moignon nasal avivé, à la lente préparation que le chirurgien de Bologne faisait subir au nez, qu'il façonnait patiemment sur le bras avant de le transplanter à la face. Les résultats, je dois le dire, n'ont pas entièrement répondu à mon attente : mais encore faut-il distinguer ici entre la rhinoplastie partielle et la rhinoplastie totale.

Les rhinoplasties partielles sont celles dans lesquelles la charpente osseuse du nez, une bonne partie même du squelette cartilagineux, une portion de la cloison et des ailes ont été conservées. Dans les cas de cet ordre, la rhinoplastie italienne peut donner d'excellents, de merveilleux résultats. Je n'hésite pas à qualifier de la sorte ceux que j'ai obtenus dans trois cas de restauration du nez dont le lobule, une partie de la face dorsale et des ailes, la sous-cloison en grande partie et même la partie antérieure de la cloison avaient été détruites et que j'ai pu réparer par l'adaptation d'un lambeau emprunté au bras. Deux de ces cas ont été décrits et représentés dans le mémoire sur la rhinoplastie inséré par moi dans le recueil des travaux publiés en l'honneur du professeur Durante : le troisième a été depuis lors présenté par moi à la Société de Chirurgie. La transplantation du lambeau n'a été, il est vrai, que le premier acte de la restauration; il a fallu le façonner, s'en servir pour constituer la saillie du lobule en le repliant sur lui-même, reformer la sous-cloison, modeler le contour des narines et en maintenir la béance par l'emploi de petits appareils spéciaux, des moules triangulaires en argent que M. Collin m'a construits dans ce but. Le résultat obtenu de la sorte a été dans ces trois cas aussi bon que possible et a même dépassé mon attente. J'aurais bien des choses à dire sur les procédés par lesquels on arrive à rendre à l'organe sa saillie normale, des lignes à peu près correctes et une solidité suffisante. Dans une communication qui va suivre, j'indiquerai tout à l'heure un procédé d'avancement de la cloison grâce auquel le lambeau, quel qu'il soit, que l'on emploie, brachial ou frontal, trouve un support solide et peut être pré-

servé de l'affaissement consécutif qui est la cause principale des échecs de la rhinoplastie. On trouvera la description du procédé que j'emploie pour ces restaurations, que l'on pourrait appeler des *restaurations subtotales*, dans le mémoire que je viens de citer.

Dans ces cas eux-mêmes, ne doit-on pas donner la préférence à la réparation du nez au moyen d'un lambeau frontal? non seulement la rhinoplastie par le méthode indienne possède sur la méthode italienne le grand avantage d'être d'une exécution plus rapide et plus simple et d'éviter à l'opéré les fatigues qui résultent de l'attitude prolongée où l'on fixe le membre supérieur, mais le lambeau pris au front et doublé de périoste est plus ferme, plus solide, il se prête mieux que le lambeau brachial à la reconstitution des saillies normales et des arêtes du nez : sa coloration elle-même ne diffère pas sensiblement de celle des autres parties du nez; mais chez les jeunes sujets surtout, chez lesquels il importe avant tout de ménager l'intégrité de tout ce qui est resté intact à la face, la cicatrice frontale est un inconvénient sérieux qui compense tous ces avantages. Je sais bien qu'elle se transforme en un pli vertical, en une ride parfois à peine visible, qui s'enfonce dans l'intervalle des sourcils; qu'à la région supérieure du front où la perte de substance créée par la taille du lambeau est plus difficile à réunir, la cicatrice rayonnée qui en résulte se cache aisément sous les cheveux : aussi, chez les gens d'un certain âge où les considérations esthétiques ont moins d'importance, je préfère en principe le lambeau frontal à la méthode italienne; mais chez les jeunes sujets, je reste un partisan convaincu de celle-ci, car chez eux le lambeau brachial, transplanté à la face, m'a toujours paru s'identifier bien mieux avec la région où on l'a transporté que chez les gens plus âgés et participer à sa vitalité d'une manière plus rapide et plus complète.

Pour ce qui est des rhinoplasties totales, lorsqu'il s'agit de reconstituer le nez détruit en presque totalité avec la plus grande partie de sa charpente, l'application sur la perte de substance du lambeau brachial le plus ample, en y comprenant même, pour lui donner plus de résistance, l'aponévrose sous-jacente dont on laisse doublée sa face profonde, ne saurait conduire au résultat désiré : j'ai tenté, pour donner plus de résistance au lambeau brachial, de le doubler d'un lambeau frontal renversé de haut en bas et présentant en avant sa face cruentée, sur laquelle venait s'appliquer le lambeau emprunté au bras. J'ai obtenu de la sorte une trompe assez volumineuse et d'abord assez résistante; mais avec le temps, sa consistance a

diminué, et le travail de rétraction qui s'en est emparé en a déterminé l'affaissement et a rendu le résultat plastique tout à fait insuffisant.

Au nez, il faut absolument une charpente, que la reconstitution de cet organe soit faite au moyen d'un lambeau frontal ou d'un

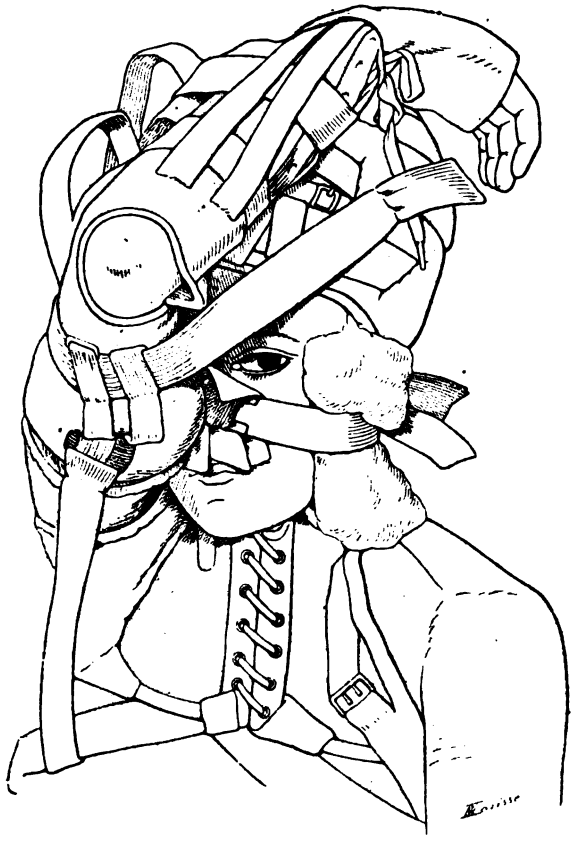

Fig. 195-III. — Fixation du membre supérieur à la tête dans la rhinoplastie.

lambeau emprunté à une partie éloignée du corps, comme les téguments du bras. Je ne puis considérer, bien entendu, comme une rhinoplastie totale l'opération désignée sous ce nom par mon collègue et ami Jonnesco (de Bucarest), lorsqu'il a recouvert avec un lambeau cutané le nez dont il avait pratiqué la décortication nécessitée par un rhinophyma. Est-il bien nécessaire d'abord de recourir à une autoplastie à la suite de ces décortications? Je me permets d'en douter, car j'ai fait un bon nombre d'opérations de ce genre sans jamais me préoccuper de la répa-

ration, qui s'est toujours faite spontanément et en bonne forme, par le fait d'une épidermisation rapide partie des culs-de-sac glandulaires de la peau transversalement sectionnés par la décortication du nez. Mais sans critiquer l'indication même de l'opération, l'on ne saurait considérer comme une rhinoplastie totale une opération consistant uniquement dans l'application d'un revêtement tégumentaire sur la surface du nez mise à nu par la décortication; il n'est pas d'opération plus simple et plus aisée et elle n'a rien de commun avec les restaurations totales qui nous occupent. Il faut donc absolument pourvoir le nez d'une charpente : celle-ci peut faire partie du lambeau détaché à l'italienne; c'est ce qu'a fait Israël, qui taillait le lambeau sur l'avant-bras en y comprenant une lamelle du cubitus, détachée par un trait de scie et laissée adhérente à la face profonde du lambeau antibrachial. Krausch et Wreden, ainsi que le rappelle notre savant rapporteur, ont eu recours à la transplantation, le premier d'un orteil, transporté par étapes successives du pied à la main et de la main au nez, — le second de l'annulaire de la main gauche. Nélaton après König, Rotter, von Hacker. Schimmelbusch, a d'abord eu recours à un lambeau frontal comprenant une lamelle superficielle taillée aux dépens de l'os frontal: mais la taille de ces lambeaux ostéo-cutanés non seulement est difficile, mais elle laisse au front une cicatrice adhérente et difforme et de plus elle expose à de nombreux insuccès dus à l'exfoliation ou à la nécrose du transplant osseux.

Il nous semble infiniment plus simple et plus sûr de revenir à la transplantation et à l'insertion dans les lambeaux, destinés à reconstituer les parties molles du nez, d'une lamelle voisine, comme celle que M. Depage a empruntée au tibia, puis, dans un second cas, à un métatarsien et à un orteil — ou mieux encore de se servir d'un transplant cartilagineux taillé aux dépens d'un cartilage costal.

On a vu les beaux résultats que Ch. Nélaton a obtenu dans ses opérations de rhinoplastie totale, en introduisant sous le périoste frontal, au niveau du point où il devait prendre le lambeau, une lamelle empruntée au cartilage de la 8e côte; j'ai imité ce procédé en transplantant le cartilage de la 8e côte, taillé et façonné de manière à lui donner la forme et les dimensions voulues, sous la peau de la région bicipitale, et en le transportant ensuite sur le moignon nasal avec le lambeau doublé de la partie correspondante de l'aponévrose bicipitale. Malgré la nécrose d'une partie du transplant cartilagineux, le résultat final a été la reconstitution satisfaisante, sinon tout à fait idéale, d'un nez pourvu d'un arête rigide et conservant depuis

lors une saillie tout à fait suffisante. Encouragé par les résultats que nous avons obtenus, MM. Nélaton, Ombrédanne et moi, en rétablissant l'arête du nez affecté de la déformation *en selle*, par l'introduction d'une tige empruntée à un cartilage costal sous les téguments du nez atteint de cette déformation, je n'hésiterai pas désormais à pratiquer la rhinoplastie totale à l'italienne, en revenant aux procédés lents de Tagliacozzi, perfectionnés par l'adjonction d'une charpente cartilagineuse. Pour cela je me propose de greffer une lamelle résistante et longue, empruntée à un cartilage costal, sous la peau du bras; dans un second acte, le lambeau de peau, dessiné tout autour de ce transplant, sera circonscrit sur trois de ses bords par une incision, détaché du bras partout sauf au niveau de son pédicule; ses bords latéraux et sa pointe, ramenés autour de la charpente cartilagineuse, seront suturés de manière à former à celle-ci une gaine cutanée complète; — puis le sommet de cette protubérance charnue sera fixé à l'italienne sur le moignon nasal. Ce ne sera qu'après son adhérence complète à ce dernier et après la section de son pédicule, que l'adaptation de ses bords aux deux parties latérales du nez et que le façonnement minutieux de ce pédicule permettront de parfaire la réparation en en rabattant la pointe, pour faire la sous-cloison, et en arrondissant sur les côtés de celle-ci les ailes du nez autour des narines.

Je conçois de la sorte la possibilité d'une restauration du nez totalement détruit par une méthode qui ne serait qu'un perfectionnement de la méthode italienne de Tagliacozzi. Ne dois-je pas, en terminant, rendre un hommage mérité à la mémoire de cet illustre chirurgien, qui loin de s'entourer de mystère, comme ses prédécesseurs les Bojani l'avaient fait dans un but de lucre, décrivit et s'efforça de vulgariser les principes qu'il avait tirés de son expérience et de celle de ses devanciers, et mérita de la sorte les honneurs exceptionnels que ses concitoyens décernèrent à sa mémoire, ainsi que le titre incontesté d'auteur de la méthode qui porte encore aujourd'hui son nom.

Chirurgie de la face,

Par M. le Dr Brunswic-le Bihan, de Tunis,
Chirurgien en chef de l'hôpital Sadiki.

Je désire montrer, à titre de simple curiosité clinique, les

Fig. 196-I. — Syphilis héréditaire.

énormes mutilations de la face que j'ai à observer chez les indigènes tunisiens.

La cause ordinaire de ces mutilations est la syphilis congénitale. Deux types se présentent : l'un (fig. I) est caractérisé par un travail de cicatrisation qui amène l'atrésie de la bouche et du nez; l'autre, où cette réparation n'a pu se faire, transforme le visage humain en un trou, en un *hiatus* sans nom (fig. III). Le type I est facile à améliorer par les procédés ordinaires sur lesquels je n'ai pas à insister, le second type est évidemment au-dessus de toute ressource chirurgicale.

La perte du nez est fréquente; lorsqu'une rhinoplastie m'est

Fig. 197-II. — Noma à la période destructive.

Fig. 198-III. — Syphilis héréditaire tardive

demandée je me contente en général d'un lambeau frontal avec ou sans section osseuse suivant le cas. Je n'ai pas pu appliquer les excellents procédés de greffe italienne en raison de l'indocilité des sujets.

A côté de la syphilis, il faut encore citer, comme cause fréquente de mutilation, le *noma* infantile. Quand le petit malade

Fig. 199-IV. — Noma ancien. Fusion du maxillaire.

survit à la gangrène il subit des mutilations dont la figure II représente un type. Mais il se produit une complication ordinaire, la fusion des maxillaires (fig. IV) en un point qui oblige à pratiquer l'opération de Rizzoli-Esmarch combinée aux autoplasties les plus étendues.

Je citerai enfin la fréquence des trichiasis consécutifs à la conjonctivite granuleuse, trichiasis que je traite par le procédé de Panas légèrement modifié.

Rhinoplastie totale par la méthode italienne avec lambeau ostéo-tégumentaire antibrachial.

Par M. le professeur Gross, de Nancy,
Doyen de la Faculté de médecine.

Les observations de rhinoplastie totale ne sont pas encore assez nombreuses pour qu'un fait isolé ne présente pas quelque intérêt, et je viens communiquer au Congrès, l'histoire d'une opération de ce genre que j'ai eu occasion de pratiquer. Si mon observation n'apporte pas un procédé nouveau, elle montre néanmoins le résultat qu'un procédé encore peu connu peut donner.

Observation. — Le nommé D..., Jean, âgé de quarante ans, exerçant la profession de maçon, à Neuves-Maisons (Meurthe-et-Moselle), vint me trouver en novembre 1902, et me demander s'il était possible par quelque opération de lui refaire le nez qu'il avait perdu à la suite d'un mal ayant duré de longues années et bien guéri.

D..., portait un faux nez en aluminium, bien conditionné, masquant bien la difformité, mais il était l'objet des risées continuelles de la part de ses camarades et bien décidé à se soumettre à tout pour changer sa situation.

Voici d'abord les renseignements qu'il me donna :

Son père est mort d'apoplexie cérébrale, sa mère d'une maladie indéterminée à l'âge de soixante-neuf ans. Il a perdu un frère à quarante-trois ans, éthylique; cinq frères et sœurs sont bien portants.

Jusqu'à l'âge de vingt-six ans, D..., a été en bonne santé. Il n'a pas eu la syphilis et a été exempté du service militaire pour avoir eu un frère sous les drapeaux.

L'affection dont il a été atteint a débuté, treize ans auparavant, en 1889, par une ulcération à l'aile gauche du nez. Le mal s'est rapidement étendu vers le lobule et le dos du nez. Il s'agissait d'un lupus pour lequel il a été traité, en premier à l'hôpital civil, dans le service de M. le professeur Spillmam, puis à la Maison de secours, dans le service de M. le professeur Schmitt; en dernier, de nouveau à l'hôpital civil, dans le service de M. le professeur Heydenreich. Les traitements les plus divers ont été successivement tentés. Le mal progressait toujours. Des cautérisations au thermocautère finirent par en avoir raison; des fragments d'os s'éliminèrent, la cicatrisation s'opéra, mais le nez était perdu. On procura à l'époque (1898) au malade, l'appareil prothétique qu'il porte encore.

Des manifestations tuberculeuses diverses ont accompagné l'évolution du lupus nasal.

En 1891, survint une ostéite tuberculeuse du tibia gauche, et à trois

reprises, on fit des grattages de l'os. A la même époque, une ostéo-arthrite tuberculeuse de l'annulaire gauche nécessita l'amputation du doigt. En 1894, une série d'abcès apparaissent au niveau du genou

Fig. 200-1

droit et en différentes autres régions; des cicatrices caractéristiques en sont les traces.

D... est sorti de l'hôpital, en décembre 1898, et après un court séjour, encore, à la Maison de secours, qu'il a quittée en juillet 1899, il a pu

reprendre son travail de maçon, qu'il a exercé régulièrement jusqu'au jour de son entrée dans mon service, le 2 janvier 1902.

A cette date, l'état de D... est le suivant :

L'état général est excellent. Il n'y a aucune manifestation nouvelle de tuberculose externe, aucune indice de tuberculose pulmonaire.

Le nez est totalement détruit. Les téguments, les narines sauf une partie de l'aile droite, la sous-cloison et la cloison manquent. Les os propres et les apophyses montantes sont détruits en partie. La cavité des fosses nasales est largement béante. L'on aperçoit les cornets recouverts d'une muqueuse rouge, tuméfiée. Peu de mucosités. Les fosses nasales sont proprement tenues (fig. I).

Le contour de l'orifice béant des fosses nasales est bordé par une arge bande de tissu cicatriciel rouge, luisant, peu épais, adhérent au pourtour osseux. Cette bordure cicatricielle, reliquat de l'affection lupoïde et des nombreuses thermocautérisations effectuées, mesure en moyenne 1 cm. 1/2 de largeur; vers en haut, le tissu cicatriciel s'étend jusqu'à 3 centimètres sur le front. Du côté droit, à la limite inférieure de l'orifice des fosses nasales, un tubercule saillant représente le reste de l'aile droite; à gauche au même niveau, existe un petit tubercule, absolument rudimentaire, vestige de l'aile gauche.

Le contour cicatriciel de l'orifice nasal, et avec lui les restes des ailes sont rétractés dans l'ouverture béante des fosses nasales.

La partie moyenne de la lèvre supérieure dans toute sa hauteur et sur une largeur représentant près des 2/3 de la lèvre, est couverte de cicatrices.

La guérison de la lésion locale, complète depuis 1894, l'absence de manifestations tuberculeuses nouvelles, depuis 1896, les conditions satisfaisantes de l'état général permettaient de donner satisfaction au patient et de tenter la rhinoplastie. La perte totale du nez exigeait une rhinoplastie totale.

Quelle méthode et quel procédé choisir?

Le premier point à préciser était de se rendre un compte exact des parties détruites et manquantes.

Les détails de l'observation indiquaient qu'il y avait destruction des téguments du nez, sauf de la partie externe de l'aile droite et d'une minime partie de l'aile gauche. De la charpente du nez manquaient le cartilage du lobule, la plus grande partie des cartilages des ailes, le cartilage de la cloison, une partie importante des os propres et des branches montantes. La vue de profil démontrait ce dernier point (fig. II).

Enfin, tout le pourtour de l'orifice était bordé d'une large bande de tissu cicatriciel, s'étendant loin sur le front. Le tissu cicatriciel contournant le bord de l'orifice, s'étendait sur la paroi interne des fosses nasales et attirait vers l'intérieur les restes des ailes du nez.

Quelles étaient les parties utilisables pour la restauration à faire? Certes, les moignons des ailes devaient être conservés, mais le reste du pourtour de l'orifice, ainsi que son voisinage direct étaient formés par un tissu cicatriciel dont les conditions de nutrition étaient précaires.

Cela étant, quelle méthode de rhinoplastie choisir? La méthode

française devait être rejetée. Elle ne peut servir que pour des rhinoplasties partielles. Pour trouver sur les côtés du nez, des lambeaux convenables et suffisants, il eût fallu prendre en dehors du tissu cica-

Fig. 201-II.

triciel qui bordait la perte de substance et aller loin dans les joues. L'étendue de la perte de substance eut exigé des lambeaux de dimension assez importante, difficiles à mobiliser et à rapprocher: leur donner des pédicules dans la direction de la racine du nez et du sac

lacrymal était compromettre leur vitalité, en raison de l'étendue et de l'importance du tissu cicatriciel en ce point.

La discussion ne pouvait porter que sur l'application de la méthode indienne ou de la méthode italienne.

Sans compter la cicatrice parfois fort laide qu'elle laisse à sa suite, la méthode indienne me paraissait contre-indiquée par l'extension du tissu cicatriciel vers le front. Un lambeau, soit simple, soit ostéo-périostique, avec pédicule placé dans un tissu de cicatrice à la racine du nez et torsion plus ou moins forte, devait se trouver dans les conditions de nutrition les plus mauvaises. Sa mortification, dans le cas spécial, eut notablement aggravé la difformité.

Restait par conséquent comme unique ressource, la méthode italienne et la restauration de la perte de substance à l'aide d'un emprunt fait au bras ou à l'avant-bras.

La difficulté était de lui donner un soutien et de remplacer la charpente du nez qui était détruite.

Le support métallique, suivant les indications de Martin et Letiévant, est rarement toléré. Les observations de rhinoplastie sur soutien métallique, suivie de succès, sont infiniment rares, exceptionnelles. J'ai enregistré, pour ma part, un échec complet du procédé.

J'ai songé un instant à mettre à profit les troisième et quatrième temps du manuel opératoire de la rhinoplastie subtotale de Ch. Nélaton, et à me servir des parties restantes des os propres et des apophyses montantes des maxillaires supérieurs pour en faire au moins un soutien partiel des ailes et de la pointe du nez; mais ces parties étaient insuffisantes pour la confection d'un lambeau osseux naso-maxillaire. Il suffisait pour en juger de regarder le profil du sujet.

J'ai résolu alors d'employer le procédé d'Israël[2] qui consiste à comprendre dans le lambeau antibrachial à l'italienne, une baguette de tissu osseux du cubitus, et à l'employer comme soutien ostéo-périostique pour remplacer la charpente du nez.

A l'exemple de Dieffenbach, Israël donne au lambeau antibrachial une forme trapézoïde, que Ch. Nélaton a comparée à celle du fer de bêche.

La petite base du trapèze est destinée à être suturée à la racine du nez; les côtés correspondent ainsi aux bords latéraux de la perte de substance; la grande base à laquelle s'attache le pédicule de nutrition devient l'extrémité du nez, le pédicule lui-même constitue plus tard la sous-cloison.

Le lambeau devant comprendre une surface de téguments suffisante, son tracé en raison de la rétraction, doit avoir des dimensions supérieures de 1/3 au moins, à celles de la surface à recouvrir. Après mensurations préalables, confection de patron, je décide de lui donner les dimensions suivantes : petite base, 6 centimètres; côtés, 8 centimètres; grande base, 7 centimètres.

1. Ch. Nélaton et Ombrédanne, La rhinoplastie, 1904, p. 226.
2. Israël, Totale Rhinoplastik mittellst eines Hautknochenlappens aus dem Vorderarm, *Arch. f. klin. Chir.*, t. LIII, 1896, p. 260.

L'opération est conduite ainsi que suit :

16 février. 1er temps. Dissection du lambeau ostéo-cutané antibrachial. Chloroformisation. Précautions antiseptiques et aseptiques habituelles. Sur l'avant-bras gauche, du côté cubital et symétriquement par rapport à la crête du cubitus, je taille un lambeau ostéo-périostique de la façon suivante : A 4 centimètres 1/2, au-dessus de l'apophyse styloïde du cubitus, je fais une incision transversale, perpendiculaire à l'axe de cet os. L'incision mesure 6 centimètres; elle va jusqu'à l'os, en ménageant les muscles de la région. De ses extrémités partent deux incisions longitudinales, de 8 centimètres de longueur chaque, s'écartant légèrement de façon à comprendre à leur extrémité supérieure, un écartement de 7 centimètres. Les bords des incisions longitudinales sont disséqués jusqu'à atteindre la surface du cubitus sur lequel je détache au ciseau, ne réussissant pas avec une petite scie, une baguette osseuse de 8 à 10 millimètres de largeur. D'après le conseil d'Israël, je me proposais de lui donner de 6 à 7 centimètres de longueur et de la laisser adhérente par son extrémité supérieure. La taille de la baguette osseuse ne s'est point faite sans difficulté, et tout en mettant grand soin à la séparer, elle s'est fracturée vers la base, à 6 centimètres de son extrémité. Il devenait, dès lors, difficile de suivre dans tous ses détails le manuel opératoire d'Israël et de modeler la baguette et le lambeau de façon à lui donner la forme même du nez.

Israël recommande, en effet, de relever avec précaution la baguette, de façon à ployer les fibres osseuses, sans fracturer la baguette sur son point d'insertion. En même temps, il la divise avec une scie fine, à moitié de son épaisseur, de la profondeur vers la surface, au point qui devra former plus tard la pointe du nez. Dix jours après, il relève à angle droit le lambeau ostéo-cutané en son point d'insertion et le coude à angle aigu en sens inverse à l'endroit prévu pour la pointe du nez. Le lambeau prend ainsi la forme même du nez qu'Israël maintient moyennant un fil d'argent placé de manière à former le troisième côté d'un triangle dont les deux autres sont formés par les parties destinées à devenir ultérieurement la sous-cloison et le dos du nez. Un autre fil d'argent passé en travers sous la baguette osseuse, rapproche les parties latérales du lambeau et modèle les faces latérales du nez. Le lambeau ostéo-cutané est alors remis en contact avec la plaie antibrachiale, afin de permettre aux différentes parties repliées les unes vers les autres, de contracter des adhérences et de conserver leurs rapports respectifs. Douze jours plus tard, Israël détache le lambeau ainsi façonné et l'empêche de contracter de nouvelles adhérences en passant au-dessous de lui une lanière de gaze iodoformée. Enfin, cinq jours après, il procède à la transplantation du lambeau.

Au lieu de procéder à ces manœuvres successives, qui assurément semblent devoir donner le meilleur résultat, je me borne à isoler le lambeau ostéo-cutané, une fois taillé, avec une lanière de gaze aseptique.

J'applique ensuite un pansement aseptique sur toute la région et j'immobilise coude, avant-bras et main à l'aide d'une gouttière plâtrée.

Au bout d'une huitaine, je découvre le lambeau en taillant une

fenêtre dans la gouttière et le pansement. Je le trouve tuméfié mais non enflammé et du meilleur aspect.

28 février. 2e temps. Application et suture du lambeau antibrachial. Chloroformisation. Enlèvement du pansement de l'avant-bras; lavage à grande eau stérile. Lavage antiseptique de la région du nez.

Je commence par détacher le restant de l'aile droite rétracté dans l'orifice béant des fosses nasales, et je le relève vers en dehors pour le suturer plus tard contre le bord inférieur du lambeau transplanté. Je procède de même pour le petit moignon de l'aile gauche. Puis je circoncris le contour de l'orifice nasal par une incision en V renversé à sommet sur la racine du nez, et je dissèque en prenant vers la muqueuse nasale, deux petits lambeaux formés à peu près uniquement de tissu cicatriciel; je les renverse et les rabats vers la ligne médiane pour en faire tant bien que mal une doublure au moins partielle au lambeau antibrachial.

Sur l'avant-bras, je prolonge vers le coude chacun des bords du lambeau ostéo-cutané, par une incision de 10 centimètres se rapprochant du côté radial, de façon à placer la base du pédicule parallèlement au radius et à lui donner une largeur de 7 centimètres.

Après dissection du pédicule, j'élève le bras gauche presque verticalement, en fléchissant l'avant-bras à angle aigu de manière à amener le lambeau vers la région nasale. La main placée en pronation est appliquée par le dos contre la région mammaire gauche. Enfin, la tête est fléchie en avant et inclinée à gauche.

Grâce à la position donnée, le lambeau ostéo-cutané peut être appliqué au-devant de la perte de substance nasale et suturé à son contour déjà avivé par la dissection des deux petits lambeaux latéraux. Des points séparés au crin de Florence fixent le sommet du lambeau antibrachial à la racine du nez, les côtés aux bords de l'orifice nasal. A gauche, la réunion est facile dans toute la hauteur de la perte de substance; à droite, l'adaptation n'est guère aisée que dans la partie supérieure. La partie du lambeau antibrachial, qui correspond à la partie inférieure du bord nasal droit, se laisse difficilement rapprocher. Un point de suture y fixe néanmoins le moignon de l'aile droite fortement rabattu vers en bas et en dehors. Impossible de fixer à la face profonde du lambeau, les languettes d'avivement avec lesquels j'espérais le doubler. Néanmoins, en les attirant vers en bas, elles restent en place et s'accolent à la face profonde du lambeau.

Cela fait, j'enlève soigneusement le sang qui tachait les parties, et de petites mèches de gaze aseptique sont disposées de manière à soutenir et à protéger les sutures.

Enfin, une série de bandes de coton hydrophile stérilisé recouvrent les régions où doivent passer les bandes plâtrées destinées à fixer et à immobiliser l'avant-bras, le bras, la tête, et le tronc dans leur position réciproque.

Les suites opératoires ont été simples. Aucune réaction fébrile; mais, malgré toutes les précautions prises, quelques points de suture, à la partie supérieure et gauche, ont donné un peu de pus.

Quant à la plaie de l'avant-bras, elle a suppuré abondamment. Son infection, d'ailleurs, au voisinage de la bouche et de l'orifice des fosses nasales était inévitable.

L'opéré est nourri à l'aide d'un biberon et plus tard d'une cuiller qu'on arrive à passer dans l'espace laissé entre le bras, l'avant-bras gauches et le tronc.

Le 12 mars, il faut changer le pansement et l'appareil plâtré. On l'enlève avec précaution, en soutenant bien le bras, pour ne pas tirailler le lambeau transplanté et les points de suture qui le fixent.

La région nasale est bien nettoyée et asepsiée. Le lambeau paraît bien nourri et adhère dans sa plus grande étendue. J'enlève plusieurs des points de suture.

La plaie de l'avant-bras suppure, mais bourgeonne bien. Lavage à l'eau stérile.

Pansement et appareil plâtré sont appliqués comme la première fois.

15 mars, 3e temps. Section du pédicule. — Je commence la séparation du pédicule, en sectionnant environ 1 centimètre 1/2, de sa partie la plus accessible, à droite.

Le 23 mars, je renouvelle le pansement et l'appareil plâtré. Le lambeau adhère d'une façon fort satisfaisante; il est rosé et paraît sensible.

Je sectionne un bon centimètre du pédicule, du côté opposé à la première section.

Le 28 mars, le lambeau adhère bien. Je sectionne le reste du pédicule.

Les soins deviennent dès lors faciles, et, quelques jours après, la ligne de réunion présente le meilleur aspect.

Le lambeau reste rosé, bien vacularisé; il est toujours tuméfié et paraît trop grand. Vers la racine du nez, il s'est formé un pli assez profond qui semble correspondre à l'extrémité de la baguette osseuse. J'espère qu'il disparaîtra à mesure que la tuméfaction diminuera. A la base, il se termine par une sorte de trompe qui devra servir ultérieurement à former la sous-cloison.

4e temps. Restauration de la sous-cloison. — Le 2 mai, chloroformisation. L'extrémité libre du lambeau transplanté est amincie sur les côtés, puis repliée et suturée par la pointe au milieu du bord supérieur de la lèvre supérieure, au préalable avivée en V. La narine droite est bien reconstituée; à gauche, le tubercule représentant le moignon de l'aile gauche a repris la place qu'il occupait avant toute intervention. Un haut tube de caoutchouc est placé de chaque côté de la sous-cloison pour empêcher le rétrécissement ultérieur des narines.

Malgré les précautions prises, la narine droite se rétrécit et bientôt le tube de caoutchouc ne tient plus. J'essaie en vain de maintenir un orifice. Le rétrécissement et l'oblitération cicatricielle s'étendent en profondeur; un examen de rhinoscopie postérieure le démontre. On rencontre même une résistance dure qui semble tenir à des néoformations osseuses parties de la baguette ostéo-périostique conservée dans le lambeau transplanté.

Au commencement de juin, l'opéré très satisfait de son état, demande à reprendre du travail et quitte le service.

A cette date, le nez restauré présente un aspect général satisfaisant. Cet aspect néanmoins est celui d'un appendice plutôt globuleux que pyramidal, avec inclinaison légère vers la droite. A 1 centimètre 1/2 de l'épine nasale se trouve une dépression transversale, un peu inclinée de haut en bas et de gauche à droite. La largeur du nez a 4 centimètres 1/2. L'aile droite est bien formée, mais la narine droite est oblitérée. L'aile gauche manque; à sa place, il y a un orifice qui reçoit un tube de caoutchouc de 15 millimètres de diamètre, que je recommande instamment à l'opéré de maintenir jusqu'à nouvel ordre. Les téguments du nez sont pâles par rapport à ceux du reste de la face. On constate de la manière la plus nette que le lambeau transplanté est devenu sensible. L'odorat semble manquer.

D... vient se montrer de temps en temps au service. L'aspect et la forme du nez restauré se maintiennent. La différence de teinte tend à s'effacer; le nez devient plus rosé. A plusieurs reprises, je propose à l'opéré la réfection de la narine gauche et la correction de la dépression dorsale du nez, mais, toujours satisfait de son état, il ne consent à rentrer à l'hôpital qu'en janvier 1905, pour subir les opérations complémentaires indiquées.

Le 10 janvier, je cherche à corriger le sillon transversal qui existe sur le dos du nez. Après anesthésie par le chloroforme, j'avive les bords de la dépression pour les réunir par quelques points de suture. La réunion ne se fait qu'incomplètement en raison de la rigidité des bords, et le sillon persiste à peu près tel qu'il était.

Le 15 janvier, *Restauration de l'aile gauche du nez*. Chloroformisation. Asepsie de la région. Je choisis le procédé de Sédillot[1] pour restaurer l'aile du nez manquante, à l'aide d'un petit lambeau rectangulaire pris dans la joue.

Le contour de la narine est d'abord avivé. Cela fait, une première incision continuant la partie supérieure de l'avivement nasal est conduite transversalement vers en dehors dans la joue; elle mesure 7 centimètres. Une deuxième incision de 2 centimètres part de son extrémité externe et se dirige directement vers en bas. Enfin, une troisième incision reprend parallèlement à la première jusqu'au point où devra se trouver le bord inférieur de l'aile du nez. Le lambeau ainsi délimité est disséqué jusque vers son point d'attache au voisinage de la narine; puis il est replié sur lui-même, face épidermique en avant, en décrivant vers en bas une demi-circonférence, et suturé par des points à la soie, par le bord qui était primitivement son bord inférieur, au contour supérieur de l'orifice à border. Quelques autres points réunissent les faces épidermique et cruentée du bord supérieur, devenu bord inférieur du lambeau. Grâce à la torsion du pédicule, la base du lambeau prend de l'épaisseur, forme un certain relief, et reconstitue assez bien la saillie de l'aile.

1. Sédillot, *Annales de Chirurgie française et étrangère*, 1844, p. 291.

La perte de substance laissée à la joue est fermée par cinq points de suture au crin de Florence, passant d'un bord à l'autre. La réunion s'opère per primam et le résultat immédiat est très satisfaisant. La



Fig. 202-III.

correction donne aussi le meilleur résultat définitif. L'opéré quitte le service en février.

D... s'est présenté à nous tout récemment, c'est-à-dire 3 ans 1/2 après la rhinoplastie (fig. III).

La forme du nez restauré est restée telle que je l'ai décrite plus haut. La coloration ne diffère plus guère de celle des téguments voisins, la sensibilité tactile existe sur toute l'étendue des tissus transplantés. La défectuosité principale est l'oblitération de la narine droite, qui n'est peut être pas irrémédiable. Reste aussi le sillon transversal à la partie supérieure de la face dorsale du nez, qu'il serait facile de faire disparaître; mais D..., se refuse à toute nouvelle opération de correction. Il reste extrêmement satisfait de sa situation et travaille comme maçon.

Quelles sont les conclusions à tirer de l'observation précédente?

Il s'agit d'une rhinoplastie totale. La perte de substance atteignait les os propres du nez et les apophyses montantes des maxillaires supérieurs, dont les parties restantes ont été inutilisables.

La réparation obtenue est satisfaisante : elle a eu pour résultat, comme le disent MM. Ch. Nélaton et Ombrédanne, de mettre à la place d'un « trou béant au milieu de la face, un nez avec sa saillie et sa forme à peu près naturelle », mais je reconnais avec ces auteurs que le nez refait laisse à désirer, lorsqu'on le compare au nez naturel. Certes, il doit y avoir moyen d'obtenir mieux, et si j'avais à refaire mon opération, l'expérience acquise m'indiquerait comment procéder pour cela.

Néanmoins, un premier point que je crois devoir relever chez mon opéré est que le résultat obtenu s'est bien maintenu depuis trois ans et demi. Je n'ai guère trouvé d'observation de rhinoplastie totale avec mention d'un résultat aussi éloigné.

D'après MM. Ch. Nélaton et Ombrédanne, les rhinoplasties totales avec prélèvement d'une plaque osseuse sur le front, ont seules donné des résultats qui aient pu résister à l'épreuve d'un certain nombre d'années. Nos collègues rejettent les procédés suivis comme étant tous d'une exécution difficile, comme étant compliqués et aléatoires pour conclure à la supériorité des rhinoplasties sur soutien cartilagineux, dont les résultats obtenus et datant déjà de plusieurs années leur « permettent, disent-ils, d'espérer que cette méthode plus simple l'emportera définitivement sur les autres [1] ».

J'accepte volontiers l'opinion de MM. Ch. Nélaton et Ombrédanne, mais leur « procédé de choix » m'eût-il été connu à l'époque, je n'aurais pu l'employer, en raison de l'étendue du tissu cicatriciel qui était un obstacle sérieux à toute taille de lambeau frontal.

Sans compter l'inconvénient assez sérieux déjà, quoi qu'on en

1. *Loc. cit.*, p. 186.

dise, de la cicatrice parfois fort laide que la prise d'un lambeau sur le front laisse à sa suite, le procédé recommandé par M. Ch. Nélaton ne me semble pas applicable à tous les cas, et il en restera sans doute toujours où la méthode italienne, défendue par mon éminent collègue, le professeur Berger, aura ses indications et restera la méthode de nécessité et de choix.

Est-ce à dire que l'exécution de la méthode ne présente pas des inconvénients? Maintenir le bras et la tête dans une position réciproque convenable et invariable, pendant deux et trois semaines, assurer une asepsie même relative de la plaie antibrachiale au voisinage des fosses nasales et de la cavité buccale, donner les soins nécessaires sont déjà de grosses difficultés.

Puis, comment remplir l'indication de donner un soutien au lambeau? Comment obtenir sa doublure?

Conviendrait-il de reprendre la tentative faite par M. Ch. Nélaton[1], en 1896 déjà, de « greffer à l'italienne sur l'avant-bras, un lambeau contenant l'épine iliaque antérieure et supérieure, ou toute autre partie osseuse, puis de transporter ce lambeau ostéo-cutané sur la perte de substance dans un second temps », ou devrait-on suivre le conseil de Steindhal[2], amener sur la perte de substance nasale un lambeau de la peau du thorax, comprenant du cartilage costal, qu'on grefferait dans un premier temps sur l'avant-bras, dans un second, à sa place définitive?

Devrait-on greffer une baguette de cartilage costal sous le lambeau brachial, au lieu de la greffer sous le lambeau frontal, comme le fait M. Ch. Nélaton, dans son procédé de choix?

Le procédé d'Israël n'est-il pas plus simple et préférable?

Les inconvénients que lui signalent MM. Ch. Nélaton et Ombrédanne, tout en étant réels, me paraissent exagérés. Je ne méconnais pas les risques d'infection, mais celle-ci, toute fréquente qu'elle puisse être, entraîne-t-elle nécessairement l'élimination du fragment osseux? et la greffe d'une baguette de cartilage costal sous un lambeau frontal ou ailleurs réussira-t-elle toujours?

Quant à la deuxième difficulté reprochée au procédé d'Israël, ne peut-on la surmonter? « On choisit généralement, disent MM. Ch. Nélaton et Ombrédanne, un point du squelette saillant pour le séparer et l'amener à la partie profonde du lambeau transplanté. Or, ces points saillants du squelette sont entourés de tissu cellulaire lâche ou recouvert de véritables bourses muqueuses. C'est dire qu'ils se détachent très facilement du

1. Nélaton et Ombrédanne, *Loc. cit.*, p. 163.
2. Steindhal, *Beiträge zur klinische Chirurgie*, 1901, t. XXIX, p. 485.

lambeau, qu'ils n'ont pas avec lui des connexions vasculaires réelles[1]. » J'ai bien reconnu au moment de la taille de mon lambeau, la fragilité des attaches des téguments au cubitus de l'avant-bras. L'adhérence du tégument de l'avant-bras à la région profonde n'a lieu, il est très vrai, que par un tissu cellulaire lâche. Néanmoins en opérant avec prudence, il m'a été aisé de ménager toutes connexions, et en somme, mon lambeau ostéo-cutané a pu être transplanté sans nécrose, et sans élimination de la baguette cubitale.

Une difficulté plus grande a été la doublure du lambeau. Les tissus nécessaires ont manqué sur le pourtour de la perte de substance, et je n'ai pu constituer qu'un plan profond imparfait. Malgré cela la suppuration à la face profonde du lambeau a été minime. Je n'en ai guère observé. Il est vrai que j'ai eu affaire à un opéré qui n'a cessé un seul instant d'apporter le soin le plus attentif à la propreté de son nouveau nez. Il me semble que la face profonde du lambeau a dû se recouvrir assez rapidement de tissu cicatriciel et voire s'épidermiser, que les effets de rétraction ont dû être empêchés par la présence de la baguette osseuse cubitale. Si celle-ci a porté obstacle à l'effondrement du lambeau, a maintenu la saillie du nez, elle n'a toutefois pu empêcher l'oblitération des narines, contre laquelle j'ai eu fort à lutter et que je n'ai pu éviter du côté droit.

Dans les cas analogues au mien, lorsque l'état des parties sur le pourtour de la perte de subtance rend impossible la taille des lambeaux à utiliser comme plan profond, ne pourrait-on pas, à l'exemple de Habs[2], au lieu de préparer sur l'avant-bras un lambeau ostéo-cutané simple, doubler celui-ci directement avec du tégument pris à côté et confectionner ainsi sur l'avant-bras même un lambeau à double plan avec baguette osseuse intermédiaire.

Un autre moyen encore serait d'imiter la conduite de Dreesmann[3], qui dans une rhinoplastie par la méthode italienne suivant le procédé d'Israël, a taillé un lambeau ostéo-cutané antibrachial, avec baguette osseuse prise sur le radius, et eut soin, avant d'appliquer le lambeau contre la face, d'en recouvrir la surface profonde avec des greffes de Thiersch.

Je conclurai donc que le procédé d'Israël est un perfectionnement de la méthode italienne qui peut rendre les meilleurs services dans la rhinoplastie totale et qu'il me paraît possible de perfectionner encore le procédé, soit en préparant sur l'avant-

1. *Loc. cit.*, p. 186.
2. Habs, *Centralb. f. Chirurgie*, 1904, n° 24.
3. Dreesmann, *Ibid.*, 1902, p. 877.

bras un lambeau à double plan avec baguette osseuse interposée, soit en recouvrant, avant la transplantation, la face profonde du lambeau antibranchial avec des greffes dermo-épidermiques.

A propos de la chéiloplastie,

Par M. le Dr Ch. Girard, de Genève,
Professeur de clinique chirurgicale à l'Université.

Dans son rapport sur la chirurgie réparatrice de la face, le professeur Lepage se trouvait dans l'impossibilité de discuter très en détail toutes les méthodes de traitement, surtout au chapitre de la chéiloplastie.

Je tiens à relever, dans ce chapitre spécial, le procédé d'Estlander, déjà ancien puisqu'il date de plus de 30 ans et qui, après une ère de faveur, a été de nouveau délaissé.

Au Congrès de 1903, M. Morestin l'a critiqué un peu sévèrement en le déclarant insignifiant, sans portée et incapable de rendre un service réel.

Il me semble, au contraire, que le procédé d'Estlander mérite d'être réhabilité et qu'on peut en attendre de très bons services, mais à condition de l'appliquer seulement dans les cas où il est indiqué.

L'avantage principal de la méthode d'Estlander, qu'il proposa pour remédier aux brèches labiales juxta-commissurales et qu'il est superflu de décrire en détail, c'est de permettre la réfection de la commissure en même temps que la réparation de la brèche.

C'est donc un procédé de cantho-chéiloplastie où le nouvel angle de la bouche n'est pas traversé par une ligne de suture, point que chacun s'accorde à considérer comme particulièrement important.

On peut alléguer que cette nouvelle commissure est plus ou moins disgracieuse, mais ce reproche n'est guère mérité que lorsqu'on a voulu combler une perte de substance trop considérable et d'ailleurs on a toujours la ressource d'une retouche ultérieure.

Il est indubitable que le lambeau triangulaire emprunté exclusivement à la lèvre opposée, tel que l'a indiqué Estlander, n'a pas les dimensions nécessaires pour réparer un trop grand hiatus; mais dans les cas de ce genre, il sera souvent avantageux de l'*associer* avec un autre procédé autoplastique, par exemple au procédé de Schloffer; on obtiendra de cette manière

une réfection satisfaisante de la commissure. De plus, l'inégalité de longueur des deux lèvres, souvent très frappante, sera évitée ou n'existera qu'à un degré assez faible pour n'être plus guère apparente. Mais, d'autre part, on peut modifier le lambeau d'Estlander de plusieurs manières tout en lui conservant son

Fig. 203-I.

caractère essentiel, qui est de posséder un pédicule formé uniquement par le bord libre de la lèvre.

Ce pédicule souple tolère malgré son étroitesse un pivotement de 180 degrés sans danger pour la nutrition du lambeau, grâce à l'artère coronaire qu'il contient.

La première modification qu'on peut apporter au lambeau d'Estlander, c'est de le tailler autrement qu'en triangle et de lui

donner une forme trapézoïde ou même ovalaire, suivant les nécessités, en empiétant plus ou moins au delà du sillon naso-labial jusque sur la joue, de sorte qu'il contribue plus largement à la réparation de la brèche du corps de la lèvre, qu'il peut

Fig. 204-II.

s'appliquer lorsque cette brèche n'est pas triangulaire et qu'il assure en même temps la réfection de la commissure.

J'ai modifié dans ce sens et en combinant le procédé avec un autre lambeau chéiloplastique sur le malade de l'observation suivante, où la perte de substance consécutive à l'ablation d'un cancer était très considérable.

Observation I. — *Cancer étendu de l'angle de la lèvre inférieure et du bas de la joue droite.*

Homme de soixante ans. Début du cancer au commencement de l'année 1904. Tumeur ulcérée ayant traversé la peau vers l'extrémité du sillon mentonnier transversal. Ganglions sous-maxillaires à droite.

Opération le 12 février 1905. Extirpation de la tumeur, incision arquée le long de tout le maxillaire inférieur pour permettre l'extirpation en une pièce de la tumeur et des ganglions sous-maxillaires droits d'une part, et curage de la fosse sous-maxillaire gauche d'autre part.

Réparation de la lèvre par un lambeau labio-génien trapézoïde à pédicule d'Estlander et par un second lambeau horizontal au bas de la joue avec mobilisation de la peau de la région mentonnière. Sort guéri le 27 février (voir fig. I et II).

Tandis qu'Estlander avait limité l'emploi de son lambeau exclusivement à la réparation de la commissure et de la brèche labiale attenante, R. Abbe dans un cas difficile de bec-de-lièvre double où l'opération n'avait fourni qu'une lèvre supérieure insuffisante, trop courte, tendue et affectée d'une forte encoche médiane, se décida à fendre cette lèvre dans la ligne médiane; puis il inséra dans l'entre-bâillement un lambeau triangulaire, taillé verticalement dans la portion moyenne de la lèvre inférieure et pédiculisé uniquement par le bord libre, comme dans le lambeau d'Estlander, dont il dérive, en lui faisant subir une rotation de 180 degrés. Ce pédicule fut sectionné après 12 jours; en attendant il bridait les deux lèvres et partageait l'orifice buccal en deux ouvertures, dont l'une, du côté non cruenté du pédicule, servait à l'introduction d'un tube de caoutchouc destiné à permettre l'alimentation liquide de l'opéré.

Le succès fut excellent; la lèvre inférieure très proéminente relativement à la lèvre supérieure trop plate, fut diminuée au profit de celle-ci.

Il est clair que l'idée d'Abbe est utilisable pour d'autres indications que le bec-de-lièvre. Cet emprunt de la portion moyenne d'une lèvre à l'autre sera avantageux dans certains cas de cancer de cette région. En effet, bien que l'élasticité des tissus labiaux permette de se contenter d'une simple suture après l'ablation cunéiforme ou même ovalaire de certains cancers de la région moyenne de la lèvre, pourvu que la brèche ne dépasse pas les 2/3 de la lèvre, et quand même la différence de longueur s'atténue avec le temps, la proéminence de l'une des lèvres vis-à-vis de l'aplatissement de l'autre sera bien disgracieuse. Avec l'emploi du lambeau médian d'Abbe, dès que la brèche dépasse le 1/3 de la lèvre, on obtiendra une correction particulièrement favorable.

La largeur du lambeau à prendre sur la lèvre saine, devra être évidemment autant que possible égale à la moitié de la largeur de la brèche à combler sur la lèvre opposée et l'on obtiendra de cette manière deux lèvres d'égale longueur.

Je me suis félicité d'avoir eu recours à ce procédé chez un

Fig. 205-III.

malade atteint de cancer de la lèvre supérieure dont voici l'observation.

Obs. II. — *Cancer de la lèvre supérieure.*

Homme de soixante-deux ans. Tumeur existant depuis neuf mois environ, au dire du malade; début par une induration et ulcération sur le bord libre à la limite entre le tiers moyen et le tiers latéral gauche. La tumeur s'est étendue surtout sur la surface muqueuse. Opération le 28 juin 1905. Ablation du tiers de la lèvre supérieure. Transplantation

d'un lambeau pédiculé d'après Abbe, emprunté à la lèvre inférieure. Séparation du pédicule bridant les deux lèvres après onze jours (voir fig. III et IV).

Enfin, je ferai remarquer que la facilité avec laquelle on obtient la réfection de la commissure labiale avec le lambeau

Fig. 206-IV.

d'Estlander, et l'avantage que l'on en obtient de pouvoir égaliser plus ou moins la longueur des deux lèvres, pourrait engager à employer ce procédé bilatéralement, à titre de complément pour certaines chéiloplasties très étendues, ou même comme procédé exclusif. Il est à peine nécessaire de faire remarquer le danger auquel on exposerait la nutrition des deux lambeaux si on les prenait très grands, puisque les deux coronaires auront

dû être sectionnées et que les pédicules seraient formés seulement par le bord libre.

Si l'on était tenté de recourir à ce moyen, il faudrait évidemment tailler de très petits lambeaux ayant pour but de rétablir les commissures, bien plus que d'obtenir un effet chéiloplastique au sens restreint du mot.

Fistules salivaires parotidiennes,

Par M. le Dr Campenon, de Paris,
Professeur agrégé,
Chirurgien de l'hôpital de la Charité.

Si je me sers de cette expression générale, c'est que les faits sur lesquels je désire attirer votre attention visent non moins la fistule du canal de Sténon (2 cas) que ce que nous pourrions appeler des fistulettes aux dépens des canaux d'origine intraglandulaires. J'ai observé et opéré 5 de ces cas qui, pour ne donner lieu qu'à un écoulement peu abondant et tout à fait intermittent, n'en étaient pas moins profondément gênants pour les malades.

Le premier fait qu'il me fut donné d'observer était consécutif à une incision pratiquée quelque six mois auparavant, nous disait la malade, pour un abcès d'origine dentaire (dent de sagesse) développé au niveau du bord postérieur de l'angle de la mâchoire. Nous eûmes recours successivement, mais très inutilement à la cautérisation, à la compression, à une excision avec suture. Nous nous décidâmes alors à procéder comme nous l'avions fait antérieurement pour une fistule du canal de Sténon proprement dit, consécutive à l'ablation d'une petite tumeur de la joue.

Excision du trajet fistuleux compris dans une incision elliptique horizontale. Du fond de la plaie un trocart fut conduit obliquement entre le masséter et les téguments superficiels pour pénétrer dans la bouche au niveau de la 2e grosse molaire. Par la canule du trocart il nous fut facile de conduire un petit tube en caoutchouc dont l'extrémité externe seule présentait, dans l'étendue d'un centimètre environ, plusieurs orifices en forme de drain. Cette extrémité drainée fut appliquée avec soin au fond de la plaie, dont les lèvres étaient réunies par trois points de suture passés dans toute la hauteur. Quant au drain lui-même il fut maintenu en place par un point à la soie à la muqueuse

buccale, à son point d'émergence. La réunion par première intention fut parfaite. Le 8e jour, nous retirions le petit drain. La guérison fut entière et persista complète.

Quatre fois depuis cette époque (1880) nous sommes intervenu par le même procédé et toujours avec succès complet. Une fois la fistule parotidienne était consécutive à l'ablation partielle de la parotide pour tumeur mixte, deux fois elle reconnaissait pour cause une incision d'abcès, une fois l'étiologie était inconnue.

Le procédé que nous vous exposons repose en réalité sur deux points : établissement d'un canal de Sténon accessoire et emploi du trocart. Grâce au trocart, en effet, on peut porter facilement l'ouverture buccale du nouveau canal au point où l'on veut et cela sans incision prolongée et sans danger pour les différentes branches du facial, si nombreuses à la face externe du masséter.

Chirurgie réparatrice de la face,

Par M. le Dr H. Morestin, de Paris,
Professeur agrégé, Chirurgien des hôpitaux.

Je suivrai dans ses grandes lignes le rapport de M. Depage, qui me paraît clairement ordonné et sagement conçu.

Notre action s'exerce depuis quelques années dans de telles conditions de sécurité, que nous pouvons aborder librement, sans hardiesse, une foule d'interventions de luxe, interdites à nos devanciers. Il nous est même permis, quand il s'agit de sujets jeunes et du sexe féminin, d'envisager la chirurgie à un point de vue esthétique, et d'orienter dans ce sens la technique opératoire, toutes les fois que la nature de la lésion n'y met pas un obstacle absolu. C'est là du moins l'opinion que je ne cesse de soutenir.

Les préoccupations d'ordre esthétique sont partout légitimes, mais le souci de la forme extérieure est ici d'une très grande importance. Il convient donc tout d'abord, dans les opérations sur la face, de réduire au minimum les cicatrices visibles, de dissimuler les incisions, de pratiquer celles-ci dans les plis cachés, dans les régions couvertes de poils, d'opérer par les voies naturelles.

C'est ainsi que j'ai employé la voie buccale dans un grand

nombre de cas très divers, pour le traitement de lésions du nez, de la joue, des mâchoires, du plancher de la bouche, notamment pour le redressement de la cloison du nez, pour les suppurations périmaxillaires, pour toutes les tumeurs bénignes des régions juxta-buccales.

On peut aller très loin dans cette voie. Ainsi chez une jeune fille qui m'avait été adressée par mon ami et collègue Herbet, j'ai fait, pour un épithélioma adamantin du maxillaire inférieur, *la résection de la moitié gauche de la mâchoire, sans aucune incision extérieure*, en agissant exclusivement par la bouche.

Les tumeurs bénignes de la parotide peuvent être quelquefois tout au moins extirpées par une incision *dissimulée* dans le *sillon rétroauriculaire*.

A l'appui de cette opinion, j'ai rapporté antérieurement deux cas, deux guérisons obtenues dans les conditions les plus heureuses (Société anatomique, 25 juillet 1902, *Gazette des hôpitaux*, 9 septembre 1902) et je vous ai même présenté mes deux opérées au Congrès de 1902. Mon procédé a été très vivement critiqué à la Société de Chirurgie par Ricard et Walther, qui en avaient fait un essai malheureux. Je suis désolé de n'être pas d'accord là-dessus avec deux hommes dont j'estime le talent et pour lesquels j'éprouve la plus respectueuse affection; mais je vous avoue que je n'ai pas pu renoncer à la manière que j'ai préconisée devant vous en 1902. Deux autres cas seulement de tumeurs bénignes parotidiennes se sont présentés depuis cette époque à mon observation. Je les ai opérées l'une et l'autre par l'incision dissimulée rétroauriculaire et les deux malades ont parfaitement bien guéri, sans aucun incident ennuyeux, sans la moindre complication, sans cicatrice visible, et j'ajoute sans récidive.

Quand une incision extérieure est nécessaire il est souvent possible de la conduire dans un pli naturel. sillon naso-labial par exemple; ou encore en suivant une ride naissante.

Il est bien entendu que les incisions doivent être minima et réunies avec tout le soin possible. Une des meilleures recommandations que l'on puisse faire à cet égard est, je crois, l'emploi de la suture *celluleuse* de Chassaignac, qui soulage les sutures superficielles et permet un affrontement excellent sans tension. Pour la réunion cutanée je me sers le plus souvent de soie excessivement fine : 00, ou 000.

Quand il s'agit de plaies accidentelles, contuses ou souillées, je me garde bien de la réunion immédiate, mais je suture au bout de deux, trois, quatre jours, consacrés à désinfecter et à nettoyer la plaie. C'est une réunion primitive secondaire. Je pourrais en citer de très nombreux exemples. Je me borne à

montrer celui d'un homme dont la lèvre supérieure avait été déchirée, divisée et détachée dans sa moitié gauche par la chute d'une grosse bûche. La réunion primo-secondaire a donné le résultat que voici; il est pour ainsi dire impossible de retrouver la trace du traumatisme.

Il faut d'ailleurs reconnaître que les interventions et les traumatismes, toutes choses égales d'ailleurs, marquent d'une façon très variable selon les sujets; les mêmes plaies, dirigées avec les mêmes soins, dans des conditions à peu près pareilles, ici laissent des traces appréciables, là presque invisibles. Les sujets mûrs, ou âgés, les sujets à peau flasque, les sujets bruns, les maigres, ont des cicatrices beaucoup moins apparentes.

Comme méthode générale d'autoplastie je ne saurais dire trop de bien de la méthode du *décollement*, sur laquelle j'ai déjà longuement insisté ici en 1902 et dans diverses publications (notamment : *Archives Générales de Médecine*, 3 novembre 1903). La face n'est pas un lieu d'élection pour l'autoplastie par décollement, mais elle y trouve néanmoins d'assez nombreuses indications.

J'ai peu employé à la face la méthode italienne, mais au contraire très souvent les autoplasties à lambeaux prélevés sur les régions voisines.

Pour les greffes de Thiersch, je les considère comme une sorte de pis aller. Elles peuvent rendre de grands services, dans les plaies étendues, et chez les sujets pour lesquels les méthodes d'autoplastie véritable sont d'une application difficile en raison de leur âge ou de leur état général, ou bien encore quand la question d'esthétique ne se pose plus. C'est ainsi que j'en ai fait l'emploi, pour combler les pertes de substance résultant de l'ablation de vastes épithéliomas développés sur les cicatrices de lupus (Congrès de Chirurgie, 1903, *Des cancers développés sur les lupus*). Chez les sujets jeunes dont la peau est fraîche, et le teint rosé, ces greffes donnent un résultat esthétique peu satisfaisant, car elles gardent une apparence grisâtre et parcheminée. Depuis longtemps j'ai déclaré (Soc. Anatomique, 1900; Congrès de Chirurgie, 1901 : Traitement opératoire du lupus) qu'il fallait renoncer pour ces greffes à toutes les pommades, et à tous les imperméables, mais les couvrir simplement de compresses aseptiques.

La chirurgie réparatrice *des sourcils* est évidemment d'un intérêt très secondaire; cependant comme ils contribuent pour une part notable à l'harmonie du visage, quand on peut corriger leur direction vicieuse, leur rendre la symétrie, ou réparer leur

perte par une transplantation, il faut sans aucun doute s'efforcer de le faire.

Ainsi chez une actrice blessée dans un accident de chemin de fer, le sourcil droit était coupé en deux parties, dont l'externe rejetée vers la tempe affectait une direction ascendante, séparée de l'autre moitié par un large pont cicatriciel, lequel se continuait avec une cicatrice frontale aboutissant à une plaie suppurante du cuir chevelu (fig. I); j'ai excisé la plaie et cicatrice, mobilisé les téguments, et rétabli à

Fig. 207-I.

peu près les choses dans leur état normal. La figure ci-contre (fig. II) montre le résultat brut trois semaines après l'intervention; c'est dire qu'au bout de quelques mois, la coquetterie aidant, les traces de l'accident ont dû cesser d'être bien apparentes.

Chez un sujet auquel j'avais pratiqué l'ablation d'un épithélioma temporo-frontal englobant une partie du sourcil, j'ai pu reconstituer celui-ci en taillant pour combler la perte de substance un lambeau prélevé sur les régions malaire et génienne, comprenant à sa limite postéro-inférieure une bordure de cuir barbu; ce liseré pilifère du lambeau fut disposé de manière à reproduire la partie détruite du sourcil, ce qui se réalisa en effet par la suite, les bulbes pileux compris dans les lambeaux gardant toute leur activité.

Paupières. — J'ai pratiqué plusieurs blépharoplasties en prenant la matière plastique à la joue, à la tempe, ou au front,

tantôt en utilisant un seul lambeau, tantôt en associant deux lambeaux, prélevés par exemple l'un au front, l'autre à la tempe.

Dans un cas d'ectropion total de la paupière supérieure gauche, causé par une brûlure profonde du front et de la tempe, chez une jeune épileptique tombée pendant une crise contre un poêle de fonte, la cicatrice couvrait toute la moitié gauche du front, s'étendant même au delà de la ligne médiane, et une bonne partie de la tempe, la paupière elle-même étalée, étirée, amincie, demeurant saine, j'ai extirpé toute la

Fig. 208-II.

cicatrice; après avoir disséqué et mobilisé la paupière éversée, et l'avoir fixée temporairement à l'inférieure, j'ai comblé la vaste plaie frontale par une greffe selon la méthode italienne, prélevée sur le bras gauche. Le résultat a été aussi satisfaisant que je pouvais le souhaiter, mais, chose singulière, la malade ne voulut jamais consentir à se laisser désunir les paupières. Nous l'avons revue quatre ans après, à Saint-Louis, à l'occasion d'une syphilis. Le front était magnifique, la paupière supérieure souple et mobile, sans aucune tendance à la rétraction; mais la pauvre fille, cette fois encore, s'est opposée à ce qu'on lui rendît la vision de l'œil gauche.

L'*ectropion cicatriciel de la paupière inférieure* est beaucoup plus commun. J'ai tiré bon parti du procédé de W. Jones, et mieux encore de l'interposition dans la plaie, après libération et

relèvement de la paupière, d'un lambeau frontal, génien, ou temporal. Chez un jeune sujet affligé d'un ectropion de la paupière inférieure portant principalement sur la partie voisine de l'angle externe et s'accompagnant d'un abaissement très accusé de cet angle, j'ai obtenu une correction si parfaite en utilisant le procédé par *échange* de Denonvilliers, que je considère cet excellent procédé comme un traitement de choix de ce type de difformité.

L'éversion de la paupière inférieure dans sa moitié externe est

Fig. 209-111.

très souvent due à une cicatrice adhérente au rebord orbitaire. Mais il arrive que l'on constate seulement une cicatrice déprimée sans ectropion. C'est là une difformité peu gênante en elle-même; mais les malades sont contents d'en être débarrassés. Le mieux en pareil cas me paraît être d'inciser les téguments sur le pourtour de l'infundibulum à la limite de la surface cicatricielle, et de libérer ces téguments à une certaine distance, de manière que l'affrontement puisse être obtenu sans traction. Les parois de l'infundibulum sont avivées, et si cet avivement n'est pas satisfaisant, si l'on craint d'avoir laissé quelques débris d'épiderme, extirpé. Mais il vaut mieux, quand cela est possible, en garder les parois, les appliquer l'une à l'autre par des sutures

profondes perdues, au catgut fin, ou des sutures amovibles à la soie très fine sortant par des orifices pratiqués de haut en bas vers la région sous-orbitaire ou la pommette, pour être noués sur un morceau de gaze.

J'ai fait notamment cette opération, chez un jeune homme de vingt ans, que représentent les figures ci-jointes (fig. III, IV, V, VI). Ce garçon, autrefois atteint d'un mal de Pott, était demeuré bossu. Il avait pris son parti de la gibbosité, mais ne pouvait se consoler d'une

Fig. 210-IV.

petite difformité faciale consécutive à un abcès, ayant évolué deux ans auparavant.

Il gardait donc, au niveau du rebord orbitaire du côté gauche, une dépression cicatricielle, profonde, à grand axe transversal, répondant à la moitié externe de la paupière, et très adhérente au rebord orbitaire. Cette cicatrice ne gênait aucunement l'occlusion des paupières et n'exerçait même aucun tiraillement sur l'inférieure. Mais, comme je l'ai dit, le malade était fort chagriné de cette laideur chaque jour aperçue dans son miroir. Pour essayer de se donner le change, il comblait l'excavation avec une boulette de coton. Il fut enchanté d'apprendre qu'il y avait mieux à faire que ce tamponnement avec du coton et accepta avec joie une intervention opératoire, qui fut pratiquée à l'hôpital Saint-Louis, le 9 septembre 1901. Je désinsérai la peau, la libérai au bistouri, avivai l'infundibulum, affrontai les parois de

Fig. 211-V.

Fig. 212-VI.

celui-ci et le tissu cellulo-adipeux par quatre fils de soie extrêmement

fins que je nouai sur un ruban de gaze, et rapprochai les téguments par des anses de soie.

Au huitième jour l'opéré nous quitta dans l'état satisfaisant qu'indiquent les photographies ici reproduites.

A propos des opérations concernant les paupières, je citerai encore un cas assez singulier, observé par moi à l'hôpital Saint-Louis, en 1904 (fig. VII).

Un homme de quarante ans, porteur d'un kyste congénital de la queue du sourcil droit, kyste du volume d'une noix environ, reçoit

Fig. 213-VII.

dans une rixe un violent coup de poing qui détermine la rupture sous-cutanée du kyste, et l'effusion de son contenu dans le tissu cellulaire. La paupière supérieure se tuméfie instantanément, infiltrée par la matière kystique et par du sang. M. Guinard intervient, extirpe les débris de la poche kystique, mais renonce à extraire les amas sébacés disséminés dans le tissu cellulaire.

La plaie créée par lui se réunit primitivement, toutefois la paupière reste tuméfiée, d'aspect éléphantiasique et, comme l'indique la figure VII, retombe au-devant de l'inférieure.

Trois mois passés n'apportèrent aucun changement dans cette situation ; la paupière supérieure tuméfiée, immobile, rigide, empêchait complètement la vision de l'œil droit.

J'ai alors réséqué sur cette paupière éléphantiasique une bande

cutanée transversale, s'effilant à ses deux extrémités, et extirpé le tissu cellulaire infiltré compris entre la peau, le tarse et l'aponévrose du releveur. Puis je réunis la plaie avec des fils de soie. Les suites furent bonnes et le malade put dès lors enlever la paupière et récupérer la vision de l'œil droit.

Nez. — Parmi les difformités acquises du nez, il n'en est point qui fournisse de plus faciles succès à la chirurgie réparatrice que l'*acné hypertrophique* ou rhinophyma. Il est assurément regrettable que les malades porteurs de cette lésion qui

Fig. 214-VIII.

donne au visage une expression de laideur vulgaire et répugnante, n'aient pas plus souvent recours à notre intervention; car autant de cas opérés, autant de nez rendus à une forme décente, pourvu que l'on ait appliqué l'intervention convenable, aujourd'hui bien réglée. Quel que soit le volume de l'organe, la complexité des saillies, la disposition des lobes, la peau et ses annexes glandulaires sont seules intéressées; il s'agit d'une lésion cutanée, superficielle, laissant au-dessous d'elle la charpente nasale absolument intacte. Il suffit d'enlever le revêtement cutané pour obtenir la guérison; — il n'est besoin d'aucune autoplastie, la cicatrisation spontanée fournit un nez très présentable. J'ai relaté trois exemples, dont deux accom-

pagnés de figures démonstratives, dans les *Archives Générales de Médecine* (juillet 1903). Depuis, j'ai opéré un autre malade, dont je donne ici la photographie après l'intervention (fig. VIII) Celle-ci a eu lieu à Saint-Louis le 31 juillet 1905. Le sujet, âgé de cinquante-quatre ans, fleuriste, rapportait à plus de vingt ans le début de sa maladie. Comme je le recommandais dans le travail précédemment cité des *Archives de Médecine*, j'ai eu recours à l'anesthésie locale à la cocaïne, qui suffit parfaitement à ces sortes d'opérations.

Certaines *cicatrices* du nez peuvent être facilement effacées

Fig. 215-IX.

par une petite intervention, consistant dans l'ablation de la surface cicatricielle, l'avivement et la suture des bords. Un exemple fera mieux comprendre dans quelles circonstances il est indiqué d'agir ainsi.

Pendant l'hiver de 1902-1903, je donnais, à l'hôpital Saint-Louis, des soins à une couturière de dix-neuf ans, Marie-Louise Roy...

Cette jeune fille était entrée à l'hôpital pour une tumeur blanche du genou, et je lui avais fait subir l'arthrectomie, opération qui lui procura d'ailleurs une guérison durable (elle ne s'est pas encore démentie).

La pauvre enfant gardait au bout du nez, depuis l'enfance, le souvenir d'un coup de bistouri donné pour un furoncle (fig. IX).

Sur le lobule, très légèrement à droite de la ligne médiane, existait en effet une sorte de fente verticale, peu profonde, profonde d'un millimètre environ, mais très visible et longue d'un centimètre.

Le 20 février 1903, je fis l'excision des pentes cicatricielles de la surface déprimée, et appliquai trois points de suture à la soie fine.

Le 26 ces fils furent ôtés; la réunion était parfaite et le nez revenu à une forme irréprochable, ainsi que l'atteste la photographie de Mlle Marie-Louise, deuxième manière (fig. X).

Fig. 216-X.

J'ai eu deux fois à réparer des *perforations du nez*, d'origine syphilitique. La guérison fut obtenue avec une grande facilité, par le procédé suivant : Les bords furent cernés par une incision suivant le contour de la perforation, et empiétant un peu de deux ou trois millimètres, sur la surface épidermisée extérieure, puis libérés et *retournés* vers la profondeur. Sur cette assise, j'appliquai : dans le premier cas, où la perte de substance était à la racine du nez, du côté droit, un lambeau prélevé entre les sourcils; dans le second, où elle siégeait plus bas, un lambeau génien. Le retournement des bords me paraît une manœuvre essentielle dans ces sortes d'opérations réparatrices; c'est à mon sens un élément fondamental, nécessaire, de toute inter-

vention contre les fistules et perforations du nez, de la joue, du plancher de la bouche, du pharynx.

Donc j'ai eu souvent recours à l'*inversion* des bords, notamment dans le traitement des pertes de substance du nez, créées par moi dans l'ablation d'épithéliomas intéressant toute l'épaisseur de la paroi nasale.

Pour ces cas, je suis partisan de l'opération en deux temps successifs, l'un pour extirper la lésion, l'autre pour réparer. Chaque jour je suis mieux convaincu des avantages de cette pratique. La réparation tardive se fait plus simplement, à moins de frais.

Ainsi, dans les pertes de substance chirurgicales du nez, et notamment dans les perforations, j'attends que la plaie se soit réduite spontanément, que les bords en soient épidermisés; j'interviens alors comme précédemment par le retournement des bords, suivi de l'application de lambeaux pris sur la région la plus convenable, d'après la situation de la brèche à combler.

Dans les réfections d'une grande perte de substance du nez, j'ai conseillé la *combinaison de lambeaux pris sur des régions différentes*. En prenant la peau nécessaire, d'une part sur le front, d'autre part sur la joue, on peut obtenir parfois un résultat plastique meilleur, laissant notamment des cicatrices moins visibles à l'endroit des plaies d'emprunt. J'en ai présenté un bel exemple à la Société anatomique (6 novembre 1903).

Cependant, dans un cas opéré cette année chez une femme, il m'a paru plus avantageux de refaire toute la moitié droite jusqu'au bord libre à l'aide d'un lambeau frontal. La peau de la joue était ferme, tendue, et ne pouvait chez elle donner beaucoup d'étoffe.

Le système du retournement des bords à l'exclusion de toute autre manœuvre a suffi pour amener la guérison dans un cas assez singulier de perte de substance intéressant les deux narines jusqu'au bord libre, et remontant d'autre part jusqu'aux os propres du nez.

Le sujet, forgeron robuste, avait été, dans son enfance, opéré, paraît-il, pour un angiome. Le lobule du nez faisait défaut; les deux ailes flottaient, séparées de la cloison par deux perforations en forme de fentes. La cloison se dressant à découvert formait la paroi interne commune de ces deux fentes jumelles. L'origine opératoire de cette difformité était en effet très vraisemblable. Pour la réparer, je séparai sur l'arête de la cloison l'adossement des deux membranes de revêtement; et du côté de chaque aile, incisant à 3 ou 4 millimètres du bord, je détachai ce bord, le transformai en une membrane flottante, qui sans effort put

être amenée au contact de celle de la cloison. Les deux bords de chaque fente s'appliquaient ainsi dans toute leur hauteur.

Je les réunis par des soies très fines, qui plongeaient dans les narines pour sortir à l'extérieur sans être nouées. Il suffit de les rassembler en faisceaux, et d'attacher celui de droite et celui de gauche en bloc pour assurer l'adaptation. A la partie antérieure du nez, on ne voyait donc plus de fente, mais une surface cruentée séparée en deux champs par une arête cartilagineuse s'élevant de 1 à 2 millimètres.

Cette arête fut nivelée d'un coup de pince-gouge. Je laissai les choses ainsi. L'aspect de la plaie me rappelait trop ce que l'on observe après la décortication du nez dans l'acné hypertrophique, pour que je ne fusse pas tenté d'abandonner cette plaie à la réparation spontanée. C'est ce que je fis; je laissai la plaie bourgeonner sous un pansement aseptique, remettant à plus tard une autoplastie plus compliquée en cas d'échec de ce procédé si simple. Mais je n'eus pas à y revenir : la cicatrisation s'opéra très régulièrement et simplement, sans aucune désunion, et le résultat contenta notre forgeron, qui trop heureux d'avoir un nez clos ne regarde point à l'aspect grisâtre et un peu étriqué de la partie restaurée.

J'ai pratiqué cinq fois la *réfection de l'aile du nez*, détruite une fois par la syphilis, supprimée par moi dans trois cas pour épithéliomas du sillon naso-génien, et dans un cas détruite par une application caustique, faite dans des conditions dont je n'ai pu être informé. J'ai mis en œuvre divers procédés :

Chez ma première malade, je fis un double plan, l'un profond formé d'un lambeau prélevé sur la lèvre supérieure, l'autre génien pris dans le sillon naso-génien.

Chez le suivant, j'ai constitué tant bien que mal un plan profond par retournement des parties voisines de l'échancrure, et appliqué sur cette assise un lambeau génien.

Le troisième cas était complexe : pour un épithélioma, à début dans le sillon naso-génien et propagé d'une part à l'aile du nez et d'autre part à la lèvre supérieure, j'ai dû, procédant par actes successifs, pratiquer une large ablation du néoplasme, puis la réfection de la lèvre supérieure, et finalement reconstituai l'aile du nez, en appliquant un assez grand lambeau génien sur un plan profond, formé par inversion des bords de la plaie. Le résultat a été finalement très convenable (fig. XI et XII).

La quatrième malade était atteinte aussi d'un cancer du sillon naso-génien, pour lequel je sacrifiai la plus grande partie de l'aile du nez et une notable étendue des téguments géniens. La perte de substance ainsi créée eût été très difficile à réparer immédiatement. Je n'y ai pas songé. Après quelques semaines, je vis que je n'avais qu'à m'occuper de l'aile du nez, la partie génienne de la plaie s'étant réparée sans aide et sans effort.

L'échancrure profonde creusée dans la moitié gauche du nez s'était

Fig. 217-XI.

Fig. 218-XII.

elle-même notablement réduite. J'achevai de la combler, en inversant,

comme dans les cas déjà mentionnés, les téguments et surfaces cicatricielles formant le contour de la brèche, puis sur le plan ainsi créé offrant à l'extérieur une face cruentée, j'appliquai un petit lambeau pris au-dessus sur la partie latérale du nez; la plaie d'emprunt fut abandonnée à elle-même. La guérison fut obtenue après une petite retouche pour faire disparaître une légère encoche persistant sur le bord libre de la narine reconstituée, et complétée par la dilatation de la narine gauche notablement plus étroite que celle du côté opposé.

Enfin, dans un fait plus récent où la destruction d'une grande partie de l'aile du nez était la conséquence de la syphilis héréditaire, j'ai procédé de la manière suivante :

L'examen attentif du contour de l'échancrure m'ayant montré dans son épaisseur un reste du cartilage de l'aile je me suis servi du pourtour de l'échancrure pour reconstituer le bord libre. J'ai creusé au-dessus, traversant toute l'épaisseur de la narine, et abaissé le pont créé de cette manière, jusqu'à ce qu'il fût à la hauteur du bord libre de l'autre narine. Le bord était reconstitué, mais il existait au-dessus une perforation de la narine; j'avais remplacé une difformité par une autre plus facilement curable. Je maintins, dans cet orifice, un drain sortant d'autre part par la narine; puis quand l'épidermisation fut poussée assez loin, ladite perforation fut comblée par inversion des bords, et abaissement d'un petit lambeau pris au-dessus, sur la partie latérale du nez, et fixé par un seul point de suture.

D'une façon générale, il est complètement inutile et il est souvent mauvais de multiplier les points de suture dans les autoplasties de la face.

Lèvres et voûte palatine, malformations congénitales. — Le bec-de-lièvre peut être opéré chez les tout jeunes enfants et même les nouveau-nés, mais il est préférable d'attendre que l'enfant ait quelques mois. Il faut surtout que le bébé ait quelque résistance, qu'il n'y ait aucune contre-indication tirée de l'état du tube digestif ou de l'état général. La question d'âge est secondaire, c'est le sujet lui-même qu'il faut considérer. Pour ma part du moins, je n'ai jamais attaché grande importance à l'âge de l'enfant, pour refuser ou proposer l'opération. Cette réserve faite, il me paraît inutile d'agir dès les premiers jours de l'existence.

Je crois que les lambeaux à la Mirault constituent la meilleure garantie contre la persistance d'une encoche.

Le point sur lequel il convient d'insister le plus dans la chirurgie des becs-de-lièvre ouvrant la narine, ou intéressant le bord alvéolaire, c'est la nécessité de *décoller au loin les parties molles*, pour les *mobiliser largement* et permettre un affronte-

Fig. 219-XIII.

Fig. 220-XIV.

ment facile. Décoller, libérer au loin, chez un petit enfant, c'est

l'affaire de quelques coups de ciseaux. Le tamponnement immédiat des plaies arrête presque aussitôt l'hémorragie, et rend la perte de sang tellement minime qu'elle ne constitue pas un danger. Cette mobilisation permet de reconstituer très aisément la narine étalée et l'affrontement de la lèvre se fait sans effort, même au-devant d'un bord alvéolaire divisé et formant saillie comme dans le cas figuré ci-dessus (fig. XIII et XIV).

Je signalerai encore l'utilité des retouches quand le résultat des premières interventions a été imparfait, soit par technique

Fig. 221-XV.

défectueuse, soit par inexpérience de l'opérateur, soit à cause de la difficulté et de la complexité du cas. Ces petites corrections secondaires sont parfois négligées, et c'est à tort, car en matière de bec-de-lièvre on doit aujourd'hui obtenir un résultat esthétique irréprochable. Si ce résultat n'est pas par hasard acquis d'emblée, on doit à son malade d'achever un peu plus tard la réparation et de ne le laisser qu'avec une lèvre bien régulière.

Voici par exemple, entre autres cas, celui d'un jeune homme, opéré dans son enfance pour un bec-de-lièvre simple du côté droit.

Une encoche persistante déparait complètement la bouche (fig. XV). Le hasard d'une entorse l'ayant amené à l'hôpital Saint-Louis, je n'ai pu

le rendre à la circulation qu'après l'avoir débarrassé de cette encoche, en recommençant, à vrai dire, l'opération du bec-de-lièvre, selon le procédé de Mirault (fig. XVI).

Il n'y a aucune bonne raison d'opérer les tout petits enfants atteints de division du voile ou de la voûte palatine.

On opère généralement en France les sujets atteints de cette malformation, entre six et sept ans. C'est là évidemment l'âge le plus favorable, à cause de la résistance et de la docilité plus

Fig. 222-XVI.

grandes du sujet. Cependant, chez un enfant bien portant et robuste, on peut sans crainte opérer plus tôt. Au point de vue de la phonation, l'opération plus précoce ne peut que créer des conditions meilleures.

J'ai opéré cet été un petit garçon de trois ans, pour une division complète du voile, et presque complète de la voûte (division médiane et bilatérale jusqu'à l'os incisif).

L'opération réussit très bien, sans que l'enfant nous ait inspiré à aucun moment la moindre inquiétude; mais là n'est pas le véritable intérêt de cette observation. Ce petit garçon de trois ans, intelligent et rieur, n'avait jamais pu prononcer une seule parole. Or quelques jours seulement après l'intervention il a commencé à parler, et fait des progrès si rapides qu'il aura vite fait de rattraper les autres

enfants de son âge. En outre la prononciation n'est pas défectueuse, ou plus exactement les défectuosités que l'on relève sont celles d'un enfant qui commence à parler, non d'un infirme du voile du palais.

Une malformation congénitale, choquante, mais assez facile à corriger, est la présence sur la *face muqueuse de la lèvre supérieure*, d'une sorte de *bourrelet transversal*, habituellement divisé en deux parties par un sillon médian. Ce bourrelet est formé par un simple repli muqueux. Chez ces sujets, on note

Fig. 223-XVII.

habituellement que la partie moyenne de la lèvre est d'une brièveté inaccoutumée, avec hauteur insuffisante.

Quand la bouche est fermée, rien ne peut faire soupçonner la malformation; mais dès que le sujet parle, et surtout quand il rit, ce bourrelet devient très apparent, et d'une manière fort disgracieuse. Le faire disparaître est une opération cosmétique, simple et dépourvue de gravité, en réséquant ce bourrelet muqueux. J'ai pratiqué cette intervention sur un élégant jeune homme, frère d'un de mes élèves; le résultat est tout à fait satisfaisant et contente pleinement l'intéressé.

Lésions acquises des lèvres. — J'ai employé, selon les cas, divers procédés classiques de chéiloplastie, notamment, pour la lèvre

Fig. 224-XVIII.

Fig. 225-XIX.

Fig. 226-XX.

Fig. 227-XXI.

inférieure, celui de Syme qui est très bon et m'a donné par trois fois de beaux succès. C'est ce procédé que j'ai employé chez le malade représenté figure XVII, opéré pour un cancer de la lèvre inférieure.

J'ai été satisfait aussi des lambeaux rectangulaires formés par la mobilisation des parties demeurantes de la lèvre, des parties voisines des joues, à l'aide d'incisions horizontales. Ce procédé permet une reconstitution très facile, quand la perte de substance n'excède pas une moitié de la lèvre, surtout quand il s'agit d'un homme âgé et que les joues sont flasques. En particulier, je l'ai utilisé dans une circonstance où il eût été très difficile d'en employer un autre (fig. XVIII, XIX, XX, XXI).

Le sujet était atteint de deux cancers distincts évoluant parallèlement, l'un à la lèvre supérieure, l'autre à la lèvre inférieure. Il fallait pour l'un d'eux sacrifier la moitié gauche de la lèvre supérieure et pour l'autre la moitié droite de la lèvre inférieure. L'autoplastie, conduite comme l'indiquent les figures XVIII, XIX, permit une restauration immédiate et la guérison fut obtenue dans des conditions excellentes (fig. XX et XXI) (*Presse Médicale*, 29 mars 1902).

Mais pour les grandes pertes de substance de la lèvre inférieure, pour les exérèses étendues nécessitées par les épithéliomas, j'ai adopté le procédé de Larger, en y ajoutant une modification que je crois très nécessaire au sujet de la réfection de l'angle commissural. J'ai eu des occasions fréquentes d'appliquer ce procédé.

Les figures XXII, XXIII, XXIV, XXV représentent un malade que j'ai opéré pour un énorme angiome ulcéré et que j'ai présenté à la Société de Chirurgie le 10 novembre 1903.

Mais ce sont naturellement les cancers de la lèvre qui m'ont procuré de fréquentes occasions d'appliquer le procédé de Larger, en y ajoutant ma cantho-chéiloplastie (Société anatomique, 18 juillet 1902, 6 novembre 1903, Congrès de Chirurgie, 20 octobre 1903 : De la technique de l'ablation du cancer des lèvres et des opérations réparatrices consécutives).

Je pense qu'il convient sans hésitation d'enlever la moitié ou la totalité de la lèvre inférieure, selon que la lésion est unilatérale ou médiane et quelque peu étendue.

A la section en V classique, il est préférable de substituer une excision en trapèze à large base, comprenant selon les cas une moitié de la lèvre ou la lèvre entière. Ce segment est, par exemple, pour le cas d'une ablation unilatérale, délimité par trois incisions : l'une verticale, une autre curviligne, contournant

Fig. 223-XXII.

Fig. 220-XXII'.

Fig 270-XXIV.

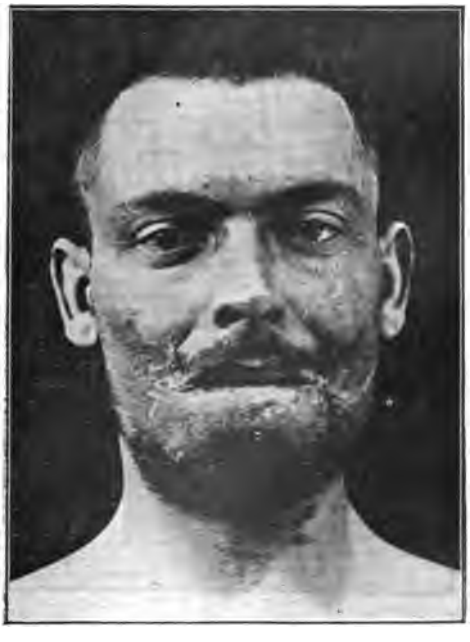

Fig. 271-XX .

Fig. 232-XXVI.

Fig. 233-XXVII.

Fig. 234-XXVIII.

Fig. 235-XXIX.

l'éminence du menton et venant rejoindre sur le bord inférieur de

Fig. 236-XXX.

Fig. 237-XXXI.

la mâchoire, en arrière de la commissure, la troisième incision

menée obliquement de haut en bas et d'avant en arrière à partir de la commissure. Les figures XXVI, XXVII, XXVIII, XXIX, XXX montrent comment cette vaste perte de substance peut être réparée à l'aide de lambeaux constitués par les parties adjacentes de la joue et comprenant une partie, un quart environ, de la lèvre supérieure. — C'est donc bien à tort que l'on dit, parlant de ce procédé, qu'il s'agit d'une chéiloplastie aux dépens de la lèvre opposée. La joue y a plus de part que la lèvre et beaucoup plus.

La figure XXXI est destinée à montrer l'artifice qui permet d'obtenir constamment, certainement, une bonne et souple commissure. Il suffit de détacher du lambeau géno-labial la bordure rouge, antrefois sacrifiée inutilement, en la laissant appendue à la partie restante de la lèvre supérieure. Cette languette s'applique d'elle-même plus tard à la commissure nouvelle et il suffira de la fixer par quelques fils de soie.

A propos de chéiloplastie, je citerai un cas assez curieux dans lequel je complétai la réfection de la lèvre supérieure par la greffe d'une moustache (Soc. anat., 12 février 1904 : *De l'emploi, dans un but esthétique, des lambeaux prélevés sur des territoires pileux*).

C'est un fait connu que les lambeaux prélevés sur les régions pileuses ne deviennent pas glabres. J'ai pensé qu'on pouvait utiliser délibérément, dans un but esthétique, cette remarquable vitalité des poils en transportant d'une façon méthodique des lambeaux pilifères.

Le sujet auquel je fais allusion avait été affreusement mutilé par la syphilis, qui avait détruit une grande partie de la lèvre supérieure, la commissure labiale et une partie de la joue (fig. XXXII).

La perte de substance fut réparée à l'aide d'un lambeau emprunté à la lèvre inférieure, auquel je réunis les débris de la lèvre supérieure, après les avoir détachés et mobilisés par une incision prolongée jusque sur la joue. La lèvre fut ainsi reconstituée (fig. XXXIII).

Mais j'avais dû me servir des matériaux médiocres qui étaient à ma disposition, et la lèvre réparée gardait encore des traces cicatricielles très apparentes de la syphilis antérieure. Cet homme étant pourvu d'une barbe abondante, je lui taillai une moustache dans ses favoris. La lèvre supérieure fut pelée et débarrassée de sa peau laide et cicatricielle; sur cette surface cruentée j'appliquai deux lambeaux rectangulaires très allongés, prélevés sur les joues, avec pédicule antérieur. Les plaies géniennes furent immédiatement réunies : les lambeaux furent suturés l'un à l'autre et au bord libre de la lèvre. Les poils ont repoussé abondamment (fig. XXXIV) dans une bonne direction et cachent toutes les cicatrices labiales. Noyées dans une barbe épaisse, les cicatrices géniennes sont elles-mêmes invisibles.

Fig. 238-XXXII.

Fig. 239-XXXIII.

Joue. — Les autoplasties de la joue se présentent dans des conditions bien différentes, selon qu'il s'agit d'une perte de substance

intéressant toute l'épaisseur de la joue et ouvrant la cavité buccale, ou d'une lésion superficielle.

Dans le premier groupe rentrent surtout les grandes brèches nécessitées par l'ablation des cancers de la joue, et les cas sont encore bien différents selon que les téguments sont ou non conservés, selon que la région commissurale est respectée ou non, selon que les lèvres sont intactes ou envahies.

Dans les cancers de la face interne de la joue, j'ai recommandé à plusieurs reprises (Congrès de 1900; Soc. anat.,

Fig. 240-XXXIV.

26 mai 1905), et je recommande encore de réséquer une certaine étendue de la branche horizontale de la mâchoire, et au besoin même la branche montante, d'abord pour faire une ablation plus complète, mais de plus pour mieux assurer la réparation et mettre à l'abri d'une constriction des mâchoires à peu près fatale.

Il est également important, de faire l'autoplastie muqueuse, de doubler le rideau tégumentaire d'un revêtement muqueux, en décollant la muqueuse du plancher de la bouche, décollement poursuivi jusqu'à la langue, avec, s'il le faut, dissection complémentaire de la muqueuse sur le bord de la langue, en retroussant cette lame muqueuse, et en la fixant soit à la face

profonde de la peau, soit à la tranche de section de la muqueuse génienne.

Mais il arrive très souvent que l'on soit obligé de sacrifier une certaine étendue des téguments et généralement aussi la commissure labiale. En pareille circonstance la libération et le retroussement de la muqueuse trouvent encore leur emploi. On peut y appliquer des téguments provenant des parties voisines, soit qu'on les y amène sous forme de lambeau prélevé dans la

Fig. 241-XXXV.

région sus-hyoïdienne, soit qu'on les attire par glissement après avoir décollé leur face profonde à distance convenable. Pour refaire la *région commissurale*, une bonne ressource est le déplacement transversal des lèvres et, au besoin, de la joue du côté opposé.

Les figures (XXXV et XXXVI) montrent un exemple de réparation exécutée dans ces conditions.

Les lèvres et la joue du côté opposé constituent des réserves de matière plastique, auxquelles il faut bien s'adresser dans les très grandes pertes de substance de la joue, surtout dans les brèches énormes créées par ablation de cancers étendus de la joue. Il n'est plus alors question d'une réparation esthétique, mais de restituer au malade une cavité buccale close, — et cela

on le fait comme l'on peut. Je pense qu'on ne réussirait guère, par d'autres moyens, à boucher ces énormes brèches. Dans un cas, où la perte de substance comprenait une moitié de la lèvre supérieure, une partie de l'inférieure et une grande étendue de la joue droite (Soc. anat. 1902), j'ai pu la combler en attirant vers la droite ce qui restait de la lèvre supérieure et à sa suite la joue gauche. Il en résultait une sorte d'opercule tombant au-devant de la bouche. Plus tard j'y taillai un nouvel orifice buc-

Fig. 242-XXXVI.

cal, en gardant au-dessous de quoi façonner la lèvre inférieure.

Déjà en 1901 (Soc. anat., 31 mai) j'insistais sur l'autoplastie aux dépens de la joue opposée. J'y suis revenu ici en 1903 dans le travail déjà cité sur les cancers labiaux, à propos des cancers des lèvres propagés à la joue, revenu encore à la Société anatomique le 24 février 1906, et je me répète encore aujourd'hui. Il faut s'estimer heureux de pouvoir reconstituer une cavité buccale permettant l'alimentation régulière et ne permettant pas à la salive de couler librement à l'extérieur. Les deux lèvres, ou ce qui en reste, sont détachées par des incisions horizontales; ces incisions prolongées, si besoin en est, jusqu'au masséter détachent également la joue du côté sain.

Le vaste lambeau ainsi tracé est attiré vers le côté malade,

Fig. 243-XXXVII.

Fig. 244-XXXVIII.

et grâce à sa souplesse peut être, en effet, amené jusque du

côté opposé, apportant les matériaux nécessaires à la réfection de la joue (fig. XXXVII, XXXVIII, XXXIX, XL, XLI). L'orifice buccal déplacé est ensuite rectifié; on le ferme du côté de l'autoplastie, tandis que du côté opposé il est débridé et prolongé.

Comme dans bien d'autres cas de chirurgie réparatrice, il est souvent indiqué d'agir par *temps successifs*, pour mieux profiter des efforts de réparation effectués par l'organisme, et obtenir de chaque intervention tout ce qu'elle peut donner.

Fig. 245-XXXIX.

Les autoplasties *superficielles* offrent beaucoup plus d'intérêt; les épithéliomes cutanés, les lupus, les cancers développés sur les lupus m'ont donné d'assez nombreuses occasions de pratiquer des réparations géniennes cutanées. Les pertes de substance qui ne dépassent pas un franc, ou deux francs, peuvent être comblées par décollement et mobilisation des bords. Quand elles sont plus étendues, il est quelquefois avantageux de ne pas tenter d'autoplastie immédiate, de laisser la plaie travailler et se réduire d'elle-même. La réparation d'une plaie exposée se fait sous un pansement aseptique, dans des conditions excellentes pour l'autoplastie consécutive.

Il y a à cet égard de très sérieuses différences entre les réparations secondaires que nous pouvons tenter, et celles que l'on

Fig. 246-XL.

Fig. 247-XLI.

pratiquait autrefois, et cette différence est surtout marquée

Fig. 248-XLII.

Fig. 249-XLIII.

pour les plaies superficielles, sans communication avec les

Fig. 250-XLIV.

Fig. 251-XLV.

cavités, produites chirurgicalement et surveillées de très près.

Fig. 252-XLVI.

Fig. 253-XLVII.

Il s'y fait seulement des infections discrètes et de surface; le

processus de cicatrisation s'établit d'une façon rapide et se poursuit régulièrement. Il y a donc très peu de retard dans la cure, les tissus environnants ne sont pas modifiés, la réaction est limitée au fond et aux bords de la plaie elle-même, enfin la cicatrice a généralement peu de tendance à s'hypertrophier et à se rétracter. C'est pourquoi nous sommes fondés à reprendre l'anaplastie secondaire de Verneuil, et à en généraliser l'emploi.

Les autoplasties un peu importantes de la face, qu'on les

Fig. 254-XLVIII.

exécute primitivement ou secondairement, exigent un apport tégumentaire réalisé, soit par la méthode italienne, soit par des lambeaux pris sur les régions voisines. Mes préférences vont d'une façon générale aux lambeaux prélevés dans la région sus-hyoïdienne, et au besoin sur la région sous-hyoïdienne. On peut sans scrupule s'adresser à la face antérieure du cou, y tailler des lambeaux assez vastes pour couvrir presque toute la joue. Les figures XLII, XLIII, XLIV, XLV, XLVI, XLVII, offrent des exemples d'autoplasties pratiquées après des ablations de lupus. Quant à la plaie d'emprunt, elle est comblée par décollement et glissement (Les grands décollements en Chirurgie réparatrice, Morestin, *Congrès de Chirurgie*, 1902).

Un point important entre autres est l'attitude qu'il convient

d'imposer à la tête pour assurer le succès de ces autoplasties géniennes, en évitant les tiraillements des sutures et l'élongation du lambeau.

On obtient aisément cette attitude, inclinaison de la tête avec rotation, en installant la traction élastique, comme l'indique la figure XLVIII. L'attitude convenable est ainsi obtenue et maintenue, sans toutefois que le sujet soit condamné à une immobilité complète, et sans que le chirurgien soit aucunement gêné pour changer le pansement et vérifier l'état du lambeau.

Fistules salivaires. — J'ai dû intervenir pour une fistule salivaire survenue dans des circonstances assez curieuses.

La malade, âgée de trente-neuf ans, ménagère, était entrée à Saint-Louis, en octobre 1901 pour une lésion occupant la joue droite. Elle présentait une tuméfaction légère de la paupière inférieure jusqu'au bord inférieur de la mâchoire; dans toute cette étendue les téguments présentaient une coloration générale rosée, et çà et là des traînées ou des plaques d'un rouge plus vif. C'était en somme l'aspect d'une lymphangite. Dans le territoire occupé par ce processus lymphangitique, on notait l'existence de cicatrices déprimées, anciennes, siégeant l'une sur la face externe du maxillaire inférieur au-devant du masséter, une au niveau du rebord orbitaire déterminant un léger ectropion de la paupière. A gauche existait d'ailleurs une cicatrice analogue, adhérente au rebord orbitaire et bridant la paupière inférieure, mais à droite cette disposition est plus accusée, et en raison de l'occlusion imparfaite des paupières, la conjonctive est chroniquement enflammée.

Les phénomènes inflammatoires récents évoluent donc sur un territoire qui a été déjà le théâtre d'un processus phlegmasique et de suppuration, et peut-être s'agit-il seulement du réveil d'une infection latente. Au bout de quelques jours l'inflammation se localise en trois foyers, où se montrent bientôt des collections fluctuantes, l'un au-devant et au-dessous de l'os malaire, un autre plus haut encore à la partie inférieure de la paupière, un autre plus bas au centre de la joue, cette évolution s'étant d'ailleurs effectuée sans fièvre, sans douleur, évolution tiède, sinon torpide.

Sans être bien fixé sur la nature de ces abcès, je pensai qu'ils étaient d'origine lymphangitique et dus à des microbes vulgaires à faible virulence.

Ces abcès furent incisés, réunis par une incision commune et pour hâter la guérison leurs parois furent nettoyées à la curette.

A notre grande surprise, on put constater au bout de quelques jours un écoulement de salive par la plaie. L'étonnement était légitime, car l'incision extérieure ne descendait pas jusqu'à la ligne trago-commissurale, et il fallait admettre que la curette eût entamé dans la profondeur le canal de Sténon. Cette abrasion du canal de Sténon par une

curette peu tranchante était elle-même difficilement acceptable si l'on ne supposait une altération préalable du conduit, envahi et modifié par l'inflammation développée dans son voisinage. La plaie se cicatrise, laissant toutefois une cicatrice déprimée et un orifice fistuleux livrant passage à la salive, orifice s'ouvrant sur les limites de la région maladive et sous-orbitaire.

Une première fois j'essayai de guérir l'ectropion par le procédé de Wharton Jones, de détruire la rigole cicatricielle et du même coup de tarir la fistule, en extirpant à la fois cicatrice et trajet fistuleux, en réunissant plan par plan, et en établissant une compression méthodique. Cette tentative échoua complètement en ce qui concerne la fistule, si l'ectropion fut suffisamment corrigé et la dépression cicatricielle amoindrie. Un petit abcès se produisit après mouvement fébrile, rougeur locale et signe de conjonctivite. Cet abcès s'ouvrit au-devant de l'os malaire, presque au niveau de l'orbite; le pertuis par lequel il s'était vidé se transforma immédiatement en fistule salivaire. Ainsi la salive coulait à l'extérieur dans le voisinage de la paupière inférieure.

Pour guérir la fistule, je commençai par la ramener à la joue, au niveau de la terminaison du conduit de Sténon, par un simple débridement rouvrant la cicatrice de haut en bas. Un peu plus tard, je perforai la joue de dehors en dedans à la hauteur de la fistule, et maintins pendant quelques jours cette canalisation. La fistule se ferma alors d'une façon rapide et définitive.

Constriction des mâchoires. — Les cas de constriction des mâchoires que j'ai observés étaient pour la plupart bénins et dus à des myosites du masséter et du ptérygoïdien, consécutives à la propagation d'inflammation de voisinage. Ces cas ont cédé à la dilatation lente et prolongée.

Mais dans d'autres circonstances j'ai dû plusieurs fois intervenir.

Chez un jeune homme la constriction était due à une myosite circonscrite du masséter provoquée par un coup de feu. J'extirpai ce noyau scléreux, et la dilatation, reprise aussitôt, acheva la cure.

J'ai pratiqué l'opération d'Esmarch chez un homme qui avait une constriction serrée à la suite de la résection des nerfs maxillaires supérieur et inférieur à la base du crâne. Au cours de l'intervention j'avais ouvert l'articulation temporo-maxillaire.

Le résultat fut bon. En même temps que l'Esmarch j'avais fait chez ce sujet l'extirpation du ganglion cervical supérieur, la névralgie faciale ayant reparu quelques mois après la résection du trijumeau.

Dans un cas de constriction extrêmement serrée, après interventions successives pour un cancer de la joue, j'ai fait la résection de la branche horizontale, depuis sa partie postérieure jusqu'à l'incisive latérale, ce qui permit à la malade de s'alimenter jusqu'à la récidive.

Enfin chez une petite fille dont les lèvres et la joue gauche avaient été détruites pas un noma, il existait une constriction des plus inquié-

tantes, car toute tentative de réparation labiale et génienne devait être ajournée, tant que le jeu des mâchoires ne serait pas rétabli.

Le cas semblait des plus mauvais, en raison de l'épaisseur et de la rigidité des brides cicatricielles unissant les deux mâchoires. Contre tout espoir le traitement le plus simple réussit, à savoir la section des brides, pratiquée à deux reprises, suivie de dilatation pendant des mois, il est vrai.

Fractures des mâchoires. — Les traitements les plus simples sont souvent les plus efficaces. C'est ainsi que je reste fidèle à l'emploi de la bande élastique comme méthode générale de traitement des fractures de la mâchoire inférieure; ma pratique à cet égard a été exposée dans la thèse de mon élève Ponroy (1903).

Les fractures du maxillaire supérieur, beaucoup plus rares, exigent quelquefois sans doute l'emploi d'un des nombreux appareils dont la description encombre les livres, mais il faut savoir que, même dans les grosses lésions, des soins très simples peuvent procurer la guérison. J'ai notamment observé deux faits intéressants à cet égard, car ils appartiennent à deux variétés typiques des *grandes fractures* du maxillaire supérieur. Dans un cas, il y avait fracture par enfoncement d'un des maxillaires supérieurs; dans l'autre, fracture transversale des deux maxillaires.

Un homme de cinquante ans entre à l'hôpital Saint-Louis. Isolement, n° 22. le 1er mai 1903, à l'occasion d'un violent traumatisme du thorax et de la face. L'agent vulnérant était un bloc de pierre de plus de 3 000 kilos, une de ces énormes pierres qui servent aux fondations des maisons.

Tandis qu'on déplaçait péniblement cette masse, notre homme fut heurté par elle; ce choc le jeta par terre, et lui fit perdre connaissance pendant quelques instants. Presque aussitôt on put constater un saignement assez abondant par les narines. D'autre part le blessé à peine revenu à lui se plaignait d'une grande difficulté à respirer. L'attention était ainsi attirée et du côté de la face et du côté du thorax.

L'examen de la poitrine montra en effet que le blessé présentait des fractures de trois ou quatre côtes, du côté gauche, sans parler de contusions superficielles.

Le squelette de la face n'avait pas été moins éprouvé. Au premier abord on constatait seulement sur le visage des traces de contusions et de plaies contuses : en regardant avec plus de soin on notait une certaine asymétrie entre les deux moitiés de la face, la partie contuse paraissant légèrement déprimée. Or la palpation montrait que le gonflement des parties molles atténuait beaucoup la difformité, et qu'en réalité il existait une asymétrie manifeste des pommettes, la gauche étant déprimée, enfoncée vers la profondeur. Il était dès lors certain que le maxillaire supérieur s'était brisé, qu'il avait cédé sous la pression,

que sa partie externe supportant l'os malaire avait pénétré dans la partie interne. Poursuivant l'exploration, je pus reconnaître aisément à une inégalité, formant marche d'escalier, le point où avait cédé le rebord orbitaire inférieur, sur la verticale passant par le trou sous-orbitaire, puis la disjonction de la suture fronto-malaire au niveau de l'apophyse orbitaire externe, dont on sentait la saillie plus accusée, l'apophyse montante du malaire s'étant portée en dedans vers l'orbite, enfin une fracture de l'arcade zygomatique. Il y avait eu brisure du maxillaire supérieur, rupture des lames minces qui circonscrivent le

Fig. 255-XLIX.

sinus maxillaire. L'hémorragie qui s'était faite par les fosses nasales était sans doute consécutive à la réplétion de cette cavité par le sang provenant de la dilacération de son revêtement muqueux.

L'abolition de la sensibilité dans le territoire du sous-orbitaire indiquait que ce nerf avait été lésé par le déplacement des fragments.

Il n'y avait pas d'emphysème autour du foyer. Les mouvements de la mâchoire inférieure s'exécutent assez bien, mais les tentatives de mastication sont douloureuses.

Il n'existe aucune plaie de la joue, des gencives ou de la muqueuse palatine, mais la canine supérieure gauche et l'incisive latérale correspondantes ont été ébranlées par le traumatisme.

Aucun trouble dans la vue, les mouvements du globe de l'œil et des paupières s'exécutent normalement.

Il s'agissait en somme d'une fracture par enfoncement du maxil-

laire supérieur, ou plus exactement du massif facial supérieur, mais d'un enfoncement modéré. Le point à discuter était de savoir s'il valait mieux laisser les choses en état, ou au contraire relever le fragment pour restituer à la pommette son relief normal.

Je ne jugeai pas opportun de tenter immédiatement cette opération, en raison des lésions thoraciques. Quand celles-ci furent en bonne voie, ce fut le malade qui ne se soucia point de récupérer la symétrie faciale au prix d'une intervention, à laquelle je ne le poussais que mollement. Il n'y eut pas d'infection du foyer; les légers troubles de

Fig. 256-L.

la mastication s'atténuèrent promptement et disparurent en quelques semaines. Le malade avait quitté l'hôpital le 10 mai. Il prit son parti de sa difformité, d'ailleurs peu choquante (fig. XLVII et XLVIII), mais il devint extrêmement neurasthénique.

Je l'ai revu le 19 août 1904. Il se plaignait d'éprouver dans la bouche des picotements, des sensations de brûlures, et d'être obligé de cracher continuellement sans qu'on pût constater d'ailleurs la moindre altération de la muqueuse buccale. Il était fort agité, et m'a laissé assez inquiet pour son état mental. Je ne sais ce qu'il est devenu depuis.

Un employé de la gare de l'Est était occupé le 29 juin 1905 à charger sur un wagon une lourde machine. Échappant aux mains qui la retenaient, la machine bascule, tombe, heurte violemment la face du sujet. Celui-ci, renversé par le choc, perd du sang en abondance par la bouche et les narines.

Il est conduit à Saint-Antoine, salle Dupuytren, 4. On constate une grande plaie commençant au sillon naso-génien droit, remontant vers la racine du nez, passant de droite à gauche, et suivant ensuite le rebord orbitaire inférieur jusqu'à la saillie de l'os malaire et descendant ensuite sur la joue gauche, au devant du masséter, pour s'arrêter seulement au voisinage du maxillaire inférieur. Les téguments sont rabattus vers la bouche, et découvrent le squelette facial, lui-même, profondément atteint par le traumatisme.

La muqueuse buccale est déchirée au niveau du sillon gingivo-labial et gingivo-génien, depuis la ligne médiane jusqu'à la première grosse molaire.

On constate en outre une plaie de la langue, déchirée dans sa partie libre et présentant un véritable lambeau qui vient coiffer la deuxième petite molaire et la première grosse molaire inférieures.

Accessoirement plaies du cuir chevelu, déchirure de l'aile du nez à droite, infiltration ecchymotique du plancher de la bouche.

Les deux maxillaires supérieurs sont fracturés transversalement, selon une ligne passant par la partie inférieure des fosses nasales, et traversant les sinus maxillaires.

Les dents supérieures sont abaissées, et les deux arcades ne peuvent plus s'écarter spontanément. Il existe une mobilité transversale et verticale très manifeste de la mâchoire supérieure, la partie détachée étant comparable à un moulage de dentiste. Il y a en outre un ébranlement et une certaine mobilité des incisives, des canines, et des deux petites molaires gauches de la mâchoire inférieure, qui vacillent dans leurs alvéoles.

La plaie fut nettoyée avec soin, le lambeau cutané, véritable arrachement du masque, fut remis en place et suturé; des drains furent glissés dans les narines; la mâchoire supérieure se laissait relever facilement, basculant quand on l'abandonnait. Elle fut remise en place sans difficulté; soutenue par le maxillaire inférieur relevé et maintenu à l'aide d'une fronde, elle n'avait plus tendance à se déplacer. Les choses furent laissées ainsi d'autant plus que le sujet était très épuisé par une perte de sang fort abondante, que la respiration s'effectuait sans difficulté par les tubes placés dans les narines, et qu'enfin la déglutition restait possible.

Les suites furent plus simples qu'on n'aurait pu le croire; l'alimentation liquide restait possible, même sans déranger le pansement, à la faveur de brèches créées dans les arcades dentaires par la chute de plusieurs dents tombées bien avant l'accident.

Plusieurs fois par jour la bouche était nettoyée avec des tampons trempés dans de l'eau oxygénée très étendue, et rincée par de grands lavages à l'eau bouillie. Au 3e jour j'enlevai les drains des narines; au 6e jour, les derniers fils. La réunion superficielle fut obtenue partout d'emblée, sauf en un point sur le côté gauche de la narine du nez. Il se produisit là un abcès qui nécessita la désunion de la plaie, en cet endroit. Le pus de cet abcès était fétide, et tenait en suspension des flocons de tissu cellulaire mortifié. Malgré cette évacuation, il se pro-

duisit le 8 juillet une ascension brusque de la température à 39°,5. La cause de cette hyperthermie paraissait due à une rétention septique et je me préparais à agir selon cette indication, mais dès le lendemain la température revint à la normale.

La cavité de l'abcès répondait à la branche montante du maxillaire supérieur, elle se cicatrisa promptement sans élimination osseuse, mais la cicatrice demeura adhérente et sa rétraction amena plus tard un léger ectropion de la paupière, causant de l'épiphora (fig. XLIX).

Fig. 257-LI.

Quant à la fracture, elle se consolida parfaitement sans le secours d'aucun appareil.

Le malade quitta l'hôpital Saint-Antoine vers le 15 août et vint me retrouver à l'hôpital Saint-Louis. Sa mâchoire était assez solide pour qu'il pût manger toutes sortes d'aliments, les parties molles étaient souples, indolentes, et la cicatrice commençait à s'effacer. Mais l'ectropion l'incommodait et il se plaignait en outre de diplopie. On pouvait se demander si ce dernier symptôme était en rapport plus ou moins direct avec l'accident. Or une étude complète du malade nous fit connaître que cette diplopie, due à une paralysie du muscle droit externe de l'œil droit, était fort antérieure au traumatisme, et imputable à la syphilis. Le sujet avait été soigné déjà en 1901 et 1902 pour cette paralysie.

Le 29 septembre, pour remédier à l'ectropion, j'ai libéré la paupière inférieure, en incisant sur la ligne cicatricielle, en disséquant et remon-

tant cette paupière, en la suturant temporairement à la supérieure sur une étendue de 8 millimètres et enfin en interposant entre les deux lèvres de la plaie, écartées par la dissection et le relèvement de la paupière, un petit lambeau frontal; la plaie d'emprunt frontal fut d'ailleurs comblée immédiatement par rapprochement des bords.

J'ai dû intervenir une seule fois pour *luxation irréductible de la mâchoire inférieure.*

Il s'agisssit d'un charretier de cinquante-quatre ans, entré le 7 septembre 1904 à l'hôpital Saint-Louis. Une voiture à bras, d'ailleurs peu chargée, lui avait passé sur le visage le 19 août, produisant une luxation bilatérale et une fracture de la branche montante du côté droit. Le jour de l'accident et le lendemain, on fit pour réduire la luxation diverses tentatives, qui restèrent infructueuses. De fait, béance permanente de la bouche, prognathisme, impossibilité de la mastication, élocution inintelligible, écoulement continuel de salive, dépression préauriculaire à la place vide des condyles, rien ne manquait au tableau de la luxation bilatérale. Le toucher buccal combiné à la palpation externe permettait en outre de sentir le cal en voie de formation autour des fragments de la fracture.

Le 9 septembre, j'essayai vainement de réduire la luxation, d'abord sans anesthésie, puis sous le chloroforme. J'avais pris soin cependant quand le malade fut endormi de mobiliser graduellement les condyles, de leur imprimer des mouvements de latéralité et de diriger le mieux possible mes efforts pour obtenir la réintégration. J'employai sans un meilleur résultat un écarteur puissant, placé entre les dernières molaires, pour abaisser la partie postérieure de la mâchoire, pendant que le menton était relevé avec la main. Les tentatives de mes internes n'aboutirent également à rien.

Le 13 septembre je me décidai à pratiquer une réduction sanglante. Mon but était de réséquer les condyles. Je commençai par le côté gauche, traçant une petite incision en équerre, dont la branche horizontale suivait le bord inférieur de l'arcade zygomatique. En recherchant le condyle, je trouvai d'abord, comme je m'y attendais, le ménisque de l'articulation, demeuré selon la règle appendu au temporal.

Je fis l'extirpation de ce ménisque. Essayant alors de ramener le condyle en arrière, j'obtins facilement la réduction. Je crus alors bien faire en ne touchant pas au condyle, et répétai la même opération du côté droit, me disant qu'il serait temps plus tard de supprimer le condyle si le résultat laissait à désirer, et si la mobilité restait insuffisante. A droite la réduction fut un peu plus laborieuse, à cause de la fracture qui avait amené une inflexion en avant de la branche montante et du condyle.

Pour empêcher la reproduction du déplacement, j'appliquai une fronde formée d'une bande élastique.

Les suites opératoires furent très simples, et des deux côtés la gué-

rison de la plaie s'effectua sans encombre. Malheureusement le malade s'est immédiatement dérobé à notre surveillance, alors que les soins consécutifs avaient une si grande importance. Rien ne put vaincre la stupide obstination de cet homme primitif, qui une fois ses fils enlevés quitta l'hôpital et regagna les champs.

Il m'a fait écrire le 25 février 1905, qu'il ouvrait la bouche assez difficilement, qu'il mangeait avec peine le pain et la viande. Et cependant, ajoute-t-il, je sens une amélioration sensible depuis peu. Il ne s'est pas soucié de revenir à Paris, malgré mon offre réitérée. Je pense donc que sa situation est en somme tolérable. Il est certain d'autre part qu'une surveillance attentive après l'intervention, une mobilisation méthodique, eussent permis de reconstituer l'articulation, et d'en étendre graduellement les mouvements.

Il faut aussi tenir compte de cette circonstance que la luxation n'était pas un accident isolé, mais que la fracture de la mâchoire,

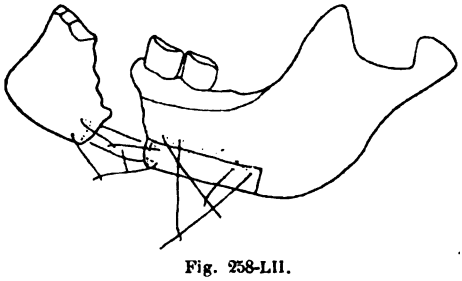

Fig. 258-LII.

elle-même non réduite, laissant une attitude vicieuse de la branche montante, et selon toute vraisemblance, s'accompagnant de lésions plus ou moins étendues du masséter et du ptérygoïdien interne, doit intervenir aussi dans l'appréciation des troubles accusés par le malade dans le jeu des mâchoires. Quoi qu'il en soit, il est possible qu'une résection condylienne d'emblée eût donné dans ce cas un résultat meilleur. Mais néanmoins la réduction ayant été obtenue par la simple ablation du ménisque, et facilement du côté gauche où il n'y avait pas de fracture, il ne serait pas déraisonnable de recommencer cette tentative, sans autre risque que de faire plus tard, en cas d'insuccès formel, l'ablation complémentaire du condyle.

J'ai indiqué depuis longtemps déjà (14 février 1902, *Société anatomique*) un procédé de réparation applicable aux pertes de substance peu étendues de la mâchoire inférieure (fig. LII).

Dans ma pensée, la réparation pourrait être obtenue dans des cas, d'ailleurs peu fréquents, par mobilisation d'un pont osseux prélevé sur l'un ou l'autre fragment. Les indications en sont restreintes aux pseudarthroses occupant l'arc horizontal, et particulièrement ses portions latérales, résultant soit d'une résection opératoire, soit de l'élimination de séquestres volumineux,

alors que le foyer complètement éteint pourrait être considéré comme aseptique.

Je n'ai pas eu l'occasion d'exécuter cette opération, dont le schéma ci-dessus rendra la description inutile (fig. LII).

Quand il y a perte totale ou subtotale à la fois du maxillaire inférieur et des parties molles du plancher, une prothèse même compliquée, savante et coûteuse, est bien rarement utilisable. Je me permettrai, par les cas de ce genre observés chez les pauvres diables, de rappeler ce que j'ai fait en 1902-1903, chez un malade de Saint-Louis.

Fig. 259-LIII.

Il était atteint d'un épithélioma du plancher de la bouche, propagé à la langue, à la gencive, au maxillaire, aux ganglions sous-maxillaires et sus-hyoïdiens, les uns et les autres adhérents aux téguments. J'ai dû, pour dépasser les lésions, enlever tout l'arc horizontal de la mâchoire et une partie des branches montantes, les glandes sous-maxillaires, les téguments du menton et de la région sus-hyoïdienne en totalité, et enfin la plus grande partie de la langue, dont le reste quelques jours plus tard s'élimina par sphacèle. Aux dépens des lèvres et des joues, j'ai reconstitué une sorte de cavité orale, un canal alimentaire (fig. LIII, LIV).

Pour cacher la difformité, j'ai fait donner au malade une barbe artificielle, dans laquelle est noyé le bas du visage. Il a ainsi l'air un peu étrange, mais, à le voir, nul ne saurait deviner son affreuse mutilation (fig. LV).

Fig. 260-LIV.

Fig. 261-LV.

J'ajoute que cet homme est encore actuellement vivant, et très bien

portant. Il est en ce moment à la Maison de Nanterre, et vient me voir de temps à autre. Je l'ai revu il y a peu de jours, sans aucune trace de récidive. Il m'amenait un autre malheureux atteint de cancer du plancher de la bouche et de la langue, et me demandait de pratiquer sur son ami l'intervention qu'il avait subie lui-même.

Les *grandes pertes de substance* de la face sont toujours d'une réparation fort difficile, et exigent fréquemment l'emploi com-

Fig. 262-LVI.

biné des diverses méthodes d'autoplastie. Toutefois, il est bon de rappeler à leur propos que, dans la chirurgie réparatrice, il ne faut pas être trop pressé. C'est ici surtout que l'on est conduit à agir en plusieurs temps, sans hâte, laissant chaque intervention produire son plein effet.

En utilisant tantôt les grands lambeaux prélevés sur le cou, tantôt les greffes de Thiersch, tantôt la greffe italienne, en associant s'il le faut plusieurs moyens, on arrive à des résultats inattendus.

En 1903, j'ai présenté ici plusieurs malades opérés pour de vastes épithéliomes ayant pris naissance sur des lupus; l'un avait été traité par des greffes de Thiersch, appliquées sur la plaie fraîche, véritable écorché de la face; l'autre par un grand lambeau pris sur le cou; un autre, et le plus intéressant, avait guéri à moins de frais par des greffes tardivement appliquées (fig. LVI).

Il s'agissant seulement chez ces sujets de grandes pertes de substance des parties molles. Ce ne sont pas les cas véritablement difficiles.

L'embarras est réel quand les cavités de la face, l'œil, ou le squelette sont en cause.

Ainsi chez un homme, dont l'observation complète a été enregistrée dans les *Bulletins* de la Société anatomique (20 janvier 1905), les lésions causées par un épithélioma développé sur une cicatrice de brûlure étaient tellement effrayantes qu'il me fallut faire pour extirper la tumeur d'énormes délabrements, et que la pièce enlevée comprenait l'œil, l'os malaire et l'arcade zygomatique, l'oreille, et pour ainsi dire toutes les parties molles de cette moitié de la tête. J'appliquai plus tard sur la plaie un très vaste lambeau pris dans le cou, et des greffes de Thiersch, et je dus aussi réséquer le condyle pour parer à la constriction menaçante. J'aurais certainement pu arriver à un résultat final satisfaisant, toutes les difficultés sérieuses étant surmontées, en ce qui concerne la chirurgie réparatrice, mais la récidive vint rendre inutile le long effort que je m'étais imposé.

Dans les autoplasties intéressant l'orbite, après énucléation de l'œil et ablation des parties molles périorbitaires, il est parfois à propos de réséquer l'os malaire, dans le but de simplifier la réparation. C'est ce que j'ai fait chez deux malades dont l'histoire est rapportée dans la thèse de mon élève Maillard, écrite sous ma direction, et d'après les cas de ma pratique.

On peut être amené aux artifices les plus divers pour combler les grandes brèches occupant la partie antérieure de la face. Ainsi pour combler une sorte d'énorme cratère crânio-facial, laissé béant par suite de l'ablation d'un gros fibrome fronto-ethmoïdo-orbito-nasal, j'ai successivement réséqué le contour osseux de la cavité, mobilisé au loin les parties molles, ramené le nez dans le plan médian, et comblé finalement ce qui restait de la perte de substance avec un lambeau formé par une partie de la lèvre supérieure. Ce lambeau labial put être amené entre les orbites et suturé à la peau du front. La malade a été présentée au *Congrès de Chirurgie* en 1902 et son observation est relatée dans nos comptes rendus, avec plusieurs figures.

Je signalerai encore un fait qui rentre dans ces restaurations étendues et atypiques. J'en ai donné l'histoire complète dans les *Bulletins de la Société anatomique*, 9 juin 1905. Il me suffira donc de le résumer ici.

Pour un épithélioma ayant débuté par le grand angle de l'œil (fig. LVII), et de là gagné les voies lacrymales et les fosses nasales d'une part, les paupières, la conjonctive palpébrale et bulbaire d'autre part,

Fig. 263-LVII.

et enfin les téguments du côté gauche du nez, j'avais dû extirper le globe de l'œil, une grande partie des paupières, la moitié gauche du nez jusqu'au cartilage de l'aile du nez, l'apophyse montante et une certaine étendue du maxillaire supérieur et de la paroi interne de l'orbite (fig. LVIII). Je laissai d'abord la plaie se rétrécir spontanément; quand il n'y eut plus de surface bourgeonnante, que sur tout le pourtour l'épidermisation fut parfaite, je procédai au retournement des bords, ce qui réduisit encore les limites de l'orifice à combler. Pour obturer celui-ci, ayant d'ailleurs recours de nouveau à la manœuvre de la dissection circulaire et des retournements des bords, je m'adressai à deux régions distinctes pour trouver les lambeaux nécessaires. Un grand lambeau prélevé sur la région malaire et la tempe en couvrait la plus grande étendue; et pour le reste je m'adressai aux téguments du front (fig. LIX).

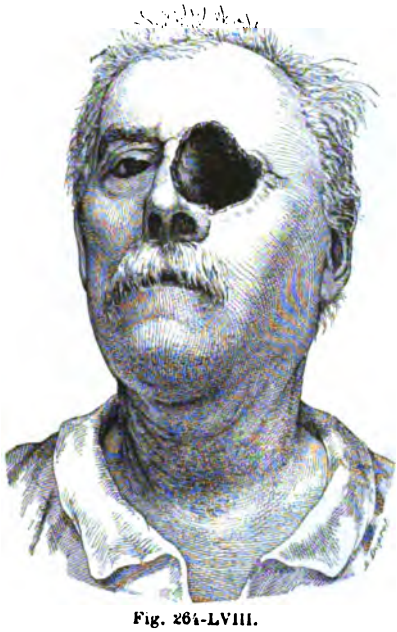

Fig. 264-LVIII.

Fig. 265-LIX.

Je ne veux ajouter que quelques mots au sujet du pavillon de l'oreille.

Fig. 266-LX.

Fig. 267-LXI.

Les opérations cosmétiques sur le pavillon de l'oreille entrent péniblement dans la pratique.

Fig. 268-LXII.

Fig. 269-LXIII.

Ce sont là pourtant des interventions à la fois bénignes et bienfaisantes.

J'ai consacré à leur étude deux mémoires, basés sur six observations personnelles (*Revue d'Orthopédie*, 1er juillet 1903; *Arch. génér. de Médecine*, 8 août 1905). Les figures ci-jointes, extraites de l'un de ces articles, montrent le résultat obtenu d'une part dans un cas ordinaire (fig. LX, LXI, LXII, LXIII), d'autre part dans un cas atypique (fig. LXIV, LXV, LXVI).

Les difformités congénitales du pavillon sont pour la plupart justiciables de ces interventions cosmétiques. Elles sont, il faut l'avouer, assez délicates, pour peu que l'anomalie soit accusée.

Fig. 270-LXIV.

La règle fondamentale est de s'adresser au fibro-cartilage; c'est le temps essentiel.

Il n'est pas de bonne intervention cosmétique sur le pavillon si l'on ne s'adresse à son squelette élastique, à son cartilage. L'écartement exagéré des oreilles, difformité de beaucoup la plus commune, est aussi celle que l'on peut le plus efficacement corriger. A ces cas convient la *reposition*, par résection cutanée et cartilagineuse, avec sutures perdues modelantes. Aux pavillons déplissés et étalés, il y a lieu d'appliquer ce que j'ai appelé la *réduction par plissement*, qui est l'opposé de la *réduction par exérèse*. Ces deux opérations, *plissement* et *reposition*, s'associent fort bien l'une à l'autre, et comportent encore l'adjonction d'autres manœuvres complémentaires, telles que la

Fig. 271-LXV.

Fig. 272-LXVI.

suppression des saillies dites tubercules de Darwin. — Enfin les opérations atypiques, que l'on peut englober dans le terme de

modelage de l'oreille externe, sont encore applicables aux cas complexes, où l'oreille est très déformée, réduite, recroquevillée sur elle-même. Les figures LXIV, LXV, LXVI se rapportent à un de ces cas défavorables, celui auquel M. Depage a fait allusion.

On peut pousser assez loin le succès de la conservation dans les traumatismes du pavillon et apporter certaines réserves dans les interventions exigées par les affections organiques.

Fig. 273-LXVII.

Les deux figures LXVII et LXVIII montrent l'oreille droite et l'oreille gauche d'un même sujet. L'oreille droite est absolument normale, elle est ici représentée par comparaison pour rappeler ce qu'était l'oreille gauche, ayant omis de photographier celle-ci avant l'intervention. Le malade était atteint d'un épithélioma du conduit auditif externe, ayant envahi la conque, et déterminé une adénopathie déjà assez volumineuse dans la région carotidienne. J'ai disséqué d'abord la région carotidienne pour extirper le plus complètement possible tous les ganglions, puis, me donnant du jour par la résection de l'apophyse mastoïde, j'ai sectionné d'un côté le pavillon en dehors des lésions, d'autre part sculpté en dedans le conduit auditif osseux jusqu'à l'oreille moyenne. Conduit auditif osseux et cartilagineux furent donc enlevés d'un bloc avec le tympan auquel semblaient s'arrêter les lésions. Le pavillon ne tenait plus en haut que par la partie antéro-supérieure sus-tragienne, et en bas par l'insertion du lobule, figurant ainsi une sorte d'anse, un C. Je

ramenai contre le crâne ces restes du pavillon, faisant passer dans l'espace vide ménagé à son centre un drain et des mèches qui plongeaient dans le foyer osseux, et sans le suturer, pour ne pas amoindrir encore sa vitalité, le maintins par des compresses de gaze. Les suites furent à mon gré : le double pédicule suffit à entretenir la vitalité dans le pavillon, il se réduisit, se déforma quelque peu au cours de la cicatrisation qui s'effectua d'ailleurs très régulièrement, et finalement offrit la forme indiquée par la figure. C'est évidemment là une oreille

Fig. 274-LVIII.

imparfaite, mais qui n'attire pas trop l'attention. Il n'y a plus rien qui rappelle le conduit auditif, sa place est occupée par du tissu fibreux, sous lequel sont profondément enfouis les débris de l'oreille moyenne.

Procédé de rhinoplastie par hémisection et renversement d'un lambeau sagittal frontal,

Par M. le Professeur Pozzi, de Paris.

M. Pozzi décrit un procédé spécial qu'il a mis en usage avec le succès le plus complet pour la restauration du nez, une fois

après l'excision d'un acné hypertrophique [1], une autre fois après l'ablation d'un épithélioma.

Il présente à l'appui des figures et des photographies.

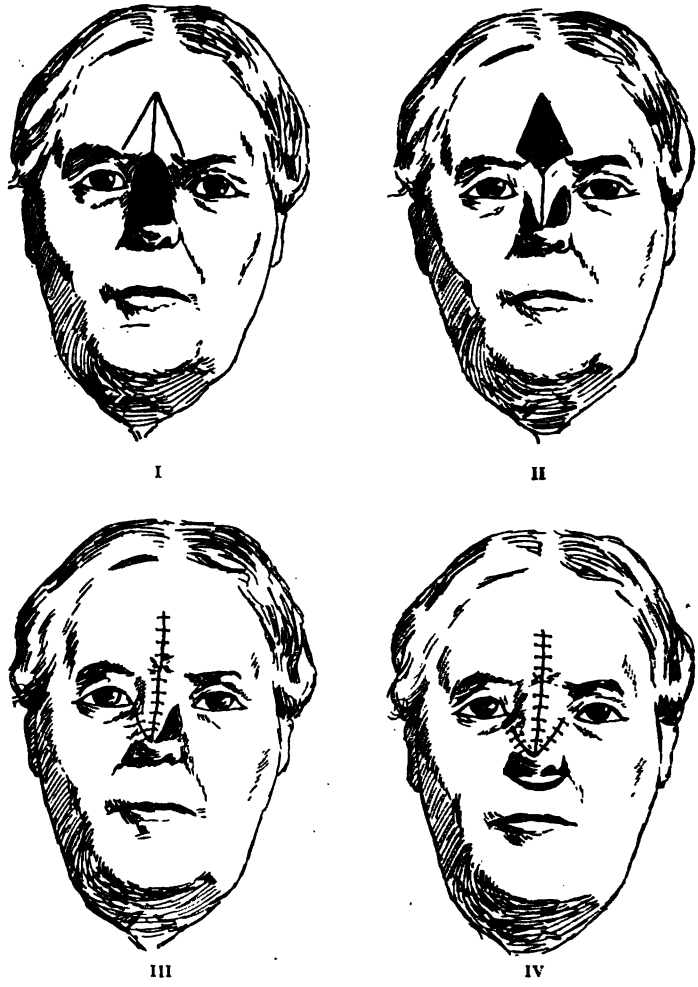

Fig. 275. — Rhinoplastie par hémisection et renversement d'un lambeau frontal; mobilisation de la sous-cloison. — I, II, III, IV, temps successifs de l'opération.

1. Cf. *Bull. et Mém. de la Soc. de Chirurgie*, 1er décembre 1877, t. XXIII, p. 729.

Chirurgie réparatrice de la face,

Par M. le Dr Doyen, de Paris.

Le rapport de M. Depage est un exposé assez complet de tout ce qui a été publié sur la chirurgie de la face. Il y aurait cependant beaucoup à ajouter, et le temps très court dont nous disposons ne me permettra que d'énumérer un petit nombre des procédés de chirurgie réparatrice qui d'ailleurs correspondent à des cas très particuliers.

La paupière supérieure est la seule région où j'ai réussi la transplantation d'un lambeau cutané prélevé à la région abdominale; dans un cas où il y avait eu destruction du muscle releveur, j'ai isolé ce muscle dans l'orbite, je l'ai allongé par dédoublement, et j'ai obtenu un résultat très satisfaisant après avoir suturé l'extrémité aux cartilages tarses.

Dans les cas de brûlures très étendues, il peut être indispensable d'allonger de 15 à 20 millimètres la peau du front. Ce résultat s'obtient par une série d'incisions en Y, superposées transversalement et que l'on suture en V.

Nez. — Dans un cas où j'avais à refaire le squelette du nez, je suis arrivé à un résultat satisfaisant en détachant latéralement du maxillaire supérieur deux volets osseux que j'ai rabattus sur la ligne médiane et recouverts de peau.

Les déviations du nez consécutives à des fractures mal consolidées se réparent bien en reproduisant la fracture par une percussion assez forte, avec interposition d'une lame de caoutchouc. On peut alors modeler la forme du nez et disposer un appareil contentif.

Dans un cas de saillie exubérante du sillon naso-génial, j'ai pu extirper le squelette exubérant par la voie sous-cutanée en décollant la peau de l'os après incision du sillon labio-gingival supérieur.

Dans un autre cas où il existait une saillie pyramidale de la partie convexe des os du nez, j'ai fait également l'extirpation sous-cutanée de cette saillie, en passant par l'intérieur d'une narine, avec une gouge à extrémité concave, que j'ai fait construire à cet effet.

Lèvres. — Il y aurait beaucoup à dire sur la chirurgie réparatrice des lèvres. Je n'insisterai, faute de temps, que sur un procédé que j'emploie depuis 1886 pour la réparation de la lèvre inférieure. Ce procédé consiste à compléter l'extirpation d'un

fragment de peau d'un triangle isocèle au niveau d'une ou des deux joues. Ce procédé permet d'extirper la totalité de la lèvre inférieure avec résultat plastique très supérieur à ceux obtenus par les méthodes décrites.

Bec-de-lièvre et palatoplastie,

Par M. le Dr Broca, de Paris,
Professeur agrégé,
Chirurgien de l'hôpital des Enfants-Malades.

Dans son rapport si remarquable, M. Depage me permettra de relever une petite erreur de fait : dans le procédé de Mirault pour restaurer la lèvre, le lambeau est pris sur le bord interne et non sur le bord externe de la fissure. Tous les auteurs classiques ont, depuis quelques années, commis cette erreur, rectifiée avec raison, il y a peu de temps, par M. Delagénière. Et mon expérience est que le flambeau externe, que j'ai employé d'abord, ne vaut pas, de loin, au point de vue de résultat morphologique, le lambeau interne.

Le point important est de déterminer à quel âge il convient d'opérer la fente labio-alvéolaire. Je continue à penser qu'à partir de l'âge de trois mois, l'opération peut être entreprise sans danger, si l'enfant est alors bien portant, même quand il faut refouler en arrière le tubercule osseux médian, après résection triangulaire sous-périostée de la cloison. Quant à dire qu'en attendant jusque-là, ces enfants sont plus exposés à mourir d'entérite ou de pneumonie que si on les opérait dès la naissance, je ne le crois pas. Opérés ou non, ils sont plus compromis que les enfants bien bâtis, mais je pense que c'est tout; et j'ajoute qu'avec une tétine longue, largement perforée, on peut en général élever au biberon et non à la cuiller, un enfant atteint de bec-de-lièvre bilatéral complexe, total.

Dans le bec-de-lièvre unilatéral complexe total, opéré ainsi chez l'enfant jeune, je crois tout à fait inutile de s'occuper du bord alvéolaire. Quand on a réuni la lèvre après libération très large sous la joue, on est surpris de voir en quelques mois les deux bords de la fente alvéolaire se rapprocher complètement.

Reste alors le palais, pour lequel je n'ai qu'à vous dire que je maintiens ma manière de faire, celle sur laquelle j'ai, à maintes reprises, insisté : opérer en une séance, à partir de cinq ans, par exception, vers quatre ans. De la sorte, la mortalité est

nulle, et je crois que c'est le seul procédé qui donne des statistiques réellement vierges. Quant à la phonation une conclusion absolue me paraît impossible, mais mon impression est qu'à cet égard, tous les procédés se valent, capables tous de donner parfois des résultats remarquables, mais parfois aussi des résultats médiocres. Et je ne suis pas sûr, malgré les intéressantes mensurations de Delbet, que l'on puisse le prévoir de façon absolue d'après la longueur du voile.

Opération de Brophy dans le bec-de-lièvre compliqué de division totale de la voûte et du voile du palais. — Résultat éloigné,

Par M. le Dr Kirmisson, de Paris.

Comme la plupart de mes collègues, quand il s'agit d'un bec-de-lièvre simple, je pratique la réparation de la lèvre, dès les premières semaines qui suivent la naissance. S'agit-il au contraire, d'un bec-de-lièvre compliqué, qui nécessitera des décollements étendus du côté des parties molles, je retarde l'opération jusqu'à six mois; enfin, si une opération osseuse est nécessaire, je la remets jusqu'à un an ou dix-huit mois. Quant à la réparation du palais, je l'entreprends vers quatre ou cinq ans.

Il est bien évident que si la méthode préconisée par le docteur Brophy (de Chicago) venait à s'établir d'une manière définitive, ce serait dans le traitement du bec-de-lièvre compliqué, une véritable révolution. On sait que cet auteur conseille de pratiquer, dès le troisième mois, l'opération qu'il a imaginée, et qui consiste dans le rapprochement artificiel des deux maxillaires supérieurs à l'aide de fils d'argent; il fait ultérieurement l'opération du bec-de-lièvre.

Il m'a semblé intéressant de soumettre à votre examen un jeune enfant qui a été opéré dans mon service par M. Brophy lui-même, le 5 mai 1903, à l'âge de quatre mois. Il s'agissait d'un bec-de-lièvre compliqué, de la variété unilatérale gauche, avec division complète de la voûte et du voile du palais. L'opération faite sous nos yeux par M. Brophy ne fut marquée par aucun incident, et l'enfant guérit aisément, bien qu'il eût présenté une assez forte élévation de température. Ultérieurement, je pratiquai chez lui l'opération du bec-de-lièvre. Nous avons recherché cet enfant, et nous vous le présentons. Aujourd'hui, la reconstitution de la lèvre est très satisfaisante; l'aile du nez

elle-même n'est presque plus étalée. Du côté de la bouche, on est frappé par l'amélioration obtenue; l'encoche maxillaire gauche est très peu profonde, et surtout il y a très peu de projection en avant du bourgeon incisif. En outre, la dentition est complète; les dents occupent leur situation normale et n'offrent pas de déformations. La voûte palatine est fortement ogivale; mais l'écartement des deux maxillaires est petit, et même, dans toute la partie antérieure, jusqu'au niveau du trou palatin antérieur, il n'y a plus de fente, par fusion des muqueuses avivées au moment de l'opération.

Dans le reste de la voûte osseuse et sur le voile du palais, sur la ligne médiane, la fente persiste avec une largeur maxima qui ne dépasse pas quatre à cinq millimètres, à l'union de la voûte et du voile.

La muqueuse de la voûte et du voile du palais est épaisse et fait espérer de bons lambeaux, lors de la palatoplastie future. En somme, le résultat peut passer pour très satisfaisant.

Si l'on s'en rapportait à la statistique fournie par l'auteur lors de sa communication au Congrès international de Paris, en 1900, l'opération serait d'une bénignité absolue, puisque, sur 211 opérations pratiquées chez des enfants au-dessous de cinq mois, l'auteur dit n'avoir perdu aucun malade. Nous avons été moins heureux, puisque opérant un enfant de sept semaines, nous l'avons vu succomber le septième jour à la septicémie. Quoi qu'il en soit, une chose nous frappe : c'est de voir combien sont rares les observations publiées; il semble que jusqu'ici les chirurgiens avaient eu peu de tendance à suivre la voie indiquée par Brophy; aussi devons-nous, jusqu'à plus ample informé, suspendre notre jugement définitif.

Du massage et des appareils de prothèse en autoplastie,

Par M. le Dr Auguste Reverdin, de Genève,
Professeur à l'Université.

Si les restaurations du visage passent à juste titre pour les opérations les plus séduisantes de l'art chirurgical, elles peuvent être considérées encore comme des plus avantageuses pour le patient et pour le chirurgien. Leurs résultats en effet sont de ceux qui s'imposent sans qu'il soit nécessaire d'en faire montre.

Celui auquel on a rendu la perfection des lignes du visage le

proclame volontiers tout haut, tandis qu'il tairait sans doute

Fig. 276-I. — Femmes des bords du lac Tchad avec plaques de bois aux lèvres. La plaque inférieure mesure 15 centimètres de diamètre.

des résultats opératoires de valeur égale, mais dont le caractère intime impose la retenue et la discrétion.

S'il est donc bien entendu que le succès d'une réparation de

la face est un succès à tous points de vue, succès qui éveille la reconnaissance du malade tout en grandissant la réputation de l'opérateur, il est tout naturel que celui-ci s'attache à ne rien négliger de ce qui peut y contribuer. Telle est la raison pour laquelle je désire attirer aujourd'hui votre attention sur certaines manœuvres et certains appareils qui facilitent notablement notre tâche.

Nous savons toute l'influence qu'une pression soutenue peut

Fig. 277-II. — Avant l'opération (Obs. I).

exercer sur les téguments, nous connaissons pour en avoir pâti dans la cure du bec-de-lièvre, les fâcheux effets que les poussées de la langue peuvent exercer, soit sur le lobule médian auquel nous essayons de faire reprendre sa place normale, soit sur la suture labiale elle-même.

Nous savons encore, en art dentaire, la fâcheuse influence qu'une pièce de prothèse du maxillaire supérieur peut exercer sur les dents du bas lorsque la place de son articulation a été mal calculée. Les tractions, les pressions sont utilisées tous les jours pour le redressement de dents déviées et en réalité fort solides.

Nous voyons des dents sollicitées par la pression intelligemment répartie du caoutchouc, s'ébranler, pivoter sur elles-mêmes et s'incliner peu à peu au gré du praticien. Or ce qu'il est possible d'obtenir sur des organes aussi résistants que les dents, combien plus facilement nous le pouvons faire sur des parties molles.

Chacun a gardé le souvenir de cet homme, phénomène présenté chez Barnum, qui étirait la peau de ses joues, de son

Fig. 278-III. — Avant l'opération (Obs. I).

front, bref, tout son masque, dans des proportions stupéfiantes. Une autoplastie chez un homme semblablement préparé serait jeu d'enfant. N'aurait-on pas de la peau à revendre?

Rappelons encore cette coutume de certaines peuplades sauvages qui trouvent dans l'allongement de la lèvre inférieure une saveur de beauté toute spéciale et s'efforcent de l'obtenir par le port de pièces de bois dont quelques-unes atteignent les dimensions des plaques d'un jeu de trictrac et même davantage. J'en voyais une dernièrement rapportée des bords du lac Tchad qui mesurait 15 centimètres de diamètre (fig. I). Tous ces exemples mon-

Fig. 279-IV. — Trois mois après l'opération (Obs. I).

Fig. 280-V. — Deux ans après l'opération (Obs. I).

trent à l'évidence qu'en s'en donnant la peine, on peut obtenir des élongations de téguments absolument imprévues. Or la peine n'est pas grande; c'est le malade, s'il est en âge de comprendre, ou ses parents, ou nous-mêmes, qui pouvons à l'aide des doigts, par des tractions et des massages fort simples, arriver à des résultats aussi réels qu'utiles.

Dans certains cas il sera suffisant de faire porter une pièce

Fig. 281-VI. — Avant l'opération (Obs. II).

de prothèse qui prenant point d'appui sur la mâchoire refoulera, grâce à son poids et à son volume, ainsi qu'à sa forme spéciale, la joue ou la lèvre; de telle sorte qu'en peu de temps, on s'apercevra de l'effet obtenu et qu'une opération qui paraissait impossible tout d'abord se présentera bientôt comme fort simple.

Tous les tissus, il est vrai, ne sont pas doués de la même souplesse; les cicatrices en particulier avec lesquelles nous sommes souvent aux prises, résistent sérieusement. Raison de plus pour exiger d'elles tout ce qu'elles peuvent donner. De

patients massages en auront raison ainsi que le démontre nettement le cas que j'aurai l'honneur de vous soumettre tout à l'heure.

Je m'empresse d'ajouter que je ne me donne pas comme l'inventeur de cette méthode, de ces procédés; d'autres avant moi, M. Martin, de Lyon, en particulier, les ont entrevus et même

Fig. 282-VII. — Après l'opération (Obs. II).

éprouvés sans doute; mais ces moyens si précieux[1] qu'ils pourraient se comparer aux travaux d'approche qui permettent de faire capituler une citadelle, ne me paraissent pas avoir acquis dans la pratique le rang qu'ils méritent d'occuper.

Là où il y a perte de substance, il est indiqué d'utiliser *tout* moyen capable de fournir ce qui manque, plus encore si possible! En l'espèce, *excès de peau n'est pas défaut*, et je reste convaincu

1. *Des moyens de corriger les déformations dues aux cicatrices vicieuses par les appareils lourds avec la pression continue*, par le Dr Martin, XIIIe Congrès international de Médecine, Paris, 1900, Section de stomatologie.

que ceux qui n'ont pas encore eu recours à ces pratiques verront avec une curiosité satisfaite l'apparence des parties se modifier, des souplesses imprévues se développer et naître pour ainsi dire sous leurs doigts.

Quelques exemples feront bien comprendre l'importance qu'il faut attacher à ces manœuvres.

Fig. 283-VIII. — Avant toute opération (Obs. III).

Observation I. — Enfant de six mois, chétif, se nourrissant mal du fait d'un bec-de-lièvre double compliqué de fente totale du palais. Le lobule médian est repoussé en haut et en avant en manière de trompe.

Nous ne pouvons songer vu la faiblesse de l'enfant à réparer pour le moment la fente palatine; nous nous contentons de tenter de reconstituer la lèvre supérieure afin de faciliter l'alimentation. Notre premier soin est de faire rentrer l'os incisif dans la ligne; comme son volume s'y oppose nous taillons sur ses faces latérales deux fossettes dans lesquelles nous introduirons l'extrémité avivée du maxillaire supérieur de chaque côté, après qu'un coup de ciseau sur le vomer, eût permis de faire basculer l'os incisif à sa place. Deux sutures d'argent fixent le tout; mais l'enfant ne cesse de pousser avec sa

langue et d'ébranler ainsi l'os qu'il y aurait cependant grand intérêt à conserver.

Au bout de quinze jours nous nous voyons obligé de renoncer à cette conservation et supprimons cet os incisif devenu absolument mobile.

Comme les fissures labiales sont très étendues, qu'en un mot il man-

Fig. 284-IX. — Avant toute opération (Obs. III).

quera de l'étoffe, nous apprenons à la mère à passer ses doigts sous les joues et les lèvres de son enfant et à exercer des pressions, des tractions comme elle ferait pour allonger un tissu quelconque.

Cette femme comprend fort bien ce dont il s'agit et au bout d'une quinzaine de jours nous jugeons que l'opération peut se faire.

En effet celle-ci ne présente aucune difficulté et nous obtenons une réunion immédiate, sans qu'un seul point de suture ait fait défaut. Les tractions ont considérablement facilité notre tâche (fig. II, III, IV et V).

Obs. II. — Le second cas dont je veux vous entretenir a trait à une malade qui dans les premiers mois de sa vie fut opérée deux fois d'un bec-de-lièvre double, avec fente palatine considérable. Les deux ten-

tatives ayant complètement échoué, la malheureuse se résigna à rester en l'état n'osant quitter son chez elle tant elle était hideuse à voir.

Sa vie se passait au fond d'une chaumière où elle restait tapie, la face recouverte d'un mouchoir.

Lorsque je vis la malade pour la première fois elle était âgée de vingt ans, toute la partie moyenne de la lèvre supérieure manquait et

Fig. 285-X. — Un mois après l'opération (Obs. III).

les deux canines sortaient comme des défenses sur les bords du large trou qui représentait la bouche. Bords durs, cicatriciels partout adhérents à l'os.

Ce ne fut que grâce à des débridements s'étendant à toutes les joues que je parvins à trouver deux lambeaux assez longs pour être réunis sur la ligne médiane, la sous-cloison du nez fut ramenée à sa place et suturée auxdits lambeaux. La vie précaire de ceux-ci me causa grand souci et de même qu'on revoit avec terreur, lorsque le jour arrive, le précipice côtoyé la nuit, de même je songe toujours avec effroi à ces deux lambeaux tendus au-dessus de ce vaste gouffre et me demande encore comment ils purent vivre et rester unis.

La malade était il est vrai d'une soumission absolue, elle resta trois fois 24 heures sans parler, manger ni dormir. Je ne connaissais pas alors la valeur du massage sans cela j'en aurais largement usé, car ce cas était précisément de ceux dans lesquels un traitement préparatoire est nettement indiqué. J'aurais certainement par le massage obtenu un allongement de nature à calmer mes appréhensions tout en assurant le résultat (fig. VI et VII).

Fig. 286-XI. — Avant toute opération (Obs. IV).

Obs. III. — Homme de vingt-six ans, très vigoureux, est un des plus beaux exemples de bec-de-lièvre qu'on puisse rencontrer. Le palais présente une large fissure qui le divise dans toute sa longueur.

Je m'occupe tout d'abord de celle-ci et emploie pour détacher la muqueuse palatine, de l'os auquel elle adhère, un procédé qui sans être à proprement parler du massage, s'en rapproche cependant.

Comme le malade a refusé énergiquement toute anesthésie ; je songe qu'il sera peut-être plus facile de faire les décollements nécessaires, toujours si douloureux, en produisant une sorte d'œdème artificiel entre la fibro-muqueuse et l'os, au moyen d'une injection poussée lentement avec une puissante seringue.

C'est au niveau de la dernière grosse molaire gauche que nous plantons une forte aiguille de Pravaz.

Le liquide pénètre lentement mais effectivement; la muqueuse pâlit et semble se soulever quelque peu. — La rugine fait le reste.

Du côté opposé, je n'injecte rien. La comparaison étant donc possible, je crois pouvoir dire que, du côté injecté, le décollement a été plus facile, la douleur et l'hémorragie moindres.

Fig. 237-XII. — Après la première opération sur la lèvre gauche (Obs. IV).

Cette variante dans les procédés habituels mériterait peut-être d'être reprise. Chez les enfants en particulier elle serait susceptible de faciliter ce temps si important de l'opération : le décollement des lambeaux. Le résultat obtenu fut la soudure des deux tiers environ de la fente palatine. La réunion de la partie antérieure des lambeaux ne put être tentée à cause de la minceur extrême des lambeaux.

Avant de réparer la lèvre supérieure j'appris au malade les manœuvres de massage que je préconise. En peu de jours, je constatai que l'opération était devenue très simple et la pratiquai comme d'habitude. Voici le résultat obtenu (fig. VIII, IX et X).

Obs. IV. — Le quatrième cas qui me paraît le plus intéressant a trait à une jeune fille de seize ans qui me fut présentée en avril 1900.

Voici quel était alors l'aspect de son visage :

La lèvre supérieure gauche est fendue jusqu'à la narine correspondante; une autre déchirure court parallèlement au bord de cette même lèvre.

A droite une vaste échancrure taillée aux dépens de la lèvre et

Fig. 288-XIII. — Après deux opérations (Obs. IV).

de la joue, laisse passer la langue qui pend constamment au dehors; des flots de salive s'écoulent sans cesse par cette brèche. On sent nettement qu'à la suite de la chute d'un séquestre la branche horizontale du maxillaire inférieur s'est divisée: les fragments effilés forment deux pointes que réunit un cal fibreux.

La cause de tous ces délabrements fut un *noma* développé au cours d'une fièvre typhoïde, alors que la petite malade était âgée de huit ans.

Depuis elle est restée chétive; outre le chagrin que lui cause, au point de vue esthétique, cet horrible difformité, la perte constante de salive n'est pas pour faciliter son alimentation. Si j'ajoute que tous les

bords de ces pertes de substances, sont rebroussés, irréguliers, adhérents aux os par de fortes cicatrices, on comprendra aisément que plusieurs collègues consultés ne furent pas friands de s'occuper de ce cas particulièrement difficile, et si je me décidai à tenter quelque chose, c'est que j'avais l'espoir que des manœuvres préparatoires pourraient m'aider à atteindre le but.

M. le Professeur Métral, de l'École dentaire de Genève, me construisit

Fig. 289-XIV. — Deux ans après les opérations (Obs. IV).

une pièce de prothèse d'un métal très lourd; pièce qui placée du côté droit de la bouche avait pour mission de refouler la joue et d'allonger les adhérences qui la reliaient à la mâchoire inférieure.

Après quelque temps cette pièce qui s'était peu à peu fait sa place, fut remplacée par une autre plus volumineuse.

Entre temps la petite malade massait, tiraillait sans cesse avec ses doigts le pourtour de sa bouche, si bien que peu à peu l'opération nous parut sinon facile du moins possible.

L'avivement des bords des déchirures de la lèvre gauche constitua le premier temps; il fallut dérouler ces lambeaux pour les suturer; rien là de particulièrement difficile.

La lèvre reprit bientôt une forme à peu près convenable; ce qui ne m'empêcha pas plus tard de la fendre à nouveau, d'enlever la cicatrice et de la recoudre encore en meilleure place.

Restait la réparation à droite; je déroulai les lambeaux recouverts de muqueuse qui représentaient les restes de l'angle de la bouche et pus, en les suturant reconstituer une sorte de commissure.

Je détachai à coups de ciseaux les brides cicatricielles qui retenaient

Fig. 290-XV. — Deux ans après les opérations (Obs. IV).

la joue contre le maxillaire inférieur et que la pièce de prothèse avait considérablement allongées. Un avivement de toute la périphérie de la perte de substance fut largement conduit, puis un lambeau taillé sur la région sous-maxillaire, put être remonté et suturé de façon à combler aisément les parties manquantes. Un petit drain placé sous son bord inférieur assurait l'écoulement de la salive.

Quelques points de suture placés verticalement sur la plaie produite par l'emprunt du lambeau l'effacèrent presque entièrement (fig. XI, XII, XIII, XIV et XV).

Chirurgie de la face.

Par M. le Dr Ombrédanne, de Paris,
Chirurgien des hôpitaux.

Les formes extérieures du nez ne peuvent être reconstituées uniquement avec des parties molles lorsque le squelette de ce nez a disparu en totalité ou en partie. Aux lambeaux autoplastiques destinés à reconstituer un nez détruit, aux téguments recouvrant un nez en selle, il faut donner un support; avant de ramener à leur place normale les téguments d'un nez effondré, ou de disposer convenablement les lambeaux autoplastiques destinés à remplacer ces téguments détruits, il faut reconstituer un squelette nasal.

Pour cela, certains chirurgiens ont arrêté leur choix sur des corps inorganiques, armatures de métal, de celluloïd, etc., ou des masses de paraffine.

A l'introduction de ces corps étrangers susceptibles d'une tolérance plus ou moins longue de la part de l'organisme, d'autres ont préféré la greffe en bonne place de tissus vivants empruntés au sujet lui-même, et susceptibles par leur résistance de remplacer le squelette manquant. Or deux tissus présentent les qualités nécessaires : l'os et le cartilage.

Les emprunts osseux présentent de graves inconvénients : le prélèvement des baguettes osseuses dans le frontal est extrêmement difficile, il faut agir avec le ciseau frappé, et presque toujours la baguette se fragmente. Se détache-t-elle par hasard entière, elle présente une convexité fort gênante due à la courbure du frontal. Tailler des plaques osseuses n'est pas plus aisé : pour ce faire, on peut se servir de la scie, mais cet instrument est dangereux et il existe deux observations de pénétration de la lame dans la boîte cranienne. Par contre, si la plaque osseuse est détachée au ciseau frappé, elle se fragmente en nombreux éclats. Si ces esquilles conservaient toutes leur adhérence avec le périoste, il n'y aurait que demi-mal; mais le péricrâne adhère fort peu à l'os à ce niveau et bien des fragments se détachent qui plus tard se nécroseront. Enfin, au cours même des manœuvres de mise en place du lambeau, il est bien difficile de ne pas détacher du périoste un certain nombre de ces esquilles qui sont alors perdues pour le futur squelette nasal.

Donc, danger ou difficultés presque insurmontables du pré-

lèvement osseux, manque de souplesse et de maniabilité, voilà les inconvénients des tuteurs osseux sous lambeaux indiens. Cette critique ne saurait s'appliquer au procédé de M. Depage, au fragment osseux métatarso-phalangien inclus sous une greffe italienne. Pourtant, au cas même où le succès couronnerait cette tentative, le procédé aurait encore l'inconvénient de mutiler le pied.

Infiniments supérieurs sont les soutiens cartilagineux. Le tissu cartilagineux a été employé pour la première fois sous forme de greffes par von Mangold qui, en 1899, l'utilisa pour oblitérer une fistule laryngienne et pour relever un nez en selle.

En 1902, mon maître, M. Nélaton s'en servit pour reconstituer le squelette d'une rhinoplastie totale. J'exécutai une opération analogue en juin 1903. Depuis, M. Nélaton et moi l'avons employé pour des restaurations partielles du nez ou pour la correction des nez en selle. Grâce à l'emploi du cartilage, M. le professeur Berger a montré deux beaux redressements de nez ensellés.

Le huitième cartilage costal fournit une baguette effilée, légèrement curviligne, pointue à une extrémité, longue de 5 à 6 centimètres, souple, résistante pourtant, qu'on peut facilement amincir au bistouri, là où il convient, sur laquelle on peut pratiquer des encoches qui plus tard permettront facilement de la fléchir à angle droit sans la briser, et sans qu'elle ait tendance à reprendre sa forme primitive. Nous avons toujours autant que possible conservé le péricondre.

L'emploi de ces baguettes cartilagineuses est indiqué en particulier dans les restaurations nasales et dans la correction des nez en selle.

Pour les restaurations nasales, nous n'avons rien à ajouter à ce que nous avons dit dans notre livre.

Pour la correction des nez en selle, aucun autre procédé ne donne des résultats plus beaux, plus sûrs que l'emploi du cartilage costal. C'est von Mangold, avons-nous dit, qui exécuta le premier cette opération.

En juin 1903, nous l'avons tentée sur un malade que nous avait amené M. Ricard, en suivant la technique de von Mangold : incision transversale minuscule à la racine du nez, introduction de haut en bas d'une baguette cartilagineuse jusque dans le lobule du nez. Or, nous avons rencontré des difficultés énormes : le cartilage, soulevé en haut par la bosse frontale, non seulement ne corrigeait pas l'ensellure, mais encore affaissait davantage le lobule; de plus, il exerçait sur la peau une pression énergique qui la rendait pâle et tendue : elle se spha-

céla même sur une minime étendue; pourtant le cartilage ne fut pas éliminé et la cicatrisation cutanée se produisit. Mais, ultérieurement, nous avons dû circonscrire notre baguette dans un lambeau situé à la racine du nez, à pédicule inférieur, rabattre ce lambeau de haut en bas vers le lobule détaché, libéré et amené en bonne position; puis, sur ce lambeau dont la face cruentée était tournée vers l'extérieur et dont le cartilage était devenu apparent, nous avons appliqué un lambeau taillé sur le bras, à l'italienne. Le résultat fut excellent, mais nous sommes loin de l'opération simple qu'avait relatée von Mangold.

Pourtant, c'est à cette opération simple que M. Berger a dû ses deux succès. Ceci tient à ce que les téguments des nez en selle sont loin d'avoir toujours la même souplesse. Il est des téguments rétractés par la syphilis qui sont dépourvus de toute extensibilité, de toute élasticité; c'est à un cas de ce genre que nous nous étions attaqué en 1903. Souvent, ces nez en selle à téguments inextensibles sont ceux dont la pointe est fortement relevée; mais ce n'est pas une règle absolue. En effet, avec M. Nélaton, nous avons entrepris la correction d'un nez en selle à pointe relevée et nous avons essayé d'introduire autrement le cartilage. A la pointe du lobule nasal, une ponction avec la lame du bistouri pratiqua un orifice qui permit à une forte sonde cannelée de forer un tunnel sous-cutané ascendant. Dans ce tunnel, la baguette cartilagineuse fut introduite de bas en haut jusqu'à venir buter contre la bosse frontale. La correction fut d'emblée parfaite et s'est maintenue; la cicatrice de la plaie du lobule est, pour ainsi dire, invisible.

L'introduction du cartilage de bas en haut nous a donné l'impression d'être plus avantageuse et plus facile que l'introduction de haut en bas.

Quant à la résorption de ces greffes cartilagineuses, jusqu'à présent nous n'en avons observé aucun indice. Dans nos deux plus anciennes rhinoplasties sur cartilage (1902 et 1903), la crête cartilagineuse n'a subi ni déplacement ni modification appréciable. Sur ces supports cartilagineux la peau ne s'est pas tendue, ne s'est pas rétractée; elle est restée souple; il semble donc que les téguments se comportent vis-à-vis du cartilage autrement que vis-à-vis des corps étrangers; il semble qu'il s'agisse d'une véritable greffe d'un tissu vivant, qui continue à vivre dans le nouveau milieu où il a été transplanté.

A propos de la technique générale des autoplasties faciales, je désire rappeler que l'obturateur dont nous nous servons pour anesthésier les malades en gardant toute la face à découvert ne rend pas obligatoire l'emploi de l'éther : il le permet. Mais cet

obturateur peut très simplement être substitué au couvre-bouche de l'excellent appareil de Ricard pour l'administration du chloroforme. C'est d'ailleurs à un appareil du type Ricard modifié pour l'éther, que nous adaptons aujourd'hui notre obturateur lorsque nous avons recours à cet agent anesthésique.

Autoplastie de la face,

Par M. le Dr Savariaud, de Paris,
Chirurgien des hôpitaux.

La méthode italienne fournit d'excellents résultats et il ne faut pas hésiter à l'employer lorsqu'on a à réparer de vastes pertes de substance et les rétractions cicatricielles qui succèdent aux brûlures du membre supérieur. La facilité avec laquelle on peut engager ce dernier au-dessous d'un lambeau pris sur le tronc est véritablement considérable et doit nous engager à utiliser la méthode toutes les fois qu'elle est indiquée. J'ai pu ainsi obtenir après tant d'autres, pour des rétractions cicatricielles du coude et du poignet, de magnifiques résultats. Dans tous ces cas j'ai obtenu la réunion par première rétraction de la plaie d'emprunt, ce qui présente une certaine importance. Je n'ai donc qu'à me louer de la méthode italienne, mais lorsqu'il s'agit de la face, la position que doivent supporter les opérés est tellement incommode, il leur est si pénible surtout pendant les chaleurs de l'été de rester, pendant plusieurs semaines, la tête et le bras enfouis dans la même carapace ouatée et plâtrée, il est si difficile dans ces conditions de nettoyer convenablement les sécrétions des différentes muqueuses, que je m'efforce d'obtenir la réparation des cicatrices difformes et des pertes de substance de la face par d'autres méthodes, et notamment par les greffes dermo-épidermiques et la méthode indienne.

Par les greffes dermo-épidermiques on peut recouvrir d'énormes surfaces et point n'est besoin, ainsi que l'a justement dit notre éminent rapporteur, d'attendre que ces plaies bourgeonnent. Attendre ce bourgeonnement serait se priver bien inutilement de la réunion *per primam*. Pour ma part j'applique directement ces greffes sur toute espèce de tissu cruenté, graisse, muscles, périoste et même tendons. J'ai pu ainsi recouvrir d'une mince pellicule épidermique le tendon extenseur de l'index à la suite de l'ablation d'un épithélioma de cette région, sans avoir recours à d'autres méthodes.

La méthode indienne permet à la face de recouvrir avec des lambeaux très étendus pris à des parties peu visibles ou moins faciles à dissimuler comme le cou, de très vastes pertes de substance des joues, de la lèvre inférieure et des téguments qui recouvrent la mâchoire inférieure.

Observation. — Chez une jeune femme qui, à la suite de brûlures très graves de la face, avait une induration chéloïdienne et une rétraction cicatricielle allant d'une oreille à l'autre et de la racine des cheveux à la région sous-mentale, j'ai réussi par ces deux méthodes combinées à guérir à peu près complètement le double ectropion des paupières et celui de la lèvre inférieure. J'ai pu recouvrir de téguments sains empruntés au cou le tissu pachydermique qui recouvrait les maxillaires et qui était le siège de démangeaisons et d'excoriations insupportables.

Dans un premier temps je me suis occupé des paupières. Après débridement et excision des tissus indurés qui abaissaient la paupière inférieure et relevaient la supérieure; après dédoublement de ces voiles membraneux, de façon à séparer le muscle orbiculaire de son revêtement cicatriciel épidermique, j'ai fait la blépharorraphie et j'ai comblé les vastes pertes de substance avec des greffes de Thiersch directement appliquées sur le muscle et le cartilage tarse. Il y a actuellement un an que cette opération a été pratiquée, l'ectropion a presque complètement disparu et je vais bientôt pouvoir disjoindre les paupières suturées. J'espère que le résultat se maintiendra.

Pour remédier à l'ectropion de la lèvre inférieure encore plus pénible pour la malade, j'ai excisé du côté droit, sous forme d'un rectangle très allongé, tout le tissu cicatriciel épais d'un centimètre qui recouvrait le maxillaire inférieur, et j'ai comblé la perte de substance avec un lambeau de même forme et de mêmes dimensions que j'ai pris sur le côté corespondant au cou dans la région carotidienne. La plaie d'emprunt fut suturée mais suppura, d'où dégénérescence chéloïdienne de la cicatrice qui descend bien au-dessous de la clavicule. Le lambeau, à part quelques millimètres de marge qui se sphacélèrent, prit par première intention, mais tous les catguts placés au-dessous de lui s'éliminèrent, ce qui retarda la guérison. A la suite de cette opération l'ectropion de la lèvre diminua notablement, ce qui m'engagea à la répéter du côté opposé.

Du côté gauche, avant de pratiquer la même autoplastie, je commençai par supprimer tout le tissu chéloïdien épais d'un centimètre qui recouvrait le maxillaire et par le recouvrir de greffes dermo-épidermiques. La réunion *per primam* fut obtenue, la région recouvra de la souplesse et de la mobilité, mais secondairement il se fit de la rétraction cicatricielle, de sorte que la surface triangulaire recouverte de greffes diminua d'un bon tiers, attirant la peau voisine et notamment la peau saine du cou, ce qui fut avantageux pour la malade.

En revanche le tissu de cicatrice qui recouvrait la joue gauche était d'autant attiré en bas, de sorte que l'ectropion de la paupière tendait à

se reproduire. Pour compléter le résultat j'excisai tout le tissu cicatriciel de la joue gauche, depuis la région parotidienne jusqu'à l'aile du nez et à la commissure des lèvres, et je la recouvris par un lambeau rectangulaire long de 12 centimètres et large de 4 centimètres, c'est-à-dire ayant exactement les dimensions de la perte de substance. La plaie d'emprunt fut suturée grâce à un large décollement de ses bords. Le tout réussit par première intention sur toute la ligne et au bout d'une dizaine de jours l'opérée n'avait plus besoin de pansement. Le résultat fut excellent. Le lambeau, loin de se rétracter, a plutôt augmenté d'étendue, par suite de la rétraction des parties voisines; l'ectropion des lèvres et celui des paupières ont disparu presque complètement. En tout cas la malade est énormément améliorée.

Pour terminer, j'insisterai sur un point qui me paraît une nouveauté et que tout d'abord j'ai considéré comme une hardiesse presque coupable. Dans tous les traités on lit que le lambeau à transplanter doit être d'un tiers environ plus grand que la surface d'emprunt, afin, dit-on, de parer à la rétraction cicatricielle. Partant de ce principe que cette rétraction ne se produit que si le lambeau désuni suppure, j'ai pensé timidement d'abord, et je pense actuellement avec toute l'assurance que donne le succès, que cette précaution indispensable au temps où la réunion *per primam* était rarement obtenue, doit devenir ce que sont devenues tant d'autres préceptes depuis que l'asepsie a bouleversé la chirurgie, c'est-à-dire lettre morte. De sorte que la règle actuelle doit être celle-ci : *Les lambeaux auront exactement les dimensions de la perte de substance.*

Restauration de la sous-cloison du nez,

Par M. le Dr Delaunay, de Paris,
Chirurgien des hôpitaux.

J'ai eu l'occasion de procéder trois fois à la restauration de la sous-cloison. Dans les deux premiers cas la sous-cloison seule manquait, dans le troisième la cloison était aussi détruite.

Nombreux sont les procédés imaginés pour remédier à cette perte de substance laissant au visage des traces les plus disgracieuses; les passer en revue ne serait que répéter ce que vous savez déjà; je me bornerai donc à vous faire connaître la technique que j'ai employée.

Lorsque la sous-cloison seule était intéressée, voici le procédé auquel j'ai eu recours : Incision d'environ trois centimètres

parallèle au bord libre de la lèvre supérieure comprenant la peau, le tissu cellulaire sous-cutané et une portion de la couche musculaire. Sur la partie médiane de cette incision j'en trace une seconde perpendiculaire. J'ai ainsi circonscrit deux lambeaux latéraux que je dissèque et isole. Je les fais alors basculer de telle sorte que la partie verticale de chaque lambeau remonte, devient horizontale, s'applique sur la partie latérale du lobule et de la cloison préalablement avivés. La partie horizontale devient verticale et suturée à sa congénère du côté opposé va former la sous-cloison.

L'opération terminée, il existe un léger plissement de la partie médiane de la lèvre supérieure abaisée, plissement qu'il est facile de faire disparaître en prolongeant en bas l'incision verticale et en suturant cette petite plaie supplémentaire qui se confond en somme avec la cicatrice verticale.

Dans le cas où la cloison était aussi détruite, j'ai employé un autre procédé et qui est des plus simples. Il consiste à dédoubler chaque narine, à retourner en bas et en dedans les parties devenues mobiles, à les suturer l'une à l'autre et à les fixer à la partie supérieure avivée de la lèvre. Pendant la cicatrisation deux gros drains destinés à maintenir le calibre sont placés dans les narines.

Dans ces trois cas ces deux procédés m'ont donné les résultats les plus satisfaisants.

Un cas de redressement du nez,

Par M. le Dr Charles Julliard, de Genève.

Le cas que je vais avoir l'honneur d'exposer devant vous est celui d'un malade qui, à la suite d'un accident fort banal, présenta une difformité du nez caractérisée dans ses grandes lignes par un abaissement du lobule et un élargissement des ailes.

Ce cas est intéressant, moins par la rareté de la difformité, que par la simplicité du procédé, qui m'a permis d'y remédier.

Il s'agit d'un jeune homme de vingt-cinq ans, qui il y a deux ans, fit une chute en avant.

Le choc porta presque entièrement sur l'extrémité du nez et il en résulta les modifications suivantes dans la forme de l'organe :

Lésion de la portion cartilagineuse seule, le squelette osseux restant intact, abaissement du lobule avec, pour conséquence, un élargissement du diamètre transversal de l'organe. Le dos du nez forme un arc de cercle convexe en avant; pas de lésion des téguments.

Ces lésions exercèrent sur le moral du malade une influence déprimante qui le poussa à courir les chances d'une opération. Seulement il posait une condition sine qua non : pas de cicatrice apparente.

Mon idée première de pratiquer une sorte de rhinomyosis à la façon de J. Joseph de Berlin, en attaquant le septum par la voie dorsale, dut donc être abandonnée.

J'eus recours alors au procédé suivant, qui me fournit un résultat excellent.

Sous narcose à l'éther, je tamponne soigneusement les fosses nasales. Puis je circonscris l'aile du nez, la gauche ou la droite, peu importe, par une incision placée au fond du pli naso-jugal. L'aile du

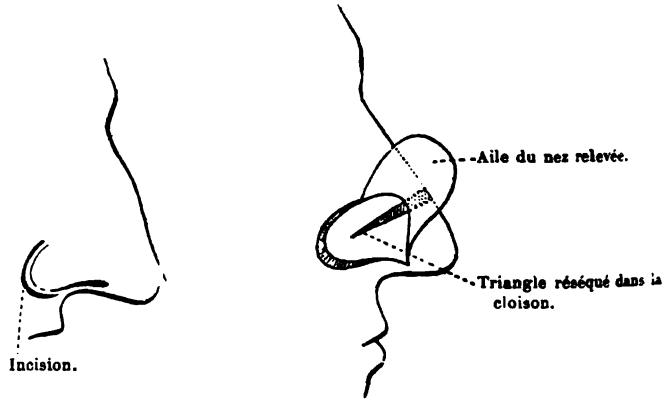

Fig. 291.

nez se trouve ainsi séparée de sa base et peut facilement être maintenue relevée pendant l'opération.

Ce premier temps est destiné à donner du jour et à permettre d'aborder franchement le septum.

Je résèque dans ce dernier, un fragment cunéiforme à pointe dirigée en arrière et intéressant toute l'épaisseur du cartilage, mais sans toucher à la peau. La base de ce triangle doit correspondre exactement à la hauteur à laquelle on veut relever le nez.

Ce temps est très facile et s'exécute sans hémorragie.

Deux points de suture au catgut permettent l'affrontement des surfaces de section du cartilage et assurent le maintien du lobule dans sa nouvelle position.

Le redressement de l'extrémité de l'organe a pour conséquence immédiate le rétrécissement de son diamètre transversal.

L'élargissement des ailes du nez disparaît donc de lui-même.

Il suffit maintenant de fixer l'aile du nez à sa place par deux ou trois crins de Florence ou des agrafes de Michel.

On maintient l'organe dans sa nouvelle position, pendant quelques jours, au moyen d'une bande de sparadrap qui passe en forme d'étrier sous le nez et prend son point d'appui sur le front. Cette opération extrêmement simple, s'exécute en quelques minutes.

La guérison s'est effectuée chez mon malade en douze à quinze jours temps nécessaire pour permettre l'élimination des catguts.

Les résultats en sont des plus satisfaisants. La cicatrice, plongée au fond du pli naso-jugal, est tout à fait invisible de face. De profil, elle s'est confondue au bout de quelque temps avec le pli lui-même.

La peau qui recouvre le dos du nez se rétracte progressivement et ne fait pas obstacle au maintien du cartilage. Le seul temps délicat est la taille du triangle cartilagineux, dont les dimensions doivent être exactement calculées.

Chirurgie de la face,

Par M. le Dr Ch. Girard, de Genève,
Professeur à l'Université,

M. Doyen a parlé de l'augmentation de la hauteur de la peau du front, dans le but d'aider à la correction d'un ectropion. Pour cela, il emploie une sorte d'engrènement des dentelures d'une incision verticale en zigzag. C'est le même principe que celui de l'opération du bec-de-lièvre simple d'après Hagedorn, qui permet d'obtenir à volonté une hauteur plus ou moins grande de la lèvre. J'ai appliqué ce principe de l'engrènement d'après Hagedorn à l'allongement du voile du palais dans des cas d'urano-staphylorraphie bien réunie où cependant le résultat phonétique n'était pas parfait.

A propos de l'urano-staphylorraphie en deux temps, je dirai qu'on peut lui concéder quelques avantages, pour certaines indications spéciales, mais on ne saurait prétendre diminuer ainsi le danger pour la vie. J'ai opéré en deux temps un petit malade, âgé de moins de deux ans. La première séance fut parfaitement supportée. Après la seconde qui eut lieu 7 jours plus tard, il contracta une pneumonie et succomba en peu de jours.

Je pense qu'en général, l'opération en une séance est préférable.

Chirurgie de la face,

Par M. le Dr Prugniez, d'Amiens,
Professeur de clinique chirurgicale à l'École de Médecine,

J'ai l'honneur de vous présenter une jeune fille de dix-neuf ans, à qui j'ai pratiqué, le 7 août dernier, une anastomose spino-faciale pour remédier à une paralysie faciale, qui la défigurait

horriblement et qui était consécutive à une section nerveuse survenue durant une opération de Stake, le 5 juin 1905.

L'anastomose a été faite bout à bout, à la soie, entre le tronc du facial, sectionné au niveau du trou stylo-mastoïdien, et la branche externe du spinal qui traverse le ventre musculaire du sterno-cléido-mastoïdien.

Vous pouvez voir que la restauration fonctionnelle est aussi complète que possible.

Dans les observations qui ont été publiées jusqu'ici, les résultats de l'anastomose avaient été purement esthétiques. Elle corrigeait, à l'état de repos, l'asymétrie faciale. Mais, dans l'expres-

Fig. 292-I. — Avant l'opération.

sion des émotions, le jeu de la physionomie restait limité à une des moitiés de la face, le masque facial restant immobile du côté correspondant à l'anastomose. Celui-ci ne s'animait que si le malade contractait, en même temps, les muscles de l'épaule.

Vous voyez qu'ici les muscles faciaux entrent en fonction pour refléter, d'une façon spontanée les émotions : la physionomie s'anime des deux côtés et nul mouvement, de l'épaule ou du cou, n'accompagne les contractions de la face. Ces mouvements associés n'ont jamais existé. Il semble que l'adaptation du centre cérébral à ses nouvelles fonctions, se soit faite aussitôt après l'opération. Dès le lendemain de l'opération, des mouvements volontaires apparaissaient du côté paralysé, surtout dans le domaine du facial inférieur. Les contractions du frontal furent les dernières à apparaître.

Aujourd'hui, dans aucun des muscles autrefois paralysés, l'examen électrique n'a révélé l'inversion de la formule d'Erb ou la réaction de dégénérescence.

La guérison ne s'est point accompagnée de paralysie ou d'atrophie du trapèze. Seul, le sterno-cléido-mastoïdien ne réagit plus au courant faradique, présente de l'inversion galvanique et la secousse lente, vermiculaire, caractéristique de la dégénérescence. Il semble aussi qu'il soit atrophié. Vous pouvez constater néanmoins, grâce, sans doute, à des suppléances fonctionnelles empruntées aux muscles de la nuque et du cou, l'intégrité parfaite de tous les mouvements auxquels préside généralement le sterno-cléido-mastoïdien : rotation, inclinaison de la tête sur l'épaule, etc.

Je crois, messieurs, que c'est la première fois qu'une anasto-

Fig. 293-II. — Après l'opération.

mose spino-faciale est suivie d'une complète *restitutio ad integrum* et cette observation est de nature à nous faire espérer que, pratiquée de bonne heure, l'opération est susceptible de réaliser la cure radicale de la paralysie faciale.

Discussion.

M. J.-L. Faure, de Paris. — Je suis très heureux de voir le résultat obtenu par M. Peugniez dans une opération dont je suis un peu le père, puisque c'est mon ami Furet et moi qui en avons publié la première observation.

Ce qu'il y a de tout à fait remarquable dans ce cas, c'est l'absence d'association entre les mouvements du spinal et ceux du facial, association qui disparaît parfois en partie grâce à une rééducation musculaire, mais qui n'a jamais été que je sache, aussi bien corrigée que dans le cas actuel.

Cette observation doit donc encourager les chirurgiens à pratiquer une opération qui n'a jamais donné de résultats nuls, qui a donné entre les mains de Morestin, de M. Peugniez et de plusieurs autres des résultats admirables. Pour moi, en comptant ma première opération, en 1898, et bien que ce ne soient pas les malades qui manquent, je n'en ai encore pratiqué que deux.

Sur la chirurgie de la face,

Par M. le Dr Claude Martin, de Lyon.

Dans le remarquable rapport qui vient de nous être présenté, M. Depage a très justement fait remarquer que, dans la chirurgie réparatrice de la face, « le résultat est indépendant des questions de chances et de hasard; il tient uniquement à l'habileté du chirurgien ». Il faut y ajouter, à mon avis, le jugement clinique qui doit nous conduire à savoir attendre et à temporiser dans certains cas. Si l'intervention immédiate s'impose dans beaucoup de plaies de la face, même étendues, quand il ne s'agit que de réunir par la suture des lambeaux parfois largement soulevés et détachés, la temporisation est nécessaire à la suite de certains traumatismes graves, particulièrement des plaies par coup de feu *à bout portant*.

De suite après l'accident, les lambeaux de la plaie semblent parfois favorablement disposés pour une restauration immédiate, celle-ci donne cependant par la suite des résultats souvent déplorables. C'est que ces lambeaux ont été contus profondément par le traumatisme; leur vitalité est altérée; ils se tassent et se rétractent fortement au cours de la cicatrisation. D'où des déformations secondaires qui peuvent surprendre.

Il n'est pas jusqu'au tissu osseux, sain au début en apparence, qui ne puisse être ainsi profondément atteint par le traumatisme. Aussi est-il nécessaire, dans les plaies de la face par coup de feu *à bout portant*, d'attendre quelque temps, afin de s'assurer de la vitalité des lambeaux et de la profondeur de la lésion. Tout au plus peut-on diriger un lambeau dans un sens favorable pour la restauration secondaire, mais il serait imprudent de tenter celle-ci d'emblée.

Quant aux fractures et luxations du nez, elles ne sont pas toujours d'un diagnostic facile au début, c'est-à-dire dans les jours qui suivent le traumatisme. Très souvent, dans les pre-

mières heures, survient un œdème plus ou moins accentué qui masque les lésions et, lorsque sa résorption est suffisante pour que l'exploration révèle la fracture, la consolidation est déjà assez avancée pour rendre la réduction difficile par les moyens ordinaires; ou bien encore, la lésion paraît au début insignifiante, puis elle s'accentue peu à peu au fur et à mesure que la cicatrisation progresse.

C'est à cause de ces difficultés que j'ai conseillé, dans le doute, de chercher dès le début à faire la réduction et, s'il y a fracture, à maintenir la réduction par un appareil. Pour cette réduction, j'emploie la pince-levier que je vous ai présentée l'année dernière et qui réduit les fragments avec une pression qu'on peut graduer à volonté.

Elle se manie d'une seule main, pendant que l'autre placée sur le nez permet de suivre très exactement la marche de la réduction. Mais la réduction des fractures des os propres n'est pas toujours suffisante. Il ne faut pas oublier en effet que la cloison est souvent fracturée en même temps et que la réduction des os propres n'amène pas nécessairement celle de la cloison. Les fragments déplacés de la lame verticale de l'ethmoïde chevauchent l'un sur l'autre sous la muqueuse. Celle-ci suit bien le mouvement de réduction des os propres, mais les fragments de la cloison restent déplacés; si bien que l'arête du nez n'a plus comme soutien que la muqueuse de la cloison. Aussi pendant la cicatrisation cette muqueuse en se rétractant entraîne avec elle l'arête qui se déprime. C'est là, je crois, le mécanisme de production de certaines déformations secondaires et tardives qu'on observe parfois. Pour les éviter on doit donc ramener à leur place tous les éléments de la cloison, ce n'est pas toujours chose facile. Il faut en effet que la muqueuse soit tendue sur toute sa hauteur, et exactement appliquée sur la charpente de la cloison, dont le traumatisme l'avait décollée. On obtiendra ce résultat, et la cicatrisation se fera sur toute la surface traumatisée, en pratiquant une réduction précoce, et en la maintenant au moyen des appareils de contention que je vous ai présentés aussi au dernier Congrès.

Le rôle de la cloison, comme soutien de l'arête nasale, n'est pas moins important dans la restauration des déformations anciennes, quelle que soit leur cause : fracture vicieuse ou altération pathologique; il ne suffit pas dans ces cas de redresser les deux faces et l'arête du nez, il nous faut toujours chercher à reconstituer la cloison et lui rendre autant que possible sa solidité et sa régularité premières. Ce résultat est facilement obtenu par mes appareils de redressement brusque, qui agissent

non seulement sur le nez lui-même, mais aussi sur la cloison, et qui permettent de contrôler avec précision le résultat de l'opération.

Je crois que ces opérations modelantes, chaque fois qu'elles peuvent être pratiquées, sont supérieures aux injections interstitielles de paraffine, que je soupçonne malgré tout devoir agir au bout d'un certain temps, comme corps étranger mobile dans les tissus, et ne sont peut-être pas absolument à l'abri de la résorption.

Si nous étudions maintenant les restaurations opératoires du nez, qui se pratiquent, pour remédier non plus à des déformations, mais à des altérations avec perte de substance qui exigent une véritable rhinoplastie, nous serons amenés à considérer également comme d'extrême importance le rôle de la cloison. Quand il reste une portion de ce support ostéo-cartilagineux il faut l'utiliser ainsi que je l'ai préconisé dans un procédé que j'ai décrit, et qui a été tenté pour la première fois par M. Gangolphe[1].

L'opération pratiquée par celui-ci fut incomplète à ce point de vue, car la cloison avait disparu. Il a été pratiqué depuis par M. Vallas avec un plein succès, tant comme support ostéo-cartilagineux emprunté à la cloison, que comme étoffe de lambeau qui dans la partie étroite de la plaie était plus que suffisante, grâce à la manière particutière dont il est taillé.

Les rhinoplasties totales exigent aussi un support prenant le rôle de la cloison détruite et on a été amené à employer dans ce but les charpentes métalliques. Cette méthode nécessite, pour donner de bons résultats, la taille d'un lambeau largement étoffé pour qu'il ne soit pas tendu sur l'appareil au cours de la cicatrisation. Dans ces conditions, la charpente de métal s'enkyste souvent dans les tissus de nouvelle formation, ainsi que l'a observé Duchamp.

On a souvent émis quelques doutes sur la réalité de cette tolérance des tissus, et quelques-uns des précédents orateurs ont encore craint l'élimination de la charpente métallique. Je suis heureux de pouvoir opposer à ces appréhensions un fait nouveau.

M. Chatin, dans son service de l'hôpital de la Croix-Rousse, a eu l'occasion récemment de faire l'autopsie d'une malade, morte de tuberculose, qui avait été opérée il y a quinze ans par M. M. Pollosson.

La charpente métallique qui avait été placée en 1883 était

1. *Bulletin de la Société de Chirurgie de Lyon*, séance du 19 mai 1904.

aussi solidement implantée sans avoir provoqué aucune altération. Cet appareil prothétique avait été tellement bien supporté que sa présence avait passé inaperçue pendant tout le séjour de la malade dans le service, et il ne fut découvert qu'à l'autopsie.

Je ne saurais parler de la prothèse immédiate dans les résections des maxillaires sans rendre hommage à Létiévant dont le grand sens clinique a su dès le début entrevoir dans la prothèse un puissant auxiliaire de la chirurgie. Son mérite est d'autant plus grand que ses premières tentatives coïncidèrent avec les travaux de Pasteur sur l'infection, lesquels étaient de nature à influencer le chirurgien lorsqu'il était question de laisser séjourner un corps étranger dans un milieu septique. Sa première tentative fut d'ailleurs couronnée de succès; il eut une réunion immédiate de la plaie après une résection très étendue du maxillaire inférieur.

Je ne veux pas revenir plus longtemps sur les succès de cette méthode, mais je désire parler des cas où elle est insuffisante ou encore où elle ne peut pas être appliquée; par exemple : dans le cas d'ablation très large avec sacrifice d'une grande étendue de parties molles qui rend la réparation autoplastique de celles-ci déjà laborieuse. On ne peut alors songer à placer un appareil qu'on ne pourrait recouvrir par des tissus. Ces grands délabrements chirurgicaux laissent, après eux, des déformations extrêmes, atrésie de l'orifice buccal, refoulement avec adhérences de la langue, si bien qu'après cicatrisation les malades restent de véritables infirmes. Là encore la prothèse, appliquée secondairement, peut rendre de grands services.

Ces lésions rentrant dans le cadre des cicatrices vicieuses, on peut leur appliquer le traitement que j'ai préconisé par des tractions et des pressions lentes et continues. Ce traitement est réalisé au moyen des appareils lourds dont on augmente peu à peu le poids par l'adjonction de nouvelles couches de métal. Ils appuient sur la cicatrice et la font céder progressivement jusqu'à ce que les tissus et les fragments osseux aient repris leur place normale.

J'ai pu ainsi, chez un malade de M. Vallas, décoller la langue du plancher buccal après deux tentatives infructueuses d'autoplastie et lui rendre sa mobilité. Le poids de l'appareil, à la fin du traitement, atteignait 125 grammes. Dans un autre cas, il fut porté jusqu'à 235 grammes. Il est remarquable de voir avec quelle tolérance la muqueuse buccale supporte ces pressions. Il est vrai que ces appareils n'atteignent que progressivement un volume et un poids aussi considérables. J'ai employé le même procédé pour décoller la lèvre inférieure restée adhérente après

une ablation de la partie antérieure du maxillaire inférieur. Il s'agit là d'ailleurs d'une méthode générale longuement étudiée par mon fils dans sa thèse, et dont je rapporte ici une des observations les plus typiques.

Observation. — *Sarcome myéloïde de la branche horizontale gauche du maxillaire inférieur, résection de la moitié gauche du maxillaire; cicatrisation vicieuse; distension de la cicatrice par les appareils lourds*[1].

Fig. 294-I.

F... Marie, vingt-sept ans, entrée à l'Hôtel-Dieu de Lyon dans le service de M. le Professeur Pollosson (salle Saint-Paul), le 15 février 1895, pour une tumeur de la mâchoire inférieure.

Cette tumeur a débuté il y a sept mois, elle a augmenté progressivement de volume, distendant peu à peu l'os et venant faire saillie à la partie inférieure de la joue gauche. La malade ne se plaint d'aucune douleur, elle vient à l'Hôtel-Dieu simplement parce que cette tumeur fait une saillie disgracieuse et gêne la mastication. Son état général est excellent, elle n'a pas maigri depuis le début de sa tumeur. Elle est enceinte de cinq mois.

A l'examen objectif on constate que cette tumeur est développée dans l'épaisseur du maxillaire inférieur au niveau des premières

1. F. Martin, *Traitement non sanglant des cicatrices vicieuses*, J.-B. Baillière et fils, éditeurs, Paris.

molaires. Son volume est celui d'une petite mandarine, on lui trouve au palper une consistance dure. Pas de ganglion dans la région sous-maxillaire. La joue est simplement refoulée par la saillie de la tumeur, à laquelle la peau n'est nullement adhérente.

En raison de l'absence de douleurs et de l'intégrité de l'état général, on porte le diagnostic de kyste uniloculaire.

La malade étant éthérisée, on incise ce kyste présumé et l'on tombe sur un sarcome myéloïde à point de départ central. On remet à plus tard la résection de la mâchoire qui s'impose, afin de prévenir la malade. Huit jours après on endort de nouveau la malade et M. le Professeur Pollosson pratique la résection de toute la moitié gauche du maxillaire inférieur. Au cours de l'opération M. Claude Martin applique, séance tenante, un appareil prothétique. Les suites opératoires furent

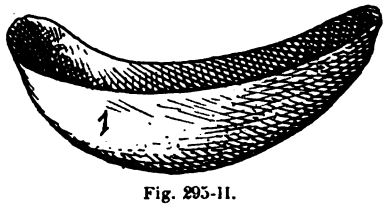

Fig. 295-II.

Fig. 296-III.

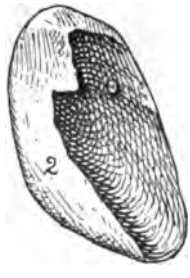

Fig. 297-IV.

assez bonnes; la malade n'avorta pas, et la cicatrisation se fit par première intention.

Cependant, cette femme, ayant de la peine à s'alimenter et s'ennuyant à l'hôpital, dépérit assez rapidement. Elle demanda à aller faire ses couches chez elle, et partit dans un état très précaire. On la transporta à son domicile où elle accoucha deux mois après l'opération. Là on ne put pas la surveiller ni changer son appareil au moment propice. Sa convalescence fut longue et lorsqu'elle revint se montrer, le 23 mai 1895, l'appareil faisait saillie à travers la peau perforée, et était presque complètement au dehors. Il ne restait qu'une bande de tissu de deux centimètres qui reliait le menton à la joue gauche. Celle-ci était elle-même très refoulée en haut par l'appareil. M. Martin enleva celui-ci et en laissa se faire la cicatrisation. Lorsqu'elle fut terminée, la moitié inférieure gauche de la face présentait une dépression profonde, due à la rétraction du tissu cicatriciel. Cette dépression était très disgracieuse, ainsi qu'on peut en juger par la figure I.

M. Martin se mit en devoir de corriger cette difformité au moyen de ses appareils lourds. Après avoir pris l'empreinte des dents restantes, il construisit une pièce en caoutchouc durci qui prenait son point d'appui sur celles-ci, et se prolongeait en arrière en formant un rebord très mince s'étendant jusqu'au niveau de l'ancien angle de la mâchoire. Au bout de quelques jours, il ajouta sur le bord inférieur de la pièce qui était en contact avec la muqueuse, un morceau d'étain s'étendant sur toute la longueur de la cicatrice, ce qui surélevait d'autant l'appareil.

Au bout d'un mois, grâce au poids de cette pièce et à la pression exercée par les dents de la mâchoire supérieure pendant la mastication, le bord supérieur de l'appareil était descendu au même niveau

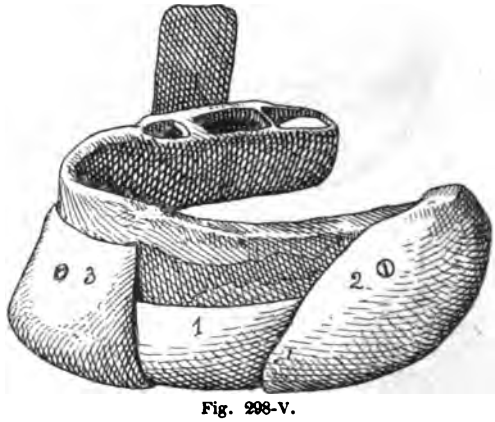

Fig. 298-V.

que le rebord alvéolaire du côté opposé. La cicatrice avait donc cédé de toute la hauteur du bloc d'étain. M. Martin ajouta un nouveau bloc de même métal, ce qui détermina un nouvel enfoncement, puis un troisième, et ainsi de suite jusqu'à ce que la cicatrice ait complètement cédé.

Les figures II, III, IV représentent les différentes pièces successivement rapportées.

La figure 5 montre l'appareil constitué par la réunion de toutes ces pièces.

A la fin du traitement l'ensemble pesait 140 grammes.

Au bout de quinze mois, la cicatrice avait complètement cédé; l'appareil refoulant le tissu cicatriciel avait creusé, à la place de l'ancien sillon jugo-gingival, une dépression suffisante pour loger un appareil définitif remplaçant la moitié manquante du maxillaire.

On peut voir, d'après la figure VI, que la moitié inférieure gauche de la face a recouvré son relief normal.

Je me fais un devoir de remercier et de féliciter l'éminent rapporteur qui a bien voulu donner une large place dans son travail aux procédés de prothèse appliqués aux restaurations de

la face. Il a ainsi rendu justice à des méthodes qui, loin d'être des rivales des procédés chirurgicaux, sont au contraire leur plus précieux auxiliaire. La prothèse en effet ne date que d'hier et nous devons attendre un bel avenir de son association à la chirurgie. Sans insister sur les services qu'elle peut rendre dans toutes les restaurations de la face, je crois devoir revenir sur l'importance de la prothèse immédiate, dans les résections des

Fig. 299-VI.

maxillaires que le rapporteur a regretté de ne pas voir se généraliser davantage. La cause principale en serait, d'après lui, la difficulté de la fabrication des appareils et de leur application. Cet argument me semble sans grande valeur, car, pour un prothésiste, il n'y a là aucune difficulté réelle; la vraie cause me semble résider dans la crainte de bien des chirurgiens d'enfouir dans les tissus un corps étranger pouvant être l'origine d'une infection de la plaie. Les observations nombreuses qui ont été publiées devraient cependant les rassurer sur ce point. En réalité, il s'agit là d'une acquisition nouvelle qui, jusqu'à présent est restée le patrimoine de quelques-uns, malgré les efforts qu'ils ont faits pour la vulgariser. Cela eût été plus facile

si ces méthodes étaient devenues classiques. J'espère qu'elles le deviendront un jour et on se rendra compte alors de leur simplicité. A ce titre, la prothèse mérite de devenir un procédé d'usage courant, en chirurgie. Ses ressources sont inépuisables; et, qu'elle soit employée seule ou combinée à l'autoplastie, le chirurgien peut en obtenir des résultats inespérés. Aussi devrait-on profiter de ce que cette question est à l'ordre du jour, pour rechercher les moyens les plus rationnels de donner un plus grand développement à cet art qui, à tout égard, peut rendre d'éminents services. La prothèse, combinée ou non à l'autoplastie, doit tenir une large place dans les restaurations de la face.

A propos de la chirurgie réparatrice de la face,

Par M. le Dr Princeteau, de Bordeaux,
Professeur agrégé,
Chirurgien des hôpitaux.

J'ai lu avec toute l'attention qu'il mérite le très remarquable rapport de M. le Professeur Depage et j'ai écouté religieusement l'importante discussion qui vient de suivre. J'en ai tiré de précieux enseignements qui m'engagent à vous communiquer des faits et des procédés personnels concernant la chirurgie réparatrice de la lèvre supérieure dans le cas de bec-de-lièvre simple, et du canal de Sténon dans le cas de fistule de ce conduit.

1° *Bec-de-lièvre simple.* — Je ne discuterai point les mérites et les défauts de chacun des procédés anciens. Je veux seulement m'attacher à exposer celui que j'emploie couramment depuis que je l'ai publié (*Archives nationales de stomatologie*, 1897) et qui m'a constamment donné des résultats identiques, c'est-à-dire presque parfaits. Plusieurs de mes opérés ont été d'ailleurs présentés à la Société d'anatomie et de physiologie de Bordeaux au commencement de l'année dernière.

Que doit-on rechercher dans l'opération du bec-de-lièvre? Rétablir, dans la mesure du possible, l'esthétique compromise et la fonction perturbée. Pour atteindre ce double but il faudra obtenir la réunion de tous les éléments de la lèvre deux à deux : peau avec peau, muscle avec muscle et muqueuse avec muqueuse. C'est cet idéal que j'ai eu en vue et que je me suis proposé de réaliser par l'opération simple que je vais vous décrire.

Soit le bec-de-lièvre représenté ci-contre (fig. 1); j'établis deux incisions A et B placées à la limite de la peau et de la

muqueuse et dont la disposition est commandée par celle de la fente labiale elle-même. Ces deux incisions qui se rejoignent en haut, dans la narine correspondant au côté divisé de la lèvre, s'écartent en bas et viennent se terminer dans le bord libre de cette lèvre sur le milieu de la partie éversée de la muqueuse. Ces deux incisions sont menées de façon qu'elles entament profondément

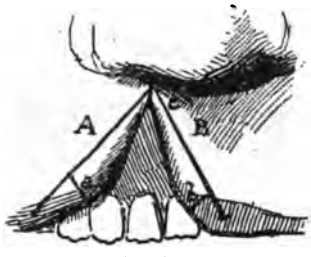

Fig. 300-I.

les deux tiers de la lèvre et se dirigent dans leur épaisseur un peu obliquement de dedans en dehors, en supposant que nous prenions comme axe l'axe même du bec-de-lièvre. La figure II schématique fera mieux comprendre notre description.

On y voit clairement qu'il s'agit d'une sorte de dédoublement de la lèvre poursuivie dans l'épaisseur de cette dernière jusqu'à ce que l'on atteigne la couche musculaire qui doit être divisée elle-même de façon à présenter une surface cruentée.

Les deux incisions principales (A et B de la fig. I) sont complétées par trois autres : la première (*c*) est médiane et descend à la

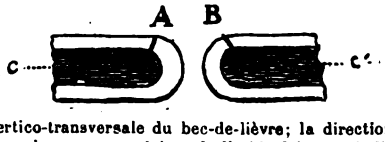

Fig. 301-II. — Coupe vertico-transversale du bec-de-lièvre; la direction des incisions A et B vers les moignons musculaires de l'orbiculaire est indiquée.

façon d'une bissectrice du sommet de l'angle formé par les deux incisions principales vers le sommet de la fente labiale qui est elle-même incisée dans toute son épaisseur; les deux autres incisions sont deux petites incisions complémentaires figurées en *a* et *b*. Elles peuvent être faites soit à l'aide du bistouri, soit avec deux coups de ciseaux donnés de chaque côté. Nous allons voir dans un instant l'utilité de ces deux petits lambeaux triangulaires ainsi dessinés. Toutes ces incisions faites, nous renversons en dedans les deux lambeaux principaux ainsi obtenus et nous accolons de la sorte deux larges surfaces cruentées, comme il est indiqué dans la figure III schématique. Nous éta-

blissons une suture de la muqueuse au catgut soit à points séparés, soit à l'aide d'un surjet. Le résultat est toujours bon. Puis nous passons à la suture de la peau que l'on peut faire intradermique, mais que nous avons toujours faite, à la façon ordinaire, à points séparés, avec des crins de Florence très fins et mieux des crins de cheval.

La suture de la peau se fait comme celle de la muqueuse, en

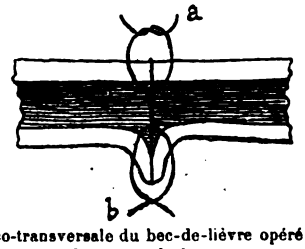

Fig. 302-III. – Coupe vertico-transversale du bec-de-lièvre opéré et suturé : *a*, Suture de la peau; *b*, Suture de la muqueuse.

allant de haut en bas. Et le point de rencontre des deux sutures va constituer le point délicat, sur lequel s'est concentrée l'attention de tous les chirurgiens préoccupés du fini de leur œuvre. Nous sommes, en effet, au niveau du bord libre de la lèvre, et il faut s'efforcer de donner exactement à ce bord libre la configuration qu'affecte le point symétrique du côté opposé. C'est ici que nous allons faire intervenir d'une façon très efficace les deux petits lambeaux triangulaires représentés en *a* et *b* dans notre figure I. Ces deux petits lambeaux par le fait même de la

Fig. 303-IV. — Bec-de-lièvre suturé, vu de face.

suture qui a été exécutée jusque-là vont prendre d'eux-mêmes la position à laquelle ils sont destinés et combler l'encoche laissée par l'écartement de l'extrémité inférieure des deux lambeaux principaux. Si un seul de ces petits lambeaux suffisait à combler ladite encoche, on supprimerait l'autre d'un coup de ciseaux. Quoi qu'il en soit, le ou les petits lambeaux doivent être fixés dans l'encoche à l'aide d'un point de suture et l'on obtient de la sorte un résultat semblable à celui que représente la figure IV.

L'hémostase est assurée par la double suture ainsi que la solidité de la lèvre. Quant au pansement la bandelette de gaze collodionnée ou mieux une couche de colle de Unna suffisent.

2° *Fistule du canal de Sténon.* — J'ai consigné dans la thèse d'un de mes élèves (Ballif, thèse de Bordeaux, 1899), à propos d'une observation très intéressante de fistule de la portion terminale du canal de Sténon, l'étude d'un procédé de transplantation dudit canal qui m'a procuré un très beau succès après deux tentatives infructueuses par les méthodes ordinaires (ponctions, drainages, avivement et autoplastie). Voici les différents temps de l'opération tels que je les ai réglés.

Premier temps. — Reconnaissance des points de repère, incision, recherche et isolement du bout postérieur du canal de Sténon.

Deuxième temps. — Toilette du bout postérieur du canal qui une fois isolé est attiré en dehors de la plaie. Une branche

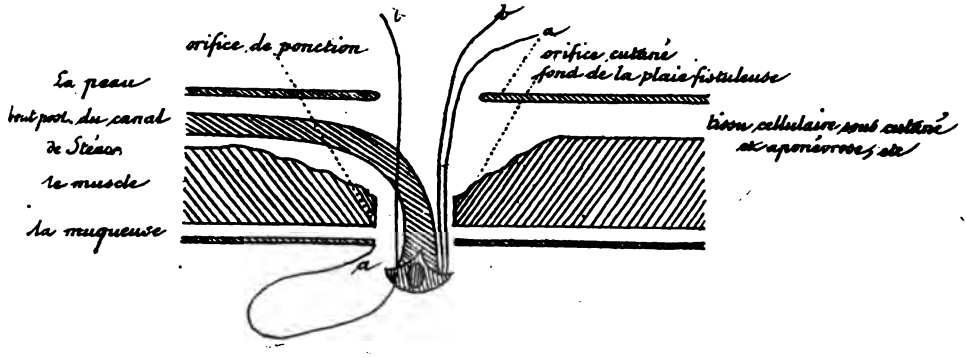

Fig. 304-V. — Du côté droit les deux chefs du fil à suture sont encore dehors; du côté gauche le chef *a* a été attiré dans la cavité buccale.

de ciseaux droits très fins et à bouts aigus est portée dans son orifice et le chirurgien fend la paroi du canal qui regarde la cavité buccale dans une étendue de 2 à 3 millimètres environ. On obtient ainsi un orifice élargi de chaque côté duquel flottent deux petits lambeaux triangulaires, deux petites ailes. A ce moment, au moyen d'une aiguille de Reverdin très fine, on fixe un fil de soie n° 1 à chacune des ailes : une fois posé, chacun de ces fils a deux chefs (voir fig. V).

Troisième temps. — Ponction de la joue, transplantation et fixation du bout postérieur. Le chirurgien introduit l'index de la main gauche dans la bouche du malade et tend, avec ce doigt qui servira de butoir au bistouri, la joue sur laquelle il opère. De la main droite il tient son bistouri perpendiculairement à la joue et pratique un orifice soit dans le buccinateur, soit dans

l'épaisseur du masséter, suivant le siège plus ou moins reculé de la fistule, dans cette portion de muscle qui déborde un peu,

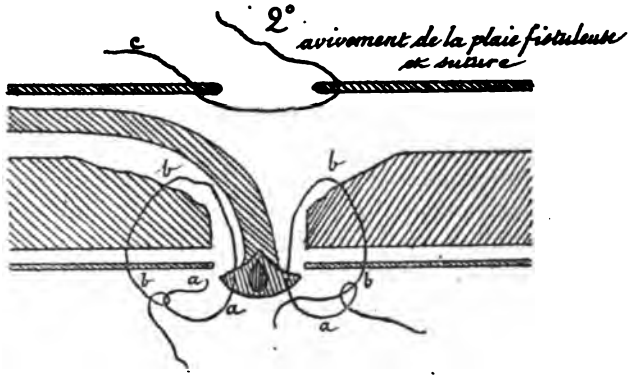

Fig. 305-VI. — Les chefs *b* des fils gauche et droit ont été conduits, au moyen d'une aiguille, à travers la paroi musculo-muqueuse de chaque côté. Ils sont alors réunis aux chefs *a* du même côté qui avaient été déjà attirés dans la cavité buccale; avivement et suture de la plaie fistuleuse cutanée en *c*.

Deux schémas destinés à faire comprendre le mode de fixation du bout postérieur du canal de Sténon à la paroi buccale.

en avant de la branche montante du maxillaire inférieur. Avant de retirer le bistouri, dont il doit sentir la pointe dégagée dans la cavité buccale, il le retourne deux ou trois fois en avant et en

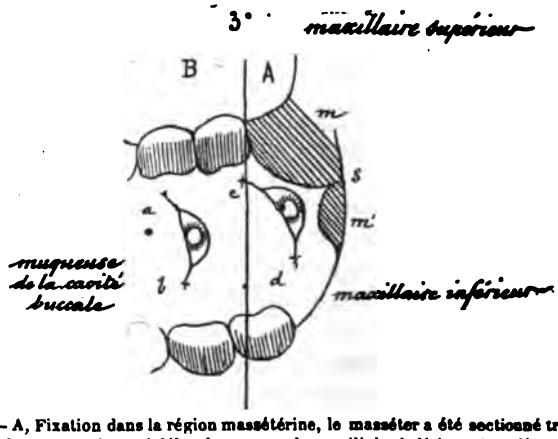

Fig. 306-VII. — A, Fixation dans la région massétérine, le masséter a été sectionné transversalement, en *s*, dans sa portion qui déborde en avant le maxillaire inférieur. Les fibres *m* et *m* sont rétractées; *c*, *d*, points de suture; B, Fixation dans la région buccinatrice; *a*, *b*, points de suture.

arrière dans la plaie, afin de sectionner transversalement les fibres musculaires et éviter de ne faire ainsi qu'une boutonnière s'il se trouve dans la région massétérine.

A ce moment, le chirurgien, abandonnant son bistouri et reprenant le bout postérieur du canal parotidien qu'il avait confié à un aide, l'introduit dans le trou qu'il vient de créer, au moyen d'un stylet à pointe mousse. Les deux chefs de chacun des fils appendus aux ailes du canal sont fixés dans l'épaisseur de la muqueuse, en haut et en bas de l'ouverture artificielle qui vient d'y être créée (fig. VI). L'opération est terminée par la suture de l'orifice fistuleux de la peau après avivement. Ainsi se trouve réalisé le nouvel ostium (fig. VII).

Chirurgie de la face,

Par M. le Dr Moty, de Paris,
Médecin principal de l'armée.

Je voudrais rappeler en deux mots un procédé simple, rapide et peu gênant pour le patient, que j'ai publié il y a quelques années dans la *Gazette des hôpitaux*. On l'exécute avec une aiguille demi-courbe ordinaire un peu longue munie de trois crins de cheval; on entre par la fistule, on contourne le bord du masséter et guidant la pointe de l'aiguille sur l'index introduit dans la bouche on traverse la muqueuse au niveau de l'embouchure normale du canal de Sténon et l'on sort par la bouche; on maintient les trois crins d'une manière quelconque, et, reprenant l'aiguille, on réenfile les trois crins par leur bout parotidien, et on refait le même trajet avec l'aiguille, et l'on noue l'anse dans la bouche en serrant légèrement; on l'enlève au bout de huit à dix jours, la fistule se referme bientôt après. L'anse n'irrite pas les tissus, parce que le crin ne s'infecte pas, et le malade peut continuer à vaquer à ses affaires aussitôt après la petite opération.

Le traitement de l'actinomycose cervico-faciale,

Par M. le Dr Paul Thiéry, de Paris,
Professeur agrégé,
Chirurgien des hôpitaux.

La fréquence de l'actinomycose en France n'est plus guère discutée, et tous les jours on peut lire dans les périodiques la description de cas nouveaux dûment caractérisés par l'observation clinique et l'examen histologique.

Cependant, il y a peu de temps encore, à l'Académie de Médecine, un de nos maîtres, à propos d'un cas d'épithélioma pris pour une actinomycose, contestait cette fréquence, et ajoutait : « Un de nos jeunes collègues dit avoir observé de nombreux cas d'actinomycose : pour moi je ne puis croire qu'à une série heureuse, ou a une série d'erreurs de diagnostic. » Tel était au moins le sens de ses paroles. Bien que je ne fusse pas cité, je me sentais touché par le reproche, ayant observé actuellement 18 cas d'actinomycose cervico-faciale, la plupart présentés dans les Sociétés savantes ou publiés.

Je ne pus mieux répondre qu'en lui adressant récemment le dernier malade que je venais d'observer et chez lequel il reconnut lui-même un cas type d'actinomycose. Je crois donc, de ce côté, la preuve faite et d'ailleurs la *Revue de stomatologie* enregistre à chaque instant un cas nouveau de cette affection.

Le moment m'a donc paru venu d'établir le traitement de cette intéressante maladie et d'en entretenir le Congrès de Chirurgie, en ne considérant que la variété de beaucoup la plus fréquente comme siège, l'actinomycose cervico-faciale (péritemporo-maxillaire et massétérine).

Jusqu'à présent, il est de notion courante que l'iodure de potassium pris à l'intérieur doit être considéré comme un véritable spécifique de cette affection, qu'on y joigne ou non suivant le cas un traitement chirurgical, débridements ou curettage.

Pendant longtemps j'ai suivi cet exemple et j'ai administré l'iodure : je dois dire que dans bien des cas, s'il m'a donné des améliorations, il a été inefficace pour obtenir mieux, c'est-à-dire une guérison complète et durable, et chez certains malades des doses de 2 à 6 grammes d'iodure ont été insuffisantes. A ce moment j'intervenais aussi fréquemment par les incisions et le grattage. Actuellement encore, je crois que, lorsqu'il y a coexistence de lésions pulmonaires l'iodure de potassium est indiqué, faute de mieux, et qu'il y a lieu d'en continuer l'emploi.

Mais le traitement local me paraît devoir être modifié.

Dans un cas où, suivant l'exemple de Guinard, j'avais administré la levure de bière, j'obtins rapidement une guérison remarquable, et j'étais tout décidé à adopter ce traitement, quand un second cas où il fut inefficace, refroidit mon zèle.

Depuis, c'est au traitement local que j'ai eu recours, et les résultats sinon rapides du moins parfaits qu'il m'a donnés, m'engagent à l'adopter comme thérapeutique de choix.

Sans doute l'iodure peut être employé en même temps, mais pour la démonstration je ne l'ai pas prescrit et mes recherches ont porté sur deux agents modificateurs : l'éther iodoformé,

et l'eau iodée. Je mentionne seulement le chlorure de zinc qui, dans un cas, ne m'a pas donné de résultats sérieux.

Bien entendu la technique est celle des injections parenchymateuses à la seringue de Pravaz telles qu'on les pratique dans les ganglions tuberculeux non suppurés.

J'ai maintenant renoncé à l'éther iodoformé, non pas qu'il fût inefficace, mais il était plus douloureux, moins rapide dans ses résultats.

De même sauf en cas d'abcès trop volumineux et très manifestement fluctuant, je ne fais plus d'incision et en tout cas jamais de grattage; je me contente d'injecter trois fois par semaine en divers points, variables chaque fois, du placard actinomycétique quelques gouttes d'eau iodée, et le titre de 1/10 m'a paru préférable.

Très rapidement, au bout de 8 à 10 séances d'injections parenchymateuses, l'amélioration est manifeste : en continuant le traitement pendant un temps plus ou moins long suivant les cas, je n'ai pas eu d'échec.

Le fait est intéressant, puisque, tout en étant du ressort de la petite chirurgie accessible au moindre praticien, l'injection d'eau iodée supprime toutes les interventions chirurgicales proprement dites. J'insiste à nouveau sur ce point qu'il est superflu d'y adjoindre le traitement interne par l'iodure de potassium.

Je conclurai donc en disant : dans un cas d'actinomycose cervico-faciale qui n'est point à une période d'extrême gravité et ne s'accompagne pas de localisations viscérales :

A. l'iodure de potassium « *per os* » est insuffisant;

B. la levure de bière peut donner *peut-être* un résultat;

C. l'intervention chirurgicale est inutile;

D. les injections de chlorure de zinc sont à rejeter;

E. les injections d'éther iodoformé peuvent amener lentement la guérison;

F. les injections d'eau iodée au 1/10 constituent *le traitement de choix*, facile dans son exécution, rapide et complet dans ses résultats.

Pour ma part je ne traiterai pas autrement les malades qu'il me serait donné d'observer, et dont le nombre ne peut que s'accroître en raison de la diffusion des notions sur le type clinique caractéristique de l'actinomycose cervico-faciale.

Volumineux enchondrome de la glande sous-maxillaire,

Par M. le Dr H. Morestin, de Paris,
Professeur agrégé,
Chirurgien des hôpitaux.

Si les tumeurs parotidiennes sont relativement fréquentes, celles de la glande sous-maxillaire sont au contraire d'une extrême rareté.

Pendant longtemps leur existence même a été mise en doute; Velpeau et Boyer déclaraient douteuses toutes les observations connues à leur époque. Mais actuellement, bien que ces tumeurs se rencontrent seulement de loin en loin, les faits publiés sont assez nombreux, car il n'en est guère qui soient passés sous silence. Depuis le premier cas irrécusable, de F. Scholtz (1855), on peut citer notamment ceux de Virchow, Pozzi, de Marignac (Soc. anat., 1877), de Verneuil (Nepveu, Soc. Chir., 1879), de Lannelongue (Soc. Chir., 1879), de Gross et Vautrin (*Rev. méd. de l'Est*, 1886), de Poncet (Chaintre, *Gaz. hôp.*, 1888), Ponsot (Th. Lyon, 1894), de Hutchinson, de Lowenbach, de Dubar, de Gayet, etc. Plusieurs thèses récentes ont été consacrées à l'étude de ces tumeurs : Ponsot (Th. Lyon, 1894); Secourgeon (Th. Paris, 1902); Minet (Th. Lille, 1903); Hinglais (Th. Lyon, 1904).

Ces néoplasmes sont presque toujours formés de tissus différents, les uns d'aspect épithélioïde, les autres appartenant à la série conjonctive. Ils sont complètement assimilables aux tumeurs communes de la parotide, dites tumeurs mixtes, et aussi aux tumeurs du voile du palais et des lèvres. Toutes ces productions sont très voisines; les tumeurs mixtes, de la sous-maxillaire, de la parotide, ou du palais, offrent de telles analogies dans leurs caractères macroscopiques et microscopiques, qu'il serait totalement impossible de dire par l'examen d'une pièce isolée si elle provient de la région parotidienne, de la région sous-maxillaire ou du voile du palais. Elles soulèvent les mêmes difficultés d'interprétation. Le cas que j'ai pu observer rentre dans ce groupe de tumeurs complexes dites mixtes. Il est remarquable par l'énorme volume du néoplasme; c'est sans doute la plus grosse tumeur de la sous-maxillaire dont on ait fait l'extirpation.

Observation. — Le 16 août 1903, un habitant du village de Beaurevoir (Aisne), sur la recommandation de mon ami le Dr Tisserand,

médecin-major à La Fère, m'écrivait : « J'en ai sous le menton plus gros que la tête. Il m'est tout à fait impossible de me livrer à aucun travail déjà depuis longtemps et je ne suis âgé que de cinquante-neuf ans. Maintenant je ne tiendrais pas à me faire opérer et y rester. Dans l'espoir que vous voudrez bien vous occuper de moi..., etc. »

Sur mon conseil ce malade, D... R..., entra à l'hôpital Saint-Louis, isolement, n° 28, le 7 octobre 1903. Il était porteur d'une tumeur monstrueuse appendue à la mâchoire inférieure et à la partie supé-

Fig. 307-I.

rieure du cou. C'était un homme grand, fort, très robuste, n'ayant, en dehors de sa tumeur, d'autre maladie qu'un érisypèle de la face, survenu vingt-cinq ans auparavant.

Quelques semaines après cet érisypèle, on a constaté la présence d'une petite masse arrondie et mobile, au-dessous de la mâchoire, du côté droit. Lentement, graduellement, la petite masse arrondie du début est devenue, après vingt-cinq ans d'accroissement insensible mais continu, une chose aux proportions formidables (fig. I et II).

D... n'a pas exagéré en écrivant qu'il en avait sous le menton plus gros que la tête. La tumeur descend au-devant de la poitrine jusqu'à l'appendice xiphoïde. Elle couvre la face antérieure du cou dans sa

totalité, la clavicule droite au-dessus de laquelle son pôle supérieur fait une saillie considérable, le sternum dans toute sa hauteur. A droite elle déborde la ligne mamelonnaire. Cette grosse masse est posée contre la poitrine, mais se laisse déplacer aisément à droite, à gauche ou en avant. Elle est retenue par un pédicule cervico-maxillaire fort lâche qui autorise cette mobilité.

Examiné du côté droit, ce pédicule occupe tout l'espace compris entre le menton, le bord antérieur du sterno-mastoïdien et la clavicule.

Fig. 308-II.

A gauche on retrouve le contour du maxillaire, le relief du sterno-mastoïdien. Il est déjà visible par la simple inspection que le néoplasme appartient au côté droit. Dans son ensemble, ce néoplasme peut être comparé à un jambon de forte taille. La circonférence du pédicule est de 45 centimètres. La circonférence de la tumeur à sa partie moyenne est de 76 centimètres. Les téguments qui la recouvrent, distendus, amincis, présentent surtout dans l'hémisphère inférieur une pigmentation fort accusée, distribuée irrégulièrement. Au milieu des plaques brunâtres hyperpigmentées, on voit çà et là des espaces complètement dépourvus de pigment, décolorés, blanchâtres et lisses. Les poils de la barbe sont éparpillés à la surface; on en retrouve

jusqu'au pôle inférieur, mais d'autant moins nombreux et plus distants les uns des autres qu'on s'éloigne du pédicule.

De grosses bosselures, très mousses, font en divers points un léger relief. La palpation montre tout d'abord que la tumeur est d'une consistance très ferme, et même très dure dans toute sa partie supérieure, et que les bosselures répondent à des sortes de lobes de la masse néoplasique, mais que dans la partie inférieure, au voisinage de son pôle xyphoïdien, elle est molle et presque fluctuante.

Il est encore facile d'établir que les téguments ne sont nulle part adhérents, que la tumeur elle-même est mobile en totalité, qu'elle est indépendante de la mâchoire, et aussi qu'elle est complètement indolente.

En soulevant la masse et en la rejetant vers la droite, on découvre la base du cou, la région interclaviculaire, et l'on peut s'assurer que la tumeur est sans aucune connexion avec le corps thyroïde ou l'appareil laryngo-trachéal.

Toutes ces constatations, rapprochées des renseignements fournis par le malade au sujet du mode de début, indiquent que la tumeur a pris naissance dans la région sous-maxillaire droite et, en progressant de haut en bas, attiré peu à peu les téguments des parties voisines du cou.

La tumeur ne fait aucune saillie du côté de la bouche; le plancher est plutôt déprimé que soulevé. Détail intéressant : on ne peut découvrir du côté droit l'orifice du canal de Wharton, lequel est très visible du côté gauche.

A noter encore une petite malformation congénitale de la lèvre supérieure, qui présente sur sa face profonde un bourrelet transversal formé d'un repli de la muqueuse, lequel se montre quand le sujet parle et surtout quand il rit.

Il n'existe aucune gêne de la mastication, ni de la déglutition, ni de la respiration, et le malade exécute librement tous les mouvements de la tête et du cou.

Mais on conçoit qu'une masse d'un tel volume et d'un poids considérable est un très sérieux obstacle à un travail prolongé.

Le sujet est surtout gêné à certains moments, par une fausse position de sa tumeur, ainsi quand elle se déplace pendant que le malade se baisse. La nuit il est obligé de prendre quelques précautions pour éviter certaines attitudes incommodes de la tumeur.

Enfin non seulement ce pauvre homme a de la peine à travailler, mais il éprouve, en raison de sa difformité toujours plus choquante, des difficultés croissantes à trouver du travail. On a peur de lui.

La longue évolution de la maladie est un indice assuré de la bénignité originelle de la lésion. Cependant le malade nous parle d'une progression plus rapide depuis quelques mois, et nous constatons qu'une portion de la tumeur est de consistance plus molle.

Une réserve s'impose donc au sujet d'une transformation maligne, toujours possible dans ces sortes de tumeurs. Nous portons donc le diagnostic de chondrome en raison de la consistance générale très

ferme, très dure même du néoplasme, de chondrome sous-maxillaire, de tumeur de la glande sous-maxillaire (toute question pathogénique mise à part), mais commençant peut-être à perdre ses allures bénignes et à changer de nature.

L'opération eut lieu le 8 octobre. Elle fut au total assez simple, et devait l'être puisque la tumeur était pédiculée, mobile, et encapsulée. L'intervention comprenait donc une incision circulaire ou ovalaire autour du pédicule, la dissection du pôle supérieur de la tumeur, la

Fig. 309-III.

ligature de quelques vaisseaux et la réunion finale de la plaie. Ce plan fut exécuté de tous points, mais moins facilement qu'on aurait pu le croire. Le poids de la tumeur la rendait peu maniable; la dissection fut de ce fait un peu délicate, d'autant plus que les changements de position de la tumeur en déplaçant les parties molles du cou et indirectement le larynx provoquaient du cornage et de la dyspnée.

D'énormes veines occupaient le pédicule; l'une d'elles était plus grosse qu'une jugulaire interne.

L'incision même des téguments dut être conduite avec quelque prudence; le pédicule occupant pour ainsi dire toute la hauteur du cou, il fallait garder assez de peau pour couvrir la plaie cervicale

qu'allait laisser l'extirpation de la tumeur. Je commençai par en garder trop, et dus au moment de la suture sacrifier cet excès d'étoffe. Au cours de l'intervention je découvris autour de la racine de la tumeur et dans son pédicule plusieurs ganglions volumineux et indurés dont je fis l'extirpation.

Les suites furent bonnes et l'opéré, guéri en quelques jours, put rentrer chez lui le 26 octobre (fig. III).

Actuellement encore il est en parfaite santé.

Fig. 310-IV.

La tumeur (fig. IV) fut pesée aussitôt après l'opération; son poids était de 6 kgr. 570 grammes.

Une section transversale selon son grand axe (fig. V) nous montre la présence dans son épaisseur d'un très grand kyste et de plusieurs petits.

Le grand kyste répondait à la partie de la tumeur où l'examen clinique avait révélé une certaine mollesse. Il était rempli d'une bouillie ocreuse et d'énormes paquets fibrineux. Il s'était fait dans cette cavité des hémorragies successives, et c'est l'ampliation du kyste surdistendu par le sang déversé dans sa cavité qui a fait croire à un changement dans l'évolution de la tumeur. Autour de ce kyste et sur toute

l'étendue de la tumeur, la tranche de section montre une surface brillante d'un blanc jaunâtre, présentant une série de territoires arrondis, de dimensions très inégales, séparés par des bandes grisâtres ou rosées.

L'aspect de ce tissu fondamental d'un blanc brillant est tout à fait caractéristique, et permet d'affirmer que la tumeur est formée principalement de tissu cartilagineux.

La pièce, présentée par moi à la Société anatomique le 9 octobre 1903,

Fig. 311-V.

a été confiée ensuite à M. Cornil, qui en a fait un examen très soigneux, et m'a remis à ce sujet la note suivante, avec figures dessinées par lui-même.

Tumeur de la glande sous-maxillaire enlevée par M. Morestin.

Cette tumeur présente à sa partie inférieure un volumineux épanchement sanguin creusé au milieu du tissu demi-transparent, lobulé, d'apparence muqueuse et cartilagineuse qui la constitue en totalité. Elle est recouverte par la peau sans lui adhérer intimement. La tumeur forme une masse solide de consistance assez ferme, mais elle se coupe très facilement, bien mieux qu'un tissu cartilagineux pur; la surface

de section n'est pas tout à fait lisse; elle offre des îlots plus transparents qui font une légère saillie, entourés qu'ils sont par des travées fibreuses ou fibro-muqueuses. Il n'y a pas de tissu adipeux visible à l'œil nu dans sa constitution. Sur les morceaux fixés et durcis par les réactifs, cet état légèrement mamelonné et irrégulier des surfaces de section s'accentue davantage, ce qui est dû à l'inégalité de rétraction des parties qui la composent. Sur ces pièces examinées à l'œil nu on peut déjà s'assurer qu'il s'agit d'une tumeur complexe.

Nous avons prélevé pour l'examen histologique cinq morceaux de la pièce pris en divers points et placés dans l'alcool ou l'acide picrique; deux ganglions et une partie qui semblait être un reste de la glande sous-maxillaire, mais qui n'était autre qu'un ganglion lymphatique très volumineux.

Sur toutes les coupes on a affaire à des travées fibreuses ou muqueuses contenant par places des cellules et capsules de cartilage entourées le plus souvent d'une substance hyaline et cartilagineuse. La charpente du néoplasme est donc formée par diverses formes histologiques dérivant du tissu conjonctif; mais il y a encore beaucoup de tissu glandulaire inclus et qui présente des lésions toutes spéciales sur lesquelles nous insisterons.

1° *Charpente conjonctive, muqueuse et cartilagineuse.* — Examinons d'abord un des îlots demi-transparents ayant de un à trois ou quatre millimètres et qui donne assez bien l'aspect du cartilage. Avec un faible grossissement, pour juger de l'ensemble, sur des préparations doublement colorées par l'hématoxyline et le van Gieson, on verra des travées colorées en rouge, plus ou moins épaisses, qui sont formées par du tissu conjonctif et qui sont séparées par du tissu muqueux. C'est dans l'épaisseur de ces travées que se trouvent les cellules cartilagineuses. Parfois ces dernières, entourées d'une substance hyaline, généralement colorée en rouge, forment un îlot plus étendu, montrant huit à dix cellules cartilagineuses. Entre les travées et îlots le tissu muqueux, dont les fibrilles sont légèrement violettes, contient des cellules étoilées dont les noyaux sont colorés en violet.

Avec un fort grossissement, les travées rouges qui forment un réseau plus ou moins régulier, se renflent en chapelet pour loger des cellules cartilagineuses. Lorsqu'on a sous les yeux une de ces travées vue suivant sa longueur, ou dans son épaisseur, on voit une série de renflements correspondant à des capsules de cartilage.

Les capsules sont tantôt très minces et alors colorées en rouge ou en violet clair. Les capsules minces sont simplement entourées de tissu cellulaire; elles peuvent s'ouvrir les unes dans les autres et on a alors deux ou trois capsules communiquant largement et bout à bout; les capsules plus épaisses sont entourées d'une bordure homogène, se colorent en rouge et représentent cependant du tissu cartilagineux hyalin. Les capsules très épaisses, plus rares, se colorent fortement en violet comme celles du cartilage normal; il y a alors autour d'elles une plus grande quantité de tissu hyalin cartilagineux.

Le protoplasme des cellules cartilagineuses est assez volumineux,

souvent vacuolaire, irrégulier, appliqué contre la capsule qui le renferme, ayant souvent l'apparence crénelée avec des prolongements étoilés dont les extrémités s'insèrent sur la capsule. Le noyau est ovoïde, très apparent, bien coloré, volumineux. Parfois on trouve des noyaux ou des capsules en division, ou deux capsules contiguës, accolées, qui viennent de se diviser.

Les sections transversales des travées se présentent comme de petits îlots circulaires du tissu homogène rouge au milieu duquel se trouve une capsule cartilagineuse avec sa cellule. Lorsque la capsule est épaisse, la travée est transformée là en cartilage hyalin.



Fig. 312-VI. — Coupe du tissu muco-cartilagineux, hyalin. — Les modules cartilagineux *a*, *a*, contiennent une ou deux capsules de cartilage; *c*, capsule cartilagineuse épaisse; *b*, limite externe de cette capsule; capsule cartilagineuse mince; *p*, cellule cartilagineuse à protoplasme étoilé. Les petits îlots cartilagineux sont reliés par une charpente muqueuse dont les fibrilles très minces, *d*, sont rayonnées et contiennent des cellules conjonctives *f*, *h*. (Grossissement de 350 diamètres.)

Les cellules cartilagineuses présentaient souvent une forme assez curieuse.

La capsule très mince était remplie par un protoplasme pétaloïde, clair, représentant les pétales d'une marguerite; le noyau rond ou ovoïde en occupait le centre, en sorte qu'on peut les nommer cellules en marguerite (fig. VII). Elles n'étaient pas anastomosées par leurs prolongements comme le sont les éléments cartilagineux des poissons. J'ai retrouvé cette disposition dans le cartilage épiphysaire d'enfants rachitiques.

Les dessins A et B de la figure VIII se rapportent à des groupes ou îlots de cellules cartilagineuses entourées de tissu muqueux.

Sur toutes les coupes longitudinales ou transversales de ces travées, on constate qu'elles envoient de tous côtés des quantités de fibrilles très minces qui constituent le fin réticulum du tissu muqueux qui les sépare. Ce tissu muqueux contient donc ces fines fibrilles qui servent de support aux vaisseaux capillaires et des cellules étoilées à nombreux prolongements qui s'anastomosent entre elles. Le noyau ovoïde de ces cellules est assez volumineux. Dans les mailles étroites du réti-

cule il y a une substance fondamentale hyaline ou granuleuse, coagulée par les réactifs et colorée en violet.

Nous avons pris comme type les îlots visibles à l'œil nu, plus ou

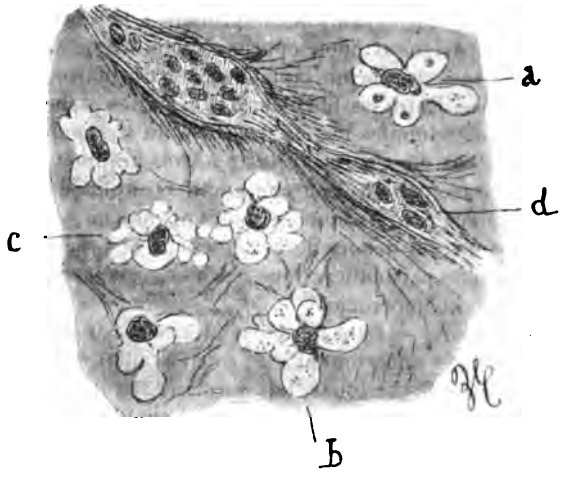

Fig. 313-VII. — Cellules cartilagineuses en forme de marguerite. — *a*, *b*, *c*, cellules cartilagineuses contenant toutes un noyau ovoïde et dont le protoplasme s'étale en forme de pétales; *d*, vaisseau sanguin.

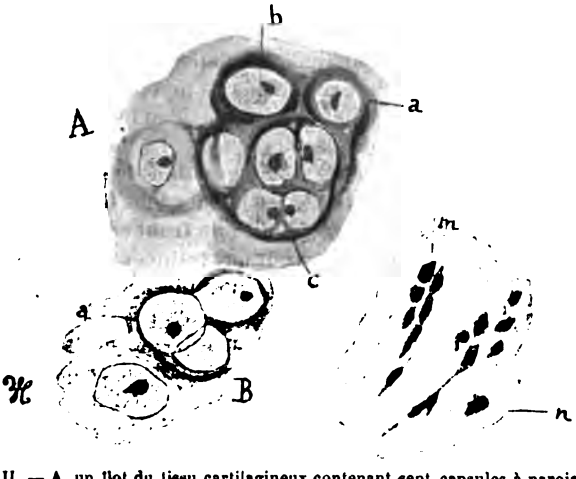

Fig. 314-VIII. — A, un îlot du tissu cartilagineux contenant sept capsules à parois épaisses : l'une d'elles, en *c*, vient de se diviser en deux capsules contenant chacune une cellule. — B, capsules cartilagineuses à paroi très mince. Le protoplasme des cellules est réticulé. — M, cellules glandulaires isolées dans le tissu muqueux et présentant la forme de cellules fibro-plastiques; *m*, rangée de ces cellules par deux; *n*, cellule isolée.

moins considérables, qui sont demi-transparents, mais la charpente du néoplasme comporte aussi des faisceaux de tissu conjonctif plus considérables qui cloisonnent ces espaces. On y trouve des fibres conjonctives épaisses, fasciculées, contenant rarement des cellules cartila-

gineuses et qui servent de support aux vaisseaux plus volumineux, artérioles et veines.

Le kyste sanguin considérable qui occupait la partie inférieure de la tumeur contenait à son centre du sang et à sa périphérie des couches de fibrine épaisses. Sur les coupes comprenant à la fois la fibrine et le bord du kyste appartenant au néoplasme, nous avons vu d'abord les couches superposées de fibrine lamelleuse et fibrillaire à fibres très fines anastomosées. Entre les fibrilles, il y avait des globules rouges et un petit nombre de globules blancs. La paroi du kyste appartenant au néoplasme était dans une épaisseur de un à trois millimètres tout à fait mortifiée, constituée par du tissu conjonctif et muqueux; les cellules de ces tissus étaient peu distinctes et leurs noyaux ne se colorent plus par l'hématoxyline. En dehors de cette couche le tissu du néoplasme ne présentait rien de particulier. Nous n'avons pas vu le ou les vaisseaux qui avaient causé l'hémorragie.

2° *Tissu glandulaire.* — Dans la plupart des coupes nous avons trouvé des îlots glandulaires appartenant à la sous-maxillaire. C'était d'abord des groupes de culs-de-sac tout à fait normaux, ou des tubes ramifiés, offrant une membrane glandulaire très nette, possédant à sa face interne des cellules endothéliales et un revêtement continu d'une ou de deux couches d'épithélium cubique, petit, pourvu de noyaux ovoïdes ou ronds. Parfois on rencontrait de petits kystes à contenu liquide ou muqueux tapissés d'une seule couche d'épithélium cubique ou plat. Souvent les culs-de-sac glandulaires contenaient dans leur lumière un moule hyalin, muqueux, fortement coloré en rouge par le van Gieson. A la périphérie de ces productions glandulaires très caractéristiques il existait des amas de cellules épithéliales arrondis ou allongés, sans qu'ils fussent entourés d'une membrane glandulaire, et situés au milieu du tissu fibreux ou du tissu muqueux. Là aussi, on rencontrait des traînées de cellules épithéliales allongées dans le sens de la longueur du tube glandulaire dépourvu de sa membrane. Ces boyaux étaient formés de deux, trois ou quatre cellules de front et la lumière glandulaire ne se voyait plus. Enfin il y avait des traînées formées de cellules bout à bout sur une seule rangée, mais ramifiées et provenant de culs-de-sac ou tubes glandulaires voisins, car on pouvait suivre tous les intermédiaires, entre les conduits et culs-de-sac de la glande et ces productions épithéliales isolées au milieu du tissu néoplasique.

Souvent on pouvait suivre les travées épithéliales à deux ou trois rangées de cellules, partant d'un tube glandulaire, et les voir se continuer avec des travées très minces formées simplement de cellules allongées, placées bout à bout. Les figures IX et X sont très démonstratives en ce qui touche ces modifications de tissu glandulaire. Ainsi la figure IX donne le type normal de la glande salivaire, comme on en trouvait des lobules dans cette tumeur; on y voit la membrane hyaline *b*, le revêtement épithélial *a* et un moule muqueux *c*. Dans la figure X, les glandes *a*, *a*, présentent leur revêtement épithélial, et leur lumière remplie d'un moule muqueux *c*; mais leur membrane propre n'existe plus. Par contre, leur épithélium se continue directement avec des

travées épithéliales formées de deux ou trois cellules de front *m*, ou avec des travées *d*, formées de cellules épithéliales bout à bout. La figure XI montre ces mêmes travées isolées les unes des autres au milieu du tissu muqueux épais qui les sépare. Il y a là seulement des îlots épithéliaux *m* en continuité avec des travées très minces de cellules épithéliales *n*.

Ces constatations, très faciles à faire, démontrent l'origine glandulaire, épithéliale des éléments cellulaires disposés en forme de tubes allongés, anastomosés entre eux et souvent réduits à un boyau mince. Elle nous fait comprendre la nature et l'origine de cellules allongées

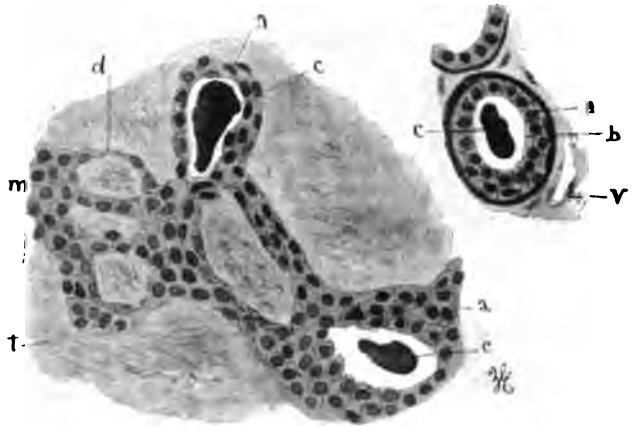

Fig. 315-IX. — Culs-de-sac glandulaires dont l'épithélium *a*, et la membrane propre *b*, sont très bien conservés et normaux.

Fig. 316-X. — Ilot glandulaire appartenant à la glande sous-maxillaire. On voit en *a* le revêtement épithélial d'un cul-de-sac glandulaire et, en *c*, une coagulation muqueuse dans la lumière de ce cul-de-sac ; l'épithélium s'effile en *d* pour constituer un linéament qui se continue en *m* avec un tube plein rempli d'épithélium ; *t*, tissu conjonctif muqueux.

ayant une forme en fuseau, fibro-plastiques, telles que celles représentées en M, *m*, *n* (fig. VIII), qu'on a pu prendre pour des cellules sarcomateuses et qui ne sont autres que des cellules épithéliales modifiées et isolées au milieu du tissu muqueux. Ce dernier avait pour ainsi dire dissocié et isolé les éléments épithéliaux des glandes en les comprimant, en les entourant, en se substituant à eux.

3° *Les ganglions lymphatiques* sont gros et durs. Sur les coupes, il y a beaucoup de tissu fibreux compact et dense entre les cellules lymphatiques de la substance médullaire. Dans celle-ci, on révèle par la thionine une très grande quantité de mastzellen, dont le protoplasme grenu est fortement coloré en rouge, tandis que leur noyau ovoïde reste bleu. Mais, dans ces ganglions, les follicules sont parfaitement conservés de volume normal. Ils offrent à leur périphérie des globules en couches pressées, tandis que leur centre germinatif est clair; là se voient aussi quelques mastzellen, des cellules à noyaux ovoïdes volumineux et parfois un nombre considérable de noyaux en

karyokinèse. Ces ganglions sont chroniquement enflammés, mais ne sont pas atteints par la néoplasie.

En résumé il s'agit, dans ce cas de tumeur de la sous-maxillaire, d'un néoplasme complexe qu'on pourrait appeler adéno-myxo-chondrome, pour spécifier les plus importants des tissus qui le constituent. Elle ressemble absolument à la plupart des tumeurs complexes de la parotide. Elle n'a rien dans sa structure qui puisse l'assimiler aux tumeurs malignes.

Lorsqu'on examine avec soin ces myxo-adénomes, ou fibro-adénomes, ou myxo-chondro-adénomes, on voit qu'ils sont tous constitués sur le

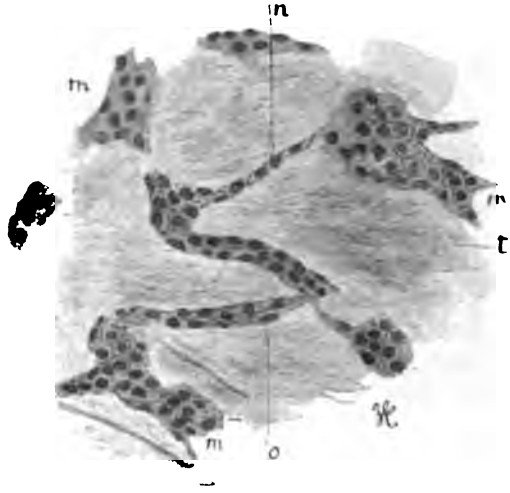

Fig. 317-XI. — Travées épithéliales d'origine glandulaire, isolées par le tissu muqueux m. m. amas de cellules épithéliales parfaitement caractérisées se continuant en o avec une travée plus mince composée de deux cellules de front et en n avec un boyau plus mince formé de plusieurs cellules bout à bout.

même modèle et formés de dérivés du tissu conjonctif d'une part et de modifications du tissu glandulaire d'autre part. Les cellules qu'on a rapportées au sarcome, dans ces faits, m'ont toujours paru appartenir aux cellules glandulaires modifiées.

Le côté le plus intéressant des tumeurs mixtes que l'on rencontre dans les régions à glandes salivaires est sans aucun doute leur pathogénie. A propos de chaque tumeur cette question pourrait être soulevée et longuement discutée. On sait que plusieurs théories ont été proposées pour expliquer l'origine de ces néoplasmes à tissus complexes.

La théorie glandulaire, au premier abord si logique, celle qui fait procéder la tumeur de la glande salivaire, les éléments épithéliaux de l'épithélium, les éléments d'ordre conjonctif de sa trame cellulo-aponévrotique, a été généralement acceptée en

France. Elle avait été établie par d'excellents travaux de Planteau, Pérochaud, de Larabrie, Collet. Elle nous paraissait très solide, et assez satisfaisante, quand le mémoire de Berger (*Rev. Chir.*, 1897), est venu vulgariser ici les travaux très nombreux des Allemands, qui soutenaient une doctrine tout autre et considéraient ces tumeurs comme dérivant des endothéliums et des périthéliums, et les interprétaient en définitive comme des dérivés du tissu conjonctif. Après une longue et judicieuse critique, Berger rejette cette manière de voir et, se basant sur des examens pratiqués par Bezançon, revient à la théorie française.

Les choses en étaient là quand j'ai écrit mon article pour le *Traité de Chirurgie* de Le Dentu et Delbet. La thèse de Pitance venait de paraître, laissant entrevoir le rôle possible de bourgeons glandulaires inutilisés. J'admis la nature glandulaire, l'origine épithéliale des formations épithélioïdes, qu'on rencontre dans ces tumeurs, me rangeant en somme à la doctrine courante en France, considérant au surplus que l'hypothèse de débris inutilisés de la glande, lors de son développement, évoluant tardivement, méritait d'être examinée, et se rapprochait d'ailleurs de suppositions analogues faites pour les tumeurs du corps thyroïde et du rein. Depuis, la théorie conjonctive a trouvé du crédit auprès de Curtis, de Boscq et Jeanbrau.

Puis Cunéo et Veau, opposant l'une à l'autre les deux précédentes théories, et considérant qu'elles étaient toutes deux insuffisantes, ont formulé à leur tour une séduisante hypothèse d'après laquelle ces tumeurs seraient des dérivés pathologiques de l'appareil branchial, des branchiomes.

Cette vue est ingénieuse. Elle a été reprise par d'autres auteurs dans des travaux plus récents.

Mais, d'autre part, la vieille théorie glandulaire est soutenue avec une conviction inébranlable par Pailler dans une thèse extrêmement documentée et fort remarquable (Des épithéliomes polymorphes de la parotide, Th. Paris, 1904); et il est difficile de ne pas tenir compte de cet important mémoire.

Tel est sommairement l'état actuel de la question des tumeurs mixtes des glandes salivaires.

Je ne veux aucunement entrer dans ce débat à propos du cas actuel. Il me suffira de faire remarquer que dans la note qu'il a bien voulu me remettre après un examen très minutieux de la tumeur, M. Cornil prend résolument partie pour la doctrine française, et déclare que la tumeur a pour origine la glande salivaire.

Implicitement il s'agit de la glande salivaire adulte. Il laisse entendre que c'est là son opinion non pas seulement pour ce cas particulier, mais pour ce groupe de tumeurs en général.

Nous ajouterons que la glande sous-maxillaire n'a pu être retrouvée en dehors de la tumeur; ses débris étaient éparpillés, perdus ou transformés dans l'épaisseur du néoplasme; le canal de Wharton s'était atrophié et son orifice buccal était introuvable.

Quelque conjecture que l'on fasse au sujet de l'origine réelle du tissu néoplasique, il faut donc bien considérer la lésion comme ayant pris naissance dans la glande salivaire; car autrement, étant encapsulée, elle ne l'aurait pas englobée et dissociée.

La présence d'une capsule, l'exacte limitation de la tumeur, sont des caractères communs de ces tumeurs mixtes à leur stade de bénignité, ou du moins avant que la malignité soit confirmée. Tant qu'ils persistent, l'extirpation est en somme une opération assez simple et habituellement même facile.

Toutefois le volume et le poids des grosses tumeurs compliquent beaucoup l'intervention fondamentalement simple. Notre cas en est la preuve : non seulement les dimensions de la masse néoplasique rendent les manœuvres plus délicates, mais la vascularisation est dans une certaine mesure proportionnelle au volume et y il a là encore une difficulté et même un facteur de gravité.

Il est à noter que les tumeurs mixtes nées dans la loge sous-maxillaire n'évoluent jamais vers la cavité buccale, ne soulèvent pas même la muqueuse du plancher. La situation de la glande explique déjà ce fait; le poids de la tumeur contribue à l'éloigner de plus en plus de la cavité buccale.

On peut se demander comment une masse aussi pesante, 6 kgr. 570, appendue à la mâchoire, n'a déterminé aucun trouble de la mastication, ni modifié l'attitude de la tête. Nous voyons sans doute chaque jour des faits d'accoutumance très singuliers, et dans l'histoire des grosses tumeurs on est toujours un peu surpris que les malades aient pu se résigner à les porter aussi longtemps. Ce cas particulier est un admirable exemple de ce que peut donner l'entraînement graduel. Chez ce sujet il s'était produit une adaptation des muscles de la nuque pour lutter contre la tendance de la tête à s'infléchir en avant, et de même une hypertrophie fonctionnelle des muscles masticateurs. Quand le malade fut endormi pour l'opération, les muscles étant paralysés par l'anesthésie, la tumeur ayant échappé aux mains de l'aide, on put craindre que la mâchoire ne se luxât.

D'autre part, les muscles postérieurs du cou, étant sous l'influence de cette lutte incessante contre la force représentée par le poids de la tumeur, l'extirpation de celle-ci amena une rupture d'équilibre assez curieuse. Le sujet pendant plusieurs

jours eut la tête infléchie en arrière. Il lui fallut faire une rééducation de ses muscles pour ramener la tête à la rectitude.

Pharyngotomie et pharyngectomie latérale par résection primitive de la grande corne de l'os hyoïde.

Par M. le Dr Paul Delbet, de Paris.

Je ne viens pas défendre ici la pharyngectomie pour épithélioma du pharynx. J'estime que l'exérèse de ces néoplasmes est une mauvaise opération, parce qu'elle fait courir aux malades des risques considérables et certains en vue d'un résultat douteux et toujours momentané.

L'intervention peut cependant être indiquée, dans certains cas : néoplasme encore très limité, hémorragies graves, douleurs rendant au malade la vie intolérable, gêne mécanique de la déglutition et de la respiration ou accidents infectieux.

Ce sont des accidents infectieux secondaires et l'intensité des douleurs qui m'ont décidé à intervenir chez le malade qui est le point de départ de cette communication. Ce malade portait sur la paroi latérale gauche du pharynx un néoplasme ulcéré, large comme une pièce de cinq francs, descendant en bas jusqu'à un demi-centimètre environ du repli aryténo épiglottique, remontant en haut jusqu'à la partie moyenne du pilier postérieur. La surface de cet épithélioma était le point de départ d'hémorragies graves et la tumeur elle-même provoquait de telles douleurs que le malade préférait les risques les plus considérables au *statu quo*. Plusieurs chirurgiens avaient vu le malade et refusé de l'opérer. Je ne crus pas devoir me dérober devant des indications précises.

Le 7 juin 1903, je fis la pharyngectomie suivant le procédé que je vais exposer, procédé étudié d'abord sur le cadavre. Le malade est mort au 8e jour de l'opération, mais par une cause en quelque sorte fortuite. Avec son néoplasme, le malade portait au cou une masse ganglionnaire grosse comme un fort œuf de poule adhérente aux vaisseaux. Il me fallut libérer ce paquet ganglionnaire et disséquer la carotide interne, fusionnée avec lui sur une étendue de 5 centimètres. Au 8e jour, l'artère, envahie précédemment par le néoplasme, se rompit, le malade succomba en quelques instants à une hémorragie foudroyante. Le laps de huit jours, laissé par la survie, m'avait toutefois

permis de constater l'innocuité des énormes délabrements produits par l'opération, l'absence de trouble de déglutition sérieux, l'absence de pneumonie de déglutition, le très faible retentissement de l'intervention sur l'état général; comme d'autre part le procédé m'avait donné beaucoup de jour et permis l'exérèse d'une large étendue du voile du palais, des deux piliers gauches du repli aryténo épiglottique, d'une partie du cartilage thyroïde et de l'épiglotte, il m'a paru avoir quelque valeur et mérite d'être publié. Cette communication aurait pu être faite deux ans plus tôt, sans une série de contre-temps extra-médicaux. Les pièces provenant de l'opération ont d'ailleurs été portées, pour prendre date, à la Société anatomique dès 1903.

Voici d'abord l'observation :

Observation. — M. L..., âgé de cinquante-neuf ans, homme encore solide et vigoureux, m'est envoyé au commencement de juin 1903 par notre confrère, le Dr d'Orgères. Rien à relever dans les antécédents héréditaires, sauf un assez large usage de boissons alcooliques et des excès de tabac. En 1901, il y a environ deux ans, le malade s'aperçoit, sans y attacher grande importance, que la voix se voile. Les accidents s'accentuent, et six mois plus tard, de la gêne de la déglutition, de légers élancements dans la gorge font leur apparition. Il y a quelques mois, les douleurs et gêne de la déglutition augmentent dans des proportions notables; enfin, il y a cinq mois, apparaît sur la partie latérale gauche du cou une tuméfaction qui effraye le malade plus que les troubles fonctionnels et le décide à consulter médecin et chirurgien.

Le 4 juin, le malade vient me trouver. Il porte sur la partie latérale gauche du cou une masse ayant le volume et l'aspect d'un gros œuf de poule; à grand axe oblique en bas et en avant. Située sous le sterno-mastoïdien qu'elle déborde par sa partie antérieure, sous-hyoïdienne dans sa plus grande partie, la masse refoule en avant et à droite le paquet laryngo-trachéal. Mobilisable d'avant en arrière, elle est immobile de haut en bas et fixée dans tous les sens par la contraction du sterno-cléido-mastoïdien. La tumeur a une consistance ferme, sauf en avant et en haut, où elle a une tendance au ramollissement et quelques adhérences à la peau : elle est en général légèrement bosselée. Il n'existe aucun signe de compression de la carotide de la jugulaire ou du pneumogastrique. Les deux pupilles sont égales et également mobiles.

L'inspection de la langue, de la bouche et du pharynx ne révèle d'abord rien d'anormal. Mais l'origine pharyngineuse des adénopathies néoplasiques du cou est trop connue pour que je ne prolonge pas mes examens. En faisant bâiller largement le malade, en refoulant la base de la langue à droite, j'aperçois enfin surtout pendant les efforts de régurgitation, la partie supérieure d'une ulcération de forme circulaire et de la dimension d'une pièce de cinq francs environ, occupant la

partie latérale gauche du pharynx, remontant en haut jusqu'à un demi-centimètre de l'amygdale, s'étendant en avant jusqu'au voisinage du sillon pharyngo-glosse, en arrière à un centimètre de la ligne médiane, affleurant en bas le repli aryténo épiglottique. Dimensions et distance sont données, la langue tirée en avant, le pharynx étalé.

Le malade est enroué et parle difficilement, la déglutition est à peu près impossible pour les liquides. Ceux-ci avalés de travers provoquent des quintes de toux extrêmement pénibles avec suffocation. Les hémorragies sont assez fréquentes mais sans gravité; les douleurs sont intolérables, elles sont surtout auriculaires ne cessant ni jour ni nuit et empêchant le malade de dormir.

Après divers essais sur le cadavre, je décide l'intervention, elle a lieu avec l'aide des Drs Rigault et d'Orgères. Elle fut remarquablement simple, bien qu'il me fallût commencer par la dissection de la carotide primitive, la ligature de la jugulaire interne, la ligature de la carotide externe. Avec la grande corne comme repère, il me fut aisé de pénétrer dans le pharynx. En réséquant la grande corne, je pus me faire un dégagement vers la partie inférieure et en me baissant voir aisément toute l'étendue du pharynx buccal. Je réséquai la paroi latérale gauche du pharynx, le pilier postérieur, le 1/4 du voile, le repli aryténo épiglottique, une partie de l'épiglotte et l'angle postéro-supérieur du thyroïde. Il n'y eut d'hémorragie sérieuse qu'au niveau de la paroi postérieure du pharynx, hémorragie veineuse qui nécessita la pose de pinces à demeure. Une sonde fut introduite dans l'orifice supérieur de l'œsophage, un drain commençant dans le pharynx traversa le cou et vint s'ouvrir au dehors.

Le malade supporta bien l'opération. Le lendemain la température était de 37°,8 : elle se maintint au même niveau, matin et soir, le surlendemain, puis descendit à 37° le matin, 37°,5 le soir et se maintint à ce niveau. Les pinces furent retirées le 2 juin, et la sonde œsophagienne ramenée dans le nez. Le malade fut alors alimenté exclusivement avec du lait et des œufs; malgré l'écoulement de salive par la plaie, les sections multiples, et l'ennui de la sonde, le malade était satisfait de son sort, heureux de ne plus souffrir et de pouvoir faire sans grande douleur quelque mouvement de déglution. La plaie, suppurée naturellement, était pansée matin et soir.

Le 16 au soir, huit jours après son opération, le malade redevient agité, inquiet, nerveux. Le soir, vers onze heures, il sent une coulée chaude sur son cou et appelle sa garde, celle-ci fait de la compression sur le pansement, en appelant pour qu'on cherche le médecin. Quand celui-ci arrive, un quart d'heure après, il trouve le malade mort, le cou et la poitrine inondés, de sang L'examen permit de constater sur la carotide primitive, en face du point occupé par la région saillante de la tumeur ganglionnaire, une perforation en forme de fente de un demi-centimètre de long.

Voici les différents temps de l'opération.

I. — Le malade endormi au chloroforme, la tête droite, une

alèse pliée sous le cou, une incision cutanée est tracée; commençant à un bon travers de doigt de la partie basse du pavillon de l'oreille et descendant parallèlement au bord antérieur du sterno-mastoïdien et à un centimètre en avant de lui, jusqu'à

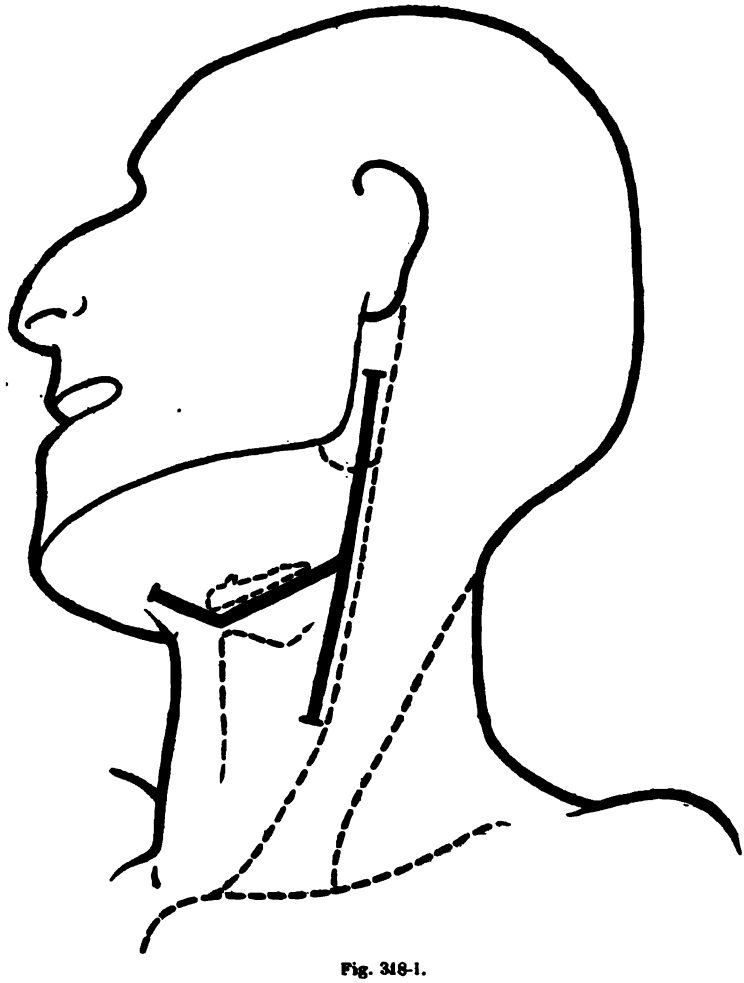

Fig. 318-1.

trois travers de doigt de la clavicule. Une deuxième incision horizontale et s'avançant plus ou moins loin vers la ligne médiane suivant l'étendue du néoplasme, vient tomber perpendiculairement sur la première.

Deux points méritent immédiatement d'être signalés. L'incision verticale est placée en avant, afin, autant que possible, de ne pas découvrir les carotides primitive et interne. Il y aurait

grand intérêt, dans le cas où le fait est possible, à ne pas ouvrir la gaine des vaisseaux. Il m'a semblé, dans mon cas, que le contact des liquides descendus de la bouche et des mèches avec la carotide n'avait pas été sans jouer un rôle dans la rupture vasculaire secondaire.

L'incision antérieure donne beaucoup de jour, mais elle doit être tracée avec prudence. Le gros obstacle profond à l'accession du pharynx sur sa face postéro-latérale est le nerf laryngé supérieur : est-on sûr que ce nerf est déjà détruit par le néoplasme, est-on sûr que le néoplasme ne se prolonge pas trop en arrière, il est loisible de faire une incision horizontale longue, le nerf sera maintenu pendant tout l'acte opératoire en arrière et en bas. Faut-il au contraire attaquer surtout la paroi postérieure, mieux vaut ne faire qu'un très petit débridement en avant de manière à pouvoir refouler le laryngé dans ce sens.

II. — Le bistouri coupe alors successivement la peau, le peaucier, le tissu cellulaire, quelques branches de plexus cervical. La jugulaire externe est sectionnée et liée en haut et en bas; l'aponévrose cervicale superficielle est incisée, et l'on prend soin de couper surtout l'aponévrose d'insertion faciale du sterno-mastoïdien qui, respectée, gênerait considérablement la réclinaison du muscle.

La parotide est fortement refoulée en haut.

Les vaisseaux sont alors découverts. Faut-il lier la carotide primitive ou l'interne. C'est un point que je me proposais d'étudier; mais Lejars et la Société de chirurgie l'ayant récemment envisagé, je crois inutile d'y revenir. La ligature de la carotide primitive ou interne est une opération si dangereuse que, pour ma part, je considère comme absolument contre-indiquée toute pharyngectomie obligeant à poser un fil sur ces vaisseaux.

La ligature de la carotide externe immédiatement au-dessus de la thyroïdienne et la ligature de la thyroïdienne sont au contraire de toute nécessité. Elles doivent être exécutées à ce moment.

Cette opération pratiquée, il est aisé d'enlever les paquets ganglionnaires, ou les ganglions. Leur extirpation est à l'heure actuelle démontrée indispensable dans toute néoplasie cancéreuse.

III. — Les parties molles sont alors fendues sur la grande corne et jusqu'à la grande corne. Le filet sus-hyoïdien de l'hypoglosse est nécessairement coupé, mais je n'ai pas remarqué chez mon malade que cette section eût des inconvénients.

Le corps thyroïde est recliné en bas, les muscles sus-hyoïdiens sont détachés et refoulés en haut. On fait mettre le sujet, la

tête en position déclive; on tourne la face du côté opposé et on fait accrocher le cartilage thyroïde par un aide.

IV. — On peut alors libérer le pharynx, non seulement en bas et en avant, mais encore en haut. La tête étant en position déclive avec éclairage supra-latéral, l'opérateur s'il se place très bas, peut engager son regard le long de cette paroi. On fait avec une valve vaginale étroite récliner en haut la parotide et les organes vasculo-nerveux, et on se crée un tunnel qui permet de remonter excessivement haut, jusqu'à la fossette amygdalienne si l'on veut. Certes il faut travailler dans une cavité assez étroite, mais il n'y a là rien de particulièrement difficile pour tout chirurgien rompu aux manœuvres de la chirurgie vaginale.

V. — Le néoplasme dégagé, on pratique l'exérèse. Le pharynx est ponctionné immédiatement au-dessus, en avant de la grande corne de l'os hyoïde. Celle-ci est ensuite dégagée dans toute son étendue et réséquée. Le larynge est refoulé en avant ou en arrière suivant les cas, à moins que, ainsi que cela arrive souvent et comme cela était dans mon cas, le nerf englobé dans le néoplasme ne soit depuis longtemps détruit.

Cette incision amène immédiatement sur l'orifice supérieur du larynx et sur l'épiglotte. Le doigt ou un crochet sont engagés dans la brèche et attirent fortement en bas et en avant le paquet laryngo-trachéal, et on achève de fendre la paroi latérale du pharynx. Rien de plus facile alors que d'extirper les portions néoplasiques, pourvu qu'elles ne dépassent pas en haut le voile du palais. Le naso-pharynx est inaccessible.

Voici les avantages que je reconnais au procédé que je viens de décrire :

1° Abord facile du pharynx avec ligature de la seule carotide externe ou de ses branches.

2° Vaste accès sur la paroi latérale du pharynx jusques et y compris la région sous-parotidienne.

3° Absence de large résection osseuse. Certes, les résections osseuses donnent un accès autrement large que la pharyngectomie inférieure avec résection de la grande corne; mais elles créent des délabrements considérables. Leur grand défaut à mon avis est, en mettant au contact des produits buccaux et septiques, des surfaces poreuses, facilement absorbantes, de faciliter et de rendre plus graves ces infections si communes dans les opérations au contact du tube digestif. Je ne crois ces résections indispensables que pour les néoplasmes des portions tout à fait hautes du pharynx.

4° Facilité extrême pour entrer dans la cavité pharyngée, repérée par la grande corne de l'os hyoïde. Possibilité de récliner

en avant et de maintenir pour ainsi dire en dehors du champ opératoire l'orifice supérieur du larynx. Le chloroformisateur continue ainsi aisément la chloroformisation sans gêner l'opérateur. Maintenant le larynx soulevé, il évite la pénétration du

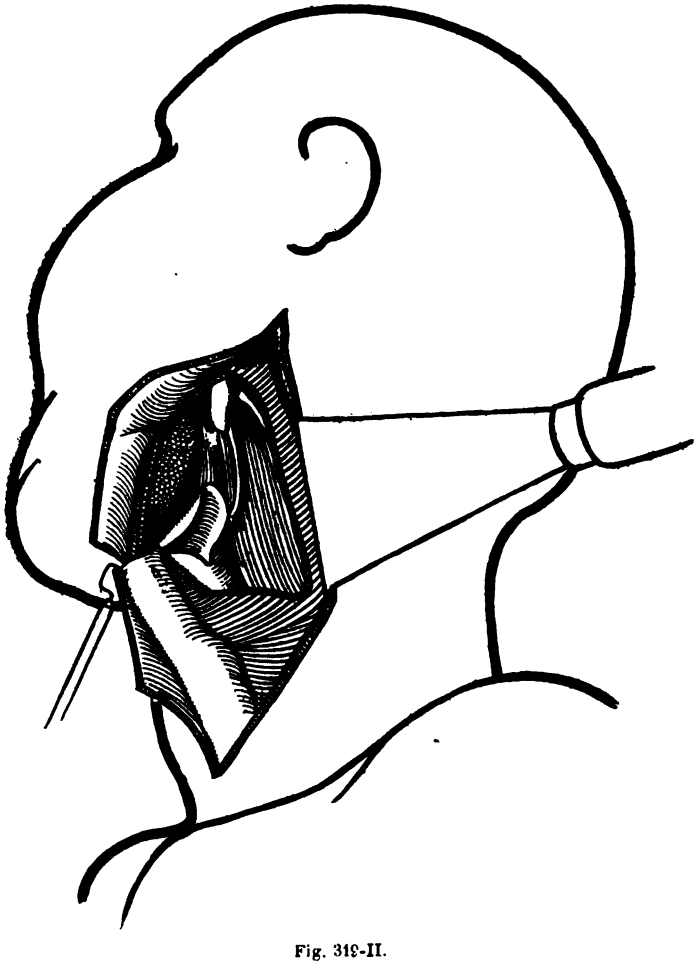

Fig. 319-II.

sang et des débris dans le larynx. Inutile dans ces conditions de faire la trachéotomie préventive ou le tubage.

5° La désinsertion des muscles hypoglosses permet de récliner fortement la base de la langue et de dégager le pharynx.

Il serait facile, par cette voie, d'extirper un néoplasme de la partie verticale de la base de la langue.

6° On opère pendant presque toute l'opération sans contamination septique.

7° On a un large accès sur la paroi libérable du pharynx jusqu'au voile du palais, grâce à l'extension par le bas de l'incision.

8° Enfin, l'opération terminée, le drainage se fait sur un point déclive, évite la stagnation du liquide, prévient ainsi l'infection et surtout la déglutition des produits septiques, cause ordinaire des pneumonies qui emportent la plupart des opérés du pharynx.

De la sympathectomie dans le glaucome,

Par M. le Dr Ch. Abadie, de Paris.

Dans ces derniers temps, la thérapeutique du glaucome a fait de grands progrès. Dans les formes aiguës et subaiguës à crises intermittentes, et d'une façon générale toutes les fois que les myotiques sont impuissants à provoquer les contractions permanentes de la pupille, à la mettre en myosis, on peut compter sur l'action efficace, curative de l'iridectomie.

Dans le glaucome chronique simple, l'iridectomie n'agit plus aussi favorablement, mais les instillations biquotidiennes de myotiques, indéfiniment prolongées, permettent de conserver la vision de longues années.

Il est pourtant encore des cas où ni l'un ni l'autre de ces moyens ne peut préserver le malade de la cécité. Malgré l'iridectomie, malgré l'emploi des myotiques, la tension intraoculaire reste parfois surélevée et la maladie ne subit aucun arrêt dans son évolution progressive.

C'est dans ses formes rebelles que j'ai préconisé pour la première fois, au Congrès d'ophtalmologie de 1897, la section du sympathique cervical; depuis, cette opération a été pratiquée de divers côtés et a donné en somme de bons résultats.

Voici de nouvelles observations qui démontrent nettement que la sympathectomie peut réussir là où l'iridectomie a échoué :

Observation I. — Mme G., cinquante-cinq ans.

J'ai soigné cette malade il y a onze ans; en 1894, elle fut atteinte d'un double glaucome subaigu, à la suite, dit-elle, d'une vive contrariété. Je pratiquai, le 24 juin 1894, une double iridectomie. Malgré cette opération, la vision continue à baisser lentement, on fit alors régulièrement des instillations biquotidiennes de pilocarpine au centième.

La malade contrôlée et surveillée de temps à autre se plaignait toujours d'un affaiblissement insensible de la vision, la tension intra-

oculaire restait faiblement surélevée, mais malgré les myotiques toujours un peu au-dessus de la normale.

C'est dans ces conditions que je résolus de pratiquer l'ablation du ganglion cervical supérieur, la malade ne comptait plus les doigts qu'à quelques centimètres, un peu moins mal de l'œil droit que de l'œil gauche.

Cette opération, pratiquée le 24 juin 1898, ayant été longue et difficile, fut limitée au côté droit. Quelques jours après l'opération, la vision à droite s'améliorait nettement, la malade comptait les doigts à deux ou trois mètres pouvait se conduire seule et vaquer aux soins de son ménage.

Depuis, le résultat s'est maintenu tel quel, et, revue en septembre 1905, *par conséquent sept ans après*, le résultat obtenu à droite est toujours aussi satisfaisant. A gauche, au contraire, l'œil est resté dur, paraît plus volumineux que l'autre et n'a plus trace de perception lumineuse.

Obs. II. — M. C., comptable, cinquante-cinq ans.

Santé parfaite jusqu'à vingt-trois ans, syphilis contractée à cet âge, sans aucun accident depuis. En 1893, à l'âge de quarante-trois ans, à la suite d'un très gros travail comme comptable, la vue commence à baisser à gauche en même temps que surviennent de violents maux de tête. Il consulte à ce moment un oculiste qui prescrit des myotiques. L'œil gauche ayant baissé beaucoup, une sclérotomie est pratiquée de ce côté en 1894. Cette sclérotomie fut suivie d'aggravation, et de la perte totale de la vision de cet œil.

En 1895, l'œil droit se prit à son tour, on fit à droite une sclérotomie qui n'enraya nullement la maladie. On instilla alors les myotiques jusqu'en 1900, la vue baissait toujours. Le 17 octobre 1900 l'ablation du ganglion supérieur fut pratiquée à droite par M. Arrou, chirurgien de l'hôpital Saint-Antoine. Depuis, la vision de ce côté *s'est maintenue*, l'acuité visuelle = 1/2, le champ visuel reste rétréci du côté nasal, mais ce malade peut toujours faire son métier de comptable. Je l'ai revu ces jours-ci (2 octobre 1905), sa vision et son champ visuel à droite n'ont plus bougé depuis l'opération (c'est-à-dire depuis cinq ans). Il n'instille aucun collyre dans ses yeux. A gauche plus trace de perception lumineuse.

Obs. III. — M. D., trente-deux ans, domestique, habitant le Havre.

Ce malade n'a jamais eu d'affection grave; son état général est excellent; il est marié et père de deux enfants bien portants.

Les troubles oculaires semblent avoir fait leur apparition à la suite d'une angine bénigne en 1900. Il survint de la sensibilité à la lumière, des douleurs périorbitaires et la vision commença à baisser peu à peu.

Le Dr Dubarry, du Havre, consulté, diagnostiqua un double glaucome et proposa l'iridectomie. L'opération ne fut pas acceptée, on se contenta dès lors d'instillations biquotidiennes d'un collyre à la pilo-

carpine au centième. Pourtant la vision continuant malgré tout à baisser le malade se décida à se faire opérer.

L'iridectomie fut pratiquée par le Dr Dubarry, à droite, le 2 janvier 1905, à gauche le 12 janvier suivant.

Malgré cette double intervention la vision continua à baisser. En avril 1905, le Dr Dubarry pratiqua de chaque côté la sclérotomie, mais sans plus de succès.

C'est dans ces conditions qu'il m'adressa le malade le 9 mai 1905. Je constatai en effet l'existence d'un double glaucome avec tension surélevée très manifeste à gauche; de ce côté cornée et milieux flous, pas de perception lumineuse. A droite l'exploration des milieux est possible, on découvre une excavation profonde de la papille et quelques foyers de chorio-rétinite dans les régions équatoriales; le champ visuel est très rétréci du côté nasal; l'acuité visuelle = 1/50. Devant l'insuccès de toutes les médications antérieures. Je conseillai l'ablation du ganglion cervical supérieur à droite. Cette opération fut pratiquée le 16 mai 1905 à Lariboisière, par le Dr Cunéo.

Dès le lendemain, la tension de l'œil droit est redevenue normale, le malade accuse une légère amélioration. Huit jours après, le champ visuel est un peu agrandi; l'acuité visuelle est un peu remontée, à 1/40. Le malade repart pour le Havre. Le Dr Dubarry m'a donné de ses nouvelles récemment (septembre 1905) me disant que l'amélioration s'est bien maintenue sans qu'on ait fait aucun autre traitement, que le malade est satisfait de son état, regrettant vivement toutefois que la sympathectomie n'ait pas été pratiquée plus tôt.

Si j'ai tenu à rapporter ces faits devant le Congrès de Chirurgie, c'est parce qu'ils ne sont pas assez connus, ni des ophtalmologistes, ni des chirurgiens qui s'occupent de chirurgie générale.

Quand un ophtalmologiste a diagnostiqué un glaucome, qu'il a pratiqué une iridectomie, instillé des myotiques, il s'en tient là, et même, en cas d'insuccès, croit avoir avoir fait tout le nécessaire.

Il ne pense pas à la sympathectomie, ou s'il y pense, il recule devant les difficultés d'exécution. Il faut qu'il sache qu'il y a encore une ressource suprême; il devra confier son malade à un chirurgien anatomiste, connaissant bien la topographie de la région cervicale ou ayant des cadavres à sa disposition, pour répéter l'opération s'il l'a oubliée.

On est d'autant plus porté à vulgariser et à introduire dans la pratique cette intervention opératoire qu'elle réussit souvent là ou tout a échoué et qu'elle n'a jusqu'ici à son compte aucun cas de mort ni aucun accident sérieux.

Enfin je ferai remarquer, en terminant, qu'outre leur importance en clinique thérapeutique, ces faits en ont encore une autre au point de vue de la genèse, de la physiologie patholo-

gique du glaucome. Ne montrent-ils pas que conformément aux idées que j'ai émises en 1899, le sympatique joue un rôle important dans le glaucome?

Discussion.

M. Lagrange, de Bordeaux. — La sympathectomie n'abaisse la tension que pendant quelques semaines; de l'aveu de tous, non seulement des cliniciens, mais encore des physiologistes, l'hypotension obtenue par la résection du nerf ne dure pas, et si l'hypertension se reproduit, on ne comprend pas pourquoi et comment les phénomènes glaucomateux s'amendent.

Je crois qu'il faut avant tout s'appliquer à faciliter l'excrétion des liquides intraoculaires, c'est-à-dire s'attacher à réaliser la cicatrice filtrante depuis longtemps demandée par tous les ophtalmologistes — et c'est là précisément le sujet de la communication que je vais avoir l'honneur de faire à la Société.

Traitement du glaucome chronique par l'établissement d'une cicatrice filtrante. Description d'un procédé nouveau,

Par le Dr Félix Lagrange, de Bordeaux,
Professeur agrégé,
Chirurgien des hôpitaux.

Dans l'état actuel de nos connaissances, on ne peut mieux définir le glaucome qu'en disant, avec de Wecker, qu'il consiste dans une rupture d'équilibre entre la sécrétion et l'excrétion des liquides oculaires. Il est évident qu'on peut combattre cette rupture d'équilibre soit en diminuant la sécrétion, soit en favorisant l'excrétion; toutes les méthodes de traitement qui ont été préconisées, médicales ou chirurgicales, ont nécessairement pour but l'un de ces résultats.

Il n'est pas douteux que les tentatives faites pour agir sur la sécrétion oculaire sont rationnelles, mais il est facile de comprendre qu'elles se trouvent en présence de difficultés extrêmement redoutables.

L'œil glaucomateux est presque toujours altéré dans sa structure, très souvent ses vaisseaux sont sclérosés, et alors même que les voies d'excrétion sont libres, l'hypertension se produit, parce que les conditions de pression normale dans les artères et les veines malades sont changées. Comment pourrait-on pré-

tendre, par une intervention quelconque, rendre ces vaisseaux sains?

Le glaucome qui dépend de phénomènes nerveux, le glaucome émotif, par exemple, se développe peut-être dans des yeux dont l'appareil circulatoire est normal, et l'on a pu penser, *a priori*, que celui-là pourrait largement bénéficier d'une opération portant sur les nerfs de l'œil; l'expérience nous a montré qu'il ne fallait pas compter sur de pareilles interventions, et les efforts qui ont été faits dans ces derniers temps, du côté de la sympathectomie, montrent bien qu'il n'y a pas d'illusion à se faire à son sujet.

La sympathectomie ne donne dans la thérapeutique du glaucome que des résultats passagers; sur ce point nous avons les aveux mêmes de ceux qui ont le plus abondamment préconisé cette intervention, et nous avons pu, d'ailleurs, nous faire une opinion personnelle en pratiquant la sympathectomie dans plusieurs cas de glaucome.

L'un de ces cas est particulièrement démonstratif. En voici le résumé : — Un enfant de trois ans, bien constitué, est atteint d'un glaucome infantile très net; l'œil est augmenté de volume, la tension est surélevée, il ne présente aucune lésion du globe, et son appareil circulatoire paraît absolument sain. Nous pensons que chez un pareil malade, dont les vaisseaux ne sont pas sclérosés, dont les voies d'excrétion sont très libres, la sympathectomie devra donner son maximum de résultat. Nous pratiquons cette opération et, pendant deux mois, le résultat semble heureux, ensuite l'hypertension apparaît de nouveau, et les effets de l'hypertension deviennent nuls.

Sans insister davantage sur les difficultés qu'il y a à diminuer la sécrétion des liquides oculaires, nous dirons que les efforts des praticiens doivent, de plus en plus, porter sur le rétablissement des voies d'excrétion, sur leur élargissement, et qu'il faut s'appliquer à rendre leur fonctionnement aussi parfait que possible; cette manière de voir est d'ailleurs celle de la grande majorité des praticiens; par l'iridectomie, la sclérotomie, suivie ou non de massage, les développements de l'angle irien, etc., tous s'efforcent de favoriser l'issue hors de l'œil des liquides qui l'encombrent.

Tout ce qui a été dit, notamment par de Wecker, concernant l'utilité de la cicatrice filtrante est très exact, mais, malheureusement, la simple incision de la sclérotique, complète comme dans l'iridectomie, incomplète comme dans la sclérotomie, ne donne que très rarement et très imparfaitement cette cicatrice filtrante. Tout en estimant que les travaux écrits dans le but de

démontrer la valeur de cette cicatrice, et la technique opératoire recommandée présentent un intérêt de premier ordre, nous croyons que le but cherché n'a pas été atteint. Nous n'avons pas, en ce moment, de moyen innocent, sûr et commode, d'obtenir la cicatrice filtrante.

Les opérations classiques d'iridectomie et de sclérotomie s'accompagnent d'une cicatrice qui perd très vite la propriété de laisser passer les liquides intraoculaires; au niveau de la section de la coque oculaire, cette coque reprend bientôt toute sa résistance : et c'est là pourquoi Bader, Walker[1] et Herbert[2] ont imaginé et préconisé des opérations spéciales. Bader ne craint pas, pour obtenir la cicatrice filtrante, de provoquer un prolapsus de l'iris à l'aide d'une incision scléroticale. Walker a recommandé, pour établir une fistule permanente, d'introduire, dans une incision scléroticale, un lambeau conjonctival.

Ces deux procédés de Bader et de Walker ont été, assez récemment, recommandés par Herbert. Ce dernier auteur a conseillé l'inclusion d'un lambeau de conjonctive, l'enclavement de l'iris, et même l'intromission dans la plaie d'un tube capillaire en verre.

Nous ne dirons rien d'inexact si nous affirmons ici que le prolapsus de l'iris est considéré à juste titre, par la très grande majorité des praticiens, comme un accident fâcheux et que les autres procédés de Walker et d'Herbert sont loin d'avoir tenté les ophtalmologistes.

Les procédés de sclérotomie postérieure permettent l'excrétion des liquides intraoculaires sous la conjonctive, d'une façon rationnelle, mais ils sont applicables seulement aux cas dans lesquels on se propose simplement de conserver le globe de l'œil dont la vision est perdue; la résection de la sclérotique dans le quadrant inféro-externe, récemment proposée par Blanco[3], outre qu'elle risque fort d'entraîner dans la plaie un dangereux enclavement du tractus uvéal, n'est guère applicable, aussi, que pour éviter l'énucléation.

Nous avons en vue, au contraire, les diverses variétés de glaucome chronique avec hypertension plus ou moins accentuée, et conservation de la vision. On sait combien souvent cette affection résiste à l'iridectomie la mieux faite et à la sclérotomie, même quand elle est suivie de massage (Dianoux). La cicatrice

1. Walker, Procédé pour diminuer la tension dans le glaucome chronique, *Congrès d'Edimbourg*, 1894.
2. Herbert, Traitement du glaucome chronique par la formation d'une fistule sous-conjonctivale, *Société opht. du Royaume-Uni*, juin 1903.
3. Blanco, Sclérectomie, *Congrès de Madrid*, 1903.

après ce massage reste plus longtemps perméable, mais elle finit toujours par perdre le pouvoir de laisser passer facilement les liquides intraoculaires; au bout de peu de temps, l'accolement des lèvres de la plaie fait qu'il n'y a, pour ainsi dire, plus de cicatrice du tout et entraîne dans la coque oculaire la *restitutio ad integrum.*

Nous n'avons ici en vue que le glaucome chronique dans ses diverses variétés, parce que nous savons bien que le glaucome aigu guérit par la seule iridectomie, et nous arrivons à cette conclusion que pour guérir le glaucome chronique, il faut obtenir, sans le moindre prolapsus, une cicatrice filtrant aussi bien que la cicatrice cystoïde qui résulte de l'enclavement irien, une cicatrice placée au point d'élection, dans la région du canal de Schlemm, une cicatrice durable, consistant dans un élargissement permanent et définitif des voies d'excrétion normales.

Par quel moyen obtenir cette cicatrice?

Ce moyen, nous croyons l'avoir trouvé. Voici en quoi il consiste :

Nous pratiquons d'abord une incision portant sur la sclérotique et débridant l'angle de filtration aussi exactement que possible. Dans le dernier temps de la section scléroticale le couteau subit un mouvement de rotation, de façon à tourner le tranchant un peu en arrière; il en résulte que la sclérotique est taillée en biseau, en bec de flûte; lorsque le couteau est arrivé sous la conjonctive, il est tourné franchement en arrière, de façon à détacher un grand lambeau de la muqueuse; l'iridectomie est ensuite faite comme d'habitude, et après l'excision de l'iris, on pratique la résection d'une faible partie du bec de la sclérotique adhérent à la cornée. Pour cela il faut, avec une petite pince à griffe, soulever le lambeau conjonctival; la lèvre antérieure de la plaie fait saillie et, avec de fins ciseaux bien aiguisés, on détache aisément un mince lambeau de sclérotique. C'est là le temps original de notre opération qui consiste en une *sclérectomie superposée à une iridectomie.*

Cette sclérotomie ainsi placée ouvre très largement la porte aux liquides qui cherchent la route de l'angle de filtration, et le lambeau muqueux qui vient recouvrir la brèche scléroticale, reçoit au-dessous de lui le liquide qui s'épanche dans les mailles sous-conjonctivales.

La cicatrisation de la plaie se fait normalement, tout au plus note-t-on un retard de quelques jours dans la formation de la chambre antérieure, et quand le malade est guéri, on peut voir sous le lambeau conjonctival soulevé, tomenteux, transparent,

une ligne étroite qui représente la partie affaiblie par la sclérotique.

Nous avons opéré de la sorte quinze malades, sans avoir jamais éprouvé de difficultés sérieuses, et sans le moindre accident immédiat ou consécutif.

L'un de ces malades est opéré depuis deux ans, deux autres cas remontent à huit mois, les autres sont plus récents; nous croyons devoir attendre pour publier, dans un mémoire d'ensemble, un grand nombre d'observations longtemps suivies; il nous suffira de dire aujourd'hui que toutes nos opérations ont donné lieu à une cicatrice laissant facilement s'échapper les liquides intraoculaires.

Il est évident qu'un œil atteint d'angio-sclérose doit, malgré une telle opération, continuer à se scléroser; il est certain que si la papille s'atrophie sous l'influence d'une diathèse, elle continuera à s'atrophier, mais il n'est pas douteux non plus que la cicatrice filtrante qu'on obtient par notre procédé, présente, sans les inconvénients du prolapsus, tous les avantages de la cicatrice cystoïde.

Elle supprime l'hypertension; que peut-il arriver de plus heureux à un œil atteint de glaucome?

Discussion.

M. Abadie, de Paris. — Je montrerai à M. Lagrange, quand il voudra, ma malade opérée depuis sept ans de sympathectomie et qui a conservé la vision du côté opéré. Donc je suis en droit de dire qu'il y a certaines formes de glaucome qui résistent à l'iridectomie et qui cèdent à la sympathectomie.

Traitement des affections chroniques non suppurées de l'oreille moyenne par la galvanisation tubo-tympanique,

Par M. le Dr Aristide Malherbe,
Chirurgien adjoint aux Sourds-Muets.

Permettez-moi d'attirer votre attention sur une méthode de traitement que nous appliquons depuis plus de deux années aux affections chroniques non suppurées de l'oreille moyenne.

Les résultats que nous avons obtenus nous engagent à vous présenter aujourd'hui ce procédé. Mais vous savez combien est confuse la classification des otites chroniques moyennes dites sèches et combien plus confuse encore leur thérapeutique. Voyons donc tout d'abord comment on peut, suivant nous, classer ces affections, en tenant compte de l'origine des lésions, de leur étiologie et de leur pathogénie. Nous aborderons ensuite l'étude de leur thérapeutique.

Nous avons divisé en deux grands groupes principaux les otites moyennes chroniques non suppurées.

A. Tubo-tympanites. — Les lésions sont surtout localisées à la caisse et à la trompe; lésions caractérisées par l'épaississement et la néoformation de brides fibreuses immobilisant plus ou moins la chaîne des osselets, comme dans le *catarrhe tubo-tympanique*; ou bien les lésions scléreuses, ont succédé aux néoformations conjonctives et déterminé, soit l'ankylose fibreuse de l'étrier seul, soit l'envahissement de la fenêtre ronde; ces formes répondent à ce que nous nommons l'*otite hyperplastique*.

Ces tubo-tympanites sont des scléroses tympaniques secondaires, de nature catarrhale et infectieuse, qui se sont propagées du rhino-pharynx à la caisse, par voie tubaire.

Pour nous résumer et ne pas entrer ici dans les détails de ces différentes lésions, nous dirons qu'elles peuvent être simplement fibro-exsudatives, comme dans le type catarrhe tubo-tympanique, ou stapédo-ankylosantes, comme dans le type otite hyperplastique.

B. Tympano-labyrinthites. — Les lésions, ici, sont à prédominance nerveuse, soit qu'il s'agisse de lésions localisées à point de départ labyrinthique, comme dans ce que nous appellerons la *tympanite adhésive précoce*, soit qu'il s'agisse d'un processus neuro-vasculaire, frappant simultanément les différentes parties de l'oreille, comme dans la *tympanite sclérémateuse d'emblée*. Dans le premier cas, les altérations de la caisse, internes et profondes, sont caractérisées par une néoformation spongieuse du labyrinthe : il s'agit très vraisemblablement d'une lésion dégénérative secondaire du trijumeau, d'une trophonévrose d'origine toxémique. Ce genre d'affection est l'apanage de la jeunesse.

Dans le second cas, les lésions de la caisse sont diffuses et reconnaissent comme origine une altération vasculaire et nutritive ayant sa source dans l'organisme et relevant de troubles généraux : arthritisme, artério-sclérose, neuro-arthritisme. Ce sont des altérations d'ordre dystrophique. Ce genre d'affections frappe les sujets plus âgés.

Le groupe des tympano-labyrinthites est celui des scléroses tympaniques primitives. Il se différencie du groupe des tubo-tympanites en ce que les lésions, au lieu d'être propagées par la trompe, prennent naissance au sein même des cavités de l'oreille et frappent d'une façon à peu près simultanée la caisse et le labyrinthe, ce qui fait leur gravité.

Thérapeutique. — Voyons maintenant ce qu'il convient de faire en présence du premier groupe d'affections que nous venons de décrire : les *tubo-tympanites*.

D'après ce que nous avons vu, il faut chercher à rendre aux différentes parties de l'appareil de transmission le plus possible de leur intégrité.

Pour cela faire, nous nous préoccuperons de tout ce qui est malade : muqueuse tubaire, muqueuse tympanique, osselets, articulations, ligaments. Il faudra remplir deux conditions :

1° Ramollir ou détruire les brides fibreuses de nouvelle formation ;

2° Mobiliser l'appareil transmetteur.

Dans les lésions fibro-exsudatives, dans le catarrhe tubo-tympanique, le ramollissement ou la destruction des brides de la caisse, le traitement de la muqueuse tubaire, relèvent du procédé dont nous allons parler : de la galvanisation tubo-tympanique; c'est le moyen le plus efficace, le plus capable de transformer l'état de la muqueuse sur toute l'étendue de l'oreille moyenne.

Dans les lésions stapédo-ankylosantes, dans l'otite hyperplastique, c'est encore le traitement régénérateur de la muqueuse qui sera employé avec le plus de succès; lui seul est capable de la modifier dans sa structure intime.

La mobilisation de l'appareil transmetteur se fera ensuite par les moyens ordinaires : douches et massages.

La thérapeutique du deuxième groupe d'affections, les *tympano-labyrinthites*, est plus complexe.

Peut-on avoir la prétention de guérir complètement ce genre d'affections? Évidemment non. Doit-on, pour cela, s'abstenir de tout traitement? Tel n'est pas notre avis. Nous devons :

1° Nous efforcer de ralentir la marche du processus;

2° Combattre les symptômes pénibles auxquels il donne lieu.

Dans le début de la tympanite adhésive précoce, notre traitement par la galvanisation tubo-tympanique est susceptible d'amener des modifications appréciables; son action agit heureusement sur les lésions tropho-névrotiques.

Le même traitement se recommande aussi au début de la tympanite sclérémateuse d'emblée, car il peut modifier les

troubles résultant des altérations vasculaires et nutritives qui caractérisent cette affection.

De plus, l'action électrique influence favorablement le nerf auditif et lui donne une vitalité nouvelle.

C'est aussi, suivant nous, le procédé qui a le plus de prise sur les symptômes pénibles de ces affections.

Il n'est pas rare, en effet, de voir diminuer et même cesser les bourdonnements, bien mieux que par la douche d'air ou le massage, les révulsifs et les traitements médicamenteux.

L'audition est améliorée par action directe sur la muqueuse, et le traitement, qu'il est nécessaire de reprendre de temps en temps, procure une augmentation du pouvoir auditif due au réveil de l'activité nerveuse et non à des phénomènes inflammatoires, comme ceux que produit le contact de liquides irritants avec la muqueuse de la caisse.

Les vertiges sont la seule contre-indication à ce traitement. L'électricité nous a semblé avoir peu d'action sur eux. Chez certains malades même l'irritation de l'acoustique amènerait une exacerbation des vertiges.

Il nous reste à voir comment agit l'action galvanique, appliquée au traitement des otites moyennes chroniques non suppurées.

Nous ne pouvons entrer ici dans des détails bien connus : décomposition des solutions salines contenues dans les tissus, effets caustiques dus à la soude mise en liberté par cette décomposition.

Il nous suffira de rappeler les effets physiologiques qui se produisent sur les tuniques musculaires, vasculaires et conjonctives au contact de l'électrode; cette action complexe opère dans les tissus pathologiques des modifications qui les conduisent à la guérison par résolution des foyers d'inflammation chronique et par régression des foyers de sclérose.

Les phénomènes physico-chimiques ne sont pas purement locaux et limités aux points de contact de l'électrode; d'autres effets sont produits à distance dans l'intimité même des tissus.

Dans les couches concentriques à l'électrode négative, le processus nutritif des tissus est troublé par l'appel incessant des molécules de soude, qui est un de leurs éléments constitutifs; il en résulte une modification telle qu'on peut constater à ce niveau la disparition des infiltrats embryonnaires, dont la conséquence est la formation d'un tissu particulièrement souple. C'est cette modification qui favorise la guérison des scléroses otiques par la galvanisation.

Nous avons donc pour but, par notre procédé de galvanisation tubo-tympanique, de produire, dans les affections chroni-

ques non suppurées de l'oreille moyenne, des effets résolutifs dont la conséquence serait, pour les différents tissus qui la composent, le retour à la structure et aux propriétés physiologiques normales.

L'instrumentation est des plus simples. Elle se compose :

1° D'une source d'électricité qui est le courant continu de la ville avec réducteur de potentiel, d'un milliampèremètre et d'une montre. On peut également utiliser une batterie au bisulfate de mercure avec collecteur;

2° De bougies spéciales isolées sur toute la longueur, excepté à leurs deux extrémités : l'extrémité libre est terminée par une petite olive en platine légèrement aplatie; l'autre extrémité est destinée à recevoir le fil du pôle négatif;

3° Enfin de cathéters de différentes grosseurs, de préférence en gomme.

Après avoir placé le cathéter et s'être assuré qu'il est dans la trompe, nous y introduisons par une pression modérée notre bougie préalablement lubréfiée et nous la mettons en communication avec le pôle négatif.

Le pôle positif, sous forme d'une électrode métallique souple recouverte de peau de chamois, est fixé sur le bras ou le cou du malade.

Nous faisons alors passer le courant avec une intensité progressive.

Quand il y a une résistance dans la trompe, elle ne tarde pas à céder et la bougie pénètre dans la caisse.

Cette pénétration et son degré sont indiqués par des repérages inscrits sur la bougie.

Le courant employé varie suivant les cas et les malades, utilisant de faibles quantités d'électricité : 2, 3, 5, 6 milliampères, de manière à produire cette action vaso-motrice si importante de la galvanisation qui est seule vraiment utile sur les tissus.

Nous tenons compte dans notre application, non seulement du nombre de milliampères, mais de la quantité d'électricité employée.

Cette application a une durée moyenne de 5 à 10 minutes.

Elle ne doit provoquer aucune douleur et ne donner lieu à aucun vertige. A l'ouverture du courant, il est parfois donné d'en observer un peu, mais ce vertige est généralement peu accusé et très fugace, si l'on a soin d'ouvrir lentement.

Les bourdonnements disparaissent pendant la séance et il n'est pas rare que cette disparition soit définitive dès la première séance. Ils sont, en général, modifiés par la suite.

Le nombre des séances varie suivant les cas et surtout suivant la nature des lésions.

Les résultats obtenus chez les malades atteints de tubo-tympanites sont véritablement encourageants.

Les modifications qui s'opèrent au niveau des muqueuses tubaires et tympaniques s'accusent rapidement par la disparition, au bout de quelques séances, des troubles constatés : surdité et bourdonnements.

L'élément catarrhal et l'hypertrophie de la muqueuse tubaire disparaissent. Le catarrhe tubo-tympanique guérit complètement.

Dans l'otite hyperplastique, un plus grand nombre de séances est nécessaire. On comprend aisément que les modifications de la muqueuse tympanique ne peuvent aller très vite, étant données les dimensions exiguës de l'électrode et la nécessité de varier les points de contact.

Néamoins, grâce à l'action vaso-motrice du courant galvanique, les parties fibreuses arrivent à s'assouplir sans déterminer aucune espèce d'irritation fâcheuse.

Nous avons eu l'occasion de traiter quelques cas de tympanite adhésive précoce; chez certains d'entre eux nous avons été assez heureux pour améliorer la dureté d'oreille, et nous pensons qu'une fois ce degré d'amélioration obtenu, il n'est pas impossible de fixer cet état en suspendant le processus de sclérose.

De plus, il existe encore une influence manifeste, non définie, du courant électrique qui va impressionner les centres nerveux et produire une excitation favorable de ces centres.

Nous avons eu également à soigner des malades atteints de tympanite sclérémateuse d'emblée. Ici encore, lorsqu'il ne s'agissait pas de sourds invétérés, nous avons pu améliorer leur état, grâce aux propriétés éminemment décongestionnantes t sédatives de la galvanisation sur les éléments vaso-moteurs. Celle-ci, en effet, modifie sans conteste la nutrition des muqueuses qui ont été, pendant assez longtemps le siège de troubles profonds, et son action interpolaire nous semble recommandable dans ces cas.

Ainsi, même dans les tympano-labyrinthites, le traitement galvanique peut soulager les malades.

Comme on le voit, l'action de la galvanisation est complexe et son application répond bien aux diverses indications que nous avons exposées; il s'agit là, pensons-nous, non d'une méthode aveugle, mais d'un mode d'action bien déterminé. Et, si l'on considère qu'on ne crée aucun traumatisme ni dans le canal tubaire, ni dans la caisse, en agissant avec la prudence nécessaire, il nous sera permis de dire que cette méthode se recommande par la simplicité de son application et par la facilité avec laquelle elle est acceptée et supportée par les malades.

Séance du Samedi 7 octobre

A 2 heures.

Présidence de M. CHAUVEL.

De l'épithéliome calcifié, à propos d'un cas suivi de trois récidives,

Par M. le Dr Albert MALHERBE, de Nantes,
Directeur de l'Ecole de Médecine,
Chirurgien des hôpitaux.

Il y a vingt-cinq ans que j'ai fait connaître l'épithéliome calcifié : 1° par une communication faite à la Société anatomique de Paris par mon élève le Dr J.-E. Chenantais; 2° par la thèse du même confrère (Paris, 1880); 3° par un résumé inséré dans les *Archives de Physiologie* (1880); 4° par une communication au Congrès de Londres en 1881; 5° enfin par un mémoire que voulut bien couronner la Société de chirurgie en lui accordant le prix Laborie (1881).

Depuis lors, j'ai eu l'occasion de revenir sur la question de donner ma statistique telle qu'elle était à cette époque au Congrès de chirurgie de 1895.

Les recherches que j'avais faites sur la question au moment de la publication de mon mémoire adressé à la Société de chirurgie m'avaient montré que personne avant mes études n'avait compris la structure de l'É. calcifié, si ce n'est Martin Wilckens qui, dans une thèse de Gœttingue[1] de 1858 : *Sur la calcification et l'ossification de la peau*, décrivit, au milieu de faits disparates, de tophus goutteux, une tumeur calcifiée de la joue chez une jeune femme.

« Cette tumeur, conclut-il, dans l'état actuel de la science, doit être considérée comme un épithéliome (cancroïde) dont les cellules ont subi la métamorphose régressive calcaire. »

L'observation de Wilckens est citée in extenso dans mon mémoire de 1882[2].

1. *Ueber Verknœcherung und Verkalkung der Haut*, Gottingen, 1858.
2. *De l'Épithéliome calcifié de la peau*, par A. Malherbe, Paris, Doin.

D'une seule observation, Wilckens ne pouvait pas tirer une conclusion bien nette et, du reste, comme je l'ai dit, ce fait est perdu dans son travail au milieu d'observations disparates. C'est par une citation de Virchow que j'ai pu connaître et me procurer le travail de Wilckens, alors que j'avais déjà publié mon mémoire basé sur plus de dix tumeurs.

Virchow lui-même avait certainement vu des É. calcifiés; mais il leur avait donné une interprétation des plus bizarres, admettant qu'il s'agissait d'exostoses discontinues, c'est-à-dire d'exostoses pédiculées dont le pédicule s'était résorbé ou brisé et qui avaient continué de vivre d'une vie propre après s'être séparées de leur support.

On voit que le grand pathologiste n'était pas dépourvu d'imagination.

Mes recherches de 1880, bien que largement publiées, restèrent peu connues du public médical et ne furent point citées dans les livres classiques.

La raison en est qu'il s'agissait d'un travail obscurément fait en province et, en second lieu, que l'É. calcifié étant presque toujours une tumeur absolument bénigne et du reste assez rare, les chirurgiens peu pathologistes qui en enlèvent se disent : Tiens, c'est drôle, une tumeur crétacée! et, s'il n'y a pas là quelqu'un qui s'intéresse aux études et aux recherches sur les tumeurs, la pièce est perdue ou reste inutilisée.

La première tumeur que j'observai fut un *kyste à contenu crétacé du sourcil.* C'est sous cette dénomination que mon maître le Prof. Heurtaux me remit en 1875 une petite tumeur parfaitement enkystée, à contenu ossiforme et développée au niveau du sourcil [1].

J'examinai cette tumeur et j'obtins, par le raclage, des cellules à noyau clair qui me parurent bizarres et m'intriguèrent passablement. Mais je me bornai à rester dans le doute. En 1878, le même Prof. Heurtaux m'apporta une tumeur grosse comme une amande qu'il avait enlevée sur la partie postérieure du cou d'une jeune fille de quatorze ans. Cette tumeur présentait à la coupe un tissu blanchâtre, assez ferme, parsemé de grumeaux calcaires un peu plus jaunes. Je conservai quelque temps cette tumeur comme une simple curiosité et, enfin, j'en fis décalcifier un morceau dans l'acide picrique et je pus faire des coupes qui me montrèrent un aspect de néoplasme que je n'avais encore jamais vu ni dans mes préparations, ni dans les livres classiques

1. Mais nullement dans l'angle externe. Je m'expliquerai plus tard sur la localisation de l'épithéliome calcifié au sourcil et sur l'argument que l'on a voulu en tirer pour assimiler l'épithéliome calcifié au kyste dermoïde.

(Cornil et Ranvier, Virchow, etc.). D'autre part, je retrouvais dans ce nouveau néoplasme des masses cellulaires dont les éléments avaient absolument l'aspect des cellules à noyau clair contenues dans la tumeur crétacée du sourcil. Enfin, l'aspect général des coupes était celui de l'E. lobulé ou de l'É. tubulé si bien connu depuis la première édition du *Manuel* de Cornil et Ranvier. Donc j'étais en présence d'une tumeur du genre épithéliome dont les cellules avaient été envahies par la calcification.

Ayant ainsi pris la bonne piste, je trouvai, soit dans les collections de l'École de médecine, soit parmi des pièces gardées par quelques-uns de mes collègues en raison de leur aspect curieux, un certain nombre d'É. calcifiés. Je pus réformer le diagnostic de mon observation XI où j'avais cru à un sarcome contenant des grumeaux calcaires.

Mais je n'étais pas au bout de mes étonnements. En examinant la tumeur qui fait le sujet de l'observation IV, quel ne fut pas ma surprise de trouver que les masses épithéliales calcifiées étaient contenues, non dans une trame fibreuse ou fibro-plastique, mais bien dans une trame osseuse si bien développée que j'aurais pu en présenter des spécimens à mes élèves pour leur faire étudier l'os normal.

Néanmoins, comme je connaissais déjà la féconde loi de Reichert sur les tissus de substance conjonctive et leur équivalence histologique; comme j'avais déjà, dans les tumeurs épithéliomateuses des glandes salivaires, vu, après de nombreux exemples de trame muqueuse, cartilagineuse ou fibreuse, un superbe spécimen donné par mon regretté collègue Joüon de tumeur à trame osseuse, je me remis assez vite de mon premier étonnement et j'établis incontinent les deux espèces de l'É. calcifié : l'épithéliome calcifié à trame fibreuse, le plus commun, et l'épithéliome calcifié à trame osseuse. Depuis mon premier travail, mes collègues me fournirent, et je pus recueillir moi-même un certain nombre d'épithéliomes calcifiés, de sorte que la statistique de mon laboratoire s'élève aujourd'hui à trente-cinq cas.

Si l'on en défalque deux, l'un douteux, l'autre que je n'ai pas pu vérifier moi-même, il reste pour ma seule collection trente-trois faits recueillis dans l'espace de trente ans.

J'ai observé en outre quelques tumeurs communiquées par des collègues soit de Paris soit de la province et, en dernier lieu, deux préparations qui m'étaient envoyées par M. Caubet fils, de Toulouse, et qui étaient absolument typiques.

Reverdin, après sa très curieuse observation d'É. calcifié communiquée au Congrès de Chirurgie de 1901, cite une statistique de cinquante-trois cas dans laquelle il fait entrer, je pense,

les vingt-huit cas que j'avais communiqués au Congrès de 1895.

Comme il y a beaucoup plus d'épithéliomes calcifiés que ne le ferait croire cette statistique, elle prouve, selon moi, que bien des cas passent inaperçus en raison de leur peu de gravité, du petit volume de la plupart des tumeurs et du faible intérêt qu'attachent beaucoup de chirurgiens à la connaissance de la nature des tumeurs manifestement bénignes.

Lorsque je publiai mes premières observations d'É. calcifié, j'avais recueilli quelques tumeurs calcifiées du scrotum qui ne sont autre chose que des kystes athéromateux dont le contenu s'est calcifié, c'est-à-dire des tumeurs dont la membrane extérieure est seule vivante et dont le milieu est formé d'un magma graisseux incrusté de chaux ayant l'aspect du mastic durci.

Sous l'influence de ces observations, et peut-être aussi d'un cas où j'avais cru trouver un véritable É. calcifié développé aux dépens d'une loupe ou kyste athéromateux enflammé, je n'hésitai pas à admettre que les É. calcifiés se développaient aux dépens des glandes sébacées, comme du reste la plupart des épithéliomes cutanés. Les épithéliomes sudoripares sont très rares, et du reste, comme le point de départ exact d'une tumeur ne saurait être observé directement et par suite est toujours quelque peu hypothétique, je n'ai osé conclure à l'origine sudoripare de l'épithéliome cutané en général que dans deux cas ayant pris naissance l'un dans la peau de l'éminence thénar, l'autre dans la peau de l'éminence hypothénar. Comme il n'y a pas là de glandes sébacées et que ces deux tumeurs avaient une forme un peu particulière, j'ai conclu qu'il s'agissait bien probablement d'épithéliomes sudoripares.

Je suis resté convaincu de l'origine glandulaire sébacée de l'É. calcifié, jusqu'au jour où j'ai vu mon opinion combattue par d'autres observateurs qui, ayant observé des É. calcifiés, ne leur avaient pas donné la même interprétation pathogénique que moi.

En effet, diverses observations ou mémoires ont paru sur la question soit en France soit en Allemagne. Mon interprétation a été admise par les uns et rejetée par les autres, de sorte qu'en dernière analyse mes premières convictions ont été ébranlées, et je me suis demandé si c'était moi ou si c'étaient mes contradicteurs qui étaient dans le vrai.

Je crois qu'aucun élément nouveau n'a été apporté à la description anatomo-pathologique que j'ai donnée, il y a un quart de siècle, de l'épithéliome calcifié. Je n'aurai donc qu'à rappeler brièvement ma description primitive en ajoutant quelques détails que j'ai observés en revisant mes tumeurs.

Au contraire, au point de vue clinique, un de mes anciens camarades d'internat, le professeur Jaques Reverdin de Genève, a montré par une très belle observation communiquée au Congrès de chirurgie de 1901 que l'É. calcifié pouvait dans quelques cas acquérir une certaine malignité et récidiver plusieurs fois.

Vers la même époque, j'observais un fait analogue que M. Reverdin voulut bien citer dans son travail et dont je donnerai aujourd'hui l'observation complète, le malade, après trois récidives, semblant parfaitement guéri.

C'est le travail de M. Reverdin et ma nouvelle observation à peu près superposable à la sienne qui m'ont donné l'idée de reprendre un peu l'étude de mes É. calcifiés anciens et des nouvelles tumeurs parvenues au laboratoire depuis une dizaine d'années, après ma communication de 1895 au Congrès de chirurgie.

Je me propose donc, après une description très courte, mais aussi précise que possible, de l'É. calcifié, de passer en revue les diverses opinions émises sur la pathogénie de ces tumeurs, d'exposer l'évolution qui s'est faite dans mon esprit à leur sujet et de donner la conclusion qui me paraît la plus acceptable, les théories pathogéniques renfermant presque toujours une bonne part d'hypothèse.

Je donnerai ensuite mon tableau statistique complet.

Symptomes. Structure macroscopique et microscopique.

Les Épithéliomes calcifiés sont des tumeurs qui se développent à peu près également chez les deux sexes et qui peuvent apparaître à tous les âges de la vie. Elles se voient aussi bien sur le tronc et sur les membres qu'à la tête, pour laquelle elles ont cependant une certaine prédilection. Elles sont presque toujours très superficielles et jamais nous n'en avons observé de véritablement profondes. Leur volume est, d'habitude, très petit, variant de celui d'un noyau de cerise à celui d'une amande ou d'une petite noix; mais exceptionnellement l'É. calcifié peut atteindre le volume du poing et même un volume bien plus considérable comme dans notre observation XXIX. Quel que soit leur volume, ces tumeurs sont d'une dureté pierreuse qui permettra de les reconnaître immédiatement, sauf de rares exceptions.

La peau qui les recouvre est ou bien absolument saine, ou bien irritée à des degrés divers ou même ulcérée; cela dépend des pressions qu'elle a pu subir et du véritable traumatisme

qu'elle éprouve, serrée entre le nodule pierreux sous-cutané et les corps extérieurs qu'elle peut rencontrer. Quelquefois il y a comme un petit abcès dû à la suppuration d'une bourse séreuse adventice qui enveloppe la tumeur.

Les É. calcifiés ne déterminent, sauf le cas de complications inflammatoires, aucune douleur.

Leur accroissement est très variable, mais d'habitude fort lent. On verra dans notre tableau statistique que des tumeurs grosses comme un haricot ou comme une noix remontaient à dix, douze, vingt-cinq, trente et trente-sept ans. Ces tumeurs étaient évidemment arrêtées dans leur évolution, et à cet arrêt répondent quelques particularités de structure que j'indiquerai plus tard.

D'autres, au contraire (obs. IV et XXIX), se développent activement et pourraient devenir énormes sans l'intervention du chirurgien; mais c'est là l'exception.

Enfin, sauf des exceptions fort rares, l'É. calcifié ne récidive pas après l'ablation. Je ne connais que deux cas où il y eut récidive; le fait de Jaques Reverdin et celui qui est rapporté dans mon observation XXIX. Reverdin a cité mon observation dans son travail de 1901; mais j'ai attendu pour la publier intégralement que l'observation fût complète.

L'examen macroscopique des É. calcifiés après leur ablation montre le plus souvent un tissu blanc, fibroïde, parsemé de grumeaux calcaires qui se détachent aisément de leurs logettes [1].

Leur présence suffit pour donner à la tumeur une grande dureté.

Mais cette dureté est bien plus considérable encore lorsque la trame est ossifiée. Il faut alors employer la scie lorsqu'on veut diviser la tumeur.

Le plus souvent il y a une membrane kystique parfaitement développée autour du néoplasme. Cette membrane manquait dans l'observation XXIX et c'est peut-être là un des motifs de la malignité relative de cette tumeur.

L'examen microscopique des coupes, fait à un faible grossissement, montre la disposition habituelle des tissus dans les épithéliomes cutanés et notamment dans les épithéliomes lobulés et tubulés.

Des masses épithéliales de volume variable sont enfermées au

1. Dans un cas de tumeur exulcérées (obs. XI), la tumeur, située sur la région parotidienne d'un enfant de 9 mois, laissait échapper des grumeaux calcaires que les parents avaient recueillis dans une petite boîte et qui ressemblaient à de la gravelle phosphatique.

sein d'une trame connective représentée soit par du tissu jeune, fuso-cellulaire, soit par du tissu fibreux fibrillaire plus ou moins adulte, soit par de l'os vrai.

Les masses cellulaires épithéliales sont caractérisées par l'infiltration calcaire de tout ou partie de leurs éléments. Dans certaines vieilles petites tumeurs il n'y a pas une cellule néoplasique qui ne soit calcifiée; dans d'autres tumeurs plus jeunes, il y a presque un balancement (obs. XI) entre les parties calcifiées et celles qui ne le sont pas. Dans certaines masses, on assiste, pour ainsi dire, à l'envahissement calcaire des cellules et, après plusieurs rangs de cellules totalement calcifiées, on trouve des éléments dont le protoplasme commence à se calcifier alors que le noyau est encore vivant et colorable.

Ajoutons que la calcification peut se voir même dans les éléments cellulaires de la trame, fait que nous n'avions pas indiqué jusqu'à présent.

Autour des masses calcifiées on trouve presque toujours, au moins dans les tumeurs qui continuent à évoluer, d'énormes cellules à noyaux multiples ressemblant beaucoup aux myéloplaxes des os.

Nous donnerons plus tard notre opinion sur la nature de ces cellules. Nous les appellerons cellules géantes, ce qui n'implique du reste aucune relation avec les figures assez mal nommées cellules géantes qui forment le centre du nodule tuberculeux classique.

Les cellules de l'épithéliome calcifié, grâce à leur pétrification phosphatique, acquièrent une résistance qui permet de les isoler les unes des autres par une méthode simple et grossière consistant à frotter un de ces grumeaux calcaires entre deux lames porte-objet. On obtient ainsi une poussière qui, examinée au microscope, montre des cellules soudées par petits groupes ou même complètement isolées et ayant un aspect absolument pathognomonique.

J'insiste sur ce point. La cellule de l'épithéliome calcifié est pathognomonique. Il suffit d'une seule cellule bien conservée pour faire reconnaître la nature de la tumeur et, sans soutenir qu'on n'observera jamais de cellule analogue dans d'autre cas (car nous ignorons la limite du possible et de l'impossible), je puis affirmer que sur plus de deux mille tumeurs et en plus de trente années d'observation je n'ai pas vu une seule fois dans d'autres tumeurs calcifiées, et il y en a de nombreuses (athérome, lipome, fibrome, myome), je n'ai pas vu, dis-je, une seule fois une cellule pouvant être confondue avec celles de l'épithéliome calcifié.

La cellule de l'épithéliome calcifié est ordinairement polygonale, très aplatie; elle présente un petit noyau ou plutôt un espace vésiculaire représentant le noyau disparu. Autour de cette petite figure blanche, parfaitement ronde, indiquant le noyau vésiculeux, on voit le protoplasma qui, par sécrétion endoplasmique, s'est rempli de granulations grisâtres ou parfois brunâtres sur les pièces colorées au picro-carmin.

Ces détails se voient sur les préparations colorées au picro-carmin (ou sans coloration aucune) montées à l'eau ou à la glycérine.

Les préparations montées au baume du Canada conviennent pour étudier certains points, notamment la disposition des cellules géantes (carmin aluné et montage au baume) mais elles rendent les cellules calcifiées trop transparentes, de sorte que l'aspect du noyau sous forme d'une petite lunule blanche se détachant sur le gris foncé de la cellule est moins frappant que sur les préparations montées à la glycérine.

Les cellules géantes qui entourent les amas de cellules calcifiées se transforment en ces cellules par division du protoplasme[1].

Mais on peut voir aussi dans certaines masses épithéliales les cellules parfaitement individualisées se calcifier peu à peu. On trouve alors sur la même masse épithéliale : 1° des cellules d'aspect ordinaire (épithéliomateux); 2° des cellules à noyau colorable[2], mais dont le protoplasme commence à s'infiltrer de calcaire; 3° des cellules totalement calcifiées. Leur noyau ne se colore plus et se détache en clair sur le protoplasme.

Les cellules calcifiées telles que nous venons de les décrire se voient dans les préparations, tantôt à plat, tantôt de profil. Alors elles forment comme un feuilleté. Elles semblent de minceur excessive et se rapprochent de celles qu'on observe dans les endothéliomes de la pie-mère (psammome de Virchow, sarc-angiolithique de Cornil et Ranvier, endothéliomes de Lancereaux et Bard).

De même les globes cellulaires que l'on trouve dans les épithé-

1. Ce fait répond à l'ancienne théorie de Ch. Robin sur la formation des épithéliums en général. On observe un fait analogue dans les myélomes des gaines tendineuses, *Thèse de Bonjour*, 1897, Paris. Pensez aussi à la structure plasmodiale du capillaire glomérulaire rénal et du capillaire hépatique, structure admise par tous les classiques.

2. On sait que dans les dégénérescences cellulaires (sauf celle qu'on appelle la chromatolyse) le noyau n'est jamais atteint; il ne se laisse envahir ni par le pigment, ni par la graisse, ni par le calcaire. Quand les conditions d'existence deviennent trop précaires, il disparaît. Cette disparition se fait souvent par transformation vésiculaire. C'est ici le cas.

liomes calcifiés ont une ressemblance notable avec celles qui forment les grains calcifiés de l'endothéliome de la pie-mère.

La trame de l'endothéliome calcifié quand elle est fibroplastique ou fibreuse est généralement peu vasculaire. Quelquefois on y voit des points semblant un peu myxomateux, ce qui n'a rien d'étonnant, tissu muqueux et tissu conjonctif lâche étant des équivalents histologiques. La trame est généralement peu vasculaire; en tout cas jamais nous n'avons noté un développement vasculaire excessif.

La trame osseuse se voit assez fréquemment. Nous l'avons notée cinq fois et dans deux cas elle était à peu près totale, c'est-à-dire que la tumeur avait un véritable squelette d'os spongieux. Les travées osseuses sont, dans ces tumeurs, tellement bien développées qu'elles pourraient servir à démontrer la structure du tissu osseux; on y voit des espaces médullaires contenant des cellules lymphatiques et adipeuses. Les masses calcifiées paraissent en contact direct avec l'os, au moins dans certaines parties des tumeurs.

Le tissu fibreux et le tissu osseux étant des équivalents histologiques, rien d'étonnant que dans un néoplasme où, pour une cause que nous ignorons, il se fait un apport considérable de phosphate calcaire, le tissu fibreux soit atteint par le processus de l'ossification. Toujours est-il que l'on observe des lamelles osseuses normales avec les ostéoplastes munis de leurs cellules et de leurs canalicules osseux.

Il est probable que les épithéliomes calcifiés, à trame osseuse, sont destinés à s'arrêter dans leur évolution. Cependant la tumeur du bras (obs. IV) dans laquelle nous avons pour la première fois trouvé de l'os, était grosse comme le poing.

J'arrive maintenant à la grosse question, à celle qui, seule, prête à la controverse, c'est-à-dire à la question pathogénique.

Dans quel tissu ou organe, et par quel processus se développe l'épithéliome calcifié?

Dans mon premier mémoire, comme je l'ai dit plus haut, et dans ma communication au Congrès de chirurgie de 1895, je n'hésitais pas à faire naître l'épithéliome calcifié dans les glandes sébacées. J'admettais qu'une glande sébacée irritée, au lieu de se développer en kyste athéromateux, était atteinte de prolifération épithéliale et en même temps d'hyperthrophie à forme papillaire de sa tunique fibreuse, en un mot, de transformation épithéliomateuse de sa paroi. Le siège des tumeurs à la peau, leur parenté visible avec les épithéliomes cutanés, l'origine aux dépens d'une loupe (que je croyais avoir constatée), tout cela m'avait fait admettre sans hésitation qu'il s'agissait d'un épithéliome spécial

développé comme les épithéliomes vulgaires, aux dépens des glandes sébacées.

Or, dans divers travaux et notamment dans un mémoire de mon ancien élève Sourdille, fait en collaboration avec Braquehaye, dans le mémoire de Jaques Reverdin, dans des travaux de Pilliet, Perthier, etc., l'opinion pathogénique que j'avais émise est combattue et les auteurs, dont quelques-uns ont largement rendu justice à mes recherches sur la question, émettent sur la pathogénie de l'épithéliome calcifié, les opinions suivantes :

1° *Il s'agit d'un épithéliome vulgaire de la peau, qui, accidentellement, s'est calcifié.*

Il suffit, pour faire justice de cette opinion, de dire que les plus petits spécimens de nos tumeurs sont calcifiés comme les plus gros, que ni l'âge des malades, ni l'évolution, ne sont ceux de l'épithéliome ordinaire.

2° *Il s'agit de kystes dermoïdes ou de tumeurs résultant d'une inclusion embryonnaire.*

Cette opinion est la plus séduisante au premier abord, et elle devait s'imposer à un ophtalmologiste comme Sourdille qui avait observé surtout des tumeurs du sourcil.

Pilliet, avec sa grande autorité, se rangeait au même avis.

De même notre collègue Reverdin qui a pensé trouver dans mon observation XII, un argument irréfutable en raison de la présence de poils dans mes préparations.

Cette théorie du kyste dermoïde ne me satisfait pas complètement ; voici pourquoi :

D'abord les kystes dermoïdes occupent à peu près toujours *la queue du sourcil*. Je sais bien qu'Heurtaux en a figuré un magnifique spécimen sur le sommet de la tête; mais c'est un fait peut-être unique [1].

Or, l'épithéliome calcifié occupe tous les points du sourcil.

En second lieu, si je trouve 16 ou 17 cas d'épithéliome calcifié occupant la tête ou le cou, je trouve 15 cas occupant le tronc ou les membres : donc, pas de fentes branchiales à invoquer.

En troisième lieu, les kystes dermoïdes sont des tumeurs d'origine congénitale. Ils peuvent passer inaperçus dans la première enfance; mais il est rare qu'ils ne soient pas constatés dans la jeunesse. Or, s'il est parfaitement vrai que l'épithéliome calcifié se voit chez de tout petits enfants, il est vrai également qu'on le rencontre chez l'adulte et le vieillard, et qu'il semble bien pouvoir apparaître à tous les âges.

Enfin, les kystes dermoïdes n'ont jamais la structure de

1. *Dictionnaire* de Jaccoud, art. KYSTES ET TUMEURS.

l'épithéliome : au sourcil, ce sont des kystes à paroi cutanée et plus ou moins productrice de poils. *Or, jamais nous n'avons vu le plus petit kyste dans l'épithéliome calcifié.*

Les poils de mon observation XII étaient soit périphériques soit inclus par la tumeur; mais la tumeur était grosse comme une tête d'épingle et je ne pus l'étudier que par dissociation.

Quant aux kystes dermoïdes de l'ovaire ou du testicule, ce sont des tumeurs fœtales pouvant contenir tous les tissus et même des productions organoïdes. Il n'y a donc aucune comparaison à faire entre eux et les épithéliomes calcifiés.

Ces quelques considérations me semblent démontrer jusqu'à l'évidence que l'opinion défendue par Sourdille et Braquehaye, Reverdin, Pilliet, si plausible qu'elle semble au premier abord ne saurait, jusqu'à nouvel ordre, être admise définitivement.

3° *Il s'agit d'une lésion inflammatoire des glandes sébacées guéries par calcification.* C'est là l'opinion du Prof. Bard. Malgré le grand talent de l'éminent pathologiste, je crois qu'il a fait fausse route en ceci, comme du reste en ce qui concerne la classification des tumeurs. En effet, on n'a jamais cité d'inflammation préalable dans aucun des cas d'épithéliome calcifié que j'ai pu observer.

L'inflammation secondaire n'est pas rare, mais son mécanisme se comprend sans qu'il soit besoin d'insister.

Elle peut aboutir, pensons-nous, à l'élimination de la tumeur. Enfin, les cas à récidives suffiraient à ruiner la pathogénie indiquée par M. Bard.

4° *L'épithéliome calcifié est, en réalité, un endothéliome d'origine vasculaire* (Perthès).

Je n'ai connu cette opinion de Perthès que par un court résumé de la *Semaine médicale* et par la citation qu'en fait Reverdin dans son mémoire de 1901. Le Prof. Reverdin est disposé à admettre que l'on peut avoir affaire, soit à l'endothéliome, soit à une tumeur de la nature des kystes dermoïdes. Je ne pense pas, étant donné la figure si spéciale des cellules calcifiées, que l'on puisse admettre que ces tumeurs rentrent dans deux genres différents.

J'estime plutôt que la théorie endothéliale doit être admise ou repoussée pour toutes les tumeurs, Il s'agit donc de déterminer quel est le véritable point de départ de l'épithéliome calcifié. J'ai cherché à défendre mon opinion primitive en établissant les rapports de l'épithélium calcifié avec les glandes sébacées, et je n'ai pu retrouver parmi mes préparations aucune pièce absolument convaincante.

Au contraire, dans les préparations d'une tumeur de la cuisse

(obs. XXXV), donnée par M. Vignard, j'ai constaté des dispositions qui m'ont paru répondre à une structure endothéliale et, dans plusieurs préparations de mon observation XXIX, il m'a semblé voir des points de développement de l'épithéliome calcifié au milieu du tissu conjonctif.

C'est ici qu'il convient de jeter un coup d'œil sur les cellules géantes signalées plus haut. On a voulu, dit M. Reverdin, expliquer leur formation par la réunion des cellules épithéliales. Or, il me paraît impossible d'admettre que des cellules ayant perdu toute vitalité, s'accolent pour former une cellule vivante.

Au contraire, il m'a paru très nettement que dans les tumeurs dont l'évolution est arrêtée, les cellules à noyaux multiples ont disparu, tandis qu'on les trouve en abondance dans les tumeurs en voie d'évolution plus ou moins rapide. Que sont donc les cellules géantes? Ici nous sommes réduits à l'hypothèse. Celle qui me paraît aujourd'hui la plus probable, et que j'admettrai jusqu'à nouvel ordre, c'est que ces cellules géantes à noyaux multiples sont les sœurs des cellules angioplastiques. Par là, je me rallierais à la théorie de l'endothéliome.

J'ai trouvé, du reste, certaines analogies entre quelques-unes de mes préparations et des endothéliomes typiques de la pie-mère. La facilité de la calcification, la présence de globes cellulaires en oignons calcifiés sont des élements de rapprochement qu'il convient d'indiquer.

Sans donc adopter dès maintenant une opinion définitive, j'estime que la théorie de l'endothéliome vasculaire sanguin est aujourd'hui la plus acceptable.

Voici maintenant l'observation d'épithéliome calcifié à récidive qui m'a engagé à faire cette communication. Mon observation est tout à fait superposable à celle de M. Reverdin.

Observation (obs. XXIX du tableau statistique ci-après). — Vass., de Gorges, près Clisson, âgé de cinquante-neuf ans, vient me trouver le 15 novembre 1897 pour une grosse tumeur du dos dont le début remonte à quatre ou cinq ans. Cette tumeur, qui était d'abord toute petite, s'est développée rapidement depuis quatre à cinq mois, elle a la grosseur du poing. Elle est parfaitement mobile en tous sens, mais elle est recouverte d'une peau violacée légèrement œdémateuse. En dehors de la tumeur, vers l'épaule droite, la peau et l'hypoderme sont épaissis; on a la sensation de l'œdème dur ou du lipome diffus. Le siège exact de la tumeur est un peu au-dessous de la 7e cervicale et très peu à droite de la ligne médiane. La tumeur est assez dure, et l'on pense à un fibrome. On se demande s'il n'y a pas quelques points myxomateux en raison de leur demi-transparence. Il y a quelques ganglions assez

gros à la partie droite du cou; mais Vass. affirme qu'ils sont antérieurs à son néoplasme.

Le 18 novembre 1897, j'enlève la tumeur sans autres incidents qu'un peu d'hémorragie et une certaine gêne pour le chloroforme. Guérison extrêmement rapide.

En fendant la tumeur, je trouve une trame fibroïde pleine de gru-

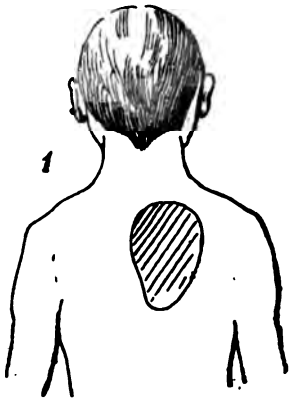

Fig. 320-I. — Première récidive vue de face.

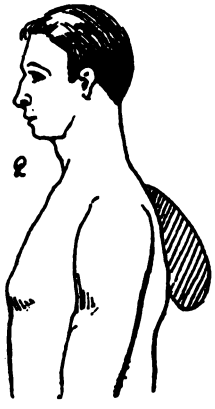

Fig. 321-II. — Première récidive vue de profil.

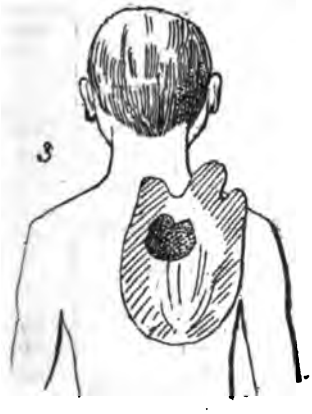

Fig. 322-III. — Seconde récidive.

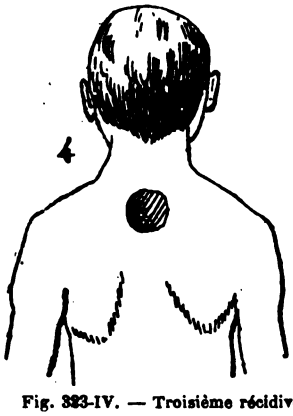

Fig. 323-IV. — Troisième récidive.

meaux calcaires, et le microscope me montre un superbe type d'épithéliome calcifié.

Vass. resta guéri jusqu'en 1898. Le Dr Daussain de Clisson lui enleva une petite récidive grosse comme une fève; néanmoins le néoplasme continua d'évoluer et Vass. revint avec une tumeur plus grosse que la première pendant derrière l'omoplate droite.

Je l'opérai à l'Hôtel-Dieu le 30 septembre 1899. J'enlevai une grosse tumeur faiblement encapsulée. Il quitta l'hôpital le 14 octobre, ayant

Tableau statistique des épithéliomes calcif

ECOLE DE M

Nos DES OBS.	Nos DANS LA COLLECT. DE TUMEURS DU LABORATOIRE		SEXE	AGE	SIÈGE DE LA TUMEUR	VOLUME DE LA TUMEUR
	année	nos				
1	1875	»	F.?	?	sourcil.	haricot.
2	1878	91	F.	14 ans.	partie postérieure du cou.	amande.
3	1879	99	F.	16 mois.	partie postérieure du lobule de l'oreille.	noix.
4	1879	104	F.	20 ans.	partie supérieure du bras.	poin[illegible].
5	tumeur ancienne.		H.	18 ans.	avant-bras.	haricot.
6	id.		F.	50 ans.	dos.	id.
7	id.		F.	44 ans.	sourcil.	id.
8	1876	35	?	?	cou.	noix.
9	1879	20	F.	56 ans.	partie postérieure de la tête.	id.
10	ancienne.		H.	38 ans.	dos au niveau de la 2e vertèbre dorsale.	petite pomme
11	1879	14	F.	9 mois.	région parotidienne.	volume et aspect d'une grosse amygdale
12	non classé.		F.	48 ans.	front, entre les sourcils.	tête d'épingle.
13	1881	53	H.	45 ans.	partie moyenne du sourcil.	noisette.
14	1883	118	H.	7 ans.	joue droite.	petit haricot.
15	1883	119	F.	21 ans.	tiers externe du sourcil.	tout petit pois
16	1885	79	H.	50 ans.	bras.	id.
17	1886	150	?	?	cuir chevelu.	amande.
18	1886	64	H.	10 ans 1/2.	partie interne du sourcil gauche.	tout petit
19	1888	194	F.	21 ans.	partie externe de l'avant-bras.	amande.
20	1888	81	H.	45 ans.	partie externe du sourcil.	petit.
21	1889	52	H.	63 ans.	avant-bras.	aveline.
22	1889	177	F.	5 ans.	nuque.	noyau de pêche
23	1889	180	?	8 mois.	sillon naso-génien.	noyau de cerise
24	1891	79	F.	17 ans.	oreille.	?
25	1891	124	F.	65 ans.	jambe; au-dessus de la malléole.	petit.
26	1893	72	F.	75 ans.	cuisse droite; côté externe.	id.
27	1894	27	F.	43 ans.	sourcil.	id.
28	1894	64		55 à 60 ans.	région présternale.	noix.
29	1897 1899 1901 1904	183 166 106 88	H. H.	59 ans.	partie supérieure du dos (il y a eu 3 récidives locales).	un poing, 4 poings, 4 poings, une main rine.
30	1898	177	H.	45 ans.	peau, face antérieure, cuisse.	noisette.
31	1899	161	H.	jeune soldat.	région parotidienne gauche.	petite amande
32	1901	45	F.	20 ans.	région massétérine.	amande.
33	1901	101	H.	20 ans.	bord interne de l'avant-bras.	noisette.
34	1901	143	F.	49 ans.	bras.	id.
35	1902	13	H.	?	Face externe de la cuisse.	petite amande

rvés au laboratoire d'Anatomie pathologique.

DE NANTES.)

DATE C DÉBUT PPARENT	VARIÉTÉ SELON LA TRAME	NOM DU CHIRURGIEN OU DU DONATEUR DE LA PIÈCE	OBSERVATIONS PRÉP. PAR DISSOCIATION
?	trame fibreuse.	Heurtaux.	Dissociation et coupes.
?	trame, nombreuses cellules géantes.	id.	id.
! mois.	id.	id.	id.
;. années.	trame en partie osseuse.	Ravazé.	id.
?	id.	Heurtaux.	Dissociation et coupes (trouvées parmi les vieilles tumeurs).
?	trame totalement osseuse.	id.	décalcification et coupes.
17 ans.	trame osseuse et fibreuse.	id.	id.
?	trame fibreuse.	un étudiant.	id.
15 ans.	cas douteux.	Heurtaux.	id.
0 ans?	trame osseuse.	Laënnec.	id.
mois.	trame fibreuse.	Heurtaux.	id.
?	id.	A. Malherbe.	dissociation, pièce trop petite pour faire des coupes.
; ancien.	id.	Dianoux.	dissociation et coupes.
1 an.	id.	id.	id.
! ans.	id.	id.	id.
?	id.	Poisson.	id.
?	id.	id.	id.
1 an.	id.	A. Malherbe.	id.
mois.	id.	id.	id.
4 mois.	id.	Heurtaux.	id.
2 ans.	id.	A. Malherbe.	depuis 12 ans la tumeur n'avait pas bougé.
1 an.	id.	Raingeard.	coupes.
mois.	id.	A. Malherbe.	id.
4 ans.	id.	Heurtaux.	id.
) ans.	id.	id.	id.
le 30 ans.	id.	id.	id.
ans.	id.	id.	id.
) ans.	id.	De Larabrie.	id.
?	id.	A. Malherbe.	Après 3 récidives le malade paraît guéri.
mois.	id.	Vignard.	coupes.
?	trame en partie osseuse.	major Klein.	id.
mois.	trame fibreuse.	Rivet.	id.
mois.	id.	Vignard.	id.
?	id.	Heurtaux.	id.
an.	id.	Vignard.	id.

encore quelques points bourgeonnants non cicatrisés. La structure de cette tumeur était identique à celle de la tumeur mère.

Au mois de mai 1901, me trouvant à Clisson, j'appris du Dr Daussain que Vass. avait une récidive qui serait peut-être inopérable.

Quelque temps après, le malade revint me voir avec une tumeur énorme ulcérée sur plusieurs points; il y avait de gros ganglions durs dans l'aisselle et, en avant de la tumeur, jusqu'au-dessous de la clavicule droite, s'étendait une languette de peau très vascularisée et très suspecte.

Il me sembla que le cas, bien que très grave, n'était pas désespéré. Je l'opérai le 5 juillet.

J'enlevai d'abord les ganglions axillaires, un gros et quatre ou cinq petits. A la coupe, le gros ne parut pas néoplasique. Après une injection de sérum, j'enlevai l'énorme masse et la peau suspecte au-devant de la clavicule.

La plaie, diminuée autant que possible par des sutures, restait néanmoins à peu près large comme deux mains. Le malade faiblissait et nous n'osâmes pas tailler de lambeau autoplastique pour ne pas prolonger l'intervention.

Les suites furent très simples, mais la grande plaie fut longue à guérir.

Le 5 octobre 1901, il y avait encore un petit triangle bourgeonnant grand comme la moitié de la paume de la main.

L'état général était excellent. En mars 1902, le Dr Doussain me dit que Vass. était totalement guéri.

Cependant, le 18 mai 1904, Vass. revint ayant sur le côté droit de l'apophyse épineuse de la 7e cervicale une tumeur grosse comme une mandarine. Je l'opérai le 21 mai 1904 très largement. De forts liens fibreux fixaient la tumeur à l'apophyse épineuse de la 7e cervicale. La guérison fut rapide : la structure de la tumeur était identique à celle des précédentes.

Le 21 septembre 1905, le Dr Doussain m'écrit que Vass. reste guéri.

Conclusion.

L'épithéliome calcifié, tumeur le plus souvent d'une bénignité absolue, peut exceptionnellement revêtir un certain caractère de gravité et récidiver plusieurs fois après l'ablation.

Cette tumeur, jusqu'à nouvel ordre, peut être considérée comme se développant aux dépens de cellules géantes à noyaux multiples représentant une variété de l'endothélium vasculaire.

Statistique des cas de cancer traités par la méthode de Doyen,

Par M. le Dr Doyen, de Paris.

Il n'y a qu'un juge impartial devant lequel s'évanouissent les conclusions hâtives et prématurées : ce juge infaillible c'est le Temps.

Ma méthode de traitement du cancer se présente devant vous plus âgée d'un an, et le premier cas soumis à mon traitement remonte au mois de janvier 1901, c'est-à-dire à près de 5 ans.

Je vais vous présenter les résultats de tous les cas qu'il m'a été possible de revoir récemment. Plusieurs des malades traités dans les premières années sont morts d'affections intercurrentes, alors qu'il ne s'était manifesté aucune récidive et que la guérison pouvait être considérée comme confirmée.

Je ne citerai aucun de ces cas, parce qu'ils ne peuvent être soumis à aucun contrôle. Je vais seulement vous exposer l'état des malades survivants et sur lesquels il est possible de se rendre compte des résultats obtenus.

Les malades que j'ai examinés récemment ou dont j'ai eu des nouvelles précises sont au nombre de 150 environ.

Je puis enregistrer aujourd'hui *64 observations favorables* au traitement que je préconise.

Sur ces 64 cas :

1 est en observation depuis près de 5 ans;

2 sont en traitement depuis plus de 3 ans;

11 depuis plus de 2 ans ;

Et 24 depuis plus de 1 an, soit un total de 38 cas en traitement depuis un temps variant de 1 à 5 ans; parmi les observations plus récentes, 22 cas sont traités depuis plus de 8 mois, et 4 depuis plus de 6 mois.

19 cas ont été traités sans opération ; 9 fois il s'agissait de la tumeur primitive et 10 fois il s'agissait d'une récidive d'une ou plusieurs opérations antérieures.

Dans 44 cas, le traitement antinéoplasique a été combiné avec une opération chirurgicale. Chez 35 de ces malades, il s'agissait de la tumeur primitive, chez 9 de la récidive d'une ou de plusieurs opérations antérieures.

Ces 64 observations comprennent : 37 cancers du sein, 5 cancers de l'utérus, 4 cancers de la langue, 4 cancers de l'estomac, 3 cancers de la face et du maxillaire, 1 tumeur de la parotide, 1 cancer de l'amygdale, 1 cancer du corps thyroïde, 2 tumeurs

du cordon et du testicule, 3 cancers de l'ovaire, 1 cancer de la verge, 1 cancer du cæcum, et 1 ostéo-sarcome du fémur.

On peut juger par cette nomenclature que le traitement a été appliqué dans les cas les plus variés. Au nombre des sarcomes je citerai : l'ostéo-sarcome médullaire du fémur, 1 sarcome de la parotide, 1 myxome du cordon spermatique, 1 sarcome de l'amygdale, 1 sarcome du maxillaire supérieur.

On m'a fait cette objection que chez un grand nombre de malades, je combinais l'opération et le traitement antinéoplasique. Je me suis déjà expliqué sur ce point : la vaccination antinéoplasique n'agit que très difficilement dans les cas de tumeurs massives; il y a donc intérêt, quand il existe une masse cancéreuse d'un certain volume, à faire l'opération en la faisant précéder et suivre par le traitement que je préconise.

On ne peut cependant pas contester que les chirurgiens qui ont une grande expérience des opérations pour cancer peuvent prévoir dans certains cas qu'une récidive rapide est à craindre : la grande proportion des succès opératoires durables, lorsque l'opération est combinée au traitement antinéoplasique, suffirait déjà pour démontrer que ce traitement est susceptible de prévenir ou d'entraver chez certains malades la reproduction de la tumeur.

J'insisterai donc particulièrement sur les cas de cancers qui ont été traités *sans opération* et aussi sur les cas où l'opération a été incomplète par suite de l'impossibilité matérielle d'enlever la totalité des tissus dégénérés.

Les 64 cas de résultats satisfaisants que je vous signale comprennent 19 cas traités sans opération et 18 cas d'opérations manifestement incomplètes.

Parmi les cas traités sans opération, nous citerons comme étant très intéressante l'observation 63, où il s'agit d'un cancer de l'estomac, autrefois traité par la gastro-entérostomie et ayant envahi une grande partie de la paroi abdominale. Ce malade était devenu très cachectique, et il s'était produit au-dessus de l'ombilic une fistule donnant issue au suc gastrique et aux aliments. Le malade vomissait et était dans un état de santé très précaire. Il a été traité à partir du 27 juin 1902. Actuellement, la fistule est demeurée close, il n'y a plus de vomissements et l'état général est très satisfaisant. La plaque cancéreuse de la paroi abdominale a considérablement diminué d'étendue et les indurations qui persistent au niveau de la cicatrice ont encore subi une régression notable depuis l'année dernière.

La malade de l'observation 144 avait du côté droit une récidive du volume d'une noisette et du côté gauche une tumeur

du sein du volume du poing, avec rétraction du mamelon; depuis longtemps, la récidive du côté droit a disparu et la tumeur du côté gauche s'est rétractée à ce point qu'elle ne présente plus qu'une induration de 10 à 12 millimètres d'épaisseur et d'une petite étendue.

Cette malade est traitée depuis le 28 février 1904.

La malade de l'opération 147, qui est traitée depuis le 29 février 1904, présentait deux tumeurs des seins, dont l'une avait subi de nombreuses cautérisations à l'acide phénique concentré. Actuellement, ces deux tumeurs sont considérablement rétractées, les ganglions ont à peu près disparu et l'état général est redevenu excellent.

Le cas de l'opération 255 mérite d'être mentionné, parce que cette personne était, le 29 octobre 1904, au commencement du traitement, dans un état déplorable. Elle était atteinte d'une vaste récidive en cuirasse, sanieuse et ulcérée, du côté gauche, d'une tumeur du sein droit du volume du poing avec envahissement de la peau et adénopathie axillaire et, en plus, d'une tumeur rétro-orbitaire ayant déterminé une exophtalmie considérable. Le traitement a eu pour effet un léger retrait du globe oculaire, ainsi que la cicatrisation et l'assouplissement de la plaque de cancer en cuirasse; il a été fréquemment interrompu en raison de l'état de faiblesse, et bien que la lymphatique cutanée se soit un peu étendue, cette malade, qui est à la campagne, vient de donner des nouvelles satisfaisantes de son état, et va revenir d'ici peu à la clinique. Les médecins qui ont vu cette malade à son entrée à la clinique ne pensaient pas qu'elle pût survivre plus de quelques semaines. Cette observation démontre que le traitement peut être suivi d'un résultat assez satisfaisant dans des cas même où tout espoir semble devoir être abandonné.

Trois autres cas de cancer en cuirasse sont très remarquables, et font l'objet des observations 80, 81, et 311. En effet, ces trois cas, dont le plus récent est traité depuis le 18 février 1905, le n° 81, depuis le 7 janvier 1902, et le n° 80 depuis le 4 octobre 1901, démontrent très nettement, si l'on vient à examiner ces trois malades simultanément, le processus de régression que suit le cancer en cuirasse sous l'influence du traitement. Dans le cas n° 311, la malade présentait une récidive en cuirasse du côté droit et une tumeur du sein du côté gauche, avec un grand nombre de noyaux cancéreux disséminés sur toute la surface du corps, et elle est atteinte d'une affection de l'estomac qui l'expose à vomir fréquemment. Actuellement, il est facile de constater que la plupart des noyaux cutanés, notamment au niveau du thorax, se sont affaissés et ont pris, comme je l'ai déjà décrit, une teinte

jaunâtre de feuille morte. L'ulcération cancéreuse centrale, qui avait l'étendue de deux pièces de 5 francs, a été grattée à la curette et recouverte de greffes de Thiersch : les greffes ont pris et, actuellement, elles présentent un aspect tout à fait normal.

La malade de l'observation 81 portait un cancer en cuirasse du sein gauche, et fut atteinte à la suite d'une interruption de traitement d'un cancer du sein droit avec beaucoup de ganglions et des noyaux cutanés disséminés. Le sein droit fut enlevé le 1er mars 1904, et la malade repartit chez elle le 21, après une vaccination intensive. Elle n'a pas été traitée depuis cette époque : actuellement, il y a une telle régression de la plaque de cancer en cuirasse que les noyaux cutanés ont à peu près entièrement disparu et ont repris la teinte de la peau saine. Ce cas est très remarquable parce qu'il prouve que l'effet de sa vaccination antinéoplasique peut durer très longtemps après l'interruption du traitement, dans les cas où l'immunisation a atteint un degré suffisant.

La malade de l'observation 80 est traitée depuis le 14 octobre 1901 ; c'est le 1er cas de cancer en cuirasse soumis à mon traitement. La malade, après une amélioration sensible, cessa de venir à la clinique et se présenta de nouveau le 1er décembre 1904 avec une lésion beaucoup plus étendue et un noyau cancéreux assez volumineux entre les deux omoplates. Le sein gauche devint le siège d'une énorme tumeur diffuse. Actuellement, le noyau cutané dorsal, qui a été partiellement détruit par une injection interstitielle, a complètement disparu, et il ne reste plus aucune trace de l'énorme plaque de cancer en cuirasse : la peau, à part une pigmentation accidentelle d'origine métallique, a repris sa souplesse et sa teinte normale ; la tumeur du sein gauche, qui est redevenu souple, est réduite à une légère induration siégeant sous le mamelon, et il est impossible de se douter que la malade a été dans un état aussi grave.

Parmi les 18 opérations incomplètes que j'ai mentionnées, je dois citer particulièrement trois cas de cancer de l'ovaire généralisés au péritoine, les observations n° 75, 159 et 252, qui remontent : la première au 3 novembre 1903, la seconde au 14 mars 1904 et la troisième au 27 octobre 1904. L'examen microscopique a démontré dans les trois cas qu'il s'agissait de lésions très malignes ; dans l'observation 252, il a été laissé sur la vessie une plaque cancéreuse considérable, et sur tout l'intestin grêle une cinquantaine de noyaux saillants atteignant pour quelques-uns le volume d'une petite noisette. L'ascite ne s'est reproduite dans aucun de ces cas, l'état général et local sont très satisfaisants.

Parmi les quatre tumeurs du sein, je citerai plusieurs opérations où j'ai dû laisser dans la profondeur de l'aisselle un noyau cancéreux assez considérable, infiltrant la gaine vasculo-nerveuse; l'état général de ces malades est demeuré excellent et il n'y a aucune trace de généralisation.

La question du traitement du cancer par ma méthode a donc fait un grand pas depuis l'an dernier. On se souvient qu'au Congrès de chirurgie de 1904, l'existence du micrococcus neoformans a été vivement contestée. Actuellement, cette espèce bactérienne nouvelle a conquis en microbiologie la place qui lui était assignée. Ceux de vous qui ont assisté à ma démonstration du 3 octobre dernier à l'hôtel des Sociétés savantes ont pu juger que j'avais d'excellentes raisons pour être personnellement convaincu de la spécificité du micrococcus neoformans comme microbe du cancer.

Les résultats thérapeutiques se sont également confirmés : lorsque j'ai entendu affirmer que certains de mes malades, de ceux que je considérais comme améliorés, étaient au contraire dans un état très grave, j'ai répondu que l'avenir déciderait. Le temps s'est prononcé.

Quarante-trois confrères, pour la plupart membres du Congrès de chirurgie, ont pu juger, il y a trois jours, de l'état de 20 de mes malades; j'ai présenté trois autres cas le lendemain aux chirurgiens qui se sont réunis au nombre de plus de 50 pour suivre mes opérations.

Sur les 22 malades qui ont été présentés aux membres du Congrès, 16 sont des cas dont l'observation a été commentée le 11 juillet dernier par M. Pierre Delbet à la Société de chirurgie. On a pu constater que l'état général de ces malades était sans exception très satisfaisant, et que chez la plupart l'état local ne laissait rien à désirer. Sur ceux d'entre eux où il existe encore quelques lésions locales, ce sont des lésions cutanées superficielles, et qui sont stationnaires ou en voie de régression. J'ai revu pour ma part quatre autres des malades qui ont fait l'objet de ce même rapport; l'une d'elles est dans un état très satisfaisant, et les trois autres ont notablement bénéficié du traitement.

Il n'est cependant pas très facile de réunir un grand nombre de malades pour les présenter à de nombreux collègues et je dois avant tout remercier toutes les personnes qui ont bien voulu se soumettre à ces petites vexations et me soutenir dans la tâche ingrate que j'ai entreprise.

Il y a là des faits; ces faits ont été consacrés par le temps. Le nombre de cas démonstratifs que je possède aujourd'hui, et

dont plus d'un tiers a été présenté aux membres du Congrès de chirurgie, ne saurait permettre aucune interprétation tendancieuse.

Les résultats du traitement du cancer par ma méthode sont incontestables. Il est probable que la vaccination antinéoplasique, telle que je la pratique, est susceptible d'être notablement améliorée. Plus de 60 malades n'en ont pas moins retiré un bénéfice appréciable, car la plupart de ces 60 malades savent que sans mon traitement ils seraient morts ou presque mourants.

J'aurais pu ajouter à mes observations personnelles d'autres observations de confrères français et étrangers qui, sans se laisser influencer par un jugement trop hâtif, ont expérimenté mon traitement dans un certain nombre de cas pour la plupart assez graves. Ces observations seront publiées d'ici peu. Je les cite pour vous démontrer que le traitement que je préconise peut être appliqué hors de ma surveillance directe, et avec des résultats satisfaisants.

Toutes mes affirmations de l'an dernier se trouvent donc confirmées. L'expérience de cette dernière année m'a permis d'élucider un point où j'étais encore incertain : j'ignorais si mon procédé de vaccination pouvait être suivi d'une immunisation de longue durée. Ce fait est acquis aujourd'hui, puisque plusieurs de mes malades ont vu leur état local et général s'améliorer considérablement pendant une interruption très longue du traitement. Il est donc vraisemblable, comme je l'ai déjà fait entrevoir, que ma méthode de vaccination peut servir à préserver du cancer des individus sains. Il est en tout cas démontré que mon procédé de vaccination antinéoplasique est absolument inoffensif et qu'il peut être considéré, dès aujourd'hui, comme une des principales ressources dont dispose la médecine pour combattre le cancer.

Discussion.

M. E. Vidal, d'Arras. — Messieurs, pour obéir au règlement, c'est à propos de la communication de M. Doyen que j'ai dû demander la parole : je ne désire pourtant nullement l'argumenter, mais vous entretenir, au contraire, à un tout autre point de vue, de cette passionnante question de la sérothérapie anticancéreuse. Les faits que je me propose de vous exposer sommairement pourront expliquer tout d'abord l'action assez étrange de sérums et toxines divers sur la marche des néoplasmes

malins, montrer en outre dans quelle voie nouvelle pourraient, je crois, s'orienter avec fruit les recherches d'un traitement général des tumeurs malignes.

C'est sur le terrain *expérimental* que je me cantonnerai très strictement aujourd'hui, l'état actuel de mes recherches, poursuivies cependant depuis plus de sept ans, ne me permettant pas d'apporter encore sur le terrain thérapeutique, des faits assez nombreux, assez anciens, assez probants.

Deux méthodes générales de sérothérapie [1] anticancéreuse, absolument distinctes dans leurs moyens et dans leur but, nous sont *a priori* offertes :

L'une vise la cause même du cancer, qu'elle suppose parasitaire : *sérothérapie antiparasitaire*, analogue aux sérothérapies antimicrobiennes usuelles;

L'autre, sans préjuger de la cause même du néoplasme, s'attaque aux effets de cette cause, à la cellule cancéreuse : sérothérapie anticellulaire, *cytolytique* suivant le terme aujourd'hui consacré.

De la première, je n'ai personnellement rien à dire; si la théorie parasitaire du cancer épithélial rencontre de chauds partisans [2], tout ce que j'ai vu, pour ma part, m'en éloigne de plus en plus, et c'est dans l'étude exclusive de la cytolyse anticancéreuse que se sont, presque dès l'origine, trouvé cantonnées mes recherches. Il faut bien remarquer, toutefois, que la cure par cytolyse des néoplasmes cancéreux ne saurait renverser à elle seule la théorie parasitaire.

*
* *

Une première notion, tout d'abord, doit être rappelée :

Tout néoplasme épithélial malin comprend deux parties distinctes : *tissu fondamental* (Bard), qui constitue l'élément cancéreux, anormalement proliférant, malin proprement dit; et *tissu accessoire*, que j'appellerais plus volontiers tissu interstitiel, trame conjonctive qui renferme vaisseaux et nerfs, plus ou moins abondante, véritable charpente de soutènement du néoplasme. C'est un tissu *normal* encore, car il n'a par lui-même aucune tendance à la malignité, à l'extension désordonnée et « anarchique » en dépit de toute barrière; *physiologiquement anormal* cependant, car, sous l'influence du néoplasme, sa vitalité

1. J'employerai dans cet exposé le terme de sérothérapie pour abréger et fixer les idées, mais en donnant au mot sérum le sens très général de liquide organique actif issu d'un animal convenablement préparé (sérum, plasma, lymphe, etc.). J'ai, en effet, depuis un an, presque entièrement substitué au sérum classique d'autres préparations plus actives.

2. Von Leyden, Haaland, Jaboulay, Doyen, etc.

s'exagère, la division cellulaire s'active, des vaisseaux nouveaux se créent; c'est là, pour M. Bard, « l'action inductive spécifique » des deux tissus entre eux. Toujours est-il qu'il y a bien influence nette et réciproque des deux éléments l'un sur l'autre : la masse interstitielle exagérant son développement pour assurer la nutrition de l'élément fondamental, et ce dernier proliférant d'autant plus aisément qu'il se trouvera mieux nourri.

Il en résulte qu'un traitement, un sérum par exemple, pourra modifier certains signes objectifs d'un néoplasme, son volume par exemple, soit qu'il agisse

α) sur l'élément interstitiel seul;

β) sur l'élément néoplasique, ou sur les deux à la fois.

Dans le second cas, la destruction sur place de l'élément néoplasique, si elle pouvait être totale, donnerait sans doute au problème sa solution rationnelle et parfaite. Nous y reviendrons tout à l'heure.

Dans le premier cas au contraire, où l'élément interstitiel est seul atteint par le traitement, l'on obtiendra peut-être des modifications avantageuses de certains symptômes objectifs : une diminution du volume, des sécrétions, de la douleur, corrélatives, probablement, de modifications circulatoires et nutritives au sein de la trame conjonctive; elles ne seront *a priori* que passagères et incomplètes. L'observation clinique d'une part, l'expérimentation d'autre part, en apportent d'ailleurs la preuve :

Certains liquides organiques tout à fait étrangers au cancer, toxines bactériennes suivant Répin (de Nantes), sérums antiinfectieux d'emploi courant en médecine (diphtérie, tétanos, etc.), ont en effet une action nette sur la plupart des néoplasmes épithéliaux malins. Le fait est bien connu, et je l'ai vérifié moi-même. Effet tout passager d'ailleurs, que l'on peut prolonger parfois en employant un sérum autre que celui dont l'action s'épuise, mais qui, quoi que l'on fasse, reste toujours très temporaire. Du sérum normal lui-même, certaines substances chimique ont en quelque mesure la même propriété, plus temporaire encore.

Et de l'observation clinique seule, l'on pourrait presque déjà conclure que ce n'est là qu'une action *indirecte*, laissant absolument intacte la cellule cancéreuse vraie.

L'expérimentation sait mieux encore le prouver. Elle montre en effet :

1° Que dans des conditions convenables d'observation microscopique, fort délicates à réunir (température, milieu liquide, éclairage, coloration, etc.), des cellules cancéreuses *vivantes*, prises à la périphérie d'un néoplasme épithélial chez l'animal

vivant, ne montrent au bout de plusieurs heures, dans un liquide indifférent, aucune altération de leurs caractères ordinaires.

2° Que les sérums anti-infectieux divers dont il a été question tout à l'heure se comportent à leur égard comme des liquides indifférents; ils ne les altèrent pas plus que du sérum simple normal dans des conditions identiques.

Or, respectant absolument la cellule cancéreuse, ils modifient pourtant, comme l'observation le démontre, certains des caractères des masses néoplasiques; *c'est donc sur l'élément interstitiel que se porte uniquement leur action.* Ce n'est là qu'une preuve indirecte, la seule qui soit possible, mais que viendront corroborer tous les faits qui vont suivre. On ne peut donc *a priori* rien attendre *de définitif* de toutes les méthodes de ce groupe : utiles peut-être en certains cas par leur action locale, si passagère soit-elle, ou leur action tonique, elles passent très certainement à côté du but principal. Toxithérapies, sérothérapies et vaccinations diverses, anticancéreuses ou non, bactériennes ou autres, n'ont vraisemblablement agi sur le cancer que par ce mécanisme; le contrôle clinique ne l'a que trop prouvé.

*
* *

C'est donc à l'élément néoplasique, à la cellule cancéreuse, qu'il fallait directement s'attaquer, et la question se pose ainsi :

« Est-il possible de préparer un sérum ayant sur la cellule cancéreuse *vivante* une action dissolvante nette, contrôlable au microscope par des procédés convenables, sommairement indiqué tout à l'heure, en un mot, un sérum nettement *cytolytique* pour le cancer épithélial? »

M'appuyant sur des faits expérimentaux très nombreux et très longuement étudiés, je puis aujourd'hui répondre :

« *Oui*; *un tel sérum peut exister, mais à des conditions nettement définies.* »

Leur oubli a causé, je crois, la plupart des échecs enregistrés dans cette voie.

Il ne suffit pas, en effet, d'injecter dans un organisme une bouillie de « tissu cancéreux » pour en obtenir un sérum actif par cytolyse sur toute sorte de cancer, ou pour mieux dire, sur « le cancer ». Mon maître, le Pr Richet, avant l'avènement de la notion de cytolyse, suivait en général cette méthode, mélangeant très souvent des tumeurs variées; tous ceux, et sauf erreur, qui ont cherché dans cette voie, ont procédé ainsi, et moi-même après eux. La faute n'en est pas aux chercheurs, mais aux données de l'histologie classique qui, n'admettant plus en principe la

« cellule cancéreuse » de Lébert, élément tout spécial caractéristique du cancer comme l'était le suc cancéreux, toujours identique à elle-même quel que puisse être l'organe atteint, puisqu'elle est *hétéromorphe*, admet pourtant une conception assez voisine en fait : l'identité constante de ce « *tissu embryonnaire* » dont l'évolution anormale constitue au total le plus clair du cancer.

Une seule voix s'est élevée, peu écoutée d'ailleurs, contre pareille doctrine : celle du prof. Bard [1]. Depuis longtemps déjà, il essaie de montrer par un faisceau serré de faits et d'arguments la dépendance étroite qui, *à tous les âges de sa vie*, relie la cellule d'une tumeur à son tissu générateur : cellule jeune « embryonnaire », et, de plus, déréglée, « anarchique », c'est bien alors une cellule *cancéreuse*, d'évolution maligne, mais c'est aussi déjà, et malgré son jeune âge, malgré son apparente indifférence histologique, une cellule du rein si elle est née du rein, une cellule de la peau si elle est issue de la peau, conservant, outre les qualités morbides nouvellement acquises, cet ensemble de caractères évidents ou cachés encore, qui toujours distinguera la cellule adulte et normale de son tissu générateur. Et, confirmant ces vues, voici que, sous la livrée commune à toutes les localisations, l'organisme animal, auquel sera confiée cette cellule cancéreuse va rechercher les caractères de son tissu originel; ce sera pour lui « du cancer », de la cellule *malade*, mais du cancer *de tel organe*; sa réaction va différer suivant cette origine même. En injectant du rein normal dans le péritoine d'un cobaye, vous allez obtenir un sérum dissolvant la cellule rénale, qui n'attaquera nullement la cellule hépatique. Injectez du *cancer rénal*, *vous pourrez préparer un sérum très actif sur le cancer du rein*, *inoffensif pour la cellule fondamentale de tout autre cancer*.

Ce n'est point là une vue de l'esprit; et le contrôle microscopique, qui nous révélait tout à l'heure le dédain absolu de la cellule cancéreuse pour les sérums médicinaux courants, nous conduit maintenant à d'importantes constatations :

α) Persitance de l'intégrité cellulaire au contact de tout sérum issu d'un animal injecté avec du cancer d'un organe autre que celui dont provient la cellule observée.

β) Altération rapide (par gonflement, disparition des granu-

1. Je ne puis que rappeler très sommairement ici cette notion de spécificité, peu familière au chirurgien, et d'importance pourtant si grande dans toute l'étude des néoplasmes, souvent incompréhensible sans elle. Voir pour plus de détails le *Manuel d'histologie* du professeur Bard et son petit livre sur la *Spécificité cellulaire*, in collection Scientia.

lations, apparition de vacuoles, éclatement, dissolution) de ces mêmes éléments sous l'action d'un sérum convenablement préparé à l'aide de tumeurs du même organe que les cellules en expérience.

Cette spécificité dans le pouvoir cytolytique est telle, qu'un liquide microscopiquement très actif dans deux cas de cancer mammaire de type banal chez la chienne (tumeurs d'origine acinienne), s'est montré sans aucune action sur les cellules d'un épithéliome né du revêtement cubique qui tapisse les galactophores (cas fort rare, d'ailleurs).

Et la condition primordiale de la cytolyse thérapeutique du cancer peut donc se résumer ainsi :

« *Au cancer d'un organe donné s'opposera exclusivement le sérum qui s'obtient en partant du cancer de cet organe même; tout sérum autrement préparé touche peut-être l'élément interstitiel, mais jamais la cellule cancéreuse.* »

*
* *

C'est la condition nécessaire; elle n'est pourtant pas suffisante pour nous procurer un sérum de puissance assez grande d'une part, d'activité constante d'autre part *dans tout le cours du traitement.*

En partant des données précédentes, j'avais préparé en effet, à l'aide de procédés un peu spéciaux dans leurs détails, mais dérivés dans leur ensemble du principe de la cytolyse (injection dans un organisme de l'espèce de cellules à détruire), un certain nombre de sérums adaptés aux diverses tumeurs éptihéliales malignes observées le plus fréquemment chez les animaux de laboratoire (cancer mammaire, cancer vulvaire de la chienne, etc.). J'eus soin, pour obtenir des liquides plus actifs, de pousser « l'immunisation[1] » jusqu'à l'extrême limite compatible avec la survie, me guidant surtout pour cela sur les diminutions de poids enregistrés : l'observation clinique d'animaux cancéreux traités avec de tels sérums, très étroitement spécifiques, put démontrer trois faits :

1° La régression constante et très rapide des masses néoplasiques dès les premières injections; la cicatrisation des parties ulcérées, la mobilisation des masses adhérentes, la suppression des sécrétions et des hémorragies, l'augmentation de poids des sujets observés;

2° L'arrêt *constant* de cette régression au bout de quelques

1. Mot évidemment impropre en l'espèce, mais très clair cependant.

injections (de 8 à 10 le plus souvent), tant que persiste néanmoins le résultat acquis pendant un temps notable (3 à 5 mois en général).

3° La reprise de la marche normale du processus envahissant au bout de ce délai, malgré le traitement.

Un fait nouveau surgissait donc : l'arrêt de l'action curatrice des sérums spécifiques, observé en clinique. L'étude microscopique devait nous en donner la clef; elle put montrer en effet :

α) Que le sérum approprié dissolvait bien les cellules cancéreuses placées sous l'objectif dans les conditions indiquées plus haut;

β) Que sur des coupes histologiques, on trouvait chez les sujets traités d'innombrables cellules cancéreuses gravement altérées à la périphérie même des tumeurs, alors qu'existait là avant le traitement une zone de prolifération désordonnée et suractive, zone de vie maxima du néoplasme tout entier. Dans les parties centrales, je ne pouvais voir au contraire que peu de ces cellules ainsi attaquées et détruites.

γ) En répétant, durant le traitement, tous les deux ou trois jours ce contrôle microscopique du pouvoir des sérums, je suivis pas à pas l'atténuation progressive de ce pouvoir cytolytique, tombant jusqu'à zéro malgré ou grâce au traitement que l'on continuait. Le fait était surtout très net si la cellule cancéreuse nageait pour l'examen dans une goutte du sérum normal de l'animal atteint de la tumeur; il existait encore pourtant si la cellule était placée dans tout autre liquide neutre.

Que conclure de pareils faits?

La voie était certainement bonne, puisque au début au moins, l'élément cancéreux, et non pas seulement la masse interstitielle, était bien attaqué. L'intégrité des parties centrales des tumeurs imposait cependant déjà cette conclusion : nécessité d'extirper les tumeurs d'un certain volume, sans demander à la nature un effort de résorption peut-être au-dessus de ses forces; arrêter le processus envahisseur, empêcher la repullulation des parties inextirpables ou des greffes opératoires, tel serait dans les cas de ce genre le rôle bienfaisant du traitement cytolytique, demeuré encore assez beau.

Mais comment expliquer cette immunité progressive de la cellule cancéreuse après les premières injections, que révèlent à la fois l'observation microscopique et l'expérience clinique?

Une certaine réserve est ici nécessaire, car nous entrons dans le domaine des faits encore obscurs, et la seule conclusion qu'ils nous permettent encore peut s'exprimer ainsi : tout se passe comme s'il naissait dans l'organisme sérothérapisé un

pouvoir de défense nouveau, une sorte d'antitoxine[1], d'anticytolysine préservatrice des cellules tout d'abord attaquées et dissoutes par l'action du sérum. La nature, voyant ici fort mal son intérêt, défend la cellule nuisible comme elle protégerait sans doute une cellule utile; et la substance protectrice paraît siéger surtout dans le sang du sujet injecté, — à un moindre degré aussi, imprégner plus directement la cellule cancéreuse.

*
* *

Le problème se pose donc sous un nouvel aspect, extrêmement intéressant au point de vue pratique :

1° Exalter davantage l'action cytolytique des sérums employés.

2° Combattre par des moyens convenables cette réaction défensive qui neutralise progressivement l'effet utile de ces sérums.

Le premier terme de la question m'a déjà longtemps occupé, bien que je reste loin encore de tenir pour définitifs les résultats enregistrés. Le principe même de la méthode doit évidemment subsister : injection de bouillie cancéreuse dans un organisme animal, un chien en général, mais comment renforcer les réactions normales de l'organisme « immunisé », l'activité de son sérum? L'augmentation du nombre de ces injections cellulaires à intervalles peu éloignés, semblait devoir conduire au but. Il en est bien ainsi dans une certaine mesure, mais l'on se trouve vite limité dans cette voie, par l'action cachectisante de ce traitement intensif, *qui jamais n'inocule de cancer* sur les animaux d'expériences; la toxicité de certains épithéliomes est, d'une part, véritablement surprenante; dans *tous les cas*, d'ailleurs, l'amaigrissement devient tel qu'il oblige à suspendre cette « immunisation » et à saigner d'urgence pour éviter la mort; et l'on a malgré tout force surprises désagréables.

Une autre voie nous est heureusement ouverte; on ne peut qu'être très frappé de voir tous ceux qui, jusqu'ici, ont tenté la préparation des sérums cytolytiques normaux ou pathologiques,

1. J'ai admis pour plus de clarté dans le cours de cet exposé que les choses se passaient en somme comme si l'organisme animal soumis aux injections cellulaires produisait simplement une substance toxique pour cette cellule, une alexine ou cytolysine, qui transportée dans l'organisme cancéreux, y détruisait directement la cellule de même nature. De même j'admets ici que sous l'influence des injections sérothérapiques, il se produit chez le sujet traité une anticytolysine neutralisant directement la cytolysine injectée. Ce n'est là qu'une vue un peu schématisée d'un ensemble de phénomènes qui aboutissent bien au total à ce résultat brut, mais par des voies qui semblent plus complexes (intervention de sensibilisatrices) dont le détail importe peu dans un simple et rapide exposé de ces faits.

s'être laissés hypnotiser par les procédés usuels d'obtention des sérums anti-infectieux médicaux : confier à l'organisme seul le soin de réagir vis-à-vis des substances injectées, toxines ou cellules, *sans plus chercher à modifier ou à favoriser d'une manière quelconque l'ensemble des réactions*. Or, nous n'ignorons plus aujourd'hui que la production des antitoxines comme des cytolysines dépend en majeure partie de réactions sanguines, *leucocytaires* en première ligne, partiellement aussi *peut-être* de certaines sécrétions internes. Bon nombre de substances injectables modifient très profondément, d'autre part, les propriétés essentielles des leucocytes, leur vitalité, leurs différents pouvoirs fermentatifs, etc.; il restait donc à étudier dans quelle mesure et dans quel sens l'injection de tels corps avec la cellule cancéreuse pouvait influencer la naissance des cytolysines. C'est ce travail de longue haleine, rendu possible par la mesure de l'activité des sérums sous l'objectif du microscope, qui continue aujourd'hui encore, et le détail des méthodes employées, sujettes à modifications constantes, ne saurait trouver place ici. Je tiens à signaler pourtant, à titre d'indication tentante pour qui désirerait engager des recherches dans cette voie nouvelle, que j'ai pu aujourd'hui quadrupler ainsi en moyenne l'activité cytolytique des sérums les plus énergiques que j'avais obtenus jadis par la méthode classique. J'ajoute également que l'état *physique* et *chimique* des albumines cellulaires injectées dans le sang est aussi d'une grosse importance.

Reste encore l'autre difficulté : l'intempestive immunisation, dans l'organisme du malade, de la cellule cancéreuse vis-à-vis du sérum actif, la production croissante d'anticytolysine sous l'influence de ces sérums. C'est très probablement aussi d'un ensemble de réactions surtout *leucocytaires* que dépend cette nouvelle défense chez le sujet traité; un raisonnement semblable à celui qui précède devait naturellement conduire à tenter de lui faire obstacle par des méthodes issues du même principe général : modification convenable des réactions leucocytaires dans l'organisme du *malade*, comme je le cherchais tout à l'heure dans un tout autre sens chez l'animal saigné.

La minutie et la longueur de pareilles recherches se devine sans peine, et de longs mois, ici encore, seront peut-être nécessaires avant de pouvoir énoncer des conclusions formelles.

Mais ici aussi je puis dire : la voie est certainement féconde, car j'ai pu retarder dans la plupart des cas cette action empêchante vis-à-vis du sérum actif, obtenir donc par lui *des régressions des néoplasmes chez les animaux étudiés dépassant de beaucoup tout ce que j'avais vu par la méthode première*, par toutes

les méthodes connues (et j'en ai essayé beaucoup); et je reste volontairement en deçà de la vérité.

Je me garde, je le dis encore, de passer aujourd'hui du terrain expérimental sur le terrain clinique; je le réserve pour l'avenir, estimant qu'en pareille matière nulle circonspection n'est trop grande, nulle affirmation trop pesée, puisque tant de désespérés nous écoutent, avides d'espoirs que notre devoir strict est de ne leur donner qu'à coup sûr. Mais j'estime pourtant que des faits matériels, certains et contrôlables, tels que ceux que j'expose, ne doivent pas se passer sous silence, quand ils semblent jalonner une voie encore toute nouvelle et sans doute féconde. La longueur de pareilles recherches, la nécessité d'un outillage et de ressources en matériel, en animaux sains et malades, en tumeurs extirpées, dont ne peuvent guère disposer avec nos institutions actuelles que les grands laboratoires officiels, m'engagent, sans toutefois me retirer de la partie, à indiquer ici les constatations que j'ai faites et les déductions que j'en tire, heureux si quelques chercheurs ayant l'heureuse fortune de pouvoir disposer à leur guise de moyens suffisants, veulent bien suivre cette piste, hâtant peut-être de quelques années la solution complète de ce problème si passionnant.

M. X. Bender, de Paris. — M. Doyen vient de communiquer au Congrès les observations d'un certain nombre de malades, atteints de tumeurs malignes, et chez lesquels il aurait obtenu, par sa méthode, des améliorations très remarquables. Il me semble utile actuellement de tenter d'élucider le mécanisme suivant lequel agissent les vaccins de M. Doyen. M. Vidal nous rappelait tout à l'heure que l'on a observé, pour certains épithéliomas, une régression plus ou moins durable à la suite de l'injection de cultures de streptocoque, ou de toxines provenant du même microbe. On est en droit de se demander, en présence de ces faits, si les vaccins de M. Doyen n'auraient pas une action comparable à celle des cultures ou des toxines streptococciques.

La question peut se poser, en somme, de la manière suivante : M. Doyen a-t-il découvert le microbe du cancer et ses vaccins sont-ils véritablement des vaccins anticancéreux, actifs contre l'agent pathogène commun des diverses variétés de néoplasmes? — Ou bien, au contraire, M. Doyen a-t-il seulement découvert un microbe nouveau, incapable de donner naissance par lui-même à un néoplasme malin, mais dont les cultures atténuées, injectées à un malade porteur d'un cancer, sont sus-

ceptibles d'amener une réaction telle que la tumeur subit une certaine régression?

En découvrant le micrococcus neoformans M. Doyen a certainement mis en évidence une espèce microbienne intéressante. Ce parasite présente des caractères morphologiques et histochimiques qui en font un proche voisin du staphylocoque, mais il semble différer de ce dernier microbe par quelques propriétés particulières.

Le micrococcus neoformans se rencontre d'une manière à peu près constante dans les tumeurs, quelle que soit leur nature. Ce fait est indéniable; j'ai pu m'en convaincre personnellement et des fragments de tumeurs bénignes ou malignes, ensemencés sur bouillon de mamelle, m'ont donné au bout de vingt-quatre ou quarante-huit heures des cultures absolument caractéristiques.

J'admets donc, sans discussion, que le micrococcus neoformans est un hôte habituel des tumeurs. Mais est-on autorisé à dire pour cela que le micrococcus neoformans est l'agent pathogène du cancer? Je n'hésite pas à affirmer que ce n'est jusqu'à présent qu'une hypothèse dont les faits n'ont point encore fourni la démonstration.

Il y a quelques mois, à la Société anatomique, M. Doyen nous apporta des préparations destinées à montrer que le micrococcus neoformans était agglutiné par le sérum des cancéreux. Le fait était des plus intéressants et propre à établir la spécificité du nouvel agent pathogène. Malheureusement, cet espoir ne tardait pas à être déçu, et des recherches ultérieures, entreprises par M. René Marie, démontrèrent que le microbe de Doyen était agglutiné de manière absolument nette par les sérums les plus divers. Il était agglutiné par le sérum d'individus sains, de même que par le sérum de différents animaux : chien, cobaye, bœuf, mouton, porc. L'agglutination était très intense avec les liquides inflammatoires de la plèvre et du péritoine.

M. Marie conclut de ces expériences que le pouvoir agglutinatif vis-à-vis du microbe de Doyen n'est pas spécial au sérum des cancéreux, et que c'est une propriété commune au sérum de diverses espèces animales ainsi qu'à différentes humeurs. On ne peut espérer faire, avec ce microbe, le séro-diagnostic du cancer, et l'on n'est pas en droit de tirer, du fait de l'agglutination par le sérum des cancéreux, un argument en faveur de la spécificité du microbe comme agent pathogène du cancer.

J'en arrive maintenant à l'inoculation aux animaux, critérium de la spécificité de tout microbe. — Là encore, M. Doyen n'a obtenu que des résultats douteux, et dont aucun n'entraîne la conviction. M. Doyen a présenté à la Société anatomique un

assez grand nombre de pièces expérimentales. — Nous les avons étudiées avec le plus grand soin. Ce sont des lésions inflammatoires, fort intéressantes en elles-mêmes, mais je puis affirmer qu'aucune d'entre elles ne saurait être considérée comme un cancer. Et mon opinion se trouve pleinement corroborée par celle de mes maîtres, MM. Cornil, Brault, Letulle. On n'a qu'à se reporter, pour s'en convaincre, aux *Bulletins de la Société anatomique* des mois d'avril, mai et juin derniers.

Il est évident que quelques points des préparations de M. Doyen rappellent la structure de certains sarcomes ou épithéliomes. Mais il faut se montrer extrêmement circonspect dans l'interprétation de ces lésions. Nous savons de longue date qu'on en observe constamment de semblables dans les inflammations chroniques du tissu conjonctif et des divers viscères, et même à la suite de l'introduction dans le tissu cellulaire sous-cutané ou dans le péritoine de corps inertes préalablement stérilisés. J'ai eu l'occasion d'examiner histologiquement, il y a quelque temps, un nodule d'induration consécutif à une injection d'huile grise; quelques points des coupes rappelaient à s'y méprendre l'aspect du sarcome globo-cellulaire. Le diagnostic différentiel est cependant toujours passible entre une inflammation chronique et un néoplasme véritable, pour peu que l'on possède des coupes suffisamment nombreuses et suffisamment étendues. Ces conditions se trouvaient réalisées pour les pièces expérimentales présentées par M. Doyen; c'est pourquoi je n'hésite nullement à répéter qu'aucune d'entre elles n'était ni un sarcome ni un épithélioma.

En résumé, tout ce que l'on peut dire, c'est que le micrococcus neoformans se rencontre communément dans des tumeurs de diverse nature, malignes ou non malignes; mais rien encore ne permet d'établir un rapport de cause à effet entre la présence de ce microbe et le développement de la tumeur. *On n'a pas le droit de dire, en l'état actuel des travaux de M. Doyen, que son microbe est le microbe du cancer.*

J'en arrive, pour finir, à la question du traitement. Il est nécessaire pour qu'on puisse juger, en connaissance de cause, la méthode de M. Doyen, que toutes les observations favorables ou défavorables soient connues et publiées. Je n'ai qu'un seul fait personnel. Il s'agit d'une malade atteinte d'un cancer très limité du sein, opérée par M. Doyen, et dont l'observation figure dans la thèse de Hornus. Je fus appelé en consultation auprès de cette femme, quelques semaines après l'opération, par mon confrère et ami le Dr Pouvreau. — On lui avait fait, à la clinique de M. Doyen, plusieurs injections de vaccin anticancéreux, et

elle portait encore à la fesse trois trajets fistuleux, restes d'abcès qui s'étaient développés au niveau des piqûres et avaient dû être incisés ultérieurement. Or, cette malade se trouvait en pleine récidive; elle avait sur le côté gauche du thorax un énorme placard cancéreux qui avait envahi toute la région axillaire et même la face interne du bras. Elle mourut rapidement de cancer pleuro-pulmonaire métastatique.

La thérapeutique anticancéreuse est donc, dans ce cas, restée sans effet sur la marche du néoplasme, et cependant il s'agissait d'un cas favorable en apparence, en raison des dimensions restreintes et de la mobilité du noyau cancéreux mammaire.

A propos du traitement, je voudrais demander à M. Doyen quelques détails complémentaires au sujet de ses vaccins et de leur mode de préparation. M. Doyen fait allusion, dans ses dernières publications, à un sérum anticancéreux, différent des vaccins antérieurement employés. Cette méthode paraît, *a priori*, plus rationnelle que la vaccination dont le principe est d'immuniser un organisme sain contre une infection déterminée. Le procédé de la vaccination dans les infections constituées n'a donné jusqu'ici que des mécomptes, témoin l'insuccès des diverses tuberculines. Je serais très reconnaissant à M. Doyen de me donner, sur ce point particulier, quelques éclaircissements.

M. Paul Thiéry, de Paris. — Lorsque, au Congrès de 1904, M. Doyen vint nous entretenir de ses travaux sur la guérison du cancer, sa communication fut accueillie par quelques-uns avec enthousiasme, par beaucoup avec scepticisme.

Ayant demandé la parole, je lui dis en substance : « J'avoue ne pas être convaincu par vos observations, comme je ne le serais pas si je vois des malades guéris sans les avoir observés auparavant. Je vous propose donc de vous envoyer trois malades atteints de cancer, non pas des moribonds, non pas des cachectiques, mais des malades en période d'évolution de leur cancer, que nous examinerons ensemble et que vous accepterez. Et si dans un an vous me montrez ces malades ou *un seul* d'entre ces malades guéri, je m'engage à venir ici, au Congrès de 1905, faire amende honorable, avec le cérémonial que vous voudrez, et déclarer à la face de tous que je me suis trompé, et que maintenant je suis convaincu de l'excellence de votre méthode. »

A ce moment, ma proposition parut très raisonnable à M. Doyen : il promit qu'il m'écrirait pour me demander ces malades, et m'assura que nous nous reverrions.

Je viens donc aujourd'hui vous rendre compte de ce qui s'est passé : Peu importe que ce soit par vaccination, par sérothérapie, par passes magnétiques ou par incantations que l'on guérisse le cancer : quel que soit le procédé, celui qui aura trouvé cette guérison, sera sacré l'un des plus grands hommes de notre siècle !

Eh bien ! messieurs, ma communication sera brève, car, depuis cette époque, il ne s'est rien passé, et si j'ai beaucoup entendu parler de M. Doyen, il ne m'a pas écrit et je ne l'ai pas revu : je tiens toujours les malades à sa disposition.

J'avais pensé que, sans doute, l'affluence des malades à sa clinique l'avait empêché d'y admettre les miens : il existe peut-être une accalmie, et je viens, en 1905 comme en 1904, dire à M. Doyen :

« Je vous propose de vous envoyer trois malades atteints de cancer, acceptés par vous. Et si dans un an vous me montrez *un seul* de ces malades guéri je m'engage à venir ici, au Congrès de 1906, faire amende honorable avec le cérémonial que vous voudrez et déclarer à la face de tous que je me suis trompé ! »

Brunswic-le Bihan, de Tunis. — Je ne désire pas prendre position dans la partie microbiologique de la discussion, mais qu'il me soit permis de faire une simple remarque de clinicien, d'opérateur. M. Doyen, tout à l'heure, nous exposait le cas d'un cancer abdominal dûment constaté dans une laparotomie, cancer dont la guérison se serait maintenue, grâce à son traitement général ; mais il m'est arrivé, comme il est arrivé à tous les chirurgiens, d'ouvrir un ventre et de constater une lésion cancéreuse plus ou moins généralisée, et de ce chef inopérable : on referme le ventre... et parfois le malade guérit ! Quand je dis « guérit », je veux dire que le malade, que l'opéré, survit un, deux, trois ans et davantage, sans que d'ailleurs nous puissions nous expliquer comment. Et je rappellerai à M. Monprofit un cas de ce genre que nous connaissons bien. L'observation de M. Doyen auquel je faisais allusion n'a donc pas une valeur scientifique rigoureusement suffisante.

M. Pozzi, de Paris. — Les faits de tumeurs de l'ovaire, généralisées au péritoine et réputées malignes, ne doivent être acceptées qu'avec réserve. On sait, en effet, qu'il existe des tumeurs de l'ovaire *d'apparence maligne* (tumeurs papillaires),

provoquant des greffes sur le péritoine qui ressemblent à une généralisation cancéreuse. Or, si dans certains des cas, il s'agit en effet de cancers, dans d'autres (et sans que l'aspect nous puisse le faire distinguer), il s'agit de tumeurs encore bénignes et susceptibles de guérir par l'opération. Il suffit alors d'enlever la tumeur principale pour voir les greffes qui paraissent des métastases s'atrophier après l'exposition à l'air, comme disparaissent les granulations tuberculeuses du péritoine après la laparotomie. On a aussi des guérisons qui durent plusieurs années. J'en ai publié des cas personnels qui avaient persisté cinq, huit et vingt ans (*Revue de gynéocologie et de chirurgie abdominale*, 1904). Ces faits sont donc à éliminer dans la discussion actuelle, et il faut les récuser comme étant susceptibles d'induire en erreur.

M. Monprofit, d'Angers. — La malade à laquelle vient de faire allusion M. Brunswic, est une malade atteinte d'une affection de cet ordre. Elle paraissait condamnée, et cependant après une simple incision de l'abdomen, elle a repris toutes les apparences de la santé. Ces faits ont été vus par beaucoup de chirurgiens, aussi bien dans les tumeurs des organes génitaux que dans des affections gastro-intestinales.

M. Doyen, de Paris. — Je répondrai d'abord à M. Thiéry que s'il était si désireux de faire soigner ses malades par ma méthode, il n'avait qu'à m'écrire ou à venir me trouver.

J'ai observé, comme MM. Pozzi et Monprofit, des cas de kystes végétants de l'ovaire avec greffes péritonéales. J'ai fait allusion à des cas de véritables cancers de l'ovaire constatés au microscope. Je ferai toutefois observer à M. Pozzi que je me suis bien gardé d'insister sur ces cas, parce que je savais qu'on les considérerait comme n'étant pas assez démonstratifs. C'est pourquoi j'ai particulièrement insisté sur les cas de cancers en cuirasse, où les résultats favorables de mon traitement sont visibles, et ont été constatés mercredi et jeudi dernier par un grand nombre de membres du Congrès.

M. Bender vient de reconnaître publiquement comme incontestée la découverte du micrococcus neoformans. Je ferai observer que la découverte d'un nouveau microbe, particulièrement dans une maladie aussi obscure que le cancer, est, à elle seule, d'une grande importance.

Pour l'agglutination du microccocus neoformans par le sérum des cancéreux, il est exact que M. Marie m'a fait demander de mes cultures. Je pensais qu'il me soumettrait les résultats de ses recherches; au contraire, j'ai été critiqué dans une séance de la Société anatomique où je n'étais pas présent. Ce procédé n'a pas été sans m'étonner. En effet, l'agglutination du bacille typhique elle-même n'est pas un fait constant dans les cas de fièvre typhoïde. Avant de conclure contre moi, M. Marie aurait pu me soumettre ses expériences et me permettre de répéter les miennes devant lui. Cette critique est donc sans intérêt.

M. Bender dit que la spécificité du micrococcus neoformans est très contestée. Je regrette qu'il n'ait pas assisté à ma démonstration de mardi à l'hôtel des Sociétés savantes. Pour ma part, depuis l'examen des dernières pièces expérimentales que j'ai obtenues, je suis absolument convaincu que le micrococcus neoformans est bien l'agent pathogène du cancer, et je serais très heureux de montrer mes préparations un de ces jours à M. Bender. Il constatera que j'ai plusieurs cas nouveaux de tumeurs cartilagineuses miliaires du poumon, et d'épithélioma péribronchique ayant déterminé la dégénérescence secondaire des ganglions du médiastin.

M. Bender m'a demandé des explications plus précises sur la préparation de mes vaccins et de mon sérum. Je prépare les toxines par la culture d'espèces très virulentes et sélectionnées sur bouillon glycériné : elles ne sont actives qu'au bout de dix-huit mois de culture. Pour éviter de chauffer les cultures, je tue le micrococcus neoformans à l'aide du chlorhydrate de quinine, de l'acide cacodylique et de l'acide méthilarsinique, dans la proportion de 3, 1, et 1 p. 100, comme je l'ai déjà indiqué. Je prépare un vaccin plus fort, que je ne filtre pas sur porcelaine, et qui contient des corps de microbes morts. Le vaccin le plus énergique ne contient aucun des sels indiqués plus haut.

Les chevaux sont immunisés avec des cultures très anciennes, injectées dans les veines.

M. Bender dit qu'il serait plutôt indiqué d'avoir recours contre le cancer à la sérothérapie plutôt qu'à une vaccination. Il est ici en désaccord avec les bactériologistes les plus compétents, qui m'ont dit que j'étais dans le vrai en cherchant dans une maladie d'une évolution aussi longue, à immuniser les malades eux-mêmes plutôt qu'à les traiter par des injections d'un sérum animal.

Il ne serait d'ailleurs pas nécessaire que le micrococcus neoformans fût la cause du cancer pour qu'on pût préparer avec ses cultures un vaccin contre le cancer. Ne guérit-on pas le furoncle avec les levures?

Mon sérum antistaphylococcique, qui est cependant un sérum végétal, et dont la préparation n'a rien à voir avec le staphylocoque doré, qu'il sert à combattre, a cependant contre ce microbe, une action thérapeutique identique à celle du sérum antidiphtéritique contre le bacille de la diphtérie.

On m'a déjà opposé que les sérums les plus variés et diverses toxines, telles que celles du streptocoque et du bacille pyocyanique, pouvaient avoir une action passagère contre le cancer; d'après un arrêt momentané de l'affection, il se produit une aggravation rapide. Je connais tous ces faits, et je ne me serais pas permis de présenter ma statistique au Congrès si elle n'était pas basée, non pas sur des résultats temporaires, mais sur des résultats durables et consacrés par le temps. Les membres du Congrès qui se sont réunis à ma clinique mercredi et jeudi dernier ont pu examiner vingt-trois de mes malades : certain des cas qui peuvent être considérés comme des guérisons remontent à plus de trois ans, et même pour un cas à près de cinq ans. Ce ne sont donc pas des résultats temporaires, puisque chez la plupart de ces malades il n'a pas été fait d'opérations et qu'on a pu constater la résolution presque complète et même la disparition absolue de lésions observées il y a plusieurs années et considérées à ce moment par de nombreux confrères comme incurables.

Les objections qui m'ont été faites par des collègues qui n'ont même pas pris la peine de venir examiner mes malades sont donc d'ordre absolument secondaire et ne viennent pas à l'encontre de faits précis et observés avec toute la rigueur exigible.

M. Paul Thiéry, de Paris. — M. Doyen me paraît faire dévier la question et vouloir établir une confusion. Il ne s'agit pas de savoir si j'ai été ou non visiter sa clinique : je lui ai dit au Congrès de 1904 pourquoi ce que j'y verrais ne pourrait me convaincre. J'ai d'ailleurs vu plusieurs de ses malades présentés à la Société de chirurgie et n'ai point partagé sa conviction. Je ne m'étais jamais engagé à aller voir ces patients, mais je lui ai offert de lui en confier trois qui voulussent bien accepter de se soumettre à son traitement : M. Doyen avait pris l'engagement de m'indiquer le moment favorable pour choisir ensemble ces malades : il ne l'a pas fait, et cette année je lui ai formellement renouvelé ma proposition : nous verrons s'il l'accepte.

Des ligatures et des sutures métalliques perdues (2e mémoire),

Par M. le Dr Jeannel, de Toulouse,
Professeur à la Faculté de médecine.

Il y a un an, j'ai publié, dans les *Archives provinciales de Chirurgie*, un premier mémoire portant le même titre que celui-ci, dans lequel, après avoir exposé les avantages et la technique de la méthode de Michel, je donnais et j'analysais une statistique de 103 opérations variées d'où je tirais des conclusions favorables.

Mon plaidoyer n'a pas été entendu. Très peu de chirurgiens l'ont lu. Et parmi ceux qui l'ont lu, peu ont eu la hardiesse de s'affranchir du préjugé du corps étranger et d'essayer.

J'apporte aujourd'hui un nouveau faisceau de preuves cliniques de l'excellence de la méthode, dans l'espérance qu'en accumulant les faits je parviendrai à forcer les convictions.

Comme dans ma première série d'opérations, ce n'est pas seulement pour faire des ligatures que j'ai substitué le fil métallique aux fils ordinaires (catgut, soie ou fil d'Alsace) c'est aussi pour faire des sutures perdues.

J'ai placé les unes et les autres aussi bien au sein des parties molles que dans la cavité péritonéale avec un égal bénéfice et un égal succès.

Sur les artères et les veines, dans les parties molles, sur l'épiploon et les pédicules, dans l'abdomen, l'hémostase est toujours facile, rapide et sûre ; à condition, bien entendu, que le vaisseau soit bien embrassé par l'agrafe qui doit l'enserrer. Il va de soi que, si l'on place l'agrafe à côté du vaisseau à aveugler, l'hémostase ne sera pas obtenue et que l'on aura une hémorragie; l'accident m'est arrivé.

Pour placer les ligatures, j'emploie les instruments imaginés par M. Michel, qui posent des agrafes dites en U.

Il y en a deux modèles. Ce sont d'abord les pinces dites simples, dont il y a quatre numéros, 4-6-8 et 10 suivant, les dimensions de l'agrafe à placer. J'ai décrit ces pinces dans mon mémoire de 1904; je n'y reviendrai pas ; elles n'ont subi aucune modification. Ce sont ensuite les pinces dites à répétition, que j'ai exposées, au nom de M. Michel, dans la vitrine réservée aux membres du Congrès.

Pour poser une agrafe avec la pince simple, il faut d'abord saisir le vaisseau à aveugler avec une pince hémostatique ordi-

naire, puis saisir le pédicule en deçà de celle-ci pour lui substituer l'agrafe. Quand l'agrafe a été placée, il faut armer de nouveau la pince porte-agrafe. C'est une manœuvre facile, mais c'est une manœuvre.

Pour simplifier, M. Michel a imaginé et construit une pince munie d'un magasin d'agrafes. Celles-ci se présentent alors d'elles-mêmes et successivement entre les mors de la pince, de telle sorte que toute agrafe placée soit automatiquement remplacée par une nouvelle prête à être posée. Telle la cartouche dans le magasin du fusil Lebel.

Mais ce n'est pas tout. Lorsqu'on cherche à aveugler un vaisseau sectionné avec une pince hémostatique ordinaire, on n'y réussit pas toujours du premier coup; il faut parfois plusieurs essais de saisie pour aboutir à la bonne. Or, M. Michel prétend, au moyen de sa pince à répétition, non seulement mettre entre les mains du chirurgien une pince porte-agrafes toujours armée, mais encore supprimer la nécessité de saisir au préalable le vaisseau à agrafer avec une pince hémostatique ordinaire. Pour y aboutir, il a fait sa pince à deux temps; 1er temps : première pression, la pince saisit le vaisseau à la manière de la pince hémostatique; 2e temps, deuxième pression, la pince place l'agrafe. Bien entendu, si la première saisie du vaisseau, dans le premier temps, n'a pas réussi, il suffit d'ouvrir la pince pour recommencer une nouvelle tentative, et ce, sans que l'agrafe ait bougé. Si le vaisseau est entier, disséqué, bien en vue, c'est la perfection. Mais s'il s'agit d'hémostasier un vaisseau qui saigne dans une plaie, la manœuvre est un peu plus délicate.

En effet, pour que l'agrafe soit bien placée et aveugle le vaisseau, il faut que la pince ait, dans le premier temps, bien saisi celui-ci perpendiculairement et non parallèlement à son axe. Sans quoi, si l'axe du vaisseau est parallèle aux bords des mors de la pince qui le saisissent, l'agrafe est, dans le deuxième temps, posée parallèlement à l'axe du vaisseau qu'elle n'aveugle pas.

Avant de saisir le vaisseau, il convient donc de bien voir sa direction, ou de bien voir la direction du jet de sang qu'il fournit, pour orienter convenablement la saisie. A la vérité, ce n'est pas toujours très facile et je reconnais qu'il y a là un réel inconvénient.

Quant aux sutures, je les place de façon différente suivant qu'il s'agit de sutures de membranes minces, intestin, péritoine ou aponévroses, ou de couches épaisses, parois musculaires ou tendons.

Pour les premières, j'emploie encore parfois les agrafes rondes et la pince qui leur est spéciale telle que je les ai décrites dans

mon premier mémoire; par exemple, pour la suture de l'ovaire après résection partielle, pour certaines péritonisations du bassin; mais je préfère de beaucoup me servir de la pince à répétition qui est alors un instrument parfait.

Quelques détails sont ici nécessaires. Dans tous les cas, la suture est préalablement bâtie au moyen de pinces à griffes de Chaput ou de Kocher, auxquelles vont être substituées des agrafes en nombre suffisant pour que la suture soit hermétique.

Je n'ai pas eu encore d'assez fréquentes occasion de faire par ce moyen des sutures intestinales pour formuler à leur sujet de fermes conclusions. Cependant, je puis dire qu'avec la pince à répétition les sutures totales sont placées avec une sûreté et une rapidité idéale; quant aux sutures séro-séreuses, pour l'intestin grêle, je crois qu'il faudrait une pince spéciale plus fine que le modèle actuel, mais pour le gros intestin, dont la paroi est épaisse, la pince à répétition n° 4 ou n° 6 réussit à souhait.

S'agit-il de péritoniser un pédicule après hystérectomie pour fibrome, ou un petit bassin après hystérectomie pour pyosalpyngite? en vérité, une fois la suture bâtie avec les pinces à griffes, ce n'est plus qu'un jeu de placer les vingt, les trente agrafes nécessaires pour affronter et fixer les surfaces péritonéales.

Il en est de même si l'on veut réunir l'incision du péritoine pariétal dans la plaie de laparotomie, ou l'aponévrose du grand oblique sectionnée dans la cure radicale de la hernie inguinale.

Pour les sutures de couches épaisses, parois musculaires ou tendons, j'ai essayé d'agrafer les deux sections affrontées au moyen des pinces à ligature n° 8 et n° 10, la fourche de la branche femelle perforant les tissus tout en y portant l'agrafe que la branche mâle écrase. Cela ne vaut rien. Non pas que le résultat immédiat ne soit bon; mais parce que les tissus écrasés et contus par le serrage de la pince se nécrosent ultérieurement, d'où l'échec tardif de la suture et l'éventration après les laparotomies.

C'est pourquoi, peu séduit par la suture métallique totale à fils non perdus, où l'affrontement exact est difficile et qui m'a donné une éventration, je place purement et simplement, avec une aiguille quelconque, des points séparés qui affrontent les tranches musculaires et croisent les sections aponévrotiques. J'emploie pour cette suture du fil de fer fin aussi pur que possible, celui qui sert aux fabricants de fleurs artificielles et que l'on trouve chez tous les quincailliers au prix de 0 fr. 40 la bobine de 500 mètres sous le nom de « fil carcasse recuit » non galvanisé.

Ce fil est d'une souplesse telle qu'elle permet le nœud; donc,

je noue le fil, je ne le tords pas, et je coupe les chefs tout au ras du nœud de façon à n'avoir sous la peau aucun bout piquant. J'obtiens ainsi, après les laparotomies, des parois d'une solidité à toute épreuve et qui ne peuvent être infectées par le fil qui les suture, car ce fil est toujours passé dans la flamme d'une lampe à alcool, immédiatement avant d'être placé.

Pour dire toute ma pensée, si je suis satisfait du fil, je ne le suis pas de la manière de le placer. En effet, le fil est bien par lui-même aseptique, ayant été flambé immédiatement avant l'usage, mais il risque d'être infecté par les mains du chirurgien qui le passe dans l'aiguille, le noue et le coupe. Je rêve un instrument qui supprime ces manipulations douteuses.

Que deviennent ces anses de fil de fer si nombreuses perdues dans la paroi abdominale? ou dans toute autre masse musculaire? L'avenir prononcera. Dirai-je que je crois à leur lente disparition par oxydation de telle sorte que le fil de fer pur réaliserait l'idéal du fil métallique résorbable. Je le répète, l'avenir prononcera. En attendant, j'obtiens, au moyen des sutures métalliques, avec une asepsie d'une sûreté absolue, des parois abdominales solides et souples après la laparotomie, des trajets herniaires définitivement clos après la cure radicale des hernies inguinales et crurales.

Mais, diront les timorés, cette prodigalité d'agrafes et de points de sutures métalliques perdues dans les muscles et dans le ventre n'a-t-elle donc aucun inconvénient? Je déclare n'en avoir jamais observé aucun, soit d'immédiat soit de retardé, au moins qui soit grave et de nature à compromettre la méthode.

Assurément, j'ai observé quelquefois, dans des conditions spéciales, des éliminations d'agrafes résultant d'une infection primitive ou secondaire de la plaie. Encore est-il que ces éliminations se sont toujours faites avec une silencieuse tranquillité; je veux dire au prix seulement d'un petit abcès aseptique, et sans aucun autre inconvénient que celui qui résulte d'une fistulette durant jusqu'à ce que l'agrafe infectée soit éliminée ou enlevée.

Au surplus, l'expérience m'a appris à prévenir et à éviter de plus en plus le risque de ces éliminations, qui deviennent dans ma pratique de plus en plus rares.

L'an dernier, sur 103 opérations, j'avais enregistré, en juillet, au jour de la publication de mon travail, 9 éliminations, toutes causées par une infection primitive ou secondaire du foyer opératoire. J'ai constaté, depuis, sur trois opérés de cette première série, des éliminations tardives.

La première, chez une femme qui avait subi la désarticulation du genou (observation 13-4 du tableau de mon mémoire de

1904). Sans aucune réaction, sans aucune douleur, en juin 1904, six mois après l'opération, cette femme vit un petit pertuis s'ouvrir au centre de sa cicatrice, et par ce pertuis s'éliminer deux agrafes, sans une goutte de pus, dit-elle; après quoi l'orifice se ferma.

La seconde, chez une femme (obs. 17-8) qui avait subi une amputation de jambe pour ostéo-arthrite tuberculeuse tibio-tarsienne. La guérison immédiate avait été obtenue, j'envoyai cette malade à Luchon pour parfaire sa guérison. Là, il se produisit deux petits abcès qui donnèrent passage à deux agrafes et se fermèrent quelques jours après. J'ai revu cette femme en janvier 1905, elle était en parfait état.

La troisième, chez un jeune homme (obs. 7-3) à qui j'avais fait une castration pour orchite tuberculeuse. Un abcès froid du cordon se produisit deux mois environ après la sortie de l'hôpital, et j'ai lieu de croire, bien que je n'en aie pas la certitude, que l'agrafe qui liait le cordon a été éliminée.

Sans parler, bien entendu, des malades qui, ayant subi l'hystérectomie totale, ont éliminé des agrafes par le vagin, ce sont là les seuls cas d'élimination tardive que j'aie observés.

Ils se distinguent par ce fait que les éliminations se sont toujours effectuées sans réaction générale et avec un minimum de réaction locale, en un mot par un processus absolument aseptique.

Cela fait, en somme, pour ma première statistique rectifiée, 12 éliminations pour 103 opérations, soit près de 12 p. 100.

Ma deuxième statistique comprend 192 opérations importantes; je néglige, en effet, les opérations de chirurgie générale et courante, dans lesquelles, pourtant, les ligatures ont toujours été faites au moyen des agrafes, telles que : extirpation d'épithéliomas de la face, de petites tumeurs des parties molles des membres, etc., pour ne retenir que les observations où de nombreuses agrafes ont été placées, où des sutures métalliques ont été faites et perdues.

Sur ces 192 opérations, j'ai observé seulement 13 éliminations, soit 6 p. 100.

Elles se décomposent comme suit :

	NOMBRE D'OPÉRATIONS		RÉSULTATS pas d'élimination		RÉSULTATS éliminations
1° Extirpations du sein	15		14		1
2° Opérations sur les organes génitaux de l'homme	15		15		»
3° Amputations diverses	10		9		1
4° Opérations diverses	19		16		3
5° Cures radicales de hernies	58		54		4
6° Appendicites	14		12		2
7° (*a*). Laparotomies diverses	13		13		»
(*b*). Laparotomies pour affections utéro-annexielles	»		»		»
à savoir : Hystérectomies	23		23		»
Annexectomies	6	61	6	61	1
Hystéropexie	1		»		1
Raccourcissement intra abdominal des ligaments ronds	9		8		1
Ovariotomies	9		9		»
	192		179		13

Quelques commentaires me paraissent utiles.

1° *Thorax. Extirpations de la mamelle.* — 15 opérations, 1 élimination. A la vérité, comme je draine toujours avec un gros drain qui laisse une fistule pendant une dizaine de jours, on ne sait si par le drain ou la fistule quelque agrafe n'a pas été éliminée. En tout cas, cette élimination se fait, si elle se fait, sans aucun bruit ni aucune réaction. Quant au cas où j'ai noté une élimination, celle-ci résulte de la désunion partielle de l'angle inférieur de la plaie sur une étendue de 5 ou 6 centimètres; il y a eu, dès lors, réunion secondaire dans cette région et élimination de deux agrafes qui avaient été placées sur deux vaisseaux voisins. Il va sans dire que la désunion résulta, non pas de la présence des agrafes, mais des conditions de tension et d'asepsie douteuse des lèvres de la plaie suturée; il s'agissait, en effet, d'une extirpation de tumeur ulcérée de la mamelle.

2° *Organes génitaux de l'homme.* — 15 opérations, point d'éliminations. La tolérance a toujours été parfaite. J'ai toujours placé des agrafes n° 4, c'est-à-dire aussi petites que possible et aucun des opérés n'est venu se plaindre de douleurs ou de gêne tardive. Il en est, cependant, qui ont dans leur bourse sept ou huit agrafes fixant leur vaginale retournée pour obtenir la guérison d'une très grosse hydrocèle.

3° *Amputations.* — 10 opérations, 1 élimination. Un amputé de l'avant-bras, pour écrasement du poignet, en tissu infiltré et suspect, a eu, le quinzième jour, un abcès qui s'est ouvert dans la cicatrice. On n'a pas vu d'agrafe, mais il est bien probable qu'il y a eu élimination. Serait-ce bien surprenant, l'amputation

ayant été faite en tissu d'une asepsie douteuse, au voisinage d'un foyer sphacélé, si bien qu'un large drainage et un pansement humide ont dû être maintenus plusieurs jours. C'est ici qu'on peut affirmer que l'usage de ligatures métalliques sûrement aseptiques et imputrescibles a, sur l'usage du catgut, aseptique peut-être mais putrescible, le gros avantage de ne pas mettre dans la plaie suspecte un corps capable d'infection.

4° *Opérations diverses.* — 19 opérations, 3 éliminations. J'ai relevé 3 éliminations; il s'agit des opérations suivantes :

1° Extirpation d'une grosse varice de la jambe au-dessus d'un ulcère rebelle;

2° Suture du tendon d'Achille rompu au cours d'un saut périlleux;

3° Extirpation d'un goitre cancéreux.

Dans le premier cas, le voisinage de l'ulcère rendait l'asepsie de la plaie opératoire douteuse. J'avais d'ailleurs employé pour une opération sous-cutanée des agrafes n° 8, c'est-à-dire trop grosses. Quatre ont été tranquillement éliminées sur 8 qui ont été placées.

Dans le second cas, il s'agissait d'une rupture sous-cutanée du tendon d'Achille, j'ai agrafé les deux bouts déchirés du tendon l'un à l'autre au moyen de quatre agrafes n° 8. Le tissus étaient contus; en serrant les agrafes, j'ai peut-être contusionné aussi les fibres du tendon rompu; bref, deux agrafes sur quatre ont été éliminées au bout d'un mois. Cela n'a pas empêché, du reste, une réunion complète du tendon et un rétablissement parfait de la fonction, d'autant plus appréciée par le blessé que c'était un acrobate.

Enfin, dans le troisième cas, j'ai vu s'éliminer sans bruit deux agrafes n° 6 placées sur les veines superficielles du cou d'une religieuse, à qui j'ai enlevé un gros goitre cancéreux, en lui réséquant la jugulaire interne; j'avais placé environ 16 agrafes n° 6 et n° 8.

5° *Hernies; cure radicale.* — Sur 50 malades, j'ai fait 58 opérations, 8 malades ayant des hernies doubles, et j'ai observé quatre fois des éliminations portant sur des agrafes n° 4, placées sur des veinules superficielles. Une seule fois, l'opéré étant rentré chez lui avec une fistulette qu'il a mal soignée, l'infection a gagné en profondeur et atteint le fil d'argent qui réalisait le Bassini. Il s'en est suivi une fistule toujours suintante qui du reste n'empêchait pas le travail, mais restait gênante. Le fil fut enlevé et la guérison facilement obtenue.

Depuis que je me borne à tordre soigneusement les veines superficielles sans les agrafer, je n'ai plus observé d'élimination.

Du fait des ligatures de l'épiploon je n'ai jamais souffert le moindre accident, et cependant j'ai été jusqu'à placer vingt agrafes de tous numéros sur un épiploon qui remplissait une grosse hernie ombilicale.

Je ferme le sac avec une ou plusieurs agrafes.

Pour la hernie inguinale, je réalise le Bassini, cordon en arrière, avec une, deux et même trois anses de fil de fer placées avec une aiguille de Hagedorn; je suture l'aponévrose du grand oblique avec des agrafes n° 4 ou n° 6 placées au moyen de la pince à répétition; je suture la peau avec des agrafes plates.

Pour la hernie crurale, je reste fidèle au procédé de Delagénière, fixant l'arcade sectionnée au pubis recouvert du pectiné ou de son aponévrose au moyen d'une anse de fil de fer et fermant l'aponévrose avec une agrafe.

Pour la hernie ombilicale; une fois la hernie réséquée, je traite l'incision comme une plaie de laparotomie.

Je n'ai pas encore vu de récidive.

6° *Appendicite.* — 14 opérations, 2 éliminations. Les deux éliminations se sont produites chez deux opérés d'appendicite rétrocæcale. Chez l'un, j'avais drainé un foyer purulent, rien d'étonnant, dès lors, à ce qu'une agrafe ait été infectée et éliminée. Chez l'autre, je m'étais borné à thermocautériser le foyer pour l'asepsier; une agrafe infectée fut éliminée.

Comme technique, je ferme l'appendice avec une agrafe placée au raz du cæcum avant de les sectionner au thermocautère et j'enfouis cette agrafe sous un pli cæcal suturé au moyen de la pince à répétition.

Quant à la plaie pariétale, ouverte presque toujours par l'incision de Jalaguier, pour la fermer, je place trois ou quelquefois deux étages d'agrafes n° 4 ou 6 au moyen de la pince à répétition, à savoir : 1° un étage péritonéal, 2° un étage sur les feuillets profonds de l'aponévrose du grand droit, 3° un étage sur l'aponévrose du grand oblique. Le premier et le second étage sont souvent confondus en un seul. Les vaisseaux profonds sont agrafés, les superficiels sont tordus. La peau est réunie avec des agrafes plates.

7° *Laparotomies.* — 61 opérations, pas d'éliminations. J'en compte 61 et je les divise en : 1° laparotomies diverses, au nombre de 13, comprenant des opérations sans technique précise telles que laparotomies exploratrices, extirpations de fibromes du ligament large, drainage de grossesses intra-utérines et autres opérations du même genre. Aucune n'a donné d'élimination.

2° Laparotomies pour affections des organes génitaux de la

femme au nombre de 48, comprenant les hystérectomies (23), les annexectomies (6), les opérations pour rétroversion (hystéropexie, 1), raccourcissement intra-abdominal des ligaments ronds, 9), ovariotomies (9).

Quelques mots sur chacune de ces opérations.

1° *Hystérectomies.* — 23 opérations; fibromes, 8; cancers, 4; annexites, 11.

Une seule malade a eu de la fièvre (fibrome, obs. V); elle avait subi une hystérectomie totale pour fibrome et une ovariotomie gauche pour kyste sanguin du volume d'un œuf d'autruche qui, au cours de l'opération, s'était rompu dans le Douglas. Il y eut sûrement infection légère. Est-ce par le sirop liquide kystique épanché? Est-ce du fait d'une désinfection vaginale incomplète? En tout cas, l'opérée a très bien, quoique plus lentement que les autres, guéri.

Mais toutes les hystérectomies sauf deux (obs. VIII, fibrome, et VI, annexite) furent drainées par le vagin; les totales, par le seul fait qu'elles étaient totales, les subtotales par section postérieure du col.

Dans les 2 cas non drainés, il n'y eut aucun accident et pas d'élimination.

Dans les cas drainés, s'il y a eu élimination par le vagin, elle a passé inaperçue.

Je n'ai en rien modifié la technique que j'ai décrite dans mon mémoire de 1904, si ce n'est que j'ai fait, comme je l'ai dit plus haut, les péritonisations avec la pince à répétition.

2° *Annexectomies.* — 6 opérations. Deux ont été drainées par l'abdomen. L'une des opérées a gardé une fistulette pendant trois mois; l'autre, pendant 20 jours environ : on n'a pas vu d'agrafes.

Je péritonise les pédicules, soit en capitonnant le ligament large, soit en enfouissant les moignons agrafés sous un repli du péritoine, toujours avec la pince à répétition.

3° *Opérations pour rétroversion.* — 10 opérations : hystéropexie, 1; raccourcissement intra-abdominal des ligaments ronds, 9.

L'hystéropexie a été faite au catgut; la suture du péritoine avec des agrafes; la suture des muscles de la paroi avec du catgut; la suture de la peau avec des agrafes plates. Il y eut un abcès de la paroi et élimination d'agrafes. On me permettra d'accuser le catgut.

Les raccourcissements des ligaments ronds furent tous fixés au moyen d'agrafes qui furent toutes parfaitement et définitivement tolérées.

4° *Ovariotomies.* — 9 opérations, toutes sans aucun incident

post-opératoire, bien qu'en plusieurs cas compliqués j'aie placé de très nombreuses agrafes, soit pour obtenir l'hémostase, soit pour péritoniser des pédicules ou des décollements.

Je répète que pour toutes les laparotomies, mécontent de la suture de la paroi au catgut, qui à chaque instant me donnait des abcès superficiels suivis d'éliminations de nœuds, trouvant la suture métallique totale d'une exécution difficile et ayant du reste avec elle observé une éventration, après plusieurs essais de réunion de la paroi musculaire au moyen des agrafes qui ne m'ont pas satisfait, j'en suis arrivé à faire la suture métallique étagée de la paroi de la façon suivante : 1° Un étage d'agrafes n° 4 ou 6 placées avec la pince à répétition réunit le péritoine; 2° Une série d'anses séparées de fil de fer, nouées en nombre variable suivant la longueur de la plaie, réunissent la paroi musculaire; 3° La peau est réunie avec des agrafes plates, toutefois, chez les sujets à paroi grasse, je place quelques crins de Florence de soutien. Peut-être par d'autres procédés peut-on obtenir aussi bien, je défie que l'on obtienne mieux et plus solide.

En résumé, on voit qu'aucune des 13 éliminations que j'ai relevées n'a eu la moindre conséquence grave, et l'on voit aussi que les conditions dans lesquelles elles se sont produites ne sont point de nature à compromettre la méthode. Il faut savoir que lorsqu'on place des agrafes trop grosses sous la peau, ou même des agrafes petites trop près de la suture cutanée, on risque de voir ces agrafes éliminées. Il faut prévoir que lorsqu'on place des agrafes dans un foyer septique, on a chance de les voir éliminées. Mais il faut être persuadé aussi que ces éliminations précoces ou tardives s'effectuent avec un calme parfait, sans que jamais, au moins entre mes mains, soit survenue aucun des terribles accidents qui légitimeraient la chimérique terreur du corps étranger qui hante certains chirurgiens.

Discussion.

M. Steeg, de Dieppe, a eu l'occasion de voir une malade à qui, six ans après, il a fallu retirer dix-huit fils d'argent laissés à demeure pour fermer une laparotomie sus-ombilicale. Ces fils avaient provoqué des troubles graves du côté de l'estomac. Donc, un délai de deux ans n'est pas suffisant pour affirmer que les ligatures métalliques, même aussi aseptiques que possible, sont indéfiniment tolérées et ne provoquent aucun danger.

De l'étiologie des desiderata de la prothèse paraffinée,

Par M. le Dr Delangre, de Tournai.

Dans le cours de la présente année, il a été maintes fois question des méfaits imputables à l'inclusion prothétique de la paraffine. Initiateur de la méthode avec M. le professeur Gersuny, j'ai pratiqué, tant chez l'homme que chez les animaux, un nombre respectable d'injections de paraffine qui m'ont permis d'acquérir une certaine expérience en cette matière.

A la lecture de plusieurs observations, publiées par divers auteurs, dans le but de faire ressortir les aléas de la méthode, j'ai eu l'impression que, souvent, cette délicate intervention prothétique n'a pas été pratiquée avec toutes les précautions nécessaires; parfois même, j'oserais affirmer que cette opération a été réalisée après une simple lecture, sans une connaissance précise de sa technique, sans aucun souci des détails si importants dans l'espèce.

Pourquoi, aussi, a-t-on tant élargi le cadre des indications de cette méthode? Entre les mains de certains praticiens, cette prothèse paraffinée est devenue une véritable panacée universelle. Il n'entre pas dans mes intentions de vous donner la nomenclature, même incomplète, de toutes ces prétendues indications. Je me bornerai à vous en citer deux, pour vous montrer l'illogisme qui a présidé à la conception de ces tentatives. On sait que Gersuny a préconisé les injections de vaseline dans les hernies. Ici même, l'an dernier, je vous ai rapporté l'observation d'un cas que je devais opérer, et que j'avais soumis à l'épreuve de la paraffine. Quoique l'enfant ne présentât qu'une hernie assez réduite, favorable, par conséquent, à l'application du procédé, le résultat ne fut guère heureux : tout resta d'abord très bien en place, mais le quatrième mois, je dus faire la cure radicale; l'intestin avait fait irruption hors de l'orifice inguinal, derrière le plastron de paraffine refoulé. Dans cette circonstance, la paraffine n'avait servi que de rideau lâchement tendu au-devant de l'issue inguinale. Pouvait-il en être autrement, quand on a présent à l'esprit tous les soins que l'on apporte à la cure radicale pour réaliser une reconstitution de la paroi, afin d'éviter, hélas! la récidive qui, malgré tout, surgit trop fréquemment encore.

De même, dans un numéro de janvier de *The Lancet*, un praticien anglais a relaté une observation de chirurgie abdominale

au cours de laquelle il avait extrait deux poches suppurées dont le contenu était en majeure partie formé par de la paraffine injectée dans l'épaisseur des ligaments larges, dans le but de pallier à un prolapsus utérin. D'une part, outre le danger de semblables injections dans une région aussi vasculaire que celle de la cavité du bassin et, d'autre part, étant donnée la pathogénie complexe du prolapsus pelvien, comment peut-on escompter un résultat utile quelconque de cette intervention prothétique? Qu'on s'étonne, dès lors, des résultats déplorables que l'on ait dû enregistrer. Certes, les cas malheureux sont souvent les plus intéressants, les plus instructifs, en raison de la leçon qui se dégage de leur exposé. C'est ainsi que certains échecs ont été largement publiés, et l'on ne peut que louer les auteurs d'une telle ligne de conduite. Mais est-il juste de mettre au passif de la méthode des cas de l'espèce de la prothèse herniaire ou pelvienne sus-mentionnée? C'est parfois l'attitude qu'ont prise certains auteurs en relatant les méfaits de ces injections pour en faire le procès et les condamner sans appel, à telle enseigne que, bientôt, on ne pourrait plus pratiquer une inclusion paraffinée sans y voir succéder l'embolie. Voilà une des causes pour lesquelles on a adressé tant d'objections défavorables à la méthode, car outre l'embolie, on relevait encore les difficultés des injections, l'instabilité et la suppuration de la paraffine.

Voyons dans quelle mesure ces reproches sont fondés, et surtout, s'ils sont suffisants pour faire rejeter la méthode de parti pris sans plus ample examen.

Tout d'abord, nous devons éliminer, comme n'offrant guère d'inconvénients, les interventions prothétiques qui sont pratiquées à ciel ouvert : tels sont les plombages aseptiques des cavités osseuses et les prothèses testiculaires. En effet, dans les premiers, si la cavité a été soigneusement curettée, jusqu'à la substance osseuse franchement saine, si la paraffine a été tassée dans son intérieur bien asséché, si les tissus circumvoisins libérés ont été intimement appliqués sur la paraffine sans laisser persister le moindre espace mort, la paraffine est parfaitement tolérée. Dans les prothèses testiculaires, on procède par inclusion véritable. Pour ce faire, on pratique à la région scrotale une boutonnière à travers laquelle on introduit le bloc moulé de paraffine préalablement stérilisée, d'un volume moitié moindre que celui du testicule normal, à cause de la capsule hypertrophiante de néoformation ultérieure. On pratique ensuite, au catgut, un surjet soigné des couches profondes sur la demi-circonférence correspondant à la brèche, suture qui applique les tissus contre l'olive paraffinée; enfin, on réunit les tissus super-

ficiels et l'on termine par l'application d'un pansement fortement ouaté — renouvelé avec la fréquence nécessaire pendant six semaines — afin d'éviter toute pression, sur la région intéressée. Là encore, au bout de quelques mois, la paraffine fait absolument corps avec la trame conjonctive néoformée, sans amener le moindre inconvénient.

Pour les restaurations sous-cutanées, où l'on opère à froid et sous pression, ou à chaud en maintenant la paraffine liquide au moyen d'une seringue à double paroi calorifuge, la question se présente sous un autre aspect, et il convient d'envisager la possibilité des accidents que nous avons signalés plus haut.

Embolie. — Personnellement, je n'ai jamais observé cet accident dans mes inclusions de paraffine, mais la littérature médicale a dû enregistrer trois cas étiquetés sous la rubrique « embolie pulmonaire ou cérébrale », et deux cas d'amaurose que les auteurs ont rattachée à l'embolie de l'artère centrale de la rétine. Comme la nécropsie n'a pas été faite, cette étiologie est-elle exacte? *That is the question.* Quoi qu'il en soit, l'embolie peut ici surgir de deux manières : 1° elle survient à la suite d'une injection de paraffine poussée directement dans un vaisseau d'un certain calibre, les capillaires étant généralement repoussés par l'aiguille; c'est donc une pure question d'anatomie topographique qu'il faut toujours avoir présente à l'esprit; 2° ou bien elle résulte d'une thrombose sanguine provoquée par une injection faite à l'aide d'une température trop élevée. On évitera cette fâcheuse éventualité en ne dépassant jamais la température de 60°; dans ce but, j'emploie actuellement la paraffine fusible à 50°.

Suppuration. — Je n'ai observé que deux fois cet accident : les deux sujets étaient des tuberculeux avérés. Bien que l'on ait signalé la possibilité de la suppuration à la suite de simples contusions survenues chez des sujets tuberculeux ou des syphilitiques — atteints de la grande avarie méconnue et par suite non soumise au traitement spécifique — et que les suppurations aseptiques soient excessivement rares en pratique, on peut presque toujours attribuer cette éventualité à l'infection microbienne provoquée par une peau, une aiguille ou une paraffine septique. Au point de vue prophylactique, c'est là un sujet trop élémentaire pour que nous nous y arrêtions, l'asepsie devant être en quelque sorte le *credo* du chirurgien.

Paraffinômes. — Les tumeurs paraffinomateuses sont constituées par de rares leucocytes, des cellules épithéliales et des cellules géantes, éléments sur lesquels nous nous sommes assez longuement étendu dans notre communication de l'an dernier.

On en distingue deux variétés : le **paraffinôme** d'inclusion dû à la paraffine injectée en excès ou fusée à distance, par suite d'une faute technique; 2° le paraffinôme d'irritation lié au travail de réaction organique qui donne lieu à une néoformation exubérante, hypertrophiante du tissu conjonctif d'enkystement; il se produit surtout chez les sujets dont la région infiltrée a été soumise à des pressions, à des frottements ou dans le cas d'inclusion pratiquée au moyen d'une température trop élevée (brûlure sous-cutanée) ou avec l'aide d'une paraffine impure ou acide; enfin, certaines tares constitutionnelles des malades prédisposeraient à cette sorte de dystrophie réactionnelle. Aussi, devant la multiplicité des facteurs étiologiques, est-ce la complication que nous avons rencontrée le plus fréquemment dans l'application de cette prothèse plastique.

Stabilité de la paraffine. — Comme nous l'avons démontré dans les recherches expérimentales que nous avons ici rapportées en 1903, la vaseline est susceptible d'émigrer à distance, mais il n'en est pas de même de la paraffine fusible à 50°; sa solidification immédiate s'oppose à son émigration, d'où résulte la fixité absolue des masses incluses et, par suite, la forme définitive imprimée à une zone distendue par la matière plastique. Mais ce que l'on a parfois rattaché à la migration, c'est le fait dû aux coulées nocives de paraffine qui vont produire à distance des paraffinômes d'inclusion, ce qui est tout différent, puisque cette dernière éventualité est provoquée par la mise en œuvre d'une technique défectueuse. Cet accident se produit lors de l'injection, assez fréquemment dans la phase débutante de la nouvelle pratique, et, tous, nous devons faire notre *mea culpa* à ce sujet; mais lorsque l'on a bien en main la technique de la méthode, cet accident devient exceptionnel. En conséquence, la véritable migration de la paraffine n'est guère possible, car bientôt cette substance est absolument fixée sur place dans une gangue connective en voie d'organisation.

Pigaux, dans sa thèse récente de Paris, a catalogué en quelque sorte les méfaits de cette prothèse, dont il a exagéré, à notre sens, l'importance et la fréquence. On n'apprécie une méthode que par des faits. Or, dans ce travail, je ne trouve colligé que le chiffre infime de onze observations mettant en lumière quelques-uns de ces accidents. Tout en reconnaissant que l'on peut faire dire à la statistique « tout ce que l'on veut », j'estime néanmoins que, seule, une étude critique d'ensemble, appuyée par de nombreuses observations pourrait nous fixer sur la valeur définitive de la prothèse paraffinée. Voilà pourquoi quelques observations isolées ne sauraient suffire pour faire

rejeter *a priori* une méthode laborieusement étayée sur de multiples cas où les résultats sont indéniables. A ce propos, je rappelle que, l'an dernier, j'ai décrit la technique de l'inclusion; à l'heure présente, j'y ajoute cette réserve que la paraffine étant essentiellement productrice de tissu conjonctif, j'injecte une quantité de matière plastique inférieure à la masse qui serait nécessaire pour obtenir le nivellement parfait; le point capital consiste à déposer la paraffine à la place voulue tout en évitant la fusée à distance; cette habileté ne s'acquiert qu'au prix d'une pratique de quelque durée car, au début, on est étonné de la facilité avec laquelle s'effectuent ces coulées si pernicieuses au résultat définitif. Dans sa thèse, Pigaux fait également grand état de la difficulté du *modus operandi*; l'auteur en arrive ainsi à conclure au droit à la seule pratique de la méthode par les spécialistes. C'est un point sur lequel je suis absolument du même avis : l'inclusion de la paraffine ne devrait être entreprise que par des mains expérimentées. Il serait à souhaiter que les premiers essais des opérateurs aient lieu sur le cobaye; ils se rendraient ainsi mieux compte des difficultés, et leur inexpérience n'aurait pas de funestes conséquences, car, à l'origine, la plupart des praticiens qui ont fait la prothèse plastique, ont essuyé des échecs qui ne peuvent que discréter la méthode, quelle que soit son excellence dans certaines indications déterminées. On dira que c'est là l'épreuve due à toute nouvelle intervention chirurgicale complexe, mais ici le tribut payé à la tentative de chirurgie esthétique a parfois été bien grand! Oui, trop de praticiens ont pris la seringue sans une connaissance approfondie du manuel opératoire, trop souvent ces injections ont été pratiquées dans les indications les plus disparates où le résultat ne pouvait être que médiocre. De là tant de tableaux poussés au noir! Quant à moi, les choses me paraissent bien moins tragiques. Sans doute, l'inclusion prothétique de la paraffine a ses aléas et ses difficultés techniques, mais quand on possède bien la technique dans tous ses détails, et que ceux-ci sont soigneusement appliqués, les incidents deviennent très rares, si j'en juge d'après ma pratique actuelle

---

De l'appel leucocytaire provoqué dans une plaie septique et atone par des pansements au sérum de cheval chauffé (procédé de Raymond Petit),

Par M. le Dr F. Jayle, de Paris.

Le traitement efficace des plaies septiques et atones n'est pas établi. Malgré l'emploi des topiques les plus variés, ces plaies restent ou noires, ou grisâtres, ou blanches et ne bourgeonnent pas. Dans un cas de plaie de l'abdomen infectée par les microorganismes aérobies et anaérobies de l'intestin, j'ai eu recours à l'emploi du sérum de cheval chauffé, et l'appel leucocytaire a été si rapide et si évident que je crois utile de communiquer ce fait qui vient étayer puissamment une nouvelle méthode de traitement des plaies septiques atones.

Metchnikoff a fait accepter cette théorie que les microbes sont détruits dans l'organisme par les globules blancs. L'examen de la saisie d'une plaie septique atone (fig. I) démontre nettement, en effet, l'absence de tout leucocyte; les microbes pullulent et fabriquent à leur aise leurs puissantes toxines qui rapidement empoisonnent et tuent l'organisme qui les porte. Pour lutter avec succès contre la prolifération microbienne, il faut, ou supprimer par l'éradication le foyer microbien, ce qui n'est pas toujours possible (plaie de la tête, du cou, du tronc ou de l'abdomen), ou détruire par des agents chimiques les microbes, ce que l'expérience clinique démontre le plus souvent impossible, ou provoquer une forte réaction leucocytaire physiologique, ce qui n'a guère été cherché et ce qui a été obtenu par l'emploi du sérum de cheval chauffé.

Issaieff a démontré que certains liquides introduits dans le péritoine ont la propriété de déterminer une abondante leucocytose active, si active même qu'elle est suffisamment puissante pour protéger des animaux contre certaines doses mortelles de bacilles du choléra.

Confirmant ces expériences, Raymond Petit[1] a établi que l'injection intrapéritonéale de sérum artificiel et surtout de sérum de cheval amène une leucocytose considérable. Le sérum de cheval lui a paru produire manifestement une leucocytose maxima. Cette leucocytose est notamment beaucoup plus abondante et plus durable que celle qui résulte déjà d'une simple

1. *Annales de l'Inst. Pasteur*, juin 1904, p. 407.

laparotomie; elle atteint son maximum au bout de vingt-quatre heures environ.

De plus et pour diminuer la toxicité du sérum de cheval, Raymond Petit, sur le conseil de Besredka, le fait chauffer trois jours de suite pendant deux heures à la température de 55° ou un seul jour pendant deux heures à 56°. Il a préparé un extrait sec de ce sérum, d'un maniement commode.

Appliquant des données expérimentales à la chirurgie abdo-

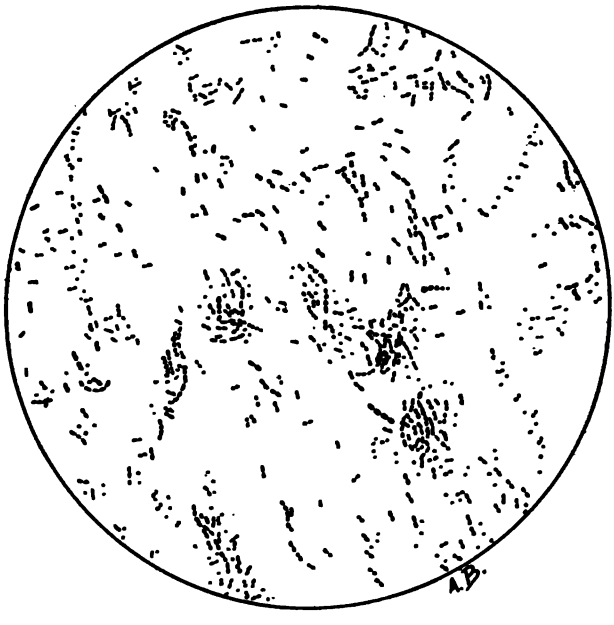

Fig 324-I.

minale [1], Raymond Petit a employé ce sérum de cheval chauffé dans des cas de laparotomie pour affection septique, ou même à titre préventif dans certains cas de laparotomie de longue durée pour affection non septique; il versait vingt centimètres cubes de sérum dans la cavité péritonéale, puis il drainait largement.

La combinaison du drainage à l'emploi du sérum diminue considérablement la valeur de ses observations, car il reste à établir la part de l'un et de l'autre dans le résultat acquis. De leur lecture, il m'était resté cependant cette impression que le sérum pouvait avoir quelque action.

Ayant eu à traiter une plaie abdominale septique atone, et ne

1. *Rev. de gyn. abdom.*, 1904, p. 509.

se laissant aucunement modifier par les agents chimiques recommandés en pareil cas, je priai mon ami Raymond Petit de venir l'étudier avec moi et de mettre à ma disposition le sérum nécessaire.

Le fait saillant de cette observation est celui-ci : malgré des pansements énergiques répétés de trois en trois heures pendant trente heures, la plaie ne s'était en rien modifiée. L'examen du peu de sérosité qui existait dans la plaie, avant l'emploi du

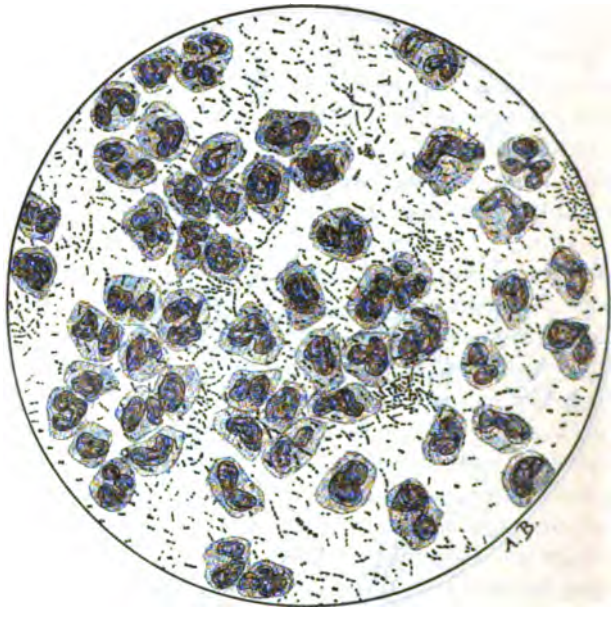

Fig. 325-II.

sérum, montre l'absence de toute réaction leucocytaire (fig. I). Or il a suffi d'inonder cette plaie de sérum de cheval chauffé pour voir de suite la leucocytose se produire abondante (fig. II). L'infection locale qui avait résisté aux antiseptiques céda à la phagocytose physiologique provoquée par l'emploi de sérum de cheval chauffé. La plaie se détergea assez rapidement et commença à devenir rose le surlendemain.

L'étude histologique et bactériologique d'une part, l'étude clinique, d'autre part, de ce cas, me semblait si bien démontrer l'heureuse action du sérum de cheval chauffé dans les plaies septiques atones que je l'emploierai toujours à l'avenir en pareille circonstance.

De plus, il paraît intéressant d'orienter de plus en plus la thérapeutique des plaies dans le sens de l'obtention de la réac-

tion leucocytaire et de substituer, à l'objectif ancien, la destruction de l'élément microbien par un agent physique ou chimique, l'objectif nouveau, le développement de l'élément physiologique de défense organique, le phagocyte.

Observation. — Malade de trente-huit ans, atteinte depuis longtemps de suppuration pelvienne chronique. Tout le pelvis est occupé par des masses faisant corps sur l'utérus, comprimant le rectum en arrière, la vessie en avant et adhérentes latéralement aux parois de l'excavation.

En octobre 1904, ont apparu des phénomènes d'obstruction intestinale complète qui ont cédé difficilement à un traitement médical. En même temps la malade a présenté des phénomènes de congestion pulmonaire, de la céphalalgie et des plaques d'érythème noueux à la jambe droite. A ces divers troubles relatant une infection générale se sont joints des phénomènes d'insuffisance hépathique.

En présence de ces diverses complications graves, la malade qui depuis plusieurs années refusait l'intervention qui lui avait été vivement conseillée successivement par divers chirurgiens, demanda à être opérée de suite.

L'étendue des lésions, l'infection générale de l'organisme à la suite des accidents d'obstruction intestinale firent néanmoins surseoir de quelques semaines à l'opération qui s'annonçait difficile et grave du fait de la suppuration septique existante.

La température étant autour de 37° et l'état général assez bon, malgré un teint jaunâtre persistant, je pratiquai l'hystérectomie abdominale totale le 17 novembre 1904.

Sans entrer dans le détail du compte rendu opératoire, il est à retenir qu'au cours de l'intervention il s'échappa à deux ou trois reprises du pus, d'une odeur extrêmement fétide, et provenant d'abcès enkystés dans des adhérences situées entre le rectum à sa partie moyenne et une grosse poche suppurée du volume du poing développée aux dépens des annexes droites. La poche fut extirpée sans rupture, mais il fut impossible de ne pas ouvrir les abcès prérectaux.

L'hémostase fut faite avec le plus grand soin mais non facilement à cause de la friabilité des tissus.

Péritonéoplastie aussi complète que possible au niveau de la section des ligaments larges. Surjet sur la tranche vaginale. Drainage vaginal au moyen d'un drain de caoutchouc et d'une mèche de gaze iodoformée. Suture de la paroi en trois plans.

L'*examen des pièces* montra un gros utérus atteint de métrite chronique suppurée avec un col sclérosé, très hypertrophié, le museau de tanche étant large comme une pièce de cinq francs et un peu ulcéré; une poche suppurée du volume du poing à droite, une plus petite à gauche.

Les *suites opératoires* furent normales le 17, le 18 et le 19. A noter seulement une élévation de température (38°,5) et du pouls (100) le soir de l'intervention, ce qui fut attribué à la résorption des toxines du pus des abcès prérectaux ouverts pendant l'opération. Dès le len-

demain matin, la malade était très bien : pas de symptômes d'hémorragie interne ou de septicémie péritonéale.

La guérison semblait assurée sans aucun accident lorsque le 20 au soir, au cours du quatrième jour, la malade eut un petit frisson; la température qui le matin était à 38°,1 monta brusquement à 39°,7. Le pansement vaginal fut fait, il exhalait une odeur fétide. La plaie abdominale était normale, sauf vers sa partie inférieure où se montrait une toute petite tache noirâtre que l'on prit pour une suffusion sanguine. Aucune douleur. La malade se trouvait d'ailleurs très bien.

Le lendemain matin 21, il se fit comme une explosion de liquides kystiques noirâtres et fétides à la fois par le vagin et par la partie inférieure de la plaie abdominale, au point noirâtre de la veille. La plaie est désunie dans sa moitié inférieure, partout où les lèvres en sont noires; à la moitié de la plaie on tombe sur du tissu rose, sain.

La température reste autour de 39°,5 et l'état général est mauvais.

Des pansements sont faits toutes les trois heures avec : teinture d'iode, naphtol, eau oxygénée, sublimé, poudre de Championnière. Après chaque pansement la température retombe de 3 ou 4 dixièmes de degré, mais remonte rapidement.

Le lendemain 22, la plaie n'a aucunement changé : elle a un aspect escarrotique, les muscles sont noirâtres et il s'en exhale une odeur extrêmement fétide.

Depuis hier la malade se plaint en même temps d'une douleur dans le flanc droit.

Nous commençons, le Dr Raymond Petit et moi, les pansements au sérum de cheval chauffé à trois heures de l'après-midi : la plaie lavée, on y applique des mèches de gaze et des compresses imbibées de quarante centimètres cubes de sérum : taffetas-chiffon, bandage. Le pansement est renouvelé à neuf heures du soir. Le liquide qui baigne la plaie est plus épais, mieux lié; en plusieurs points la tranche grisâtre et atone commence à se déterger.

Tous les jours suivants, des pansements analogues ont été faits à raison de 3 ou 4 par vingt-quatre heures. La plaie abdominale était largement recouverte de compresses bien imbibées de sérum liquide, et on ajoutait quelques grammes de sérum sec. En même temps, par la plaie vaginale et au moyen d'une sonde on injectait du sérum dans le pelvis.

Sous l'influence de ces pansements, la plaie abdominale se détergea assez rapidement et devint rose. Vers le cinquième jour, elle granulait régulièrement.

Malheureusement, si le sérum eut un effet local parfait, il ne put rien contre l'infection générale déjà faite. Le 23, la température oscillait aux environs de 39°,5 et le pouls était à 140. L'aspect était celui d'une infection profonde.

Le 24, évacuation de matières fécales par le vagin (la paroi rectale a cédé au niveau du point où elle était ramollie par les abcès ouverts au cours de l'intervention).

En même temps, l'œdème de la paroi à droite a augmenté et s'accom-

pagne de douleurs aigëus. Incision, sous chloroforme, au niveau d'une ligne allant de l'épine iliaque antéro-supérieure au creux de l'aisselle, sur une étendue de 20 cent. La peau est infiltrée, les muscles sont rouges, mais friables et infiltrés d'un pus jaune clair. Pansement au sérum.

Le soir, six heures après l'incision, on refait le pansement de cette plaie. L'aspect en a totalement changé : de rouge qu'elle était, la plaie est devenue noire, sanieuse et d'odeur nauséabonde. Il n'y a que de la sanie noirâtre (on en prend pour l'examen). Pansement au sérum.

Le lendemain, 25, au matin, l'aspect est le même, mais le soir il y a amélioration incontestable (on reprend un peu du liquide déjà un peu lié, pour l'examen). La température de 39°,5 est retombée à 37°,5 mais est remontée très rapidement. Le pouls reste à 140. La malade boit bien et urine bien. Il est à remarquer que toutes les fois que la malade prend un lavement ou un laxatif ou même va spontanément à la selle, il s'ensuit un affaiblissement immédiat et grave de l'état général.

Le 26, les phénomènes d'insuffisance hépatique déjà existants avant l'opération s'accentuent; de même des phénomènes pleuro-pulmonaires, surtout du côté droit.

Une ponction pleurale ramène un peu de pus.

La malade perd dès lors connaissance et s'affaiblit progressivement. Le 28 au soir on fait une injection intraveineuse de collargol; une heure après, la malade est prise de frissons violents, tels qu'elle n'en avait jamais eu, et la température monte à 41°, phénomènes témoignant l'influence du médicament sur l'organisme. La malade succombe le lendemain matin.

Examen histologique et bactériologique.

Cet examen a été fait par M. Raymond Petit. Au point de vue histologique, les figures I et II montrent suffisamment, sans qu'il soit nécessaire d'insister, comment se trouvait au début du traitement et six heures après le liquide de la plaie infectée.

L'examen bactériologique a donné les résultats suivants : il a porté sur des échantillons de liquide kystique recueillis les 22, 24 et 25. Il a permis d'isoler les espèces suivantes :

1° *Aérobies stricts* : *a*) un staphylocoque doré prenant le Gram et présentant tous les caractères habituels; *b*) un streptocoque.

2° *Aérobies et anaérobies facultatifs* : *a*) le bacterium coli avec toutes les réactions caractéristiques; *b*) un streptocoque à longues chaînettes et à grains très inégaux et prenant le Gram (streptocoque intestinal).

3° *Anaérobies stricts* : *a*) un gros diplobacille à bout arrondi, à éléments courts et trapus, ressemblant au coli mais prenant la coloration de Gram; on n'y voit pas d'espace clair central; la culture en gélose profonde est lenticulaire et grisâtre, à contours net. Pas d'éclatement gazeux; *b*) un petit bacille très grêle, incurvé et peu mobile,

prenant le Gram. Il pousse en troublant le bouillon avec production d'une odeur infecte. En gélose profonde il pousse en petites colonies nombreuses, blanches et sphériques et produit de petites bulbes gazeuzes; *c*) un coccus en amas, à éléments très petits et ne restant pas colorés par la méthode de Gram; en gélose profonde il pousse en grosses colonies lenticulaires jaunâtres sans éclatement de la gélose. Cette espèce meurt en quelques jours; *d*) un gros *diplocoque* présentant généralement deux éléments très inégaux restant colorés par la méthode de Gram. La culture en bouillon amène un trouble avec dépôt grisâtre et répand une odeur désagréable. En gélose profonde, on a des colonies fines et rondes avec de grands éclatements du milieu de culture.

Discussion.

M. Ch. Levassort, de Paris. — Messieurs, permettez-moi d'apporter ma faible contribution au travail que vient de vous présenter notre confrère le docteur Jayle.

Je ne m'étendrai pas sur le côté bactériologique de la question, ma compétence en microbiologie étant des plus rudimentaires : c'est uniquement de faits cliniques que je veux vous parler.

J'ai eu l'occasion de traiter cinq cas par le sérum de Petit.

Dans le premier de ces cas il s'agissait d'un anthrax de la région temporale, chez un diabétique. Cet anthrax avait pris un développement rapide, et le confrère qui me faisait appeler était fort inquiet sur les suites. Je partageais ces craintes, tant à cause de l'état général du malade qu'à cause de la région particulièrement dangereuse où siégeait le mal. Après un large débridement au thermocautère je fis l'application du sérum de Raymond Petit. J'utilisai le sérum sec que je mis dans un petit sachet de gaze stérilisée.

Vingt-quatre heures après, l'état local s'était considérablement modifié, au profond étonnement de mon confrère, et je l'avoue aussi, au mien, car c'était la première fois que j'usais de cette méthode.

Les bourbillons s'éliminèrent rapidement, le bourgeonnement devint intense. Pendant trois jours, on renouvela une fois par vingt-quatre heures l'application du sérum, et en trois semaines mon malade était guéri, ou tout au moins pouvait être considéré comme guéri, car la plaie qui restait à combler ne provenait plus que de l'énorme perte de substance qui s'était produite à la chute des escarres.

Mon second cas est intéressant à cause de la complication

d'un érysipèle qui survint presque tout de suite après l'accident. Il s'agissait d'un épileptique qui fit une chute sur le vertex et eut consécutivement du sphacèle de la peau et un décollement d'une grande partie du cuir chevelu, en arrière, avec fusées purulentes au niveau de l'oreille droite.

J'appliquai avec la même technique que précédémment le sérum de R. Petit et le résultat fut identique quant à la plaie phlegmonneuse.

L'érysipèle suivit son cours sans paraître influencé en bien ou en mal par le sérum.

Là encore la guérison fut très prompte et me surprit tout autant que le médecin du malade.

Mon troisième cas concerne un confrère atteint d'un petit anthrax de la nuque. Là, les applications de sérum sec ou liquide n'eurent aucun résultat; d'où je conclus qu'il faut pour obtenir le maximum d'effet qu'il y ait une surface d'absorption assez notable. Dans deux autres cas où j'ai utilisé le sérum de R. Petit je n'ai eu aucune amélioration. Il s'agissait d'infection post-puerpérale. Le sachet de sérum introduit dans la cavité utérine n'a pas paru produire d'effet sédatif.

Je me demande si cet échec ne vient pas de ce que j'ai introduit le sérum sans faire au préalable d'avivement de la muqueuse et sans créer ainsi cette surface d'absorption nécessaire dont je vous parlais tout à l'heure.

Il y a là certainement une technique à instituer que d'autres communications nous apprendront sans doute, mais j'ai cru utile de vous faire connaître ces faits qui paraissent corroborer pleinement ceux dont vous a entretenus notre confrère Jayle.

J'ajouterai en terminant que je me rallie absolument à la manière de voir de notre confrère relative à la défense de l'organisme, qu'il faut aider au sens physiologique du mot et non paralyser comme on le fait trop souvent avec les antiseptiques : employés forts, ils tuent la cellule, et ils sont sans effet et même dangereux quand on les emploie à dose faible, parce qu'ils n'ont qu'une action illusoire et se montrent impuissants.

Dans cet ordre d'idées, j'ai eu l'occasion depuis bien des années d'utiliser le bicarbonate de soude.

Manié d'abord timidement, je ne crains plus de le mettre en nature et à forte dose au sein des plaies et des tissus infectés. Il détermine sur place une réaction intense et provoque un bourgeonnement presque analogue à celui du sérum de R. Petit.

Le mécanisme de l'action du bicarbonate de soude ne m'est pas connu d'une façon précise, et j'ai publié à ce sujet une étude et des hypothèses dans le *Bulletin de la Société de médecine et de*

chirurgie pratiques, mais j'ai la conviction qu'il existe un certain nombre de corps qui aident au développement des cellules, et qu'à côté de l'antisepsie et de l'asepsie, il y a place pour une doctrine nouvelle qui usera de substances, soit en nature, soit en solutions et auxquelles je propose de donner le nom d'*Eubiotiques* (Eυ-βίος).

M. Jayle, de Paris. — En réponse à la question de M. Levassort, je dirai que le sérum de cheval chauffé a seulement une action locale; c'est un topique. Il ne peut rien contre l'infection générale.

A 4 heures.

PRÉSENTATION D'INSTRUMENTS ET DE PIÈCES

Opothérapie entérique dans l'occlusion intestinale,

Par M. le Dr E. Vidal, d'Arras.

L'emploi de l'opothérapie entérique n'est sans doute nullement destiné à remplacer ou retarder la levée des occlusions, urgente dans tous les cas. Il ne vise qu'un seul des facteurs principaux à redouter en pareil cas : l'intoxication stercorale, qui rend si souvent vaines les meilleures interventions, par la déchéance du terrain. L'auteur a étudié ailleurs[1] le mécanisme réflexe par lequel, sous l'influence de l'occlusion d'une seule anse, la muqueuse tout entière perd son pouvoir de défense vis-à-vis des poisons stercoraux qui la baignent : il en est arrivé à conclure que c'est bien, comme on l'a soupçonné, *une sécrétion interne* des glandes de cette muqueuse qui, neutralisant au passage les poisons accidentellement absorbés à la faveur d'effractions de la barrière épithéliale ou même sans effractions s'il s'agit de produits dialysables, préserve l'organisme constamment menacé; qu'une occlusion survienne, un phénomène réflexe suspendra dans tout l'intestin la sécrétion interne, et la stercorémie commence.

Il n'y avait de là qu'un pas pour chercher à extraire de la muqueuse normale par les procédés ordinaires de l'opothérapie les corps antitoxiques qu'elle déverse normalement dans le sang et les substituer à la sécrétion défaillante. C'est ce qu'a fait l'auteur, qui démontre expérimentalement devant le Congrès et la réalité et la puissance extrême de cette action antitoxique des extraits de muqueuse grêle sur les poisons intestinaux :

Expérience : Un premier lapin reçoit dans la veine marginale de l'oreille 1 centimètre cube d'extrait très concentré de matières fécales de porc. Il meurt en quelques secondes, avec des convulsions.

1. L'opothérapie entérique dans l'occlusion intestinale. Étude expérimentale et clinique, *Acad. de Médecine*, 3 juillet 1900 et *Revue de Chirurgie*, 10 oct. 1900.

Un second animal reçoit de même manière la même quantité du même extrait fécal, puis immédiatement 10 centimètres cubes d'extrait de muqueuse grêle de porc. Il n'éprouve presque aucun trouble et survit définitivement.

L'auteur a, depuis son premier mémoire, employé la plupart du temps cette méthode en clinique humaine, avec les meilleurs résultats. Il a pu, notamment, dans les cas de sphacèle herniaire, faire constamment la résection systématique avec un plein succès, quelle que fût la déchéance du futur opéré avant la première injection — en l'absence, bien entendu, d'infection péritonéale. L'action de l'extrait de muqueuse est, d'ailleurs, tellement manifeste et transforme tellement le malade dans l'espace de deux heures qu'elle ne saurait guère échapper à l'observateur le moins prévenu. — La seule condition formelle est d'injecter de fortes doses (60 cmc. environ) d'un extrait très actif, pour des raisons d'ordre physiologique développées ailleurs.

Présentation d'instruments,

Par le Dr J. Gourdet, de Nantes,
Chirurgien suppléant des hôpitaux.

1° *Ouvre-bouches démontables.*

Ces deux instruments ne diffèrent que par leurs mors, qui dans l'un (fig. I) sont semblables aux crochets de celui de

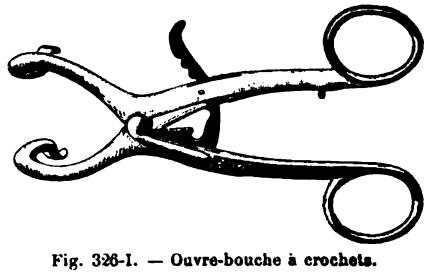

Fig. 326-I. — Ouvre-bouche à crochets.

Doyen, et dans l'autre sont du type rétromolaire de Legroux, mais, dans celui-ci, leur forme est en baïonnette, et rend leur introduction bien plus facile, parce qu'ils travaillent dans le sens naturel de la main, comme une pince ordinaire.

Dans les deux, le démontage de Collin, par une petite pièce mobile, est instantané, et permet un nettoyage parfait.

Le système de crémaillère, relevée par un ressort, est très facile à manœuvrer par l'index appuyé sur le bouton terminal de la crémaillère, le pouce et le médius étant dans les anneaux.

L'instrument tient parfaitement en place sans encombrer, à la condition que les anneaux encadrent l'oreille.

2° *Instrument pour perforer le cul-de-sac vaginal.*

Tout indiqué pour la colpotomie, pour collection pelvienne abondante à évacuer simplement par le vagin, cet instrument est surtout construit pour l'ouverture du cul-de-sac de Douglas dans l'hystérectomie abdominale totale, incision souvent difficile à faire de haut en bas avec des ciseaux, malgré l'introduction



Fig. 327-II. — Appareil pour perforer le cul-de-sac vaginal.

d'une pince à ligaments larges dont on écarte les mors au fond du vagin.

Son aspect général (fig. II) ressemble au si commode amygdalotome de Beehag, mais, au lieu d'une lunette, il se termine par une large fourche à pointes mousses, qui, une fois dans le vagin, en font commodément saillir la paroi dans le Douglas, où le

Fig. 328-III. — Valve protectrice.

doigt de l'opérateur vient, par l'abdomen, repérer la position de ses branches.

L'aide n'a plus alors qu'à pousser au commandement l'anneau médian de la pièce mobile, terminée en fer de lance aplatie, qui perfore très facilement le cul-de-sac vaginal postérieur de bas en haut, en ressortant dans la cavité de Douglas.

Par excès de précaution (fig. III) pour éviter le danger de blessure du rectum, j'ai fait construire en métal embouti une sorte de valve très concave, qu'on peut mettre dans le Douglas au

contact des pointes repérées de la fourche, de façon que la flèche coupante sorte dans la cavité de la valve sans aucun danger pour les anses intestinales, d'ailleurs déjà recouvertes de compresses.

L'appareil, vite et bien construit par M. Aubry, se démonte instantanément, et est très facile à nettoyer. Un trou ovalaire très large au milieu de la lance permet de l'utiliser comme passe-fil pour entraîner un drain à sa suite, aussi, dans cet ordre d'idées, trouve-t-il son application dans les cas de péritonite suppurée, pour faire, sans danger, de dedans en dehors, en passant par la plaie de laparotomie, les nombreuses contre-ouvertures nécessaires au passage de gros drains à tous les angles de la cavité abdominale.

Il serait peut-être avantageux, en lui gardant ses caractères généraux, de lui donner sur le plat une courbure régulière suivant l'arc d'un cercle de grand rayon, qui permettrait un aussi bon coulissage, et une plus facile adaptation à la courbure du vagin.

3° *Spéculum à valves amovibles.*

Il y a longtemps qu'on construit des spéculums à valves

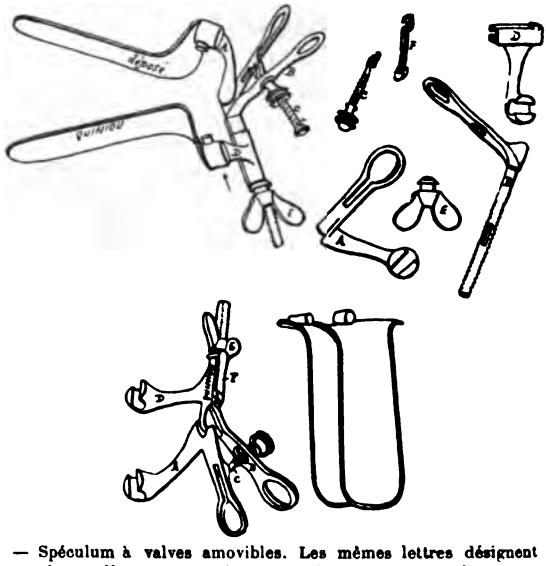

Fig. 329-IV. — Spéculum à valves amovibles. Les mêmes lettres désignent toujours les mêmes pièces vues tantôt sur une face et tantôt sur l'autre.

mobiles, se montant tantôt sur une pièce d'assemblage, et tantôt sur des manches isolés, évitant au praticien l'encombrement de nombreux instruments complets.

Ce nouveau spéculum n'est que l'adaptation de ce principe au mode de démontage par cônes que j'ai présenté l'année dernière, et qui permet l'emploi de toutes les valves d'usage courant pourvues de ce système, qu'on utilise tantôt comme spéculum à double mouvement de longueur ou de forme variée, tantôt comme valves isolées sur un manche, pour être manœuvrées à la main par un aide.

Cela permet d'avoir une série d'écarteurs très complète avec un faible poids, et un coefficient d'encombrement aussi réduit que possible.

4° *Écarteur du pavillon de l'oreille.*

Ce petit instrument, construit par M. Collin, est une palette ovale (fig. V) courbée sur le plat, ayant à l'un de ses bouts un manche de bistouri, et à l'autre trois courtes dents divergentes, dirigées dans l'axe du manche.

Après rugination du pourtour du conduit auditif, ces petites dents s'appuient sur lui, dans la concavité du canal osseux,

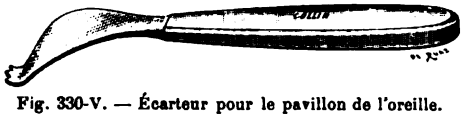

Fig. 330-V. — Écarteur pour le pavillon de l'oreille.

tandis que la palette rabat le pavillon; la commodité de ce petit écarteur est qu'il tient seul en place, sans immobiliser la main d'un aide, car il fonctionne comme un levier du genre ARP : en effet A est à l'appui des griffes, R est le pavillon refoulé, et P est le poids d'une simple compresse aseptique garnissant le champ opératoire, et jetée sur le manche.

5° *Bassin pour le lit à tube d'écoulement protégé.*

Il y a longtemps qu'on a essayé, par l'adjonction aux divers modèles de bidets ou bassins de lit en usage courant d'assurer l'écoulement continu du liquide des lavages vaginaux ou utérins, de façon à permettre une irrigation très abondante, ou même continue.

Pratiquement, aucun des dispositifs employés n'a donné de bons résultats, parce que le poids de la malade enfonce le vase dans le matelas et comprime le tube de caoutchouc de façon à le rendre illusoire, si même, souvent, le caoutchouc ne s'arrache pas en produisant l'inondation du lit.

Il est alors plus pratique de mettre un bon bouchon dans les tubes latéraux que de s'en servir.

Le remède à ce défaut est des plus simples, mais n'avait pas encore été trouvé.

Il consiste à protéger (fig. VI) le tube de caoutchouc contre la

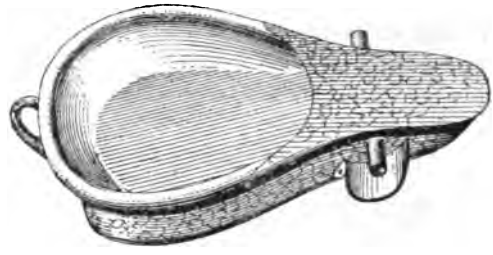

Fig. 331-VI. — Bassin dont le tube d'écoulement est protégé en dessous par une oreille métallique.

pression du matelas en écartant à demeure celui-ci à l'aide de deux oreilles de métal émaillé, qui laissent au tube de caoutchouc toute facilité de fonctionnement.

Ce perfectionnement, d'une simplicité enfantine, me paraît appelé à rendre les plus grands services, tant dans la pratique de ville qu'à l'hôpital, et surtout dans les maternités. Il peut rendre les mêmes services aux urologues en cas d'abondants lavages de la vessie.

6° *Lampe à acétylène pour les opérations d'urgence la nuit.*

Pendant mes premières années d'exercice, j'ai souvent éprouvé les plus grandes difficultés à trouver un éclairage convenable, ou même juste suffisant, dans le cas d'opérations d'urgence la nuit à la campagne. Tantôt je ne trouvais ni lampes ni bougies, tantôt les supports nécessaires pour les grouper autour de la table d'opération faisaient défaut, c'était le pis, car j'étais alors obligé de les confier à des assistants quelconques, toujours menacés de syncope au moment où j'avais le plus besoin de leur éclairage.

Les beaux phares à acétylène des automobiles, soit qu'ils portent avec eux leur générateur, soit qu'ils soient alimentés par une lourde, coûteuse et encombrante (bien que très commode) bouteille d'acétylène dissous, ne sont pas pratiques, tant à cause de leur prix et de leurs poids que parce qu'ils donnent un faisceau lumineux trop concentré et aveuglant; je l'ai expérimenté d'abord en prenant le phare de la voiture qui m'avait conduit.

Il fallait donc trouver un dispositif simple, robuste, facile à transporter, d'une mise en marche instantanée, et indépendant de la main des assistants. Il fallait avoir une lampe intensive, qui éclaire toute la chambre, aussi bien les tables accessoires qui portent linges et instruments que le champ opératoire proprement dit.

Les lampes à alcool, ou autres, produisant l'incandescence d'un manchon fragile sont trop délicates, j'eus donc l'idée d'employer le type de lampe à acétylène portative qu'on trouve aujourd'hui chez tous les ferblantiers, et qui éclaire l'étalage des petits marchands forains.

Cette lampe est simple, pratique et robuste, et sans danger d'explosion, car elle est à dégagement continuel, sans aucun robinet qui permette à la pression intérieure de s'élever à des limites dangereuses.

Le carbure se met dans le réservoir inférieur, l'eau dans la boule métallique qui est au-dessus, un pointeau à vis règle facilement la vitesse de sa chute sur le carbure.

La lampe trouvée, il était indispensable de la rendre indépendante de la main des assistants, ou d'un support de fortune facile à renverser. Il ne fallait pas songer aux sortes de cerceaux de suspension qu'on trouve avec elle chez les marchands, à cause de leur volume d'abord, encombrant pour le transport, et aussi de ce fait que, leur attache au plafond par un piton central permet à la lampe de tourner, et de projeter sur le le champ opératoire l'ombre des tiges du support.

J'ai donc fait souder au cercle supérieur (fig. VII) deux anneaux auquels deux chaînes de deux mètres de longueur viennent s'attacher à l'aide de mousquetons. Leurs mailles allongées de 2 centimètres leur permettent de s'accrocher au plafond à la hauteur et à l'écartement désiré à l'aide de pitons nickelés qui se ramassent, avec la vrille nécessaire à leur placement (car à la campagne il ne faut compter que sur ce qu'on apporte), dans l'un des casiers de la boîte en chêne qui sert au transport.

Celle-ci ne mesure que 36 centimètres de haut, sur 17 de largeur et 16 de profondeur; elle contient en outre une boîte de cuivre nickelé à fermeture étanche à vis, qui sert à transporter, bien sec, le carbure nécessaire pour le fonctionnement de la lampe pendant six heures, durée plus que suffisante pour les préparatifs, une opération même longue, et le nettoyage et paquetage consécutifs de tous les instruments, appareils et accessoires employés. La boîte, entièrement garnie, ne pèse pas quatre kilos.

Les deux chaînes latérales permettent d'orienter la flamme,

aplatie en papillon, de façon à éclairer au maximum le champ opératoire. J'ai récemment ajouté un perfectionnement commode.

Au milieu du tube qui conduit le gaz au bec (fig. VII), j'ai fait souder un robinet auquel s'adapte un tube de caoutchouc épais,

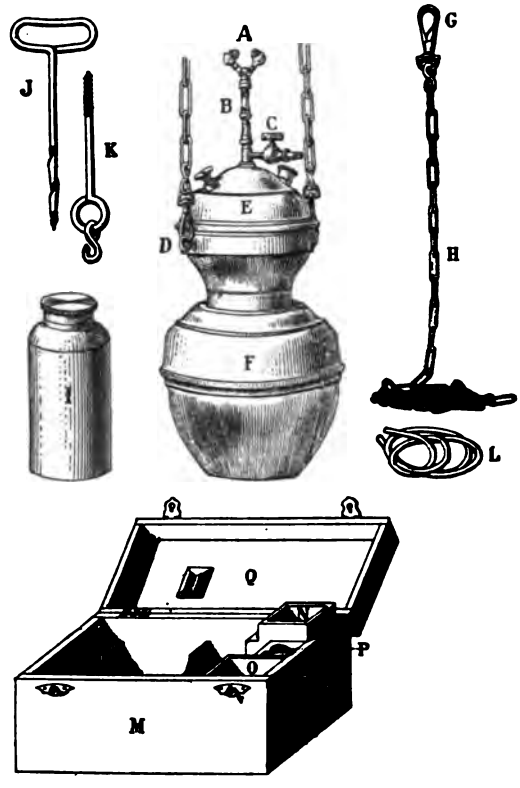

Fig. 332-VII. — Lampe à acétylène pour opérations de nuit. — A, bec conjugué ; B, hausse-bec ; C, robinet latéral pour le bec portatif de la figure VIII ; D, attache des chaînes ; E, réservoir à eau, portant en haut la tête moletée du pointeau à gauche et à droite l'orifice de remplissage. — F, réservoir à carbure vissé sous E par un très large orifice de remplissage ; G, mousqueton, et H chaîne de deux mètres à mailles allongées ; I, boîte de carbure de réserve ; J, vrille pour percer le plafond ; K, l'un des crochets d'attache au plafond ; L, tube de caoutchouc pour le bec portatif ; M, boîte en chêne, avec N logement pour les chaînes et pitons ; O, logement pour la boîte de réserve, et P logement du bec et du hausse-bec.

portant à son autre extrémité un tube de cuivre nickelé (fig. VIII), entouré d'une poignée de bois, et terminé par un petit bec à acétylène, ce qui fait une lumière accessoire mobile, facile à allumer au moment voulu, et à diriger sur le point désiré du champ opératoire; il suffit d'augmenter un peu la pression du gaz en ouvrant plus largement le passage des gouttes d'eau.

Ce robinet n'étant que latéral, ne cause aucun danger de surpression, le tube principal étant toujours libre pour l'écoulement continu du gaz, qu'on ne peut par suite arrêter qu'en vidant la lampe.

Pour éteindre, il n'y a donc qu'à sortir la lampe de la maison,

Fig. 333-VIII. — Bec accessoire mobile.

et souffler la flamme, puis dévisser le réservoir inférieur, le vider et le nettoyer pour empêcher l'odeur de se développer par un reste de réaction. Le prix du carbure ainsi perdu est insignifiant en présence des avantages obtenus.

L'éclairage produit est superbe, et m'a permis de faire commodément les interventions les plus difficiles : appendicites,

Fig. 334-IX. — Lampe construite spécialement pour la chirurgie nocturne d'urgence.

hernies étranglées, occlusions intestinales, embryotomies, opérations de Porro, etc.

Tout le gaz produit est brûlé en eau et en acide carbonique, la lampe n'a ainsi aucune odeur, et aucun danger de mélange d'une fuite d'acétylène avec les vapeurs de chloroforme. Je n'ai, en tout cas, rien observé de semblable.

La maison Mathieu vient, sur ma demande, de construire spécialement pour le même usage une lampe à acétylène portative (fig. IX), dont la forme répond mieux aux exigences des

nettoyages extérieurs aussi bien qu'intérieurs de tous les appareils modernes destinés à la chirurgie.

Sa forme en bouteille la rend très robuste et très facile à nettoyer, surtout le réservoir à carbure.

Malheureusement, l'ouvrier n'avait pas compris qu'il était indispensable de surélever fortement le bec à l'aide d'un raccord, pour éviter la projection d'un cône d'ombre très gênant. Ce défaut vient d'être supprimé, en sorte qu'aucune lampe ne soit mise en service sans porter le bec élevé de la figure VII, ainsi que le raccord à robinet, nécessaire pour l'emploi du bec accessoire de la figure VIII.

Appareil pour pied bot.

Par M. le Dr Dujon, de Moulins.

L'appareil se compose de 2 plaques d'aluminium, l'une pour le pied, l'autre pour la jambe. Chacune d'elles présente un épaulement interne, s'adaptant à la face interne du tibia et à l'articu-

Fig. 335.

lation métatarso-phalangienne du gros orteil, destiné à supporter un gros effort, dans les manœuvres de réduction.

Ces deux plaques sont reliées par une tige métallique en équerre, autour des branches de laquelle chaque plaque peut tourner. Ces deux mouvements permettent de présenter l'appareil sur le pied en adduction et en rotation interne. On le fixe à l'aide d'une bande de Velpeau un peu serrée. Puis on exécute

la correction à la main et au moyen d'une clef on sert les écrous à tête carrée qui immobilisent les branches de l'équerre d'acier dans les plaques d'aluminium.

Dans les cas d'équinisme prononcé il est utile que les branches de l'équerre d'acier puissent s'ouvrir.

Ce dispositif est facile à obtenir au moyen d'une petite charnière. L'appareil est présenté, les 2 branches faisant un angle obtus. On le ferme alors à 90° et on fixe par 2 tours de vis.

Cet appareil est utilisable pour les cas légers de pied bot varus équin, ou pour parfaire la guérison après ténotomie et appareil plâtré. On peut l'appliquer seulement la nuit, de façon à laisser le membre reprendre sa vitalité pendant le jour. Il est graduable avec la plus grande facilité jusqu'à surcorrection.

Pinces à ligature et à suture métallique de M. le Dr Michel,

Présentées par M. le Dr Jeannel, de Toulouse,
Professeur à la Faculté de Médecine.

Je présente au Congrès les pinces à ligature et à suture métallique de M. le Dr Michel, dont j'ai parlé plus haut dans ma communication. Il y en a trois modèles.

Ce sont d'abord les pinces à ligature (fig. I). Celles-ci sont

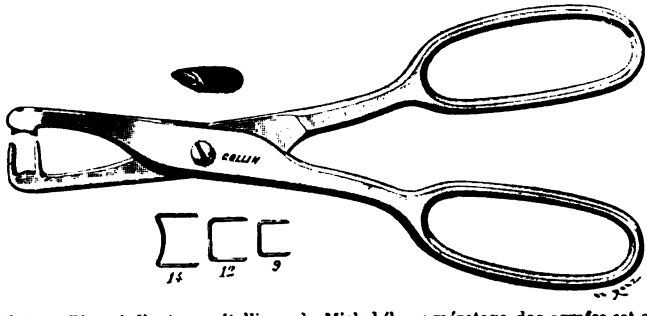

Fig. 336-I. — Pince à ligature métallique de Michel (le numérotage des agrafes est erroné).

vigoureuses, de façon à produire, lorsqu'on les serre, un écrasement du vaisseau à lier, une sorte d'angiotripsie, en même temps qu'elles y posent le lien métallique. Les mors sont terminés, sur leur face interne, l'un, celui de la branche femelle, par une fourche carrée à sa base, creusée, sur toute l'étendue de son bord interne, d'une rainure; l'autre, celui de la branche mâle, par une sorte d'ergot carré, ou poussoir, muni sur chacun de ses

angles d'une saillie en acier dur qui entre exactement dans les rainures de la fourche, de façon à en chasser, en le repliant en dedans, tout fil métallique engagé dans ces mêmes rainures.

Du reste, en deçà et au delà de l'ergot, le mors est percé, dans les pinces droites, de trous où s'engagent les branches de la fourche et qui les guident. Cette disposition n'existe pas dans les pinces recourbées. La base de la fourche est légèrement convexe; le bord saillant de l'ergot est concave; l'un et l'antre s'épousent exactement et à fond.

Le lien métallique est une agrafe, en nickel pur, en argent, ou en fer pur, fabriquée à la mesure de la fourche et venant, lorsqu'on l'y pose, en remplir la rainure. Chaque agrafe, en forme d'U aplati à sa base, est composée d'une portion horizontale qui se loge dans la base de la fourche et de deux branches verticales, dont la hauteur est égale à peu près aux deux tiers de la largeur de la base, et qui se placent dans chacune des branches verticales de la fourche.

Lorsque l'agrafe est insinuée dans la fourche, si l'on serre la pince, l'ergot ou poussoir en rabat et aplatit en dedans, sur la branche horizontale, chacune des branches verticales, enserrant et écrasant les parties molles interposées.

Il existe quatre numéros de pince porte-ligature plaçant des agrafes n° 10, n° 8, n° 6 et n° 4 suivant les dimensions du vaisseau à agrafer, chacun des numéros correspondant en millimètres aux dimensions de la base de l'agrafe.

Le mode d'emploi varie suivant qu'il s'agit de placer une ligature soit sur un pédicule façonné ou bien sur un vaisseau disséqué et isolé avant d'avoir été sectionné, soit sur un vaisseau ou un pédicule sectionné et momentanément aveuglé par une pince hémostatique.

Lorsqu'il s'agit d'un pédicule façonné ou d'un vaisseau disséqué et isolé avant d'avoir été sectionné, il suffit de charger le pédicule ou le vaisseau entre les branches de la fourche munie de son agrafe, de serrer fortement la pince, puis d'ouvrir et d'enlever celle-ci qui abandonne l'agrafe. Il ne reste plus qu'à couper le pédicule ou le vaisseau au delà de cette dernière.

Lorsqu'il s'agit d'un vaisseau sectionné et aveuglé provisoirement par une pince hémostatique, il faut simplement ressaisir le vaisseau au-dessous de la pince hémostatique avec la pince porte-ligature et serrer vigoureusement. Cela fait, on ouvre la pince; l'agrafe reste et assure l'hémostase.

Dans les deux cas, pour armer la pince, en assurant au maximum l'asepsie de l'agrafe et du mors de la pince elle-même, je recommande de saisir l'agrafe dans sa boîte ou son magasin,

non pas avec les doigts toujours suspects, mais avec une pince à disséquer, spécialement réservée pour cet usage, qui porte l'agrafe d'abord dans la flamme d'une lampe à alcool pour la flamber puis dans la gouttière de la branche femelle de la pince porte-ligature.

Le deuxième modèle est la pince à répétition (fig. II). Celle-ci peut servir pour placer des ligatures ou des sutures. Elle est composée : 1° d'un mors enclume sur lequel l'agrafe va venir buter par ses pointes, se couder et s'écraser; 2° d'un mors porte-agrafe, muni d'un poussoir vertical. Sans décrire les détails de construction, d'ailleurs aussi simples qu'ingénieux, qu'il me suffise de dire que ce mors porte-agrafe représente le mors à

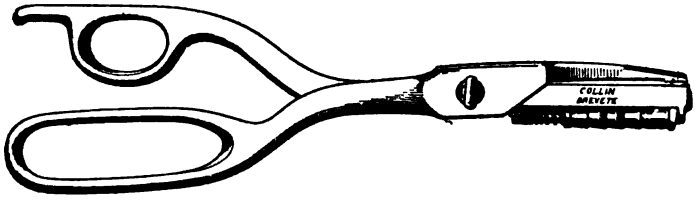

Fig. 337-II. — Pince à répétition pour ligature ou suture métallique de Michel.

fourche de la pince précédente. Seulement ici, la fourche, au lieu d'être placée de champ, est placée perpendiculairement à l'axe du mors. En outre, la base de la fourche est mobile, c'est le poussoir, qui, lorsqu'on ferme la pince, s'engage et voyage dans toute la longueur des branches jusqu'à venir heurter l'enclume; tandis que celle-ci, par le même mouvement, vient s'appliquer à l'extrémité des branches de la fourche.

Entre les branches de la fourche est disposé le magasin d'agrafes. Celles-ci, propulsées par le poussoir vertical, viennent successivement se loger dans la fourche de telle sorte que, quand une agrafe a été chassée de la rainure de la fourche et écrasée contre l'enclume par le poussoir horizontal, au moment où l'on ferme la pince, lorsqu'on ouvre de nouveau la pince, une nouvelle agrafe vient immédiatement se présenter dans les rainures de la fourche devenues libres et est prête à être utilisée.

Le magasin est composé d'une tige carrée articulée sur l'axe de la pince et d'un verrou ou poussoir qui chemine sur cette tige sous l'impulsion qu'il reçoit d'un ressort à boudin que l'on voit sur le flanc de la pince. La tension de ce ressort est réglée par un tube à mollette dans lequel il est en partie engainé, et qui accroche à volonté le poussoir.

Les agrafes doivent être agglomérées pour pouvoir être utilisées; sans quoi, sous la pression du poussoir, elles chevauchent l'une sur l'autre dans le magasin et ne cheminent plus

régulièrement. L'agglomération est obtenue par le collodionnage ou par la soudure légère à l'étain.

Les agrafes collodionnées permettent un doux et bon fonctionnement de l'appareil; mais celles qui n'ont pas été employées au cours d'une séance opératoire, sont désormais inutilisables. En effet, lorsqu'on ouvre le magasin pour le nettoyer ce qui est indispensable, elles se désagrègent. C'est pourquoi je préfère

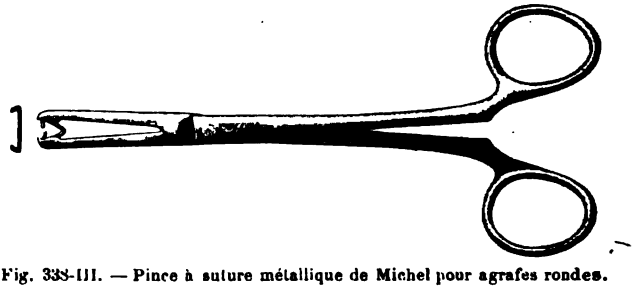

Fig. 338-III. — Pince à suture métallique de Michel pour agrafes rondes.

l'agglomération par une légère soudure à l'étain. Peut-être la pince est-elle alors un peu plus dure, mais l'inconvénient est minime et l'avantage d'une agglomération supportant le lavage et des stérilisations successives est considérable.

La fermeture de la pince se fait en deux temps. Dans le pre-

Fig. 339-IV. — Pince-revolver de Michel pour placer des agrafes plates destinées à suturer la peau.

mier temps, un premier serrage ferme la pince et saisit le vaisseau à aveugler, comme le ferait une pince hémostatique, sans que l'agrafe ait bougé; si le vaisseau est manqué, il suffit d'ouvrir la pince et de le saisir de nouveau. Dans le deuxième temps, une deuxième poussée avec un deuxième effort de la main qui ferme la pince, pousse et écrase l'agrafe sur le vaisseau saisi qui est lié. Il s'ensuit que la pince hémostatique est supprimée; la pince à répétition suffisant à réaliser l'hémostase provisoire et l'hémostase définitive; à condition toutefois que le vaisseau soit saisi perpendiculairement à son axe, faute de quoi l'agrafe, placée parallèlement, n'aveugle pas sa lumière.

Pour réaliser des sutures métalliques au moyen de la pince à répétition, j'ébauche ou je bâtis d'abord la réunion en saisissant les deux lèvres des lambeaux à suturer et les rapprochant au moyen des pinces à griffes de Chaput ou de Kocher. J'obtiens ainsi un affrontement provisoire que je transforme en suture définitive en remplaçant les pinces à griffes par le nombre d'agrafes voulu, placées par la pince à répétition, qui saisit et lâche successivement les lèvres affrontées, y abandonnant à chaque prise une agrafe qui les accolent l'une à l'autre.

La pince à répétition, dont il existe deux numéros plaçant des agrafes n° 6 et n° 4, c'est-à-dire de six ou de quatre millimètres de base, est un excellent instrument à condition qu'elle soit tenue minutieusement propre. Pour la nettoyer il faut en démonter toutes les pièces. *A priori*, cela semble compliqué et difficile; à l'usé c'est simple et facile.

La stérilisation doit en être obtenue par l'eau bouillante de façon à ménager sûrement la trempe des organes qui la composent.

Le troisième modèle de pince est spécial pour les sutures (fig. III). C'est une longue pince hémostatique dont chacun des mors est creusé d'une rainure destinée à recevoir une agrafe. Celle-ci est droite et ronde; elle mesure 8 à 12 millimètres de longueur; chacune de ses extrémités est recourbée en crochet formant avec le corps de l'agrafe un angle aigu ouvert en dedans. La pince saisit l'agrafe, les crochets regardant en avant; puis elle la présente à cheval sur les deux lèvres, préalablement affrontées par des pinces à griffes, des lambeaux à suturer, la plie, la ferme et l'accroche. On obtient ainsi une suture analogue à celle que réalisent les agrafes plates pour sutures cutanées, placées au moyen de la pince-revolver que tout le monde connaît et que voici fig. IV).

Nouvelle chaise gynécologique,

Par M. le Dr Marcel Molk, de Colmar.

J'ai l'honneur de vous présenter une nouvelle chaise gynécologique qui me paraît offrir certains avantages. Elle a été construite sur les indications de M. le Dr Reeb (de Strasbourg) et sur les miennes par M. Streissguth de Strasbourg.

Cette chaise se rapproche par sa forme d'un fauteuil ordinaire;

Fig. 340-I.

Fig. 341-II

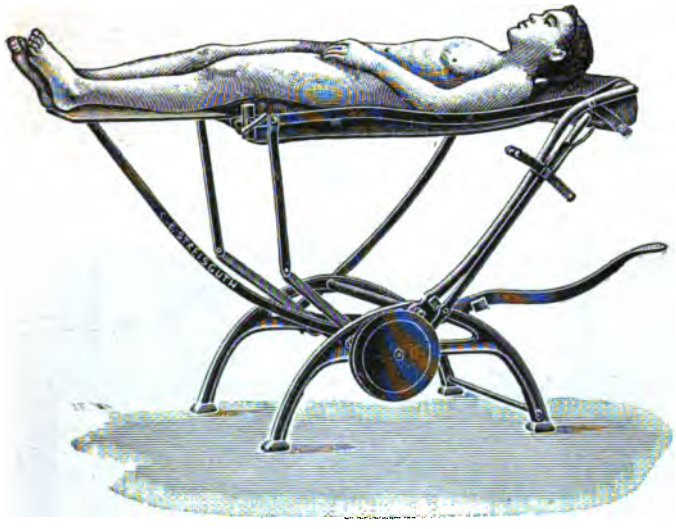

Fig. 342-III.

son siège est bas et permet à la malade de s'asseoir commodément sans l'aide d'un marchepied. Au moyen d'une pédale activant un levier à cliquet on soulève la malade à la hauteur voulue; en s'élevant, le corps se récline graduellement et le bassin prend la position horizontale.

L'examen terminé, un simple levier à main, agissant sur un frein à friction, opère le déclanchement et permet de redescendre la malade lentement et sans secousse dans la position de départ.

Nous avons fait ajouter à la chaise une rallonge mobile, qui nous permet de la transformer facilement en lit d'examen sur lequel les malades peuvent complètement s'étendre.

Redressement lent et gradué des gibbosités pottiques au moyen d'un appareil nouveau,

Par M. le Dr Alivisatos, d'Athènes.

Permettez-moi de vous présenter les photographies d'un appareil que j'avais fait il y a quelque six ans, et que j'emploie depuis lors pour faire le redressement *lent sans pression* et *sans chloroforme*, en une ou plusieurs séances, des gibbosités pottiques susceptibles d'être redressées.

Fig. 343-I. — Vue générale de l'appareil.



Fig. 344-II. — Détail de l'appareil.

Cet appareil, comme vous le voyez, consiste en une table de

60 centimètres de largeur et de 2 mètres de longueur, pour pouvoir servir, au besoin, au redressement d'un pottique adulte, ce que j'ai eu l'occasion de faire plus d'une fois.

Sur cette table glissent deux tabourets qui peuvent se rapprocher ou s'éloigner, suivant la taille du malade, grâce à une vis qui se meut par les volants que vous voyez aux extrémités de la table.

La face supérieure de chaque tabouret s'ouvre par un ressort,



Fig. 345-III. — Avant le redressement.

de façon à faciliter le passage des mains pendant l'application de l'appareil plâtré.

Latéralement et sur le milieu de la table, se trouve un support dont l'extrémité supérieure soutient un cylindre. L'extrémité inférieure de ce cylindre est creusé en pas de vis sans fin, et sa face supérieure supporte une roue, *la roue de traction*, dont le mouvement fait tourner le cylindre.

De chaque côté de ce cylindre, et en regard du pas de vis sans fin, qui se trouve sur son extrémité inférieure, sont placées deux petites roues dentées, actionnées par le mouvement du cylindre. Ce sont ces roues qui disposées de cette façon par leur mouvement en sens inverse, produisent l'extension et la contre-extension. Ces deux roues, en tournant, enroulent deux cordes, une de chaque côté, qui, par les poulies de renvoi supportées

par les colonnes fixées aux deux bouts de la table correspondent aux extrémités céphalique et pelvienne : de chaque côté est fixé un dynamomètre.

Chaque tour de roue correspond à peine à 0,001 et 1/2 du déplacement, ce qui fait que pour les quelques premiers tours, la traction est si douce, qu'elle n'est même pas accusée par les dynamomètres, bien que l'on suive par les yeux l'extension du sujet.

Les roues dentées par un dispositif spécial, se rapprochent ou

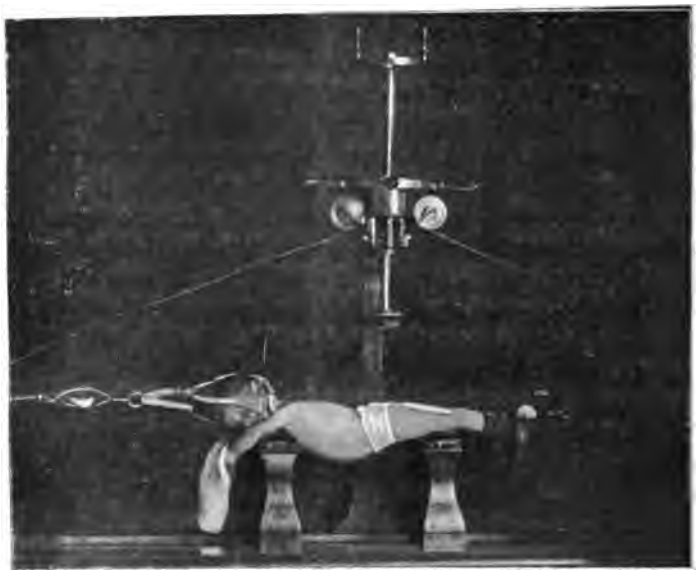

Fig. 316-IV. — Pendant le redressement.

s'éloignent du cylindre, de telle sorte que l'on peut n'effectuer la traction que d'un seul côté, l'autre restant fixe.

Vous voyez aussi, sur cette figure, *un axe de pression* manœuvré par un pas de vis et un volant. Un engrenage spécial rend cet axe de pression solidaire du mouvement du cylindre, en sorte que les trois mouvements d'*extension*, de *contre-extension* et de *pression* peuvent se combiner et s'exécuter en même temps : *Cela me sert pour le redressement de la scoliose.*

Les figures III à VI représentent la disposition du malade sur l'appareil, et donnent une idée très exacte du fonctionnement de celui-ci.

La traction employée varie entre 5 et 40 kilos qu'on ne doit pas dépasser.

Par cet appareil j'obtiens donc une traction, *je le répète exces-*

sivement lente — puisque chaque tour de volant donne moins d'un millimètre et demi de déplacement — traction, dis-je, *régulière*,

Fig. 347-V. — Redressement effectué.

Fig. 348-VI. — Application du corset plâtré.

continue, égale pendant toute la durée du redressement, élastique et *par conséquent douce et graduée*, grâce au dynamomètre.

En outre, notre appareil offre cet avantage, de permettre l'application du plâtre sans suspendre le malade, mais bien *en le laissant sur l'appareil* en pleine extension pendant toute *la durée de la consolidation* du plâtre.

Avec cet appareil, j'ai à l'heure actuelle redressé — soit à la polyclinique d'Athènes, soit à ma clientèle privée — plus de 40 gibbosités pottiques facilement ou assez facilement réductibles, sans observer le moindre accident primitif ou consécutif pendant ou après la réduction des gibbosités.

Je me rappelle avoir redressé entre autres 2 petits malades avec paraplégie et paralysie des sphincters, et j'ai observé que mes malades ont guéri très bien de ces phénomènes paralytiques, l'un d'eux dans l'espace de deux mois.

Note sur un nouvel appareil à anesthésie chloroformique,

Par MM. Monprofit et Royer, d'Angers.

L'appareil se compose de 2 parties, le mélangeur, le masque : qui peuvent, soit :

1° être réunies entre elles par un tube simple en caoutchouc lorsque le mélangeur est attaché à la boutonnière.

2° soit être réunies entre elles à baïonnette lorsque tout l'ensemble se trouve au-dessus de la figure du malade.

A. — Le mélangeur a la forme d'un T.

1° La *branche inférieure* verticale sert de point d'attache au flacon de chloroforme. Celui-ci, dans une de ses 2 tubulures, renferme un petit tube de verre qu'on peut faire coulisser de façon à diminuer la distance de sa partie inférieure au chloroforme et par là même à diminuer la rapidité de l'évaporation.

Diamétralement opposée à la jonction de ce tube avec la portion horizontale se trouve une ouverture destinée à l'entrée de l'air pur.

2° La branche supérieure horizontale est fermée — à droite par la soupape d'inspiration — à gauche par le mélangeur, tube creux dont les ouvertures sont calculées de telle sorte qu'en le faisant tourner on a toutes les proportions de mélange depuis l'air pur jusqu'à l'air saturé de chloroforme.

B. — L'inspirateur a la forme d'un F.

1° La *branche horizontale supérieure* sert à l'arrivée de l'air respiré mélangé de chloroforme.

2° La *branche horizontale inférieure* porte la soupape d'expiration et un tube muni d'un entonnoir qui, touchant le flacon de chloroforme, permet à l'air expiré de le réchauffer et de lutter en partie contre le froid produit par l'évaporation constante de l'anesthésique.

3° La *branche verticale* s'articule avec le masque.

1° *Principes de l'appareil.*

(A). L'anesthésie est obtenue facilement et sans danger avec un mélange de chloroforme à 10 p. 100, elle est entretenue parfaitement avec un mélange à 6 p. 100 (Paul Bert).

Étant bien entendu que 10 p. 100 ou 6 p. 100 veulent dire *10 grammes* ou *6 grammes* de chloroforme dilués dans *100 litres* d'air.

56 gouttes de chloroforme pèsent un gramme.

On peut donc énoncer de cette autre façon le principe de Paul Bert :

1° On obtient l'anesthésie avec un mélange de $56 \times 10 =$ 560 gouttes de chloroforme pour 100.

2° On l'entretient avec $56 \times 6 = 336$ gouttes p. 100.

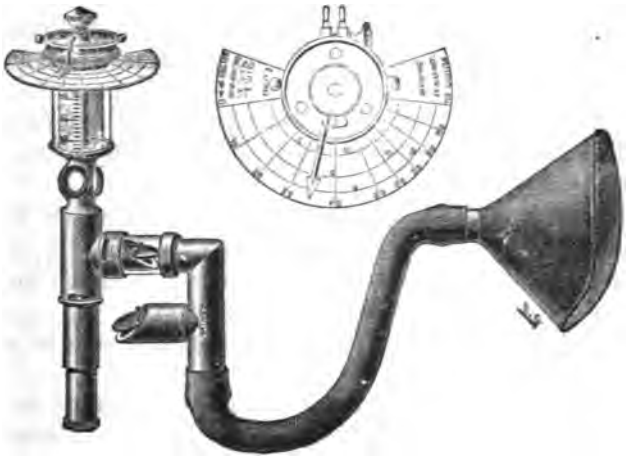

Fig. 349.

(B). 1° L'adulte respire environ seize fois par minute en inspirant à chaque fois 500 centimètres cubes d'air, soit 0 l. $500 \times 16 = 8$ litres à la minute.

2° Sous l'influence de l'anesthésie la respiration s'accélère toujours et monte souvent à 30, 35 ou 40 à la minute, mais, en revanche, elle devient plus superficielle, et la quantité d'air inspiré à chaque fois diminue graduellement.

Depuis les travaux de Gréhant et d'après des expériences spirométriques chez des sujets non soumis à des efforts musculaires (courses, etc.), on peut donner les moyennes suivantes :

30 respirations introduisent *12 l. 300* d'air à la minute.

40 respirations introduisent *13 l. 200* d'air à la minute.

Avec ces chiffres il est facile de calculer le nombre de gouttes

de chloroforme à donner à la minute pour obtenir pour entretenir l'anesthésie. Ce sont ces données qui ont servi à établir le cadran gradué de l'appareil.

2° *Fonctionnement de l'appareil.*

Bien s'assurer que l'aiguille est en face du zéro de la graduation.

Remplir le réservoir de chloroforme.

Mettre trois épaisseurs de gaze à pansement entre les griffes de l'évaporateur et quatre ou cinq entre celles du saturateur. L'appareil est prêt à fonctionner.

Accrocher sa montre derrière le cadran afin de pouvoir compter la respiration de temps en temps.

Tourner alors l'aiguille à 10, 20, 30 gouttes, etc. Ce mouvement a pour but de lever le pointeau qui ferme le bas du flacon à chloroforme et de permettre à l'anesthésique de tomber en gouttes plus ou moins rapides sur l'évaporisateur et sur le saturateur d'où il est évaporé et entraîné par l'air inspiré.

On tourne ainsi l'aiguille jusqu'à ce qu'elle soit arrivée en face du chiffre 10, marqué sur les cercles concentriques du limbe gradué.

Si le malade fait 16 inspirations à la minute, c'est en face du chiffre 10 du petit cercle qu'il faudra amener l'aiguille; s'il fait 30 respirations, en face du 10 du second cercle; ou en un point intermédiaire si les inspirations sont de 20 ou 25.

On peut alors être sûr que, mathématiquement, le malade respire un mélange à 10 p. 100.

L'anesthésie obtenue, ramener l'aiguille au chiffre 6 du cercle correspondant au nombre de respirations et enlever le saturateur.

L'évaporateur (à condition de ne mettre que trois épaisseurs de gaze entre ses grilles) a été calculé de façon que le nombre de gouttes correspondant à 6 p. 100, soit suffisant pour l'imbiber complètement. Si on veut dépasser ce chiffre en faisant tourner l'aiguille, ou si le malade cesse un moment de respirer, le chloroforme en excès s'écoule par la partie inférieure de l'évaporateur.

Grâce aux mouvements à baïonnette de ses diverses parties, l'appareil peut servir dans toutes les positions de l'opéré. Il suffit seulement que le flacon à chloroforme soit toujours bien vertical et la soupape d'expiration inclinée à 45°.

Vérifier de temps en temps, tous les 8 ou 15 jours, en regardant par l'œilleton si le nombre de gouttes qui s'écoule correspond au chiffre marqué sur le limbe gradué, sinon le déplacer légèrement au moyen de la vis de serrage.

EXPOSITION D'INSTRUMENTS DE CHIRURGIE ET D'OBJETS DE PANSEMENT

Pendant toute la durée du Congrès, une exposition d'instruments de chirurgie, d'objets de pansement et d'appareils de stérilisation a eu lieu dans le grand vestibule et la salle des Pas-Perdus de la Faculté de Médecine.

LISTE DES EXPOSANTS

E. Adnet. — Installation complète de salles d'opérations. — 26, rue Vauquelin; 38, boulevard Saint-Michel.

Bassetti-Loret. — Corsets. Bandages. — 37 rue Sainte-Croix de la Bretonnerie.

Bédouet, Rongier, successeur. — Matériel de stérilisation et de salles d'opérations. — 340, rue Saint-Jacques.

Bercut. — Perforateurs. — 13, rue de Marivaux.

Billon. — Stovaïne. — 46, rue Pierre-Charron.

Blacque. — Instruments de chirurgie. — 25, rue Cujas.

Bon et Schærer. — Matériel de salles d'opérations et de cliniques, Appareils de stérilisation. — 17, rue Soufflot.

Brétaudeau. — Mobilier de salles d'opérations. Appareils de stérilisation. — 85, rue Pascal.

H. Carrion et Cie. — Matériel de salles d'opérations. Objets de pansement. — 54, faubourg Saint-Honoré.

Chose. — Instruments de chirurgie. — 29 *bis*, rue des Écoles.

Collin. — Instruments de chirurgie. — 6, rue de l'École-de-Médecine.

F. Dehaitre. — Appareils de stérilisation et de désinfection. — 6, rue d'Oran.

Delamotte, Rondeau et Plisson. — Sondes. Instruments en gomme et en caoutchouc. — 68, rue Jean-Jacques Rousseau.

Drault. — Radiologie. Électricité médicale. — 57, boulevard Montparnasse.

Duffaud. — Instruments de chirurgie. — 88 *bis*, boulevard de Port-Royal.

Dupont. — Lits et fauteuils. — 10, rue Hautefeuille.

Eliaers. — Fauteuils et tables à spéculum et à opérations. — 9, rue Cujas.

Favre. — Instruments de chirurgie. — 1, rue de l'École-de-Médecine.

Flicoteaux, Borne et Boutet. — Matériel de salles d'opérations et de stérilisation. — 83, rue du Bac.

Gaiffe et Cie. — Radiologie. Électricité médicale. — 40, rue Saint-André-des-Arts.

Gaillard. — Instruments en gomme et en caoutchouc. — 6, rue Danton.

Gentile. — Instruments de chirurgie. — 49, rue Saint-André-des-Arts.

Cl. Gény et Cie. — Arsenal chirurgical. — 21, rue de Turbigo.

Guyot. — Instruments de chirurgie. Tables d'opérations. — 305, rue Saint-Jacques.

J. Le Blanc et Fils. — Stérilisateurs d'eau. Stérilisateurs pour objets de pansement. — 52, rue du Rendez-Vous.

Lépine. — Instruments de chirurgie. — 14, place des Terreaux, à Lyon.

Lequeux. — Appareils de stérilisation et de désinfection. — 64, rue Gay-Lussac.

Leune. — Verrerie. — 28, rue du Cardinal-Lemoine.

Lézy. — Radiologie. Électricité médicale. — 17, rue Maurice-Mayer.

A. Malaquin et V. Poulignier. — Radiologie. Électricité médicale. — 48, rue Monsieur-le-Prince.

Mathieu. — Instruments de chirurgie. — 113, boulevard Saint-Germain.

Oxhydrique Française (L'), Peroxydes (Cie française des). Oxygène et matériel spécial pour usages médicaux. — 2, rue Nouvelle.

Peyre. — Produits stérilisés pour pansements. — 37, rue Geoffroy-Saint-Hilaire.

Porgès. — Sondes, instruments en gomme et en caoutchouc. — 12, boulevard de Magenta.

Puniet. — Instruments de chirurgie. — 179, faubourg Saint-Honoré

Quiniou. — Matériel de stérilisation et de salles d'opérations. — 26, rue des Lyonnais.

Richard, Ch. Heller et Cie. — Radiologie. Électricité médicale. — 18, cité Trévise.

Robert et Carrière. — Produits aseptiques. Produits anesthésiques. Autoclaves. — 37, rue de Bourgogne.

Roussel et Tournaire. — Radiologie. Électricité médicale. — 52, rue de Dunkerque.

Simal. — Instruments de chirurgie. Mobilier de salles d'opérations. Appareils de stérilisation. — 5, rue Monge.

Stofft. — Chaudronnerie. — 167, rue d'Allemagne.

Thurneyssen. — Tubes de Crookes. Appareils à chloroforme. — 58, rue Monsieur-le-Prince.

Triollet. — Produits aseptiques. — 31, rue Bonaparte.

Vaast. — Instruments de chirurgie. — 22, rue de l'Odéon.

Vergne et Bouisserin. — Instruments en gomme et en caoutchouc. — 116, rue de Rivoli.

Wickham. — Appareils orthopédiques et de prothèse. Bandages. — 15, rue de la Banque.

EXPOSITION PARTICULIÈRE DU CONGRÈS

En dehors de cette exposition une vitrine spéciale a été réservée pour les instruments et appareils nouveaux présentés par les membres du Congrès.

Dans la salle des Thèses n° 3, a été exposée une collection de documents (moulages, photographies, etc.) relatifs à la radiographie et à la radiothérapie. Cette collection, faisant partie du Musée radiologique de l'hôpital Saint-Antoine, a été gracieusement mise à la disposition du Congrès par M. le Dr Béclère, médecin de l'hôpital Saint-Antoine.

TABLE ANALYTIQUE DES MATIÈRES

Décret de reconnaissance comme établissement d'utilité publique V
Autorisation préfectorale. VI
Statuts VII
Règlement IX
Comité permanent d'administration. XI
Présidents des Congrès XIII
Membres fondateurs décédés. XIV
Liste des membres fondateurs XVI
— — à vie XVIII
— générale des membres XIX
Bureau du XVIIIe Congrès XLI
Liste des présidents d'honneur. XLII
Questions mises à l'ordre du jour. XLII

Séance d'inauguration (Lundi matin, 2 octobre à 10 heures).

Séance d'inauguration. 1
Discours de M. le Dr CHAUVEL, président du Congrès. 2
Rapport du secrétaire général 15

A 11 heures.

Question mise à l'ordre du jour : *De la chirurgie conservatrice dans les traumatismes des membres.*

Rapport de M. NIMIER 19
Sur les traumatismes graves des membres, par M. LE DENTU . . 111
Discussion : Sur la question à l'ordre du jour, par M. KIRMISSON. 117

Séance supplémentaire du lundi soir (à 4 heures).

A propos de la conservation dans le traitement des traumatismes des membres, par M. BŒCKEL 121
Discussion : Sur la question à l'ordre du jour : M. LEJARS 125
De la conservation dans le traitement des traumatismes des membres, par M. DOYEN 127

Deux observations de traumatismes graves des membres inférieurs par la machine à faucher, par M. BOUSQUET 129
Discussion : Sur la question à l'ordre du jour : M. THIÉRY . . . 133
De la conservation dans les traumatismes des membres, par M. MORESTIN. 137
De la désinfection des plaies accidentelles des membres. — De l'amputation secondaire dans certains cas de fracture compliquée du membre inférieur. — Des troubles fonctionnels et trophiques survenant au niveau des doigts d'une main dont un doigt a été blessé, par M. VANVERTS 158
De la conservation dans le traitement des traumatismes des membres, par M. BILHAUT 163
De la conservation dans le traitement des grands traumatismes des membres, par M. LAPEYRE 167
De la conservation dans le traitement des traumatismes des membres, par M. PAUL DELBET 182
Quelques remarques et quelques faits à propos de la conservation dans les traumatismes des membres, par M. SAVARIAUD . . . 197
De la conservation dans le traitement des traumatismes des membres, par M. BRUNSWIC-LE BIHAN 202
De la conservation dans le traitement des traumatismes des membres, par M. REBOUL. 204
De la conservation dans le traitement des traumatismes des membres. — Greffe de deux doigts suivie d'un succès complet, par M. TAILHEFER 220
Trois cas heureux de conservation dans des traumatismes graves des membres, par M. JOÜON 222

Séance du mardi soir, 3 octobre.

Un nouveau procédé opératoire pour la cure de la syndactylie congénitale, par M. PRINCETEAU. 228
Nouvel appareil pour le traitement des arthrites, particulièrement des arthrites tuberculeuses, par M. CAILLAUD 231
Guérison spontanée de la luxation congénitale de la hanche d'un côté dans certains cas de luxation double, par M. FRŒLICH. . 236
Sur quelques points de technique de la réduction de la luxation congénitale de la hanche par la méthode non sanglante, par M. REDARD 240
Le traitement de la luxation congénitale de la hanche, par M. CALOT 243
Modifications dans le traitement non sanglant de la luxation congénitale de la hanche chez les enfants âgés, par M. GOURDON. 247
Conditions générales des appareils de prothèse du membre inférieur, par M. DUCROQUET 251
Contribution à l'étude des interventions chirurgicales orthopédiques applicables aux déviations et difformités d'ordre paralytique, par M. MENCIÈRE. 258

Il faut redresser les rétroversions, par M. RICHELOT 306
Discussion : M. MONPROFIT, 313; M. WALTHER, 313; M. DELAUNAY. 314
Traitement des fistules vaginales élevées, par la voie abdominale, par M. FORGUE. 314
Discussion : MM. ROUX et BRUNSWIC-LE BIHAN. 315
Application de la cystostomie sus-pubienne et du méat hypogastrique à la cure des fistules vésico-vaginales irréparables, par M. CHÉNIEUX. 316
Utilité du double plan de suture vésical et vaginal dans le traitement des fistules vésico-vaginales par la méthode du dédoublement, par M. BÉGOUIN. 318
De la torsion du pédicule des fibromes sous-séreux de l'utérus, par M. BOURSIER. 321
Hystérectomie abdominale totale pour fibromes, par M. ROUSSEL. 333
Deux cas de kystes de l'ovaire avec grossesses. Vers le milieu de la grossesse, accidents dus à la torsion du pédicule. Ovariotomie. Guérison. Continuation de la grossesse. Accouchement à terme, enfants vivants, par M. R. SOREL. 334
Discussion : M. MORESTIN. 337
Des kystes de l'ovaire inclus dans le ligament large avec dédoublement du mésocôlon iliaque, par MM. BÉRARD et PATEL. . . 339
Kyste dermoïde de l'ovaire droit. — Torsion du pédicule. Suppuration. Ouverture dans la vessie. Appendicite surajoutée. — Fibrome utérin. — Ablation du kyste avec suture immédiate de la vessie. Hystérectomie abdominale supravaginale. Appendicectomie. — Guérison, par M. BARNSBY (H.) 343
Utérus didelphe. Vaste kyste hématique de l'ovaire et de la trompe gauches, par M. BERTHOMIER. 348
La résection du cordon sans castration comme complément dans la cure radicale de la hernie inguinale par M. LUCAS-CHAMPIONNIÈRE. 350
Hernie lombaire étranglée, par M. LEJARS 357
Entérorraphie circulaire totale. Résection de 20 centimètres de grêle pour intestin hernié. Sphacèle en quarante-huit heures par suite du traumatisme. Guérison, par M. DUJON. 358
Cure radicale de la hernie ombilicale par la suture transversale, par M. GOURDET 359
Discussion : M. LUCAS-CHAMPIONNIÈRE, 364; M. MORESTIN, 365; M. WALTHER. 366
Traitement du varicocèle, par M. LASSABATIE 367
Indications et choix de l'intervention dans le traitement opératoire des néphrites dites « médicales », par M. VIDAL. 370
Discussion : M. PRINCETEAU 407

Séance du mercredi soir, 4 octobre.

Question mise à l'ordre du jour : *Chirurgie du pancréas.*

Rapport de M. FRANCIS VILLAR 411
Sur la chirurgie du pancréas, par M. GARRÉ 725

Sur la chirurgie du pancréas, par M. LEJARS 728
Kyste du pancréas, par M. MORESTIN 730
Chirurgie du pancréas, par M. DOYEN 736
Chirurgie du pancréas, par M. THIÉRY 737
Quelques cas de chirurgie pancréatique, par M. VIDAL 739
Chirurgie du pancréas, par M. CRANWEL 747
Contusion de l'abdomen. Rupture du pancréas, par M. WALTHER. 749
Kyste du pancréas, par M. REBOUL 752
Un cas de plaie du pancréas, par M. MAUCLAIRE 756
Deux cas de plaies du pancréas traitées chirurgicalement, par M. AUVRAY 758
Contribution à l'étude expérimentale de la chirurgie du pancréas, par M. MAYER 764
Discussion : M. HALLION, 765 ; M. VILLAR 766
Sur l'appendicite tuberculeuse, par M. CHAVANNAZ 767
Résultat éloigné d'une résection iléo-cæcale pour tuberculose sténosante, par M. SAVARIAUD 774
Contribution à l'étude de l'appendicostomie dans le traitement des occlusions ayant pour siège le gros intestin, par M. LAPEYRE. 776
Discussion : M. LEJARS 782
Contribution au traitement opératoire de certaines tumeurs stercorales avec énorme dilatation du gros intestin, par M. POZZI. 782
De l'étalement pelvien du côlon terminal et de l'occlusion post-opératoire par adhérence, par M. GOULLIOUD 788
Discussion : M. DEPAGE 796
L'anastomose entéro-rectale par le procédé de la pince porte-bouton, par M. LARDENNOIS 798
Fistules entéro-vaginales, par M. FOURNIER 816
Remarques sur le traitement du cancer du gros intestin (rectum excepté), par M. PAUCHET 820
Les occlusions intestinales après la position de Trendelenburg, par M. O. PASTEAU 830
Discussion : M. WALTHER, 836 ; M. LE DENTU 837
Remarques sur une série de 240 gastro-entérostomies, par M. MONPROFIT 839
Discussion : M. ROUX 842
La position ventrale, par M. DEPAGE 842
Intervention chirurgicale dans les vieilles adhérences pleurales, par M. WILLEMS 843
Cinquante cas d'œsophagoscopie, par M. GUISEZ 848

Séance du jeudi soir, 5 octobre.

ASSEMBLÉE GÉNÉRALE 855
Compte rendu financier 855
Élections 856
Questions diverses 857

Séance du vendredi soir, 6 octobre.

Question mise à l'ordre du jour : *Chirurgie réparatrice de la face.*

Rapport de M. DEPAGE 859
La méthode italienne (méthode de Tagliacozzi) et ses applications aux restaurations faciales, par M. BERGER 988
Chirurgie de la face, par M. BRUNSWIC-LE BIHAN 1010
Rhinoplastie totale par la méthode italienne avec lambeau ostéo-tégumentaire antibrachial, par M. GROSS 1013
A propos de la chéiloplastie, par M. CH. GIRARD 1026
Fistules salivaires parotidiennes, par M. CAMPENON 1032
Chirurgie réparatrice de la face, par M. MORESTIN 1033
Procédé de rhinoplastie par hémisection et renversement d'un lambeau sagittal frontal, par M. POZZI 1093
Chirurgie réparatrice de la face, par M. DOYEN 1095
Bec-de-lièvre et palatoplastie, par M. BROCA 1096
Opération de Brophy dans le bec-de-lièvre compliqué de division totale de la voûte et du voile du palais. Résultat éloigné, par M. KIRMISSON 1097
Du massage et des appareils de prothèse en autoplastie, par M. AUGUSTE REVERDIN 1098
Chirurgie de la face, par M. OMBRÉDANNE 1113
Autoplastie de la face, par M. SAVARIAUD 1116
Restauration de la sous-cloison du nez, par M. DELAUNAY 1118
Un cas de redressement du nez, par M. CH. JULLIARD 1119
Chirurgie de la face, par M. CH. GIRARD 1121
Chirurgie de la face, par M. PEUGNIEZ 1121
Discussion : M. J.-L. FAURE 1123
Sur la chirurgie de la face, par M. CL. MARTIN 1124
A propos de la chirurgie réparatrice de la face, par M. PRINCETEAU 1132
Chirurgie de la face, par M. MOTY 1137
Le traitement de l'actinomycose cervico-faciale, par M. THIÉRY . 1137
Volumineux enchondrome de la glande sous-maxillaire, par M. MORESTIN 1140
Pharyngotomie et pharyngectomie latérale par résection primitive de la grande corne de l'os hyoïde, par M. DELBET (Paul) 1155
De la sympathectomie dans le glaucome, par M. ABADIE 1162
Discussion : M. LAGRANGE 1165
Traitement du glaucome chronique par l'établissement d'une cicatrice filtrante. Description d'un procédé nouveau, par M. LAGRANGE 1165
Discussion : M. ABADIE 1169
Traitement des affections chroniques non suppurées de l'oreille moyenne par la galvanisation tubo-tympanique, par M. ARISTIDE MALHERBE 1169

Séance du samedi soir, 7 octobre.

De l'épithélioma calcifié à propos d'un cas suivi de trois récidives par M. ALBERT MALHERBE 1175
Statistique des cas de cancers traités par la méthode de Doyen, par M. DOYEN 1191
Discussion : MM. VIDAL, 1196; BENDER, 1205; THIÉRY, 1208; BRUNSWIC-LE BIHAN, 1209; POZZI, 1209; MONPROFIT, 1210; DOYEN, 1210; THIÉRY 1212
Des ligatures et des sutures métalliques perdues, par M. JEANNEL. 1213
Discussion : M. STEEG 1222
De l'étiologie des desiderata de la prothèse paraffinée, par M. DELANGRE 1223
De l'appel leucocytaire provoqué dans une plaie septique et atone par des pansements au sérum de cheval chauffé (procédé de RAYMOND PETIT), par M. JAYLE 1228
Discussion : M. LEVASSORT, 1234; M. JAYLE 1236

A 4 heures.

Présentation d'instruments et de pièces.

Opothérapie entérique dans l'occlusion intestinale, par M. VIDAL. 1237
Présentation d'instruments divers, par M. GOURDET 1238
Appareil pour pied bot varus équin, par M. DUJON 1246
Pinces à ligature et à suture métallique de Michel, par M. JEANNEL. 1247
Nouvelle chaise gynécologique, par M. MOLK 1251
Redressement lent et graduel des gibbosités pottiques au moyen d'un appareil nouveau, par M. ALIVISATOS 1253
Note sur un nouvel appareil à anesthésie chloroformique, par MM. MONPROFIT et ROYER 1258

TABLE ALPHABÉTIQUE DES AUTEURS

ABADIE. 1° De la sympathectomie dans la glaucome, p. 1162. — 2° A propos du traitement du glaucome chronique par l'établissement d'une cicatrice filtrante, p. 1169.

ALIVISATOS. Redressement lent et graduel des gibbosités pottiques au moyen d'un appareil nouveau, p. 1253.

ASSEMBLÉE GÉNÉRALE, p. 855.

AUVRAY (M.). Deux cas de plaies du pancréas traités chirurgicalement, p. 758.

BARNSBY. Kyste dermoïde de l'ovaire droit. Torsion du pédicule. Suppuration. Ouverture dans la vessie. Appendicite surajoutée. Fibrome utérin. Ablation du kyste avec suture immédiate de la vessie. Hystérectomie abdominale supravaginale. Appendicectomie. Guérison, p. 343.

BÉGOUIN (P.). Utilité du double plan de suture vésical et vaginal dans le traitement des fistules vésico-vaginales par la méthode du dédoublement, p. 318.

BENDER. A propos de la statistique des cas de cancers traités par la méthode de Doyen, p. 1205.

BÉRARD (L.) et PATEL. Des kystes de l'ovaire inclus dans le ligament large avec dédoublement du mésocôlon iliaque, p. 339.

BERGER. La méthode italienne (méthode de Tagliacozzi) et ses applications aux restaurations faciales, p. 988.

BERTHOMIER. Utérus didelphe, vaste kyste hématique de l'ovaire et de la trompe gauches, p. 348.

BILHAUT. De la conservation dans le traitement des traumatismes des membres, p. 163.

BŒCKEL (Jules). A propos de la conservation dans le traitement des traumatismes des membres p. 121.

BOURSIER (A.). De la torsion du pédicule des fibromes sous-séreux de l'utérus, p. 321.

BOUSQUET. Deux observations de traumatismes graves des membres inférieurs par la machine à faucher. Conservation. Guérison, p. 129.

BROCA (A.). 1° Rapport financier, p. 855. — 2° Bec-de-lièvre et palatoplastie, p. 1096.

BRUNSWIC-LE BIHAN. 1° De la conservation dans le traitement des traumatismes des membres, p. 202. — 2° A propos du traitement des fistules vaginales élevées par la voie abdominale, p. 315. — 3° Chirurgie de la face, p. 1010. — 4° A propos de la statistique des cas de cancers traités par la méthode de Doyen, p. 1209.

CAILLAUD. Nouvel appareil pour le traitement des arthrites, parti-

culièrement des arthrites tuberculeuses, p. 231.
CALOT. Le traitement de la luxation congénitale de la hanche, p. 243.
CAMPENON. Fistules salivaires parotidiennes, p. 1032.
CHAUVEL (J.). Discours d'ouverture, p. 2.
CHAVANNAZ. Sur l'appendicite tuberculeuse, p. 767.
CHÉNIEUX. Application de la cystotomie sus-pubienne et du méat hypogastrique à la cure des fistules vésico-urétro-vaginales irréparables, p. 316.
CRANWEL. Chirurgie du pancréas, p. 747.
DELANGRE. De l'étiologie des desiderata de la prothèse paraffinée, p. 1223.
DELAUNAY. 1° A propos du redressement des rétroversions, p. 314. — 2° Restauration de la sous-cloison du nez, p. 1118.
DELBET (Paul). 1° De la conservation dans le traitement des traumatismes des membres, p. 182. — 2° Pharyngotomie et pharyngectomie latérale par résection primitive de la grande corne de l'os hyoïde, p. 1155.
DEPAGE. 1° A propos de l'étalement pelvien du côlon terminal et de l'occlusion post-opératoire par adhérence, p. 796. — 2° De la position ventrale, p. 842. — 3° Chirurgie réparatrice de la face. Rapport, p. 859.
DOYEN. 1° De la conservation dans le traitement des traumatismes des membres, p. 127. — 2° Chirurgie du pancréas, p. 736. — 3° Chirurgie réparatrice de la face, p. 1095. — 4° Statistique des cas des cancers traités par la méthode de Doyen, p. 1191. — 5° A propos de la communication précédente, p. 1210.
DUCROQUET. Conditions générales des appareils de prothèse du membre inférieur, p. 251.
DUJON. 1° Entérorraphie circulaire totale. Résection de 20 centimètres de grêle pour l'intestin hernié. Sphacèle en quarante-huit heures par suite de traumatisme. Guérison, p. 358. — 2° Appareil pour pied bot varus équin, p. 1246.
FAURE (J.-L.). A propos de la chirurgie de la face, p. 1123.
FORGUE (E.). Traitement des fistules vaginales élevées par la voie abdominale, p. 314.
FOURNIER. Fistules entéro-vaginales, p. 816.
FRŒLICH. Guérison spontanée de la luxation congénitale de la hanche d'un côté, dans certains cas de luxations congénitales doubles, p. 236.
GARRÉ. Sur la chirurgie du pancréas, p. 725.
GIRARD (CH.). 1° A propos de la chéiloplastie, p. 1026. — 2° Chirurgie de la face, p. 1121.
GOULLIOUD. De l'étalement pelvien du côlon terminal et de l'occlusion post-opératoire par adhérence, p. 788.
GOURDET (J.). 1° Cure radicale de la hernie ombilicale par la suture transversale, p. 359. — 2° Présentation d'instruments divers, p. 1238.
GOURDON (J.). Modifications dans le traitement non sanglant de la luxation congénitale de la hanche chez les enfants âgés, p. 247.
GROSS. Rhinoplastie totale par la méthode italienne avec lambeau ostéo-tégumentaire antibrachial, p. 1013.
GUISEZ. Cinquante cas d'œsophagoscopie, p. 848.
HALLION. A propos de la contribu-

tion à l'étude expérimentale de la chirurgie du pancréas, p. 765.
JAYLE. De l'appel leucocytaire provoqué dans une plaie septique et atone par des pansements au sérum de cheval chauffé (procédé de Raymond Petit), p. 1228. — A propos de la communication précédente, p. 1236.
JEANNEL. 1° Des ligatures et des sutures métalliques perdues, p. 1213. — 2° Ligatures et sutures métalliques de Michel, p. 1247.
JOÜON. Trois cas heureux de conservation dans les traumatismes graves des membres, p. 222.
JULLIARD (Ch.). Un cas de redressement du nez, p. 1119.
KIRMISSON. 1° A propos de la conservation dans le traitement des traumatismes des membres, p. 117. — 2° Opération de Brophy dans le bec-de-lièvre compliqué de division totale de la voûte et du voile du palais, p. 1097.
LAGRANGE. 1° A propos de la sympathectomie dans le glaucome p. 1165. 2° Traitement du glaucome chronique par l'établissement d'une cicatrice filtrante. Description d'un procédé nouveau, p. 1165.
LAPEYRE. 1° De la conservation dans le traitement des grands traumatismes des membres, p. 167. — 2° Contribution à l'étude de l'appendicostomie dans le traitement des occlusions ayant pour siège le gros intestin, p. 776.
LARDENNOIS. L'anastomose entérorectale par le procédé de la pince porte-bouton, p. 798.
LASSABATIE. Traitement du varicocèle, p. 367.
LE DENTU. Un cas de torsion du mésentère après l'extirpation d'un kyste de l'ovaire, attribuable à la position de Trendelenburg, p. 837.
LEJARS (FÉLIX). 1° Discussion sur la conservation dans le traitement des traumatismes des membres, p. 125. — 2° Hernie lombaire étranglée, p. 357. — 3° Sur la chirurgie du pancréas, p. 728. — 4° A propos de la contribution à l'étude de l'appendicostomie dans le traitement des occlusions ayant pour siège le gros intestin, p. 782.
LEVASSORT. A propos de l'appel leucocytaire provoqué dans une plaie septique et atone par des pansements au sérum de cheval chauffé (procédé de Raymond Petit), p. 1234.
LUCAS-CHAMPIONNIÈRE. 1° La résection du cordon sans castration comme complément dans la cure radicale de la hernie inguinale, p. 350. — 2° A propos de la cure radicale de la hernie ombilicale par la suture transversale, p. 364.
MALHERBE (Albert). De l'épithélioma calcifié à propos d'un cas suivi de trois récidives, p. 1175.
MALHERBE (Aristide). Traitement des affections chroniques non suppurées de l'oreille moyenne par la galvanisation tubo-tympanique, p. 1169.
MARTIN (Cl.). Sur la chirurgie de la face, p. 1124.
MAUCLAIRE. Un cas de plaie du pancréas, p. 756.
MAYER (L.). Contribution à l'étude expérimentale de la chirurgie du pancréas, p. 764.
MENCIÈRE (L.). Contribution à l'étude des opérations chirurgicales orthopédiques applicables aux déviations et difformités d'origine paralytique, p. 258.
MOLK. Nouvelle chaise gynécologique, p. 1251.

MONPROFIT. 1° A propos du redressement des rétroversions, p. 313. — 2° Remarques sur une série des 240 gastro-entérostomies, p. 839. — 3° A propos de la statistique des cas de cancers traités par la méthode Doyen, p. 1210. — 4° Note sur un nouvel appareil à anesthésie chloroformique, p. 1258.

MORESTIN (H.). 1° De la conservation dans les traumatismes des membres, p. 137. 2° A propos de deux cas de kystes de l'ovaire avec grossesses, p. 337. — 3° A propos de la cure radicale de la hernie ombilicale par la suture transversale, p. 365. — 4° Kyste du pancréas, p. 730. — 5° Chirurgie réparatrice de la face, p. 1033. — 6° Volumineux enchodrome de la glande sous-maxillaire, p. 1140.

MOTY. Chirurgie de la face, p. 1137.

NIMIER. De la conservation dans le traitement des traumatismes des membres. Rapport, p. 19.

OMBRÉDANNE. Chirurgie de la face, p. 1113.

PASTEAU (O.). Les occlusions intestinales après la position de Trendelenburg, p. 830.

PAUCHET. Remarques sur le traitement du cancer du gros intestin, rectum excepté, p. 820.

PEUGNIEZ. Chirurgie de la face, p. 1121.

POZZI. 1° Contribution au traitement opératoire de certaines tumeurs stercorales avec énorme dilatation du gros intestin, p. 782. — 2° Procédé de rhinoplatie par hémisection et renversement d'un lambeau sagittal frontal, p. 1093. — 3° A propos de la statistique des cas de cancers traités par la méthode de Doyen, p. 1209.

PRINCETEAU. 1° Un nouveau procédé opératoire pour la cure de de la syndactylie congénitale, p. 228. — 2° A propos de la chirurgie réparatrice de la face, p. 1132.

REBOUL (J.). 1° De la conservation dans le traitement des traumatismes des membres, p. 204. — 2° Kyste du pancréas, p. 752.

REDARD (P.). Sur quelques points de technique de la réduction de la luxation congénitale de la hanche par la méthode non sanglante, p. 240.

REVERDIN (Auguste). Du massage et des appareils de prothèse en autoplastie, p. 1098.

RICHELOT (L.-G.). Il faut redresser les rétroversions, p. 306.

ROUSSEL. Hystérectomie abdominale totale pour fibromes, p. 333.

ROUX. A propos du traitement des fistules vaginales élevées par la voie abdominale, p. 315.

SAVARIAUD. 1° A propos de la conservation dans les traumatismes des membres. Quelques remarques et quelques faits, p. 197. — 2° Résultat éloigné d'une résection iléo-cæcale pour tuberculose sténosante, p. 774. — 3° Autoplastie de la face, p. 1116.

SÉANCE D'INAUGURATION, p. 1.

SOREL (R.). Deux cas de kystes de l'ovaire avec grossesses. Vers le milieu de la grossesse, accidents dus à la torsion du pédicule. Ovariotomie. Guérison. Continuation de la grossesse, accouchement à terme. Enfants vivants, p. 334.

STEEG. A propos des ligatures et des sutures métalliques perdues, p. 1222.

TAILHEFER (E.). De la conservation dans le traitement des traumatismes des membres. Greffe de

deux doigts suivie d'un succès complet, p. 220.

THIÉRY (Paul). 1° De la conservation dans le traitement des traumatismes des membres, p. 133. — 2° Chirurgie du pancréas, p. 737. — 3° Le traitement de l'actimomycose cervico-faciale, p. 1137. — 4° A propos de la statistique des cas de cancers traités par la méthode de Doyen, p. 1208 et 1212.

VANVERTS (J.). De la désinfection des plaies accidentelles des membres. De l'amputation secondaire dans certains cas de fracture compliquée du membre inférieur. Des troubles fonctionnels et trophiques survenant au niveau des doigts d'une main dont un doigt a été blessé, p. 158.

VIDAL. 1° Indication et choix de l'intervention dans le traitement opératoire des néphrites dites « médicales », p. 370. — 2° Quelques cas de chirurgie pancréatique, p. 739. — 3° A propos des cas de cancers traités par la méthode de Doyen, p. 1196. 4° Opothérapie entérique dans l'occlusion intestinale, p. 1237.

VILLAR. 1° Chirurgie du pancréas. Rapport, p. 411. — 2° A propos de la contribution à l'étude expérimentale de la chirurgie du pancréas, p. 766.

WALTHER. 1° Rapport du Secrétaire général, p. 15. — 2° A propos du redressement des rétroversions, p. 313. — 3° A propos de la cure radicale de la hernie ombilicale par la suture transversale, p. 366. — 4° Contusion de l'abdomen. Rupture du pancréas, p. 749. — 5° A propos des occlusions intestinales après la position de Trendelenburg, p. 836.

WILLEMS. Intervention chirurgicale dans les vieilles adhérences pleurales, p. 843.

TABLE ALPHABÉTIQUE DES MATIÈRES

Abdomen. Contusion de l'—. Rupture du pancréas, par WALTHER, p. 749.

Actinomycose. Le traitement de l'— cervico-faciale, par THIÉRY, p. 1137.

Adhérences pleurales. Intervention chirurgicale des vieilles —, par VILLEMS, p. 843.

Amputation secondaire. De l'— dans certains cas de fracture compliquée du membre inférieur, par VANVERTS, p. 158.

Anastomose entéro-rectale. L'— par le procédé de la pince porte-bouton, par LARDENNOIS, p. 798.

Anesthésier. Note sur l'appareil à —, par MONPROFIT et ROYER, p. 1258.

Appareil pour le traitement des arthrites, p. 231. — 2° Pour pied bot varus équin, par DUJON, p. 1216. — 3° Redressement lent et graduel des gibbosités pottiques au moyen d'un — nouveau, par ALIVISATOS, p. 1253. — 4° — à anesthésier, par MONPROFIT et ROYER, p. 1258. — 5° Conditions générales des — de prothèse du membre inférieur, par DUCROQUET, p. 251. — de prothèse. Du massage et des — en autoplastie par AUG. REVERDIN, p. 1098.

Appendice, p. 767.

Appendicite. Kyste dermoïde de l'ovaire droit. Torsion du pédicule. Suppuration. Ouverture dans la vessie surajoutée. Fibrome utérin. Ablation du kyste avec suture immédiate de la vessie. Hystérectomie abdominale supravaginale, appendicectomie. Guérison, par BARNSBY, p. 343. — 2° Sur l'— tuberculeuse, par CHAVANNAZ, p. 767.

Appendicostomie. Contribution à l'étude de l'— dans le traitement des occlusions ayant pour siège le gros intestin, par LAPEYRE, p. 776.

Arthrites. Nouvel appareil pour le traitement des —, particulièrement des arthrites tuberculeuses, par CAILLAUD, p. 231.

Assemblée générale, p. 855.

Autoplastie. Du massage et des appareils de prothèse en —, par AUG. REVERDIN, p. 1098. — 2° — de la face, par SAVARIAUD, p. 1116.

Bec-de-lièvre et palatoplastie, par BROCA, p. 1096. — 2° Opération de Brophy dans le — compliqué de division totale de la voûte et du voile du palais. Résultat éloigné par KIRMISSON, p. 1097.

Budget pour 1906, p. 856.

Cancer. Remarques sur le traitement du — du gros intestin, rectum excepté, par PAUCHET, p. 820. — 2° Statistique des cas de — traités par la méthode de Doyen, p. 1191. — Discussion, par

VIDAL, p. 1196, BENDER, p. 1205, THIÉRY, p. 1208, BRUNSWIC-LE BIHAN, p. 1209, par POZZI, p. 1209, MONPROFIT, p. 1210, THIÉRY, p. 1212.

Castration. La résection du cordon sans — comme complément dans la cure radicale de la hernie inguinale, par LUCAS-CHAMPIONNIÈRE, p. 350.

Chéiloplastie. A propos de la —, par CH. GIRARD, p. 1026.

Chirurgie. La — d'armée, par CHAUVEL, p. 3. — 2° — générale, p. 1175. — 3° — du pancréas, rapport par VILLAR, p. 411. — 4° — pancréatique. Quelques cas de —, par VIDAL, p. 739. — 5° — réparatrice de la face. Rapport par DEPAGE, p. 859.

Compte rendu financier, p. 855.

Conservation. De la — dans le traitement des traumatismes des membres, rapport par NIMIER, p. 19.

Cordon spermatique, p. 367.

Cou, p. 1137.

Cure radicale de la hernie ombilicale par la suture transversale, par GOURDET, p. 359. — Discussion, par LUCAS-CHAMPIONNIÈRE, p. 344, MORESTIN, p. 365 et WALTHER, p. 366.

Cystotomie. Application de la — sus-pubienne et du méat hypogastrique à la cure des fistules vésico-urétro-vaginales irréparables, par CHÉNIEUX, p. 316.

Désinfection des plaies accidentelles des membres, par VANVERTS, p. 158.

Déviations. Contribution à l'étude des opérations chirurgicales orthopédiques applicables aux — et difformités d'origine paralytique, par MENCIÈRE, p. 258.

Difformités. Contribution à l'étude des opérations chirurgicales orthopédiques applicables aux déviations et — d'origine paralytique, par MENCIÈRE, p. 258.

Doigts. Greffe de deux — suivie d'un succès complet, par TAILHEFER, p. 220.

Élections, p. 856.

Entérorraphie. — circulaire totale. Résection de 20 centimètres de grêle pour intestin hernié. Sphacèle en quarante-huit heures par suite de traumatisme. Guérison, par DUJON, p. 358.

Épithéliome. De l'— calcifié, à propos d'un cas suivi de trois récidives, par ALBERT MALHERBE, p. 1175.

Estomac, p. 839.

Face. Chirurgie réparatrice de la —. Rapport par DEPAGE, p. 859. — 2° Chirurgie de la —, par BRUNSWIC-LE BIHAN, p. 1010. — 3° Chirurgie réparatrice de la — par MORESTIN, p. 1033. — 4° Chirurgie réparatrice de la —, par DOYEN, p. 1095. — 5° Chirurgie de la —, par OMBRÉDANNE, p. 1113. — 6° Autoplastie de la —, par SAVARIAUD, p. 1116. — 7° A propos de la chirurgie réparatrice de la —, par PRINCETEAU, p. 1132. — 8° Chirurgie de la —, par MOTY, p. 1137. — 9° Chirurgie de la —, par CH. GIRARD, p. 1121. — 10° Chirurgie de la —, par PEUGNIEZ, p. 1121. — Discussion, par FAURE, p. 1123. — 11° Sur la chirurgie de la —, par MARTIN, p. 1124.

Fibromes. De la torsion du pédicule des — sous-séreux de l'utérus, par BOURSIER (A.), p. 321. — 2° Hystérectomie abdominale totale pour —, par ROUSSEL, p. 333.

Fistules. Application de la cystotomie sus-pubienne et du méat hypogastrique à la cure des —

vésico-urétro-vaginales irréparables, par CHÉNIEUX, p. 316. — 2° — entéro-vaginales, par FOURNIER, p. 816. — 3° — salivaires parotidiennes, par CAMPENON, p. 1034. — 4° — vésico-vaginales. Utilité du double plan de suture vésical et vaginal dans le traitement des — par la méthode du dédoublement, par BÉGOUIN, p. 318.

Fracture compliquée. De l'amputation secondaire dans certains cas de — du membre inférieur, par VANVERTS, p. 158.

Gastro-entérostomie. Remarques sur une série de 240 —, par MONPROFIT, p. 839.

Gibbosités pottiques. Redressement lent et graduel des — au moyen d'un appareil nouveau, par ALIVISATOS, p. 1253.

Glaucome. De la sympathectomie dans le —, par ABADIE, p. 1162. Discussion, par LAGRANGE, p. 1165. — 2° Traitement du — chronique par l'établissement d'une cicatrice filtrante. Description d'un procédé nouveau, par LAGRANGE, p. 1165. — Discussion, par ABADIE, p. 1169.

Grossesse. Deux cas de kystes de l'ovaire avec grossesses. Vers le milieu de la grossesse, accidents dus à la torsion du pédicule. Ovariotomie. Guérison. Continuation de la —. Accouchement à terme. Enfants vivants, par SOREL (R.), p. 334. — Discussion, par MORESTIN, p. 337.

Gynécologique. Nouvelle chaise —, par MOLK, p. 1251.

Hanche. Guérison spontanée de la luxation congénitale de la — d'un côté, dans certains cas de luxations congénitales doubles, par FRŒLICH, p. 236. — 2° Sur quelques points de technique de la réduction de la luxation congénitale de la —, par la méthode non sanglante, par P. REDARD, p. 240. — 3° Le traitement de la luxation congénitale de la —, par CALOT, p. 243.

Hernie. La résection du cordon sans castration comme complément dans la cure radicale de — inguinale, par LUCAS-CHAMPIONNIÈRE, p. 350. — 2° — lombaire étranglée, par LEJARS, p. 357. — Cure radicale de la — ombilicale par la suture transversale, par GOURDET, p. 359.

Hernies, p. 350.

Hystérectomie. — abdominale totale pour fibromes, par ROUSSEL, p. 333.

Intestin, p. 774. — 2° Contribution au traitement opératoire de certaines tumeurs stercorales avec énorme dilatation du gros —, par POZZI, p. 782.

Kyste. Des — de l'ovaire inclus dans le ligament large avec dédoublement du mésocôlon iliaque, par BÉRARD et PATEL, p. 339. — 2° Deux cas de — de l'ovaire avec grossesses. Vers le milieu de la grossesse, accidents dus à la torsion du pédicule. Ovariotomie. Guérison, continuation de la grossesse. Accouchement à terme. Enfants vivants, par SOREL (R.), p. 334. Discussion, par MORESTIN, p. 337. — 3° — dermoïde de l'ovaire droit. Torsion du pédicule. Suppuration. Ouverture dans la vessie. Appendicite surajoutée. Fibrome utérin. Ablation du kyste avec suture immédiate de la vessie. Hystérectomie abdominale supra-vaginale. Appendicectomie. Guérison, par BARNSBY, p. 343. — 4° Utérus didelphe, vaste — hématique de l'ovaire et de la trompe

gauches, par BERTHOMIER, p. 348. — 5° Un cas de torsion du mésentère après l'extirpation d'un — de l'ovaire attribuable à la position de Trendelenburg, par LE DENTU, p. 837. — 6° Du pancréas, par MORESTIN, p. 730. — 7° —, par REBOUL, p. 752.

Ligatures. Des — et des sutures métalliques perdues, par JEANNEL, p. 1213. — Discussion, par STEEG, p. 1222.

Luxation congénitale. Guérison spontanée de la —, de la hanche d'un côté, dans certains cas de luxations congénitales doubles, par FRŒLICH, p. 236. — 2° Sur quelques points de technique de la réduction de la — de l hanche par la méthode non sanglante, par REDARD (P.), p. 240. — 3° Le traitement de la — de la hanche, par CALOT, p. 243.

Massage. Du — et des appareils de prothèse en autoplastie, par AUG. REVERDIN, p. 1098.

Méat. Application de la cystotomie sus-pubienne et du — hypogastrique à la cure des fistules vésico-urétro-vaginales irréparables, par CHÉNIEUX, p. 316.

Membres. De la désinfection des plaies accidentelles des —, par VANVERTS, p. 158.

Membres, p. 228.

Méthode italienne. La — (méthode de Tagliacozzi) et ses applications aux restaurations faciales, par BERGER, p. 988. — 2° Rhinoplastie totale par la — avec lambeau ostéo-tégumentaire antibrachial, par GROSS, p. 1013.

Néphrites dites « médicales ». Indications et choix de l'intervention dans le traitement opératoire des —, par VIDAL, p. 370.

Nez. Restauration de la sous-cloison du —, par DELAUNAY, p. 1118. — 2° Un cas de redressement du —, par CH. JULLIARD, p. 1119.

Occlusion. De l'étalement pelvien du côlon terminal et de l' — post-opératoire par adhérence, par GOULLIOUD, p. 788. — Discussion, par DEPAGE, p. 796. — 2° — intestinales après la position de Trendelenburg, par PASTEAU, p. 830. — Discussion, par WALTHER, p. 836 et LE DENTU, p. 837. — 3° Opothérapie entérique dans l'— intestinale, par VIDAL, p. 1237.

Œil, p. 1162.

Œsophage, p. 848.

Œsophagoscopie. Cinquante cas d'—, par GUISEZ, p. 848.

Opération de Brophy dans le bec-de-lièvre compliqué de division totale de la voûte et du voile du palais, par KIRMISSON, p. 1097.

Opothérapie entérique dans l'occlusion intestinale, par VIDAL, p. 1237.

Oreille, p. 1169.

Oreille. Traitement des affections chroniques non suppurées de l'— moyenne par la galvanisation tubo-tympanique, par ARISTIDE MALHERBE, p. 1169.

Ovaire. Deux cas de kystes de l'— avec grossesses. Vers le milieu de la grossesse, accidents dus à la torsion du pédicule. Ovariotomie. Guérison. Continuation de la grossesse. Accouchement à terme. Enfants vivants, par SOREL (R.), p. 334. — Discussion, par MORESTIN, p. 337. — 2° Des kystes de l'— inclus dans le ligament large avec dédoublement du mésocôlon iliaque, par BÉRARD et PATEL, p. 339. — 3° Kyste dermoïde de

[illegible] — droit. Torsion du [illegible]. Suppuration. Ouverture dans la vessie. Appendicite [illegible]. Fibrome utérin. [illegible] kyste avec [illegible] la vessie. Hystérectomie abdominale [illegible] diceet[illegible] BY, p. 3[illegible]. — [illegible] vaste kyste [illegible] de la [illegible] THOMIER. [illegible] torsion [illegible] l'extirpation d'un [illegible] Trendelenburg [illegible] p. [illegible].

Palatoplastie [illegible] par [illegible]

Pancréas [illegible]

[illegible]

Pharyngectomie [illegible]

Pharyngotomie [illegible]

Pied [illegible]

Plaies [illegible]

Plaies abdominales [illegible]

[illegible]

Position de Trendelenburg [illegible]

[illegible]

2° — lent et graduel des gibbosités pottiques au moyen d'un appareil nouveau, par ALIVISATOS, p. 1253.

Résection iléo-cæcale. Résultat éloigné d'une — pour tuberculose sténosante, par SAVARIAUD, p. 774.

Restaurations faciales. La méthode italienne (méthode de Tagliacozzi) et ses applications aux —, par BERGER, p. 788. — 2° De la sous-cloison du nez, par DELAUNAY, p. 1118.

Rétroversions. Il faut redresser les —, par RICHELOT, p. 306. — Discussion, par MONPROFIT et WALTHER, p. 313.

Rhinoplastie. — totale par la méthode italienne avec lambeau ostéo-tégumentaire antibrachial, par GROSS, p. 1013. — 2° Procédé de — par hémisection et renversement d'un lambeau sagittal frontal, par POZZI, p. 1093.

Secrétaire général. Rapport du —, p. 15.

Sérum de cheval. De l'appel leucocytaire provoqué dans une plaie septique et atone par des pansements au — chauffé (procédé de Raymond Petit), par JAYLE, p. 1228. — Discussion, par LEVASSORT, p. 1234.

Suture. Utilité du double plan de — vésical dans le traitement des fistules vésico-vaginales par la méthode du dédoublement, par BÉGOUIN, p. 318. — 2° Des ligatures et des — métalliques perdues, par JEANNEL, p. 1213. — Discussion, par STEEG, p. 1222.

Syndactylie congénitale. Un nouveau procédé opératoire pour la cure de la —, par PRINCETEAU, p. 228.

Thorax, p. 842.

Traitement. Modification dans le — non sanglant de la luxation congénitale de la hanche chez les enfants âgés, par GOURDON, p. 247. — 2° Des fistules vaginales élevées par la voie abdominale, par FORGUE, p. 314. — Discussion, par ROUX et BRUNSWIC-LE BIHAN, p. 315.

Traumatisme des membres. De la conservation dans le —, rapport par NIMIER, p. 19.

Trendelenburg. Les occlusions intestinales après la position de —, par PASTEAU, p. 830.

Tuberculose. Résultat obtenu d'une résection iléo-cæcale pour — sténosante, par SAVARIAUD, p. 774.

Tumeurs. Contribution au traitement opératoire de certaines — stercorales avec énorme dilatation du gros intestin, par POZZI, p. 782.

Utérus, p. 306. — 2° De la torsion du pédicule des fibromes sous-séreux de l'—, par BOURSIER (A.), p. 321. — 3° didelphe, vaste kyste hématique de l'ovaire et de la trompe gauches, par BERTHONNIER, p. 348.

Varicocèle. Traitement du —, par LASSABATIE, p. 367. — Discussion, par PRINCETEAU, p. 407.

Voies urinaires, p. 370.

1323-05. — Coulommiers. Imp. PAUL BRODARD. — 12-05.

St.

6867